# MÉMOIRES
# DE
# L'ACADÉMIE DE CHIRURGIE

**Publiés chaque semaine par**

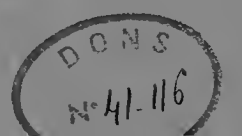
M. Louis BAZY, Secrétaire général,
MM. Robert MONOD et ROUHIER, Secrétaires annuels.



TOME 67 - N$^{os}$ 1 et 2
Séances des 15 et 22 Janvier 1941




MASSON ET C$^{ie}$, ÉDITEURS
**120, Boulevard Saint-Germain - Paris**



## AVIS AUX AUTEURS DES COMMUNICATIONS

*Pour assurer la publication régulière* des **Mémoires**, *les dispositions suivantes ont été adoptées :*

*Les manuscrits des communications et rapports devront être remis à l'imprimerie le mercredi soir, après la séance; ceux des discussions qui n'ont pu être rédigés en séance devront être remis le jeudi,* avant midi.

*L'imprimerie assurera l'envoi des épreuves en placards des communications, rapports et présentations le vendredi soir au Secrétaire et le samedi matin aux auteurs, qui devront retourner les épreuves le lundi avant 9 heures du matin; passé ce délai, il ne pourra plus être tenu compte de leurs corrections, celles-ci devant toujours être exclusivement typographiques, et le texte sera publié sur le bon à tirer du Secrétaire.*

*Les épreuves du texte des discussions communiquées aux auteurs devront être retournées à l'imprimerie le lundi avant* 9 heures, *faute de quoi elles paraîtront sur le bon à tirer du Secrétaire qui sera donné à* 10 *heures.*

*En cas d'insertion de figures, si le cliché n'a pu être établi d'avance, le document devra être remis à la Lib*[ie] *Masson et C*[ie] *à l'issue de la séance.*

*Dans son Comité secret du 16 Octobre 1940, l'Académie a décidé que le nombre de pages accordé aux auteurs serait dorénavant le suivant :*

*Rapport verbal :* une page; *Rapport écrit* quatre *pages avec maximum de* six *pages lors d'un rapport d'ensemble sur plusieurs mémoires; Communications :* six *pages; A propos du procès-verbal :* une *page; Communication à propos d'un sujet dont la discussion est mise à l'ordre du jour :* deux *pages; Présentation de malades :* une *page pour un malade, avec maximum de* deux *pages quel que soit le nombre de malades présentés.*

TIRAGES A PART. — Les auteurs pourront obtenir des tirages à part en s'adressant à l'Ancienne Imprimerie de la Cour d'Appel 1, rue Cassette, qui, sur leur demande, leur enverra son tarif d'impression des extraits.

Il est rappelé que d'après l'article 56 du règlement il ne peut être accordé aux auteurs que cent tirages à part. Les demandes de tirages à part doivent toujours être faites avant le tirage du numéro correspondant.

# MÉMOIRES

DE

# L'ACADÉMIE DE CHIRURGIE

**Publiés chaque semaine par**

M. Pierre BROCQ, Secrétaire général,

MM. Georges ROUHIER et Jacques LEVEUF, Secrétaires annuels.

---

TOME 67 — 1941

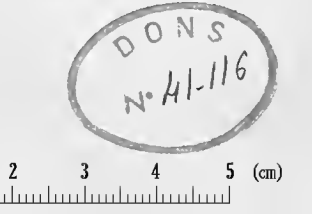








MASSON ET C^ie, ÉDITEURS
**120, Boulevard Saint-Germain - Paris**



# PERSONNEL

DE

# L'ACADÉMIE DE CHIRURGIE

---

## COMPOSITION DU BUREAU POUR L'ANNÉE 1941

---

| | |
|---|---|
| *Président* . . . . . . . . . . . . | MM. PAUL MATHIEU. |
| *Vice-Président* . . . . . . . . . | LOUIS BAZY. |
| *Secrétaire général* . . . . . . . . | PIERRE BROCQ. |
| *Secrétaires annuels* . . . . . . . | GEORGES ROUHIER, JACQUES LEVEUF. |
| *Trésorier* . . . . . . . . . . . . | RENÉ TOUPET. |
| *Archiviste* . . . . . . . . . . . | ANTOINE BASSET. |



# BIENFAITEURS DE L'ACADÉMIE DE CHIRURGIE

FONDÉE EN 1843 SOUS LE NOM DE

## SOCIÉTÉ NATIONALE DE CHIRURGIE

---

René Duval et René Marjolin, fondateurs d'un prix annuel de 300 francs.

Edouard Laborie, fondateur d'un prix annuel de 1.200 francs.

Vulfranc Gerdy, fondateur d'un prix biennal de 2.000 francs.

Pierre-Charles Huguier, donateur d'une rente annuelle de 1.000 francs, et Mme Huguier, sa veuve, donatrice d'une somme de 1.000 francs, destinées à favoriser les publications scientifiques de la Société.

Demarquay, fondateur d'un prix biennal de 700 francs.

Ricord, fondateur d'un prix biennal de 300 francs.

Dubreuil (de Montpellier), fondateur d'un prix annuel de 400 francs.

Jules Hennequin, fondateur d'un prix biennal de 1.500 francs.

O. Lannelongue, fondateur d'un prix quinquennal de 5.000 francs, avec médaille en or.

Mme veuve Aimé Guinard, fondatrice d'un prix triennal de 1.000 francs.

Mme veuve Chupin, fondatrice d'un prix biennal de 1.400 francs.

Edouard Quénu, donateur d'une somme de 10.000 francs dont les arrérages devont être employés par la Société à l'amélioration de son bulletin.

Edouard Schwartz, donateur d'une somme de 10.000 francs pour l'amélioration de l'installation de la Société de Chirurgie.

Les Elèves du Dr Eugène Rochard, fondateurs d'un prix triennal de 10.000 francs.

Mme veuve A. Le Dentu, fondatrice d'un prix annuel.

Mme Jules Lebaudy, Robert Lebaudy, Mme la Comtesse de Fels, donateurs d'une somme de 50.000 francs.

---

Paul Guersant, — Lenoir, — Payen, — Velpeau, — Gerdy, — Baron Larrey, — Ch. Nélaton, — Le Dentu, — Delens, — Lucien Hahn, — Ch. Périer, — Monteils, — Ch. Monod, Donateurs de livres pour la Bibliothèque de la Société.

---

# PRIX DE L'ACADÉMIE DE CHIRURGIE

*L'Académie de Chirurgie (ancienne Société nationale de Chirurgie) dispose de douze prix permanents et d'un prix temporaire de* 50.000 *francs* :

1° Le prix Duval, fondé par Jacques-René Duval, membre de la Société de Chirurgie de Paris.

Le 12 juillet 1854, la Société a pris la décision suivante : « La Société de Chirurgie de Paris, après une donation de M. Duval, fonde, à titre d'encouragement, un prix *annuel* de la valeur de 100 francs, en livres, pour l'auteur de la meilleure thèse de chirurgie publiée en France dans le courant de l'année. Autant que possible, les recherches doivent porter sur un seul sujet et s'appuyer sur des observations recueillies par l'auteur lui-même dans un service d'hôpital.

« Tous les auteurs, anciens et modernes, qui ont traité le même sujet, devront être indiqués, ainsi que la source précise des citations.

« Sont seuls admis à concourir : les docteurs ayant rempli les fonctions d'internes définitifs dans les hôpitaux ou ayant un grade analogue dans les hôpitaux militaires ou de la marine. » Les aides-médecins de la marine nommés au concours sont assimilés aux internes des hôpitaux (4 novembre 1885).

Les candidats devront adresser franco deux exemplaires de leur thèse au secrétariat de l'Académie.

Par la bienveillance de M. le Dr Marjolin, membre fondateur de la Société, le montant du prix Duval a été porté de 100 à 300 francs à partir de 1886 ; le prix ne peut être partagé.

2° Le prix Édouard Laborie, fondé par Mme veuve Laborie, le 6 mai 1868. Il est *annuel* et de la valeur de 1.200 francs.

La Société a pris en 1868 les décisions suivantes : Le prix Édouard Laborie sera décerné chaque année dans la séance solennelle de la Société (troisième mercredi de janvier) à l'auteur du meilleur travail *inédit* sur un sujet quelconque de chirurgie adressé à la Société pendant l'année courante.

« Les auteurs sont libres de choisir les sujets de leurs mémoires ; toutefois, la Société indiquera tous les six ans un sujet de mémoire pris parmi les points de la chirurgie dont le Dr Laborie s'est plus particulièrement occupé.

« Tous les docteurs et élèves en médecine, français et étrangers, sont admis à prendre part au concours.

« Les mémoires, écrits en français, en latin, en anglais ou en allemand, devront être envoyés (affranchis) à M. le Secrétaire général de l'Académie de Chirurgie, 12, rue de Seine, avant le 1er novembre de chaque année.

« Les manuscrits doivent être adressés dans les formes académiques, c'est-à-dire non signés, mais portant une épigraphe reproduite sur la suscription d'une lettre renfermant le nom, l'adresse et les titres du candidat. »

3° Le prix Gerdy, fondé en 1873, par Vulfranc Gerdy, en souvenir de son frère P.-N. Gerdy, membre de la Société nationale de Chirurgie. Ce prix est *biennal* et de la valeur de 2.000 francs.

Le sujet à traiter par les concurrents est indiqué par l'Académie et donné deux années à l'avance. Les règles du concours sont celles du prix Laborie.

4° Le prix Demarquay, fondé en 1875, par Jean-Nicolas Demarquay, membre de la Société nationale de Chirurgie, qui a légué à la Société une somme de 10.000 francs. Le prix est *biennal* et de la valeur de 700 francs.

Le sujet, indiqué par l'Académie, est donné deux années à l'avance; les règles du concours sont celles du prix Laborie.

5° Le prix Ricord, fondé, en 1889, par Philippe Ricord, membre de la Société nationale de Chirurgie, qui a légué à la Société une somme de 5.000 francs. Le prix est *biennal* et de la valeur de 300 francs.

Il est décerné à l'auteur d'un travail inédit sur un sujet quelconque de chirurgie ou d'un mémoire publié dans le courant de l'année et n'ayant pas encore été l'objet d'une récompense dans une autre Société.

Les manuscrits pourront être signés. A cette différence près, les règles du concours sont celles du prix Laborie.

6° Le prix Dubreuil, fondé, en 1901, par Henri-François-Alphonse Dubreuil, membre de la Société nationale de Chirurgie, qui a légué à la Société une somme de 15.000 francs. « Les intérêts de cette somme, placée sur l'État à 3 p. 100, serviront à cette Société pour la fondation d'un prix *annuel* destiné à récompenser un travail sur un sujet d'orthopédie. »

7° Le prix Jules Hennequin, fondé, en 1910, par Jules-Nicolas Hennequin, membre de la Société nationale de Chirurgie, qui a légué à la Société une somme de 25.000 francs, « dont les arrérages seront accordés tous les *deux ans*, et *sans partage*, au meilleur mémoire sur l'anatomie, la physiologie, la pathologie ou les traumatismes du squelette humain ».

8° La Médaille internationale de Chirurgie (Fondation Lannelongue). — Le prix fondé, en 1911, par M. Lannelongue consiste en une médaille d'or à décerner tous les cinq ans, et dotée d'une somme de 5.000 francs.

« Cette médaille sera internationale, c'est-à-dire attribuée à un chirurgien de n'importe quel pays, qui, durant les dix dernières années, aura fait la découverte chirurgicale la plus notoire ou les travaux les plus utiles à l'art et à la science de la chirurgie. L'attribution de la médaille de chirurgie ne pourra être faite deux fois de suite dans la même nationalité. »

M. Lannelongue exprime la volonté formelle qu'il ne soit tenu aucun compte de la nationalité, mais uniquement des mérites de celui qui paraîtra le plus digne. Est seul proclamé lauréat celui qui sera présenté par les personnes suivantes, qualifiées à cet effet :

*a*) Les membres du bureau de l'Académie de Chirurgie;

*b*) Le quart des autres membres titulaires et honoraires de cette même Société, tirés au sort tous les cinq ans;

*c*) Les lauréats de la médaille Lannelongue;

*d*) Les chirurgiens, membres du Conseil de dix Facultés de Médecine de nations étrangères à la France, choisis tous les cinq ans par le Bureau de l'Académie de Chirurgie, et au nombre de deux au plus par nationalité; le bureau veillera à faire une répartition convenable, selon l'importance des nationalités. Ci-joint l'énumération des nationalités dans lesquelles sera fait le choix des juges : Angleterre, Allemagne, Autriche-Hongrie et Etats balkaniques; Belgique, Hollande et Etats scandinaves; Espagne, Portugal et Mexique; Italie, Suisse, Grèce et Turquie; Russie, États-Unis d'Amérique du Nord et Canada; États de l'Amérique du Sud; Japon et Chine. Les chirurgiens étrangers qualifiés seront invités par lettre recommandée à proposer un lauréat; les propositions devront être faites avant le 1er novembre de l'année qui précède la séance annuelle de l'Académie de Chirurgie.

Ces propositions, comme celles des juges français n'habitant pas Paris, seront faites par écrit et adressées au Président de l'Académie de Chirurgie. Celui-ci convoquera ensuite les membres français qualifiés, habitant Paris, pour qu'ils fassent à leur tour des propositions par écrit dans une séance

spéciale où le président procédera au dépouillement total des suffrages exprimés.

La médaille sera attribuée au candidat qui aura obtenu la majorité absolue des suffrages, et à son défaut une majorité relative. Si deux ou plusieurs candidats recueillent un nombre égal de suffrages, la voix du Président du bureau de l'Académie devient prépondérante. Le Président proclame le lauréat.

La médaille sera remise dans la séance annuelle de l'Académie de Chirurgie.

9° Le prix Aimé Guinard, fondé, en 1914, par Mme veuve Guinard, en souvenir de son mari, membre de la Société nationale de Chirurgie.

Le prix est *triennal* et de la valeur de 1.000 francs.

Il est décerné au meilleur travail de chirurgie générale présenté par un interne des hôpitaux de Paris, pendant qu'il sera en exercice, ou pendant l'année qui suivra la fin de son internat.

10° Le prix Chupin, fondé, en 1923, par Mme veuve Chupin, en mémoire de son mari, membre correspondant de la Société nationale de Chirurgie.

Le prix est *biennal*, de la valeur de 1.400 francs et ne peut être partagé.

Il sera décerné tous les deux ans au meilleur mémoire inédit ou imprimé de pathologie chirurgicale portant plus particulièrement sur les affections ou blessures observées aux armées.

11° Le prix des Élèves du Dr Eugène Rochard a été créé par un groupe d'anciens élèves de ce chirurgien pour perpétuer son souvenir. Le prix, d'une valeur de 10.000 francs, sera attribué tous les trois ans à un travail, inédit ou paru dans les trois dernières années, sur un sujet de chirurgie générale, travail dû à un interne ou ancien interne des hôpitaux de l'Assistance publique de Paris. Ce prix ne pourra être partagé. Au cas où l'Académie ne jugerait pas qu'il y ait lieu de décerner le prix, les arrérages seraient reportés, et, trois ans plus tard, l'Académie pourrait distribuer deux prix. La commission chargée d'examiner les mémoires présentés sera composée de sept membres titulaires. Les mémoires, inédits ou déjà publiés, devront être adressés au Secrétaire général avant le 1er novembre précédant la séance où le prix sera attribué.

Le prix sera décerné la première fois dans la séance annuelle de janvier 1930.

12° Le prix Auguste Le Dentu, fondé, en 1927, par Mme veuve Le Dentu, en souvenir de son mari, membre honoraire de la Société nationale de Chirurgie.

Le prix sera décerné chaque année à l'interne Médaille d'or en chirurgie. Le prix sera de 1.500 francs l'année où l'interne Médaille d'or en chirurgie est lauréat du prix Oulmont de l'Académie de Médecine (1.500 fr.) et de 2.500 francs l'année où le prix Oulmont est décerné à l'interne Médaille d'or de médecine.

13° Le Prix de 50.000 francs (fondé en 1916). — Mme Jules Lebaudy, M. Robert Lebaudy, Mme la Comtesse de Fels ont mis à la disposition de la Société nationale de Chirurgie une somme de 50.000 francs pour être attribuée à l'auteur de l'*appareil suppléant le mieux à la perte de la main.*

Les constructeurs des nations alliées et neutres peuvent seuls concourir. Ils devront présenter, à l'Académie, des mutilés se servant des appareils depuis six mois au moins.

L'Académie expérimentera les appareils sur des mutilés pendant le temps qu'elle jugera nécessaire pour apprécier leurs qualités. L'appareil récompensé restera la propriété de son auteur.

# MÉMOIRES DE L'ACADÉMIE DE CHIRURGIE

**Séance du 15 Janvier 1941.**

*Présidences de* M. PAUL MATHIEU, *vice-président*,
puis de M. PIERRE MOCQUOT, *président*.

## PROCÈS-VERBAL

La rédaction du procès-verbal de la précédente séance est mise aux voix et adoptée.

## CORRESPONDANCE

La correspondance comprend :

1° Les journaux et publications périodiques de la semaine.
2° Des lettres de MM. BANZET, BASSET, BRÉCHOT, MAURER, MONDOR, MADIER, s'excusant de ne pouvoir assister à la séance.
3° Une lettre de M. MOULONGUET sollicitant un congé d'un mois.
4° Des lettres de MM. DUFOURMENTEL, Marc ISELIN, PATEL, COUVELAIRE, GÉRARD-MARCHANT, posant leur candidature au titre d'associé parisien
5° Un travail de M. NÉDELEC (Angers), intitulé : *Nouvelle observation d'abcès du foie à début péritonéal.*
M. BASSET, rapporteur.
6° Un travail de M. Henri GODARD, intitulé : *Esquillectomies et régénération osseuse.*
M. J. LEVEUF, rapporteur.
7° Un travail de MM. P.-F. LECLERC (Dijon) et Yves SAUTTER (Autun), intitulé : *La contracture abdominale dans les plaies de la fesse par projectiles de guerre.*
M. MENEGAUX, rapporteur.

---

## NÉCROLOGIE

### *Décès de M. le Professeur d'Arsonval, membre libre. Allocution de M. Paul Mathieu, vice-président.*

Nous avons eu le regret d'apprendre le décès de M. le professeur d'Arsonval, grand savant, universellement connu, membre libre de l'Académie de Chirurgie. Il s'est éteint à quatre-vingt-neuf ans, dans sa propriété du Limousin, où il était né. Son œuvre, surtout dans le domaine

*Publication périodique bimensuelle.*

de la physique a été considérable. Elle sera l'objet d'éloges compétents dans les grandes Sociétés scientifiques auxquelles il appartenait. Rappelons-nous qu'il fit d'abord ses études de médecine et soutint une thèse intitulée : « Recherches théoriques et expérimentales sur le rôle de l'Elasticité pulmonaire ». Il devint l'élève et le préparateur de Claude Bernard. Celui-ci, apprenant la valeur de ses travaux de physique biologique, réclama pour M. d'Arsonval la création d'un laboratoire au Collège de France. Ce fut Paul Bert, autre élève de Claude Bernard qui, devenant ministre de l'Instruction publique, réalisa le vœu de leur maître commun. M. d'Arsonval commença alors la série de ses belles découvertes. Nous ne retiendrons que ses recherches sur les courants de haute fréquence, et les résultats si féconds qu'elles ont eu dans leurs applications à la thérapeutique. Elles ont en particulier rendu possible la mise en pratique du bistouri électrique. Je me borne au rappel de cette conséquence, titre entre d'autres à la reconnaissance des chirurgiens. Nous nous étions honorés en inscrivant ce grand savant, parmi les membres de l'Académie de Chirurgie.

M. d'Arsonval, fut professeur à la chaire de médecine expérimentale du Collège de France, il était membre de l'Académie des Sciences, de l'Académie de Médecine. Il fut comblé de tous les honneurs dus à son mérite, et pourtant il était resté très simple et très bienveillant. Comme les hommes supérieurs indiscutés, il unissait les qualités du cœur et de l'esprit. En lui la France perd un grand savant, l'humanité déplore la disparition d'un bienfaiteur.

J'adresse à la famille de M. d'Arsonval l'expression des condoléances des membres de l'Académie de Chirurgie.

## *Décès de M. le Professeur Regaud, membre libre. Allocution de M. Paul Mathieu, vice-président.*

M. le professeur Regaud, ancien directeur du département de Radiologie de l'Institut de radium est décédé dans la région de Lyon, dont il était originaire. Il avait été longtemps un éminent professeur d'Histologie à la Faculté de Médecine de Lyon. Je tiens à rappeler le rôle très actif qu'il eut pendant la guerre de 1914-1918, comme attaché au Sous-Secrétariat d'Etat du Service de Santé militaire et comme directeur de l'Ecole de chirurgie de guerre de Bouleuse. Dès avant 1914, il s'était intéressé aux effets biologiques des radiations et se trouva tout désigné par ses travaux, pour prendre la direction de la Section biologique créée à l'Institut du radium par Mme Curie. Nous avons tous présent à nos mémoires l'effort méthodique qu'il a accompli avec ses collaborateurs pour préciser dans toutes ses formes l'action des radiations sur les tissus normaux et pathologiques. Vous savez quels progrès il en réulta dans la thérapeutique des tumeurs. L'association de leur traitement par la chirurgie et de leur traitement, soit par les rayons X, soit par le radium, trouva dans les travaux du professeur Regaud et de ses élèves, les plus solides règles d'application.

L'Académie de Chirurgie n'avait pu manquer de l'appeler à elle, dès qu'elle décida de s'associer des savants ayant fait progresser par leurs travaux la thérapeutique chirurgicale. Récemment, M. Regaud avait été nommé membre libre.

M. le professeur Regaud, était, malgré son abord un peu réservé, un homme éminemment serviable et bienveillant. Il répondait toujours favorablement lorsqu'on faisait appel aux ressources de ses services et de ses laboratoires. Nous avons tous apprécié son esprit scientifique, sa scrupuleuse honnêteté. Il laisse une grande œuvre que poursuivent ses nombreux et brillants élèves.

J'adresse à son fils, aux membres de sa famille, à ses collaborateurs l'expression de nos sincères regrets.

---

## A PROPOS DU PROCÈS-VERBAL

### *Sur le rétablissement de la continuité intestinale après résection du côlon pelvien,*

par M. **Henri Hartmann.**

Dans le numéro des *Bulletins* de l'Académie que je viens de recevoir, se trouve une très intéressante observation de notre collègue d'Allaines, qui termine sa communication en disant que l'implantation du côlon dans le rectum, après une résection de la région recto-sigmoïdienne, lui paraît une intervention aisée et à recommander. C'est ce que j'avais dit lorsque j'ai présenté le 1[er] mai 1937, ici même (1), une malade chez laquelle j'avais pratiqué cette opération. L'observation n'ayant jamais été publiée complètement et la malade ayant pu être suivie pendant plusieurs années, je vous demande la permission de vous la communiquer.

Observation. — D..., cinquante-trois ans, cuisinière, vient nous trouver parce qu'elle a des pertes de sang par l'anus. En septembre 1905, elle fut prise de coliques, de diarrhée, puis rendit par l'anus du sang noirâtre mélangé aux matières. Depuis cette époque, elle a remarqué que ses selles contenaient un peu de sang ; puis les envies d'aller à la selle devinrent fréquentes et, dans les six derniers mois, se reproduisent sept à huit fois dans la matinée.

Père mort à soixante-neuf ans, asthmatique, mère à soixante ans de tuberculose ; frère mort à trente-six ans poitrinaire ; elle-même tousse et a fréquemment des bronchites.

12 janvier 1907 : A la palpation on ne trouve rien d'anormal ; au toucher rectal l'ampoule est libre, mais à bout de doigt on a l'impression de masses molles et polypoïdes. On pratique une proctoscopie. Dans la région recto-sigmoïdienne, à 15 centimètres de l'anus, la muqueuse a un aspect bourgeonnant, violacé, sans que l'on voie de véritable ulcération.

8 février 1907 : *Opération* par M. Hartmann. Incision médiane de l'ombilic au pubis. On cherche à attirer la jonction recto-sigmoïdienne qu'il est impossible d'amener à l'extérieur. On sent dans son intérieur une tumeur que l'on peut mobiliser dans différents sens, donnant l'impression d'une tumeur pédiculée. Aucune infiltration du méso. L'intestin ouvert, on voit que la tumeur présente un pédicule large, implanté exactement au niveau du méso. On sectionne le méso au-dessous d'un ganglion situé très près de l'intestin ; écrasement de celui-ci, puis enfouissement de la section dans le rectum. Après section du côlon au-dessus

(1) Hartmann. Tumeur du côlon pelvien. Résection avec anus artificiel dans un premier temps ; secondairement, invagination du côlon dans le rectum. Guérison. *Bull. et Mém. de la Soc. de Chir.*, 1907, p. 477.

de la tumeur, on fixe son bout supérieur dans la plaie abdominale, plaçant dans son intérieur un tube de Paul.

*Examen de la pièce.* — Après ouverture de l'intestin le long de son bord libre, on voit une tumeur molle, rouge, présentant à sa surface des circonvolutions avec des sillons et des dépressions. Cette tumeur présente un large pédicule sur la face mésentérique de l'intestin. L'examen microscopique a montré qu'il s'agissait d'un adénome. Guérison sans incidents.

27 mars 1907. *Deuxième opération* par M. Hartmann. L'anus artificiel est fermé par un surjet à la soie après abrasion de la muqueuse. Incision sur l'ancienne cicatrice abdominale se dédoublant au niveau de l'anus artificiel pour l'encercler. Isolement de l'épiploon et d'une anse grêle qui adhèrent à l'anse colique, siège de l'anus.

Après avoir amené le bout de cette anse colique libérée en dehors de la plaie, nous examinons le petit bassin. Comme l'utérus tombe en arrière et cache le bout rectal conservé, nous passons un fil à travers son fond, de même à travers les annexes gauches, puis, tirant ces fils sous une grande valve placée dans l'angle pubien de la plaie, nous avons une bonne exposition du fond de l'excavation. Faisant introduire par un aide une pince courbe dans l'anus, nous incisons la paroi antérieure du rectum soulevé, maintenant avec des pinces les lèvres de l'incision qui reste ainsi béante. Le bout colique lié est amené dans l'incision rectale et attiré jusqu'à l'anus par la pince intra-rectale qui a saisi l'extrémité des fils qui le liaient. Six points suturent le côlon au rectum en avant et latéralement, adossant séreuse à séreuse.

Le ventre est fermé sans drainage. Quatre points fixent le côlon invaginé à la peau de l'anus de manière à empêcher sa réascension immédiate. Un tube de caoutchouc est placé dans son intérieur. Pansement à la gaze iodoformée.

Le neuvième jour, on enlève les fils qui maintenaient abaissé le côlon ; celui-ci remonte immédiatement dans le rectum. Guérison sans incidents.

Au moment de sa sortie, la malade a des garde-robes normales ; la cicatrice abdominale ne présente pas d'éventration. Au toucher, on trouve dans une petite ampoule rectale une saillie un peu molle, comparable à celle d'un col utérin très ramolli au fond d'un vagin. A son sommet le doigt pénètre très facilement dans un orifice à contours élastiques et sans la moindre douleur.

Nous avons suivi notre opérée pendant quatre ans, jusqu'en 1911 ; le fonctionnement intestinal est toujours resté normal et la malade, jouissant d'une santé parfaite, n'a jamais éprouvé le moindre trouble.

A propos de cette observation je désire insister sur la grande différence qui existe entre l'anastomose par invagination colo-rectale *immédiate* après résection et l'invagination *tardive* du côlon dans une petite ampoule rectale conservée.

*L'invagination immédiate* du côlon dans le rectum après une résection a été pratiquée pour la première fois par Morison en 1896 (2), puis en 1908 par Mummery (3). Elle a été abandonnée ensuite en raison de sa grande mortalité, comme le dit Grey Turner, élève de Morison (4).

*L'invagination tardive* dans la petite ampoule rectale oblitérée après résection et colostomie, que j'ai été, je crois, le premier à pratiquer, semble, au contraire, comme le dit d'Allaines, une excellente opération.

(2) Morison. Some new methods in pelvic operations in the female. *British Gynec. Journal*, **16**, février 1902, p. 272.

(3) Mummery (J. P. Lockhart). A new method of restoring the continuity of the owell in cases of excision of a growth low down in the sigmoïd flexure. *Lancet*, 16 mai 1908, p. 1403.

(4) Grey Turner. *Lancet*, 23 mai 1908, p. 1512. Grey Turner écrit que Morison avait employé quatorze fois ce procédé depuis 1896, mais qu'il l'avait abandonné à cause de sa grande mortalité.

Elle est acceptée par A. Schwartz (5) qui a insisté sur ce fait que l'anse colique, fixée à la paroi, s'allonge, avec le temps, sous l'influence du poids des matières, et que par là même le côlon allongé peut être facilement abaissé jusqu'au fond de l'excavation. Mon observation, celle de Jean (6), de Santy et Béchet (7), d'Okinczyc (8), comme celle de d'Allaines ont été suivies de guérison. Seule une malade de Schwartz est morte le quatrième jour d'occlusion par passage d'une grande partie de l'intestin grêle entre le côlon abaissé et le sacrum.

## *A propos de la communication de M. Huet, sur l'entorse du genou,*

par MM. **G. Métivet** et **J. Arnavielhe.**

Lem..., trente et un ans, fait le 30 septembre 1940 une chute de bicyclette. Il se produit nettement un mouvement de torsion et d'abduction de la jambe sur la cuisse. Le blessé ne peut marcher.

Il est vu le 3 octobre. On note :

1° Une grosse *hémarthrose*, avec *hématome* de la face interne du genou, descendant sur la région de la patte d'oie.

2° Une *impotence fonctionnelle* marquée : les mouvements de flexion sont douloureux et très limités ; le blessé détache à peine le talon du plan du lit.

3° Une *douleur spontanée* vive dans la région interne du genou.

4° Des *mouvements passifs* indolores, limités seulement par l'importance de l'hémarthrose.

5° Des *mouvements de latéralité*, surtout de valgus, très nets ; mais sans mouvements de tiroir.

6° Une *douleur vive à la pression :* sur l'interligne et sur la tubérosité interne du tibia. Cette douleur peut être mise en évidence en portant la jambe en abduction.

7° Rien à signaler à la radiographie.

*Intervention le 8 octobre.* — Incision en L, complétée par un débridement verticalement descendant.

Pas d'hématome sous-cutané.

Gros hématome sous le plan couturier-tenseur, dont quelques fibres sont déchirées en regard de l'insertion fémorale du ligament latéral interne.

Déchirure de la synoviale, à sa partie supéro-interne, déchirure longue de 1 centimètre environ.

Arrachement du ligament latéral, presque au ras de son insertion tibiale. La rupture n'intéresse que la partie antérieure, épaisse, du ligament. On voit nettement le tendon réfléchi du demi-membraneux. Le ligament est effiloché ; on l'entoure par une anse en lin placée près de son extrémité libre. Un fil de lin en U le fixe alors au périoste tibial.

Fermeture au lin de la synoviale et du plan couturier-tenseur. Immobilisation sur une attelle de Boeckel.

Evolution normale, sauf une poussée thermique à 38°2, le soir du troisième jour.

(5) Schwartz (A.). Rapport sur une observation de Leclerc. *Bull. et Mém. de la Soc de Chir.*, 31 octobre 1928, p. 1150 et Du rétablissement de la continuité intestinale en cas de résection recto-colique suivie d'anus artificiel. *Mém. de l'Acad. de Chir.*, 21 juin 1939, p. 888.

(6) Jean. Rétablissement tardif de la continuité intestinale par invagination après résection recto-sigmoïdienne. *Bull. et Mém. de la Soc. de Chir.*, 3 décembre 1930, p. 1392.

(7) Santy et Béchet (Michel). Rapport de Ameline. *Mém. de l'Acad. de Chir.*, 10 mars, 1937, p. 304.

(8) Okinczyc. *Mém. de l'Acad. de Chir.*, 21 juin 1939, p. 891.

Au vingt et unième jour, début de la mobilisation. Chaque jour : séance de mobilisation du genou et de massage du quadriceps.

Au trente-septième jour, le blessé quitte l'hôpital. Extension presque complète ; flexion à 100°.

Le 31 décembre (quatre-vingt-quatrième jour), le genou est sec et froid. Il manque de 10° à 15° pour avoir une extension complète ; la flexion atteint 90°. Il n'y a ni mouvements de latéralité, ni mouvements de tiroir. On note, des deux côtés, des craquements articulaires. L'atrophie de la cuisse est de 2 centimètres. Enfin le blessé souffre spontanément de son genou.

Il y a lieu de signaler que, depuis sa sortie de l'hôpital, *le blessé a négligé complètement de se faire masser.*

Cette observation, comme celles que Huet nous a apportées, comme celles dont Mondor nous a rappelé l'existence, nous montre une lésion importante du ligament latéral interne, dans une entorse du genou. On peut noter : que les lésions sont semblables à celles rencontrées par Huet, et que le ligament est rompu à son *extrémité tibiale ;* que dans ce cas, comme dans le cas de Huet, existait de la mobilité anormale ; enfin, que le résultat tardif n'est qu'assez médiocre, le blessé ayant abandonné, trop tôt, massages et mécanothérapie. Remarquons toutefois que, bien que l'extension soit incomplète, il n'y a plus de mouvements de latéralité.



Cette question de l'entorse du genou soulève un triple problème.

1° *Problème terminologique.* — C'est le moins important. Devons-nous étiqueter ces lésions : entorse du genou, ou luxation temporaire ? Peut-être, pourrait-on nommer : *entorses légères*, celles qui s'accompagnent des signes classiques de l'entorse (douleur, impotence fonctionnelle, modifications de la température locale, points douloureux à la pression, etc.), et *entorses graves*, celles qui s'accompagnent, en outre, de mouvements anormaux.

2° *Problème anatomo-clinique.* — Il existe donc des entorses graves, avec mouvements de latéralité, dans lesquelles on constate une rupture du ligament latéral interne. Ce qu'il nous faut savoir, c'est :

*a*) S'il existe des entorses, avec mouvements de latéralité, sans lésions du ligament latéral interne (c'est peu probable) ;

*b*) S'il existe des lésions importantes du ligament latéral, sans mouvements de latéralité. On a prétendu que ces mouvements ne pouvaient se produire que si une lésion d'un ligament croisé s'ajoutait à une lésion d'un ligament latéral. Dans ce cas, la seule suture du ligament latéral ne serait guère logique, bien que de nombreux auteurs enseignent qu'elle est suffisante.

3° *Problème thérapeutique.* — C'est le plus important. Si les recherches ultérieures nous confirment dans cette opinion : que, dans toute entorse grave, il y a toujours une lésion du ligament latéral interne, faudra-t-il, systématiquement, intervenir sur ce ligament ? L'observation que nous apportons montre que la reconstitution du ligament ne saurait dispenser de massages et de soins mécanothérapiques soigneusement et longtemps poursuivis.

Mais si l'intervention est insuffisante, est-elle nécessaire ? Le genou de notre blessé ne présente plus de mouvements de latéralité. Est-ce là le fait de la plastie ligamentaire, ou d'une immobilisation assez longtemps

prolongée ? La réfection du ligament est difficile, le ligament est effiloché ; et l'on a l'impression de ne faire qu'une médiocre besogne. C'est un peu ce qui se passe quand on essaie de réparer un tendon d'Achille rompu. Pour ce dernier, J.-L. Petit, il y a plus de deux cents ans, nous a appris que l'on pouvait en obtenir la consolidation parfaite par de simples moyens orthopédiques. Et certaines écoles étrangères nous enseignent qu'il faut, dans les entorses graves, immobiliser le genou, pendant huit à douze semaines, dans un appareil plâtré permettant la marche du blessé.

Il semble que l'école française — ici comme pour beaucoup d'autres traumatismes — ait la hantise des raideurs articulaires et la phobie de l'immobilisation ; et qu'elle risque parfois, surtout pour les traumatismes des membres inférieurs, de sacrifier la solidité au profit de la souplesse articulaire. La connaissance de lésions ligamentaires graves, dans les entorses graves du genou, doit nous inciter à être prudents.

Dans les entorses légères, sans mouvements de latéralité, nous pourrons conseiller : l'évacuation de l'hémarthrose, les infiltrations de novocaïne, et la marche précoce. Mais dans les entorses graves, *si nous rejetons l'immobilisation par plâtre*, nous pourrons, ou non, réparer le ligament rompu. Il conviendra, ensuite, de masser précocement le quadriceps, de mobiliser précocement et *prudemment* le genou ; mais de retarder sérieusement la date du premier lever.



Enfin, on n'oubliera pas que, dans le résultat final, interviennent : l'âge du blessé, son tempérament, l'état du membre traumatisé. Claude Bernard nous a justement dit : « Proscrire l'analyse des organismes au moyen de l'expérience, c'est arrêter la science et nier la méthode expérimentale ; mais, d'un autre côté, pratiquer l'analyse physiologique en perdant de vue l'unité harmonique de l'organisme, c'est méconnaître la science vitale et lui enlever tout son caractère ».

## *A propos des sténoses du cardia avec méga-œsophage secondaire,*

par MM. **B. Desplas** et **P. Aimé.**

J'ai opéré 5 cas de sténose du cardia avec dilatation diffuse de l'œsophage avec 5 succès qui se sont maintenus : 3 femmes, 2 hommes, d'âge de vingt et un à quarante-huit ans.

Ce n'était pas des névropathes, ou du moins ils ne l'étaient pas plus que chacun des « Français moyens ».

Ils présentaient tous un syndrome fonctionnel de sténose du cardia ayant évolué en deux périodes :

Une première fort longue remontant à dix, douze, seize ans même, avec dysphagie et œsophage non dilaté.

Une seconde, beaucoup plus courte, où, à la suite d'un incident fortuit, le syndrome s'était constitué avec stase œsophagienne, vomissements en fusée, amaigrissement de 5 à 20 kilogrammes et maintien avec reprise, de tous les signes fonctionnels, malgré les dilatations à la sonde de mercure qui, dans 3 cas, n'avaient pu être continuées.

Tous ces malades avaient été radiographiés par le Dr Aimé. Ils m'avaient été adressés par des médecins qualifiés, les Drs Durand, Carrié et Brodin. C'étaient des malades soigneusement étudiés et pour lesquels tous les traitements médicaux avaient été tentés et s'étaient révélés impuissants.

J'insiste sur les constatations anatomiques :

*Dans 2 cas*, j'ai constaté *un manchon musculaire* formant *olive*, de 3 et de 5 centimètres de longueur, épaississement localisé, parfaitement délimité, absolument analogue à l'olive pylorique de la sténose des nourrissons.

*Dans 1 cas*, j'ai noté un *manchon musculaire bi-tronconique de 4 centimètres de hauteur*, avec présence d'une vascularisation anormale, artérioles en dispositif scolariforme.

*Dans 1 cas*, l'agent de striction était à la fois *musculaire* et *artériel* : sur la cravate musculaire de 1 centimètre de largeur était accolée une artère anormale, grosse comme une radiale, encerclant l'œsophage et dont la section a immédiatement permis la dilatation spontanée de la sténose dont la dilatation complète a été obtenue après section de la cravate musculaire.

*Dans 1 cas*, l'anneau musculaire, en *cravate ficelle*, avait 2 centimètres de large, particulièrement serré. On notait une vascularisation très importante de ce segment œsophagien, plusieurs pédicules sus- et sous-jacents.

L'opération est très facile chez les femmes, elle est plus difficile chez les hommes du fait de la saillie intra-thoracique plus marquée chez ceux-ci de la coupole diaphragmatique.

L'incision du péritoine commande la facilité d'abaissement œsophagien;

L'incision de la musculeuse, sur l'anneau, doit se prolonger sur la face antérieure du cardia-estomac sur 10 à 12 centimètres de longueur.

Il faut sectionner et lier les vaisseaux anormaux qui sont eux aussi un élément de striction.

L'expérience montre que la *poche œsophagienne contient un liquide de stase très abondant et hyperseptique.* Dans un cas, où la malade avait été préalablement gastrostomisée, il s'est écoulé par la sonde de gastrostomie un liquide brunâtre, de mauvaise odeur, dès que le rétrécissement musculaire du cardia a été incisé et que la poche œsophagienne a été vidangée.

Dans 1 cas, au cours de l'opération il s'est produit des vomissements abondants de liquide de stase. Une grave broncho-pneumonie de déglutition s'est déclarée, d'où la règle *de laver les méga-œsophages au même titre que l'on lave les estomacs distendus et stasiques des sténoses pyloriques.*

La présence de ce liquide *explique le danger d'infection que provoque l'ouverture intempestive de la muqueuse*, qui souvent très amincie se rompt facilement, d'où inoculation septique et possibilité d'accidents infectieux locaux (épiploïte suppurée tardive, 1 cas).

Les suites opératoires sont très simples, la guérison est rapidement obtenue. C'est une transformation de la vie, l'engraissement est valable et maintenu.

Tous les malades revus sont en bonne santé. Ils datent actuellement : 1 cas : deux ans ; 1 cas : trois ans ; 2 cas : quatre ans et demi ; 1 cas : cinq ans et demi.

*Les signes radiologiques de la sténose du cardia sont précis :* Au cours d'un examen radioscopique, l'absence totale de poche à air gastrique doit toujours attirer l'attention sur une sténose possible du cardia. Lorsque le malade déglutit et que le liquide ingéré dessine une extrêmité inférieure de l'œsophage se terminant en forme d'entonnoir plus ou moins large d'ouverture mais très effilé à sa partie inférieure et passe ensuite par un trajet filiforme souvent imperceptible dans l'estomac sans que la poche à air apparaisse normalement, la présomption de sténose du cardia devient encore plus grande. Elle se transforme en certitude quand l'aspect radiologique au cours de la déglutition ne change pas malgré une administration préalable et prolongée de remèdes anti-spasmodiques.

L'étude de l'importance de la lésion sténosante devra toujours être faite à l'aide de radios en série qui montrent bien les contractions œsophagiennes luttant contre l'obstacle du cardia rétréci, contractions qui sont suivies de périodes d'atonie comme cela se passe dans la sténose pylorique. L'œsophage, à la longue, se dilate et s'allonge en cas de sténose pylorique, et finit par constituer ce que l'on connaît sous le nom de méga-œsophage.

Les contours de l'entonnoir épicardiaque sont toujours souples et réguliers ce qui élimine le diagnostic de néoplasme.

Après l'intervention, le contrôle radiographique doit noter que :

1° La poche à air reparaît ;

2° Le calibre de l'œsophage diminue ;

3° L'estomac se remplit en masse ;

4° La petite courbure redevient visible.

Bien entendu, je sais qu'il existe des méga-œsophages idiopathiques essentiels associés à un syndrome neuro-psychasthénique. Ce ne sont pas ceux que j'ai eu à opérer. Il est possible d'ailleurs que des explorations chirurgicales permettent de constater une lésion anatomique de la musculeuse œsophagienne, compliquée ou non d'anomalies vasculaires. Ces explorations sont légitimes, elles préciseront les cas délictueux et c'est ainsi que le groupe des méga-œsophages essentiels aura le sort d'une peau de chagrin.

---

## RAPPORT

### *Blessure orbito-cranienne par balle sans lésion oculaire. Extraction par voie temporale. Guérison,*

par M. **André Sicard.**

Rapport de M. D. Petit-Dutaillis.

Notre collègue André Sicard nous a envoyé une curieuse observation de plaie pénétrante orbito-cranienne par balle qui montre la façon remarquable dont certains projectiles sont tolérés. Voici cette observation :

Observation. — L'infirmier X..., âgé de vingt-trois ans, est atteint devant Lille, le 24 mai 1940, par une balle de mitrailleuse qui pénètre au niveau de la partie interne de l'œil droit. Il tombe, ne perd pas connaissance, se relève aussitôt et

se rend à pied au poste de secours. Pendant le trajet, il saigne un peu du nez ; quelques gouttes de sang s'écoulent de l'angle interne de l'œil ; la vision est absolument normale et le blessé ne présente aucun trouble sérieux. Evacué sur Lille et arrivant au moment de l'affluence de nombreux blessés, comme sa blessure paraît bénigne et ne semble nécessiter aucun soin urgent, il sera négligé pendant plusieurs semaines. En l'absence de porte d'entrée apparente au niveau de l'orbite et de lésions oculaires, on admet d'ailleurs difficilement qu'il s'agisse d'une plaie par balle. Le seul signe constaté alors est une vaste ecchymose sous-orbitaire.

Je vois le blessé au début de juillet. Il présente au niveau de la commissure interne de l'œil une minuscule cicatrice de quelques millimètres, à peine apparente. Il n'y a pas de déformation des os propres du nez, pas de trace de cal, pas de point douloureux.

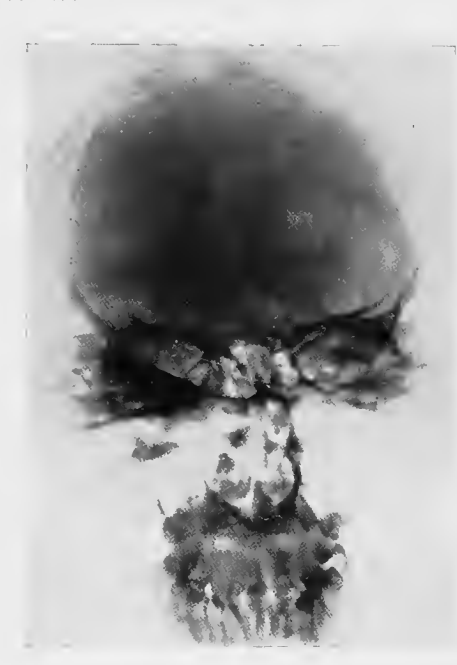


Fig. 1.

La vision est normale, les mouvements du globe oculaire et des paupières sont absolument normaux. Les pupilles réagissent normalement. Le réflexe cornéen est normal. La cornée est humide et la sécrétion lacrymale n'est pas modifiée.

L'examen neurologique est entièrement négatif. Le blessé ne présente d'ailleurs aucun trouble fonctionnel et n'a jamais eu de céphalée.

Il est cependant affirmatif. Il a vu la mitrailleuse qui a tiré sur lui à 300 mètres environ ; plusieurs de ses camarades ont été atteints par la même rafale. Il est certain d'avoir reçu une balle qui n'est pas ressortie.

La radiographie montre en effet une balle qui, sur le cliché de face, occupe la largeur de l'orbite droit, pointe en dehors (fig. 1). Sur le cliché de profil, sa base est dans l'orbite ; sa pointe est intracranienne, se projetant au niveau de la fosse cérébrale moyenne, à hauteur de l'apophyse clinoïde (fig. 2).

Une stéréoradiographie localise admirablement le projectile dont les deux tiers se trouvent dans l'orbite et le tiers effilé dans la fosse cérébrale moyenne en un point situé juste au-dessous de la petite aile du sphénoïde, correspondant à la partie externe rétrécie de la fente sphénoïdale.

Je demande au Dr Lescaux de vouloir bien pratiquer l'examen de la vision ; il me confirme une acuité visuellement normale, un fond d'œil non modifié et une intégrité complète de tous les nerfs de l'orbite.

Bien que cette balle fût admirablement tolérée, ses dimensions et son siège en commandaient l'extraction. Etant donné l'intégrité complète de tous les organes de l'orbite, toutes les voies d'accès orbitaires m'ont paru contre-indiquées. Même par l'orbitotomie externe qui est celle qui préserve le mieux le cône musculo-aponévrotique de l'œil, je craignais de ne pouvoir sans dommage désenclaver la pointe de la balle et la faire pivoter pour l'extraire.

J'ai choisi la voie temporale extradurale. J'ai pensé que, bien que, par cet abord, le projectile serait extrait par sa pointe, la fracture inévitable de la grande aile du sphénoïde permettrait le passage de la portion élargie.

Intervention le 22 juillet 1940. Anesthésie locale. Trépanation sous-temporale. Décollement de la dure-mère poussé surtout en haut et en avant. Découverte

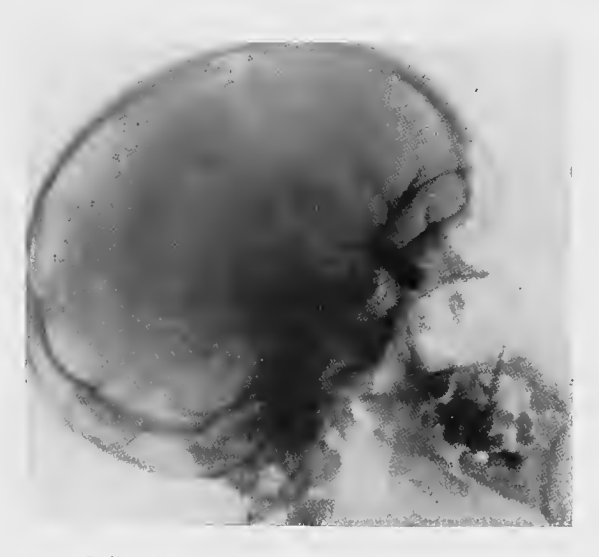


Fig. 2. — Balle rétro-oculaire. Entrée à l'angle interne de l'œil. Aucune lésion oculaire. Extirpation par voie temporale.

facile de la balle dont la pointe a pénétré de quelques millimètres dans le lobe cérébral. Il n'y a qu'à la saisir à la pince pour l'extraire sans aucune traction et sans hémorragie. Le champ opératoire ne saigne pas. On laisse un petit drain et on ferme le muscle et la peau en plusieurs plans.

Dans la journée, le blessé tombe dans un état de torpeur progressive et vomit plusieurs fois. Son pouls se ralentit à 60. Le drain saigne abondamment.

Je réinterviens immédiatement et je trouve, derrière un gros caillot, une hémorragie venant de la profondeur du sinus caverneux me semble-t-il. Un premier tamponnement ne suffit pas. Je place alors un morceau de muscle temporal sur le point qui saigne et je tasse, pour le maintenir, une mèche jusqu'au niveau de la brèche osseuse. Le muscle et la peau sont suturés par dessus.

Le lendemain, le blessé est plus conscient ; il a vomi encore une fois. Son pouls surveillé régulièrement reste à 60. La température est normale, un léger saignement continue entre les points de suture.

Le surlendemain, le pouls est toujours à 60 ; le blessé est cependant plus éveillé, le saignement diminue.

Le troisième jour, le blessé ne saignant plus, les sutures cutanées et musculaires sont enlevées pour libérer la compression. La mèche est débourrée le quatrième jour et enlevée en totalité le sixième. L'hémostase est alors complète,

mais, le soir du jour où la mèche a été retirée, se produit une poussée thermique à 40° avec frissons qui n'aura aucune suite.

Pendant les trois premiers jours, le blessé a eu 4 grammes de Dagénan et 3 grammes pendant les jours suivants. L'évolution devient ensuite très simple. La cicatrisation est obtenue en quelques jours par seconde intention.

Au mois d'août, j'ai reçu des nouvelles de ce blessé me disant sa guérison complète.

Comme le fait remarquer l'auteur dans ses commentaires, il a fallu un singulier et heureux hasard pour que cette balle traverse la cavité orbitaire sans déterminer la moindre lésion de son contenu.

Bien que le blessé ne présentât aucun signe fonctionnel quand il s'est présenté à M. Sicard près de deux mois après sa blessure, il est évident que le volume du projectile, son siège, le fait enfin que d'après la radiographie la pointe de la balle devait être intra-cérébrale, imposaient la nécessité de l'extraction. L'auteur a hésité entre la voie orbitaire externe et la voie temporale pour procéder à l'ablation du projectile. Je ne puis que le féliciter d'avoir choisi la seconde. C'est celle que j'aurais préférée moi-même en raison même de l'orientation du projectile et de l'atteinte à peu près certaine du cerveau. Bien lui en a pris d'ailleurs puisqu'il a eu à combattre une hémorragie veineuse secondaire qui paraissait venir du sinus caverneux et qu'il a pu arrêter par tamponnement au cours d'une deuxième intervention. La balle en effet semblait avoir lésé le sinus caverneux ou un de ses affluents qu'elle oblitérait étant en place, ce qui explique qu'au moment de l'extraction rien ne saignait. Ce n'est que quelques heures plus tard que devant des signes évidents d'hématome extra-dural M. Sicard s'est décidé à réintervenir rapidement. S'il avait employé l'orbitotomie externe, il eût sans doute trouvé des difficultés beaucoup plus grandes pour l'extraction du projectile. Celle-ci n'aurait pas été sans danger pour les nerfs voisins et il eût été obligé par surcroît de trépaner secondairement son malade pour tarir cet hématome qui avait à peu près les mêmes chances de survenir.

Je vous propose de remercier M. Sicard de nous avoir envoyé cette intéressante observation et de la publier dans nos *Bulletins*.

---

## COMMUNICATIONS

### *Plan d'un travail sur le traitement des plaies cranio-cérébrales de guerre,*

par M. **T. de Martel**.

Communication posthume présentée par M. Louis Bazy, Secrétaire général.

*Dans un sentiment extrêmement touchant et qui fait honneur à leur Maître autant qu'à eux-mêmes, les collaborateurs et les élèves de Thierry de Martel nous ont adressé, par l'intermédiaire du Dr Denet, un travail rédigé d'après les notes originales et les documents personnels de notre*

*très regretté collègue et où l'on retrouve la traduction exacte de sa pensée, dans son style si spécial.*

*Il est bien inutile de souligner la place éminente tenue par de Martel dans la neuro-chirurgie dont il fut, en France, voici bien des années, le véritable initiateur. On peut toutefois rappeler que sa première communication sur la neuro-chirurgie de guerre fut faite à cette tribune même le 25 novembre 1914* (1). *Elle était intitulée : « Extraction d'une balle de shrapnell du lobe gauche du cervelet sous anesthésie locale » et nous fut présentée par M. Eugène Rochard. C'est pourquoi le Bureau de l'Académie, dans un dernier hommage rendu à un homme dont les travaux ont grandement honoré notre Compagnie, m'a prié de vous lire cette communication posthume.*

Pour cela, je me suis appuyé :

1° Sur les travaux des chirurgiens de l'autre guerre auxquels je tiens dès maintenant à rendre hommage. J'ai relu presque tous leurs travaux. Ils ont vu beaucoup de choses que vous retrouverez ici.

2° Sur les acquisitions neuro-chirurgicales de ces dernières années.

3° Sur l'expérience actuelle des jeunes neuro-chirurgiens aux armées, et en particulier sur les communications de MM. Guillaume et Garcin.

Deux questions à résoudre d'abord :

*Où et quand doit-on opérer ces blessés ?* L'une des ces questions résolue, l'autre l'est aussi : près des lignes et tôt ou tard et loin des lignes.

La plaie cranio-cérébrale peut attendre. Pas trop cependant : trente-six heures au maximum.

Elle gagne à être opérée dans des conditions de stabilité réelle. 80 à 100 kilomètres nous semblent une bonne distance pour l'ambulance neuro-chirurgicale.

*Le triage*, autre question très importante ! Besogne difficile que d'apprécier la gravité d'une plaie cranio-cérébrale. On sous-estime la blessure punctiforme d'apparence modeste mais qui tue. On surestime la blessure en sillon, saignante et large, mais sans lésion cranienne profonde. La difficulté est encore accrue par l'existence des polyblessés. Conclusion : le médecin chargé du triage doit être choisi parmi les plus expérimentés et les plus avisés. Le projectile qui atteint le cerveau pénètre souvent dans le crâne par la face, lésant d'abord les fosses nasales, les sinus maxillaires et frontaux, la mastoïde, l'orbite et son contenu. Moralité : l'équipe des spécialistes et celle des neuro-chirurgiens doivent être très proches l'une de l'autre sinon liées ensemble. Un des rares chirurgiens français qui, durant la guerre de 1914-1918, fit de la vraie neuro-chirurgie fut Velter. Excellent opérateur, instruit de la neurologie, connaissant parfaitement l'ophtalmologie, il écrivit sur les blessures cranio-cérébrales un livre qu'on peut encore aujourd'hui lire avec fruit

Beaucoup de blessés craniens ne perdent pas connaissance ou retrouvent vite leurs esprits et se rendent au poste de secours. Quelques-uns

(1) Extraction d'une balle de shrapnell du lobe gauche du cervelet sous anesthésie locale par M. Thierry de Martel. Rapport de M. E. Rochard. *Bull. et Mém. de la Soc. Nat. de Chir.*, **40**, 1914, p. 1251.

sont dans le coma. Il faut les ramasser. Toute secousse brusque leur sera nuisible. Il faut étudier la façon de les soulever, de les charger sur le brancard, de les transporter. De ce côté beaucoup de progrès sont à faire encore.

En présence d'un polyblessé que faut-il faire ? Par où commencer ? Se laisser guider par les circonstances, mais en général finir par le crâne en laissant souvent un entr'acte important qui sera employé à tonifier et réchauffer le blessé, quelquefois à lui transfuser du sang.

Parmi les blessés, il en est qui présentent de si grands délabrements craniens ou encore qui sont atteints dans des régions si essentielles du cerveau (noyaux gris, 3e ventricule, tige cérébrale) que toute thérapeutique échouera et qu'on peut à l'avance affirmer qu'ils succomberont. Ces blessés sont toujours dans le coma et il faut s'occuper d'eux en dernier lieu.

Il existe deux grandes catégories de blessés craniens :

1° Ceux qui n'ont pas de projectile dans le crâne ;

2° Ceux qui ont un projectile dans le crâne.

I. — Dans la *première catégorie « Blessés qui n'ont pas de projectile dans le crâne »* on rencontre souvent des plaies tangentielles.

Elles peuvent se diviser en trois groupes : A. B. et C.

A. Ce sont les cas les plus légers. Il y a blessure souvent étendue du cuir chevelu sans lésion ou avec simple éraflure de la table externe. Le blèssé ne présente aucun signe de souffrance des signes végétatifs (conscience, pouls, respiration, température normaux). Il ne présente pas non plus de signes neurologiques (pas de troubles des grandes voies motrices et sensitives. Appareil cérébello-vestibulaire intact, ni hémianopsie, ni aphasie) *s'abstenir en surveillant de très près.*

B. Mêmes lésions anatomiques (blessure des téguments avec table externe intacte) mais il existe des troubles de la conscience, du pouls, de la respiration, ou un signe neurologique répondant à la localisation de la blessure sur le crâne, ce trouble étant survenu parfois pendant le trajet. *Opérer toujours en pareil cas.*

C. Il y a lésion de la table externe. Ces blessés sont souvent de grands commotionnés. La table interne est presque toujours largement brisée. La dure-mère peut être indemne, mais elle est généralement tendue et foncée ; souvent elle est déchirée.

Dans ce dernier cas des esquilles ont été projetées dans le cerveau perpendiculairement à la direction du projectile. Elles sont ordinairement peu profondes et ceci est capital *elles ne sont pas septiques*, elles n'ont pas été en contact avec le projectile.

Au niveau de la blessure, même si la dure-mère est intacte, il existe (deuxième remarque capitale) un cône de contusion, d'attrition cérébrale, qui commande les signes neurologiques dont souffre le blessé et ces signes disparaîtront ou s'amélioreront beaucoup plus vite si la dure-mère est ouverte et la bouillie cérébrale évacuée que si le foyer traumatique est abandonné à lui-même.

A ce chapitre appartient encore le syndrome de Sargent et Holmes, lié à une blessure tangentielle du vertex, siégeant à mi-distance des deux pôles craniens, aux environs du lobule para-central. A la suite de cette blessure, le blessé qui n'a souvent pas perdu connaissance, sent ses

membres inférieurs se paralyser. Cette paralysie est parfois annoncée ou accompagnée par des fourmillements. Le blessé paraplégique devient quelquefois dans les jours qui suivent quadriplégique. Il s'agirait pour Sargent et Holmes d'une thrombose progressive du sinus longitudinal et de ses affluents, et quand le syndrome est bien défini il vaut mieux, d'après ces auteurs, *ne pas intervenir.*

II. — *La deuxième catégorie de blessures* est caractérisée par la pénétration du projectile dans le crâne. Dans ce cas, les esquilles pénétrantes et le tissu nerveux sont toujours infectés par le contact du projectile.

Le degré d'infection varie avec différents facteurs. L'un des plus importants est la nature du projectile. Les balles lisses sont peu infectantes. Les éclats d'obus ou de grenades le sont beaucoup.

La topographie de l'infection a été étudiée. Le projectile s'essuie pour ainsi dire aux esquilles de la table interne et aux parois du trajet à son entrée. Esquilles et origine du trajet sont septiques. La partie moyenne du trajet l'est beaucoup moins. Le projectile lui-même quand il s'agit d'un éclat est toujours infecté. (Les aspérités jouent un rôle dans la fixation des particules septiques.)

Le siège du projectile varie beaucoup et depuis le port du casque, qu'il a du mal à traverser, il est souvent assez superficiel, sauf cependant dans les régions temporales et occipitales, mal protégées, où on n'observe guère que de petits éclats de faible masse. Les gros éclats qui atteignent ces régions touchent le cerveau vital constitué par le diencéphale, le mésocéphale et le rhombencéphale, c'est-à-dire le 3e ventricule, l'acqueduc et le 4e ventricule : ils tuent toujours. Dans les autres régions, c'est-à-dire au niveau de la convexité du cerveau protégée par le casque, il est fréquent d'observer la présence d'éclats parfois assez volumineux. Les hémisphères cérébraux (centre ovale et écorce cérébrale constituant le cerveau psychique par opposition au cerveau vital) peuvent être profondément atteints, sans qu'il en résulte immédiatement un trouble grave pour la vie.

L'éclat entraîne presque toujours avec lui des esquilles qui sont comme lui infectées. Esquilles et éclats, quand la blessure est profonde, avoisinent le ventricule latéral ou même pénètrent dans sa cavité. Un corps étranger près du ventricule constitue un grand danger. Danger d'infection, car un foyer d'encéphalite entoure presque toujours le corps étranger et risque d'atteindre la cavité ventriculaire en provoquant une méningo-épendymite diffuse. Danger d'extraction, car l'ablation de l'éclat ou des esquilles infectées peut aussi provoquer l'ouverture du ventricule et sa communication avec la zone infectée.

Parfois, si on joint le point occupé dans le crâne par le projectile à l'orifice d'entrée de ce dernier, on obtient une droite qui traverse en plein le cerveau vital. Il est clair que cette droite n'est pas la trajectoire, sinon le malade serait mort depuis longtemps. Il s'agit dans ce cas d'un projectile qui est venu là où il se trouve à la suite de un ou de plusieurs ricochets.

On doit également penser aux ricochets quand le blessé présente des signes neurologiques sans aucun rapport avec le trajet du projectile, supposé rectiligne.

III. — *Une troisième catégorie de blessés* est constituée par les blessures en séton, le projectile ayant traversé le crâne d'un côté à l'autre. Elles sont en général mortelles parce que atteignant le cerveau vital dans les régions non protégées par le casque. Cependant on voit aussi des blessures haut situées, passant au-dessus du corps calleux et des blessures antérieures (lobe frontal) donnant peu de symptômes et guérissant parfois très bien.

IV. — *Dans une quatrième catégorie*, je placerai les gros fracas osseux dans lesquels la voûte cranienne est réduite en grands morceaux qui, à l'examen, se déplacent en crépitant. Ces blessures sont presque toujours mortelles, sauf encore au niveau du lobe frontal où j'en ai vu guérir malgré des dégâts considérables.



Jusqu'ici je n'ai rien dit ou presque qui n'ait été dit par les chirurgiens de l'avant-guerre (1914-1918) et qu'on ne retrouve dans leurs observations parfois prises avec une remarquable exactitude. A partir de maintenant, je ne parlerai plus que de faits qui ont été à peu près entièrement méconnus par les chirurgiens de l'autre guerre.

Les blessés du cerveau peuvent mourir :

1° Parce qu'ils sont atteints d'une lésion du cerveau vital (parois du 3e ventricule de l'aqueduc et du 4e ventricule) qui les tue immédiatement.

2° Parce qu'ils sont atteints simplement d'une lésion du cerveau psychique (par opposition au cerveau vital) parfaitement compatible avec la vie, mais qu'une encéphalite infectieuse se développe plus ou moins tardivement avec toutes ses conséquences.

3° Parce qu'étant atteints d'une lésion du cerveau psychique parfaitement compatible avec la vie, il se développe une série de troubles d'origine circulatoire secondaires à la blessure et aux phénomènes de nécrose aseptique qu'elle entraîne. Ces troubles succèdent les uns aux autres, s'engendrant les uns les autres, jouant réciproquement le rôle d'effet et de cause, s'enflent démesurément jusqu'à la mort du blessé, si on ne rompt, par une manœuvre opératoire heureuse, le cercle vicieux qu'ils constituent.

Ce sont ces accidents qui tuent généralement les blessés de la première catégorie, qui devraient guérir, sinon toujours, du moins presque toujours, s'ils étaient opérés à temps et bien traités.

J'aurais voulu pouvoir insister longuement sur les faits signalés ici ; apporter des observations à l'appui de l'interprétation que j'en donne. Je suis malheureusement obligé d'être très bref. J'indiquerai simplement le rôle considérable que joue la nécrose aseptique dans l'apparition de l'œdème cérébral et de l'hypertension ventriculaire. Toute cytolyse tant soit peu abondante en n'importe quel point de l'organisme entraîne en ce point un œdème et une infiltration des tissus par du liquide interstitiel et par des globules blancs. Il en résulte un œdème qui est particulièrement important quand le phénomène se produit au niveau du cerveau. Il est probable que l'afflux du liquide interstitiel s'accompagne souvent d'hypersécrétion du liquide céphalo-rachidien avec hypertension intraventriculaire. Le cerveau augmente d'abord localement de volume. La circu-

lation veineuse est gênée. L'œdème s'accentue et se généralise. La stase veineuse s'exagère. L'hypersécrétion du liquide céphalo-rachidien devient considérable et la pression intraventriculaire se traduit rapidement par des troubles végétatifs. La température s'élève. La tension artérielle monte. L'afflux du liquide interstitiel est alors au maximum et le blessé succombe à un ensemble de phénomènes liés certainement aux troubles profonds, que l'excès de pression, l'asphyxie des centres, leur circulation troublée, impose aux mécanismes complexes et essentiels, abrités dans le cerveau vital. Ce que je voudrais faire admettre, c'est qu'à l'origine de pareils accidents il n'y a que peu de chose, un foyer qu'il est possible d'éteindre, mais mais si on laisse les choses aller il viendra un moment où les phénomènes ne seront plus réversibles.

Tous les neuro-chirurgiens ont observé ce que je décris ici et savent que les suites opératoires les plus orageuses sont toujours celles qui succèdent à une opération incomplète, où on laisse des débris de tissu nerveux ou de tumeur qui, pour disparaître, devront faire appel à cet inévitable mécanisme de résorption dont la mise en route exige l'augmentation de volume considérable de la région traumatisée, peut-être elle-même liée à des phénomènes vaso-moteurs intenses, qui ont encore beaucoup d'autres conséquences.

C'est pour cela que les neuro-chirurgiens expérimentés préfèrent une lobectomie franche au morcellement imparfait d'une tumeur.

Si, au cours des graves accidents que déchaîne la résorption des tissus contus et déchirés, on pratique une ponction lombaire soit avec une intention thérapeutique, soit dans un but diagnostique, on retire un liquide aseptique, lactescent, parfois puriforme qui marque bien l'effort considérable accompli par l'organisme pour se débarrasser de ses parties mortifiées.

*
* *

Ce que doit être la conduite chirurgicale apparaît clairement à la lumière de ces faits d'expérience.

*Blessures de la catégorie 1* (divisées en trois groupes, A. B. C.). — Toutes les blessures de cette catégorie sont caractérisées, je le rappelle, par l'absence de projectile dans le crâne et par l'absence d'infection profonde. Ils meurent à la suite du déchaînement souvent évitable de la tempête vaso-motrice que je viens de décrire.

Les blessés du premier groupe (lésions des parties molles, table externe intacte, pas de signes neurologiques) ne seront pas trépanés. Un des chirurgiens de l'ambulance pratiquera avec soin l'épluchage de la plaie et sa suture. Les blessés seront ensuite soumis à l'examen très attentif et biquotidien du neurologiste de la formation.

Les blessés du groupe B de la première catégorie (lésion des parties molles, table externe intacte, mais signes neurologiques en rapport avec le siège de la blessure) seront toujours opérés.

Le premier temps de l'intervention peut être exécuté par n'importe quel chirurgien qualifié.

Le deuxième temps, la trépanation et le traitement opératoire du foyer sera réservé au neuro-chirurgien. Il m'est ici impossible de décrire l'intervention qui consistera le plus souvent après nettoyage de l'orifice d'entrée, en la taille d'un volet, l'ouverture de la dure-mère si elle ne l'est

déjà, l'extraction des esquilles du cerveau, s'il en manque au niveau de la table interne et le nettoyage du foyer. Il est remarquable de constater, comme l'ont fait Jean Guillaume et Garcin, combien l'évacuation de la bouillie cérébrale est facile et se fait pour ainsi dire spontanément, tandis que la tension cérébrale, qui était considérable, disparaît presque aussitôt, et que la dure-mère tendue reprend de sa souplesse. Après cette évacuation la dure-mère est refermée et au besoin réparée à l'aide de membrane amniotique ou de fascia, provenant d'un autre blessé. Le crâne sera refermé sans drainage. En procédant ainsi, on évitera la hernie cérébrale, complication grave et difficile à traiter.

Les blessés du groupe C de la première catégorie seront opérés de la même manière, mais la technique différera un peu suivant les cas. Ici, plus souvent que dans les cas précédents, on sera forcé de renoncer à la taille d'un volet pour pratiquer l'ablation en bloc de la lésion osseuse, cette dernière étant souvent très étendue. L'ablation en bloc, comme la taille d'un volet, présente l'avantage considérable de montrer les lésions de la table interne sans modification. L'emploi de la pince-gouge doit être condamné ; elle repousse sans les voir les esquilles de la table interne et les fait pénétrer dans la substance cérébrale. En déplaçant un fragment osseux, elle ouvre parfois un sinus avant que la région ne soit exposée et l'hémostase facile. C'est une méthode déplorable, à abandonner définitivement.

La lésion osseuse, qu'il s'agisse de la taille d'un volet ostéoplastique ou d'une ablation en bloc, est généralement cernée par une incision cutanée en fer à cheval.

Parfois elle sera abordée par une incision rectiligne, cruciale ou encore à trois branches, mais il ne s'agit là que de cas exceptionnels.

Il est remarquable de voir combien les blessés ainsi traités ont des suites opératoires simples. Souvent les signes neurologiques qu'ils présentent (paralysies, hémianopsie, aphasie) disparaissent presque aussitôt alors que les mêmes signes persistent indéfiniment chez les blessés dont on n'a pas évacué le foyer de contusion cérébrale.

Je viens de donner une vue d'ensemble de l'opération. Certains points doivent être traités avec plus de détails, mais comme ils appartiennent aussi au traitement des blessures de la deuxième catégorie, afin d'éviter des redites qui seraient cependant utiles, j'en parlerai à leur propos.

*Blessés de la deuxième catégorie.* — Cette catégorie, il faut se le rappeler, est caractérisée par la pénétration du projectile dans le crâne. De ce fait, le tissu nerveux est toujours infecté par le contact du projectile et par les esquilles et les débris de tissu qu'il a pu entraîner avec lui. Ce qui dominera le traitement, c'est d'abord la situation du projectile. Situation qui aura été fixée par la radiographie. Etant donné que la densité de l'infection paraît varier selon l'endroit de la blessure et que le projectile reste toujours infecté quand il s'agit d'un éclat irrégulier, il y aura un intérêt primordial à enlever le projectile. A ce propos, Vincent a dit avec beaucoup de raison à l'Académie de Chirurgie qu'il est des cas où l'on a tout à fait avantage à aller chercher le projectile par un autre orifice que celui par lequel il est entré. L'orifice d'entrée devra toujours être soigneusement épluché en se rappelant qu'au cours de l'épluchage on risque de souiller à nouveau la plaie si on laisse tomber à son contact un des petits fragments que l'on vient d'enlever. L'éplu-

chage fait, il est donc bon d'ioder abondamment la région opératoire.

L'orifice d'entrée ainsi nettoyé, je reste partisan, pour aborder le temps cérébral, de faire un volet suffisamment large centré sur l'orifice d'entrée du projectile. Les esquilles seront recherchées comme il a été dit pour les blessés de la première catégorie.

Le projectile sera parfois trouvé à l'aide de la curette mousse en enlevant le cône d'attrition cérébral qu'il a créé sur son passage, mais, dans le cas le plus fréquent, le projectile n'est pas trouvé si facilement. J'ai pour ma part beaucoup d'antipathie pour l'ablation à la pince sous les rayons X et je crois que l'idéal est représenté par une bonne localisation au compas. Pour les projectiles magnétiques, l'électro-vibreur de Bergognié m'a rendu d'excellents services pendant l'autre guerre et il y aura peut-être lieu de revenir à cette méthode en l'améliorant s'il est possible. Le trajet nettoyé à la curette sera lavé avec de la solution de Septoplix en combinant le lavage et l'aspiration qui peut être réalisée facilement par le procédé préconisé par Cushing qui consiste à mettre dans l'intérieur du trajet une sonde en caoutchouc avec un œil latéral et immédiatement au-dessus d'elle une autre sonde par laquelle on envoie le liquide, tandis que l'aspiration est montée sur l'autre. (Il paraît possible de réaliser un instrument plus adapté à cette méthode.)

Lorsque le projectile est situé près de la boîte cranienne dans une région opposée à celle de l'orifice d'entrée, c'est par une autre brèche qu'il faudra le rechercher. A ce propos, Garcin et Guillaume ont remarqué qu'il suffit souvent d'une toute petite contre-ouverture pour l'atteindre et qu'il n'est pas du tout nécessaire de faire une trop grosse trépanation à cette occasion.

Faisons remarquer aussi que dans ces cas il ne faudra pas s'acharner à cureter tout le trajet, puisque, ainsi que Sargent et Holmes l'avaient déjà constaté à l'autre guerre, les projectiles abandonnent presque tous leurs microbes à l'entrée et que la partie moyenne du trajet est en général peu infectée. Notons encore qu'un éclat, même de très faible volume, pourra, s'il est laissé en place, être dans un avenir plus ou moins éloigné, le point de départ d'accidents infectieux (abcès cérébral tardif).

La dure-mère, s'il y a une perte de substance, est réparée à l'aide d'une membrane amniotique, le volet remis en place, et la plaie suturée en deux plans, sans drainage.

Les blessés seront bien entendu opérés sous anesthésie locale et en position assise. Dans le cas de blessés agités, énervés ou très anxieux, on pourra donner quelques bouffées de chloroforme. Il faut se rappeler qu'après l'opération, ces blessés doivent être maniés avec beaucoup de précautions et de douceur et transportés assis autant que possible.

Les blessés de la troisième et quatrième catégories sont presque sûrement atteints mortellement, leur traitement ne comporte pas d'indications spéciales.

*Note complémentaire.* — Le Dr Thurel a pu retrouver 64 cas de plaies cranio-cérébrales opérées à l'Hôpital Américain par le Dr de Martel ou sous sa direction immédiate et par les méthodes qu'il a préconisées devant l'Académie de Chirurgie.

Sur ces 64 blessés :

3 sont morts immédiatement après l'opération, mais il s'agissait de

3 blessés rentrant dans la catégorie de ceux considérés comme atteints de blessure mortelle :

L'un avait un broiement de la moitié de la boîte cranienne.

L'autre avait un projectile entré d'avant en arrière et de droite à gauche et traversant le cerveau moyen.

Le troisième avait un éclat entré par la région pariétale postérieure et venu se loger dans le lobe frontal droit. Il existait un énorme foyer traumatique s'étendant jusqu'au ventricule latéral.

2 autres blessés sont morts de méningite aiguë. Il y a lieu de noter que dans ces 2 cas les projectiles avaient été enlevés.

Enfin, 1 blessé a fait, deux mois après sa trépanation, un abcès cérébral avec réaction méningée. Ce blessé, réopéré par Thurel, qui a pratiqué une ablation de l'abcès qui contenait un petit éclat, a guéri après un traitement intensif par les sulfamides.

*Tous les autres blessés*, soit 58 plaies cranio-cérébrales, ont quitté l'hôpital allant bien, et un certain nombre ont pu être revus récemment dans les formations où ils avaient été évacués.

---

*Le secrétaire annuel* : M. ROBERT MONOD.

# MÉMOIRES DE L'ACADÉMIE DE CHIRURGIE

Séance du 22 Janvier 1941.

*Présidence de* M. Pierre Mocquot, *président.*

## PROCÈS-VERBAL

La rédaction du procès-verbal de la précédente séance est mise aux voix et adoptée.

## CORRESPONDANCE

La correspondance comprend :

1° Les journaux et publications périodiques de la semaine.

2° Des lettres de MM. d'Allaines, Oberlin, R.-Ch. Monod, Quénu, Soupault, Sauvé, s'excusant de ne pouvoir assister à la séance.

3° Un travail de M. Jacques Bastien, intitulé : *Accidents consécutifs à une injection intra-utérine d'eau de Javel.*

M. Bergeret, rapporteur.

4° Une lettre du professeur Vallery-Radot, président du Conseil d'Administration de l'Institut Pasteur, informant l'Académie que le Conseil d'Administration de l'Institut Pasteur a nommé, dans ses séances du 20 décembre 1940 et du 3 janvier 1941 : M. Jacques Tréfouël, directeur de l'Institut Pasteur ; M. Noël Bernard, sous-directeur ; M. Dujarric de la Rivière, secrétaire général.

---

## DISCUSSION EN COURS

### *Suite à l'étude du traitement des blessures cranio-cérébrales par projectiles de guerre, par les méthodes neuro-chirurgicales modernes.* — I. *Les délabrements cranio-cérébraux.* — II. *Les réactions séreuses post-opératoires,*

par MM. **Raymond Garcin** et **Jean Guillaume.**

Dans une note présentée à l'Académie le 31 janvier 1940 nous avons apporté un essai d'étude des faits par nous observés et les premiers résultats obtenus dans le traitement des blessures cranio-cérébrales dans une formation neuro-chirurgicale de l'avant, en suivant les règles thérapeutiques formulées par MM. Thierry de Martel et Clovis Vincent. Notre expérience, à mesure qu'elle s'étendait par la suite, n'a fait que confirmer le bien-fondé des règles émises par nos Maîtres et les résultats obtenus ont

justifié pleinement l'espoir que nous avions mis dans les méthodes neurochirurgicales modernes. Par ailleurs, nous avons rappelé récemment ici-même le levier important que constitue la sulfamidothérapie contre l'infection toujours en puissance dans les plaies cranio-cérébrales par projectiles. Grâce à l'association de l'acte chirurgical précoce et correct et du traitement chimiothérapique préventif, nous n'avons pas connu — comme nous l'avons déjà précisé — de méningo-encéphalite ni d'abcès pendant les trois semaines où les malades restaient, en moyenne, à notre formation. Pour nombre d'entre eux qui furent suivis ultérieurement à l'Hôpital Américain de Paris, ou dont nous avons pu par la suite avoir des nouvelles, il semble que nous puissions dire qu'ils restèrent à l'abri de ces complications, au moins pendant des mois. Nous voudrions certes pouvoir apporter de plus grandes précisions sur les suites éloignées de nos interventions. Les circonstances ne nous le permettent pas mais nous ne manquerons pas de le faire dès que nous en aurons la possibilité.

Dans la note précédente, n'ayant pas souligné suffisamment deux ordres de faits que l'expérience nous a enseignés par la suite, nous désirons revenir aujourd'hui : 1° sur la question des délabrements cranio-cérébraux ; 2° sur les réactions liquidiennes, ou plus généralement séreuses qui accompagnent souvent l'évolution des plaies cranio-cérébrales les plus correctement traitées, et qui, jugulées à temps, n'entravent d'ailleurs en rien leur guérison.

I. Les délabrements cranio-cérébraux. — Au pessimisme assez général que comporte leur pronostic, dont on trouve d'ailleurs le reflet dans notre précédent travail, nous désirons apporter quelque tempérament. Il n'est pas douteux que la plupart de pareils blessés ne peuvent atteindre une ambulance du fait de la gravité de leur état, gravité conditionnée par l'importance du fracas osseux, du choc, de la commotion cérébrale associée, de l'hémorragie externe ou intra-cérébrale (artérielle ou sinusienne) souvent abondante, des signes neuro-végétatifs précoces. Lors même qu'ils parvenaient jusqu'à nous, la gravité de leur état ne permettait, dans bien des cas, aucune ressource thérapeutique. Mais pour d'autres — et ce sont ces faits vécus que nous voulons souligner — malgré l'importance du délabrement cranio-cérébral, des interventions correctes, quoique très graves, ont pu être menées avec succès, même chez des blessés dont les ventricules latéraux avaient été ouverts, dès qu'après transfusion, sérum adrénaliné intra-veineux, toniques cardio-vasculaires et généraux, la disparition progressive du shock et l'état végétatif permettaient de passer à l'acte chirurgical, parfois sans anesthésie (2 cas).

Dans de pareils délabrements, le fracas osseux était considérable — les schémas, faits sur place d'après les radiographies, que nous vous présentons le montrent — la peau était arrachée souvent sur une vaste surface, les débris cérébraux constituaient une pulpe sanguinolente sous un caillot plus ou moins épais. Ailleurs un énorme fongus cérébral traduisait l'œdème sous-jacent. Après détersion des tissus contus, le curettage doux conduisait parfois à une cavité ventriculaire béante sur plusieurs centimètres — précisons que dans les cas qui ont guéri, le ventricule moyen et les noyaux gris centraux avaient été épargnés par la blessure — et on laissait ainsi, après curettage et hémostase, une cavité à parois nettes qui, dans un cas, actuellement guéri depuis neuf mois, et ne gardant qu'une

hémiplégie permettant la marche, atteignait presque le volume du poing, dans la région temporo-pariétale. L'acte chirurgical doit se résumer en pareils cas à une excision suffisante des bords mâchurés de la plaie cutanée, à une régularisation de la brèche osseuse en ayant soin de respecter les fragments osseux encore pourvus de périoste et qui pourront lors de la fermeture permettre de refaire une paroi en mosaïque, diminuant d'autant la perte de substance osseuse. La dure-mère n'est, dans ces gros délabrements, pas toujours facile à retrouver, mais il importe au plus haut point d'en découvrir partout le bord libre. Celui-ci sera excisé et servira ultérieurement à fixer la membrane amniotique destinée à fermer le sac méningé. L'évacuation du foyer d'attrition cérébrale doit être rigoureuse, comportant non seulement l'ablation des esquilles et des éclats métalliques mais également de toute zone suspecte de contusion. La pie-arachnoïde doit être méthodiquement excisée et l'hémostase des vaisseaux assurée par clips et électrocoagulation. La reconstitution des plans cutanés comporte d'énormes difficultés et nous avons dû recourir soit au procédé du clivage, soit à la greffe indienne. La sulfamidothérapie locale est utilisée aux divers temps comme nous l'avons déjà indiqué.

Nous tenons à dire que malgré la gravité apparente de ces gros délabrements cranio-cérébraux la guérison est encore possible. Nous l'avons obtenue dans 6 cas dont 3 s'accompagnaient d'ouverture des cavités ventriculaires. Certes le malade gardera neurologiquement un syndrome focal en rapport avec les destructions parenchymateuses, une hémiplégie globale habituellement, mais celle-ci est susceptible parfois de régression partielle dans les mois qui suivent, cela selon le siège et l'importance de la destruction nerveuse.

Rien n'est plus saisissant que de voir guérir de tels blessés. L'importance du délabrement, la gravité du choc, semblent dès l'abord ne permettre aucun espoir mais l'analyse montre, comme l'évolution le prouve, que cette gravité est faite surtout de trois facteurs : Choc, état commotionnel et spoliation sanguine contre lesquels on peut agir par une thérapeutique d'urgence, et que l'importance des dégâts peut être conjurée si le ventricule moyen et les noyaux gris centraux sont respectés.

C'est qu'à l'opposé, en effet, un projectile de dimension réduite, entré par un petit pertuis mais arrêté au niveau de la région centrale du cerveau, détermine des signes végétatifs ou une hémorragie intra-cérébrale progressive rapidement mortels, alors que l'état local dans les toutes premières heures ne laisserait pas toujours prévoir une évolution aussi régulièrement fatale (2 cas par nous observés). Le siège central et médian d'un projectile, au voisinage du ventricule moyen, constitue donc radiographiquement un signe de très haute gravité pronostique.

Ailleurs, c'est l'œdème qui tue. Dans notre précédente note nous avons montré que l'œdème précoce ou tardif est de règle autour du projectile et de sa cheminée d'attrition. Sa constitution progressive conditionne l'aggravation de l'état du blessé et l'évolution fatale si l'on n'y pare pas à temps par une large libération des foyers contus et une hémostase soigneuse. Ce n'est pas le moindre avantage de la méthode du volet ostéoplastique que de permettre par une large exposition du foyer le traitement d'urgence de cet œdème lentement progressif que nous avons vu rétrocéder sous nos yeux dès que la toilette chirurgicale et l'hémostase du parenchyme cérébral étaient assurées.

Et pour illustrer encore, s'il en était besoin, cette notion de l'utilité majeure du volet pour le traitement de l'œdème, nous voudrions rappeler deux cas où un éclat fiché dans une fine embarrure par copeau de la table interne, ayant été enlevé aisément, nous avons cru pouvoir, en période de grande activité, nous limiter à cette simple extraction du projectile et de l'esquille, la dure-mère se montrant saine et de coloration normale. Or, deux jours après, apparaissait un syndrome neurologique focal traduisant la souffrance de la zone sous-jacente au point d'impact (apparition d'une hémianopsie latérale homonyme, aggravation d'une monoplégie crurale) syndrome manifestement lié à une poussée œdémateuse qui allait rétrocéder en quelques jours sous l'influence de solutions intraveineuses hypertoniques. Et songeons qu'il eût été grave, s'il s'était agi d'hématome secondaire, d'être amené à réintervenir tardivement dans de pareils cas, car à traverser à nouveau les plans cutanés même correctement excisés lors de la première intervention, on s'expose à infecter les régions sous-jacentes.

Au total, dans les grands délabrements cranio-cérébraux, l'ouverture de la boîte osseuse permet aux réactions hémorragiques et œdémateuses de se faire, si l'on peut dire, à crâne ouvert. Si l'hémorragie et le choc ne tuent pas dans les heures immédiates, l'œdème se trouve, dans une certaine mesure, soulagé par cette large trépanation traumatique, et le choc conjuré, le malade peut être opéré et peut encore parfois guérir. Sur ce point nous voulions retenir l'attention car chez pareils blessés la guérison est sans conteste le fait de l'application des méthodes neurochirurgicales modernes d'hémostase (clips, électrocoagulation), de fermeture de la cavité méningée (membrane amniotique) et de la sulfamidothérapie préventive, selon les règles que nous avons déjà rappelées.

II. Les réactions séreuses post-opératoires. — Quelle que soit la gravité de l'atteinte parenchymateuse, quelle que soit la méthode chirurgicale employée (volet ou régularisation de la brèche osseuse) et comme conséquence directe semble-t-il, de la fermeture étanche indispensable du sac méningé, qui est de règle en neuro-chirurgie, nous sommes appelés à compter, dans les jours ou semaines qui suivent l'acte chirurgical, avec des réactions séreuses, liquidiennes ou œdémateuses, du parenchyme cérébral.

Ce sont là réactions normales du cerveau à tout acte traumatique, fût-il chirurgical, qui touche sa substance et que nous observons journellement dans la neuro-chirurgie des tumeurs. Ici comme là, la règle idéale est d'enlever tous les tissus voués à la nécrobiose avant de fermer la méninge, avec cette circonstance aggravante que dans le domaine des blessures par projectiles, il faut compter en outre avec l'infection toujours en puissance.

A partir du troisième ou quatrième jour qui suivent l'intervention, on observe fréquemment un ralentissement de la récupération des fonctions intellectuelles, ou l'apparition d'un certain degré de torpeur, en même temps qu'on note la tension des téguments sus-jacents à la brèche osseuse. La température s'élève souvent, dessinant parfois un crochet brusque. On redoute alors une complication méningée infectieuse, mais la ponction lombaire rassure, en donnant issue à un liquide aseptique sous forte tension. Le liquide peut être clair, mais parfois il présente

un certain dépoli dans sa transparence, voire même un aspect puriforme. L'absence de déformation des polynucléaires et l'absence de microbes à l'examen direct du culot de centrifugation et après culture montrent qu'il s'agit d'une méningite puriforme aseptique. Cette rachicentèse affaisse la tension des téguments et améliore immédiatement le malade. Elle doit être répétée parfois les jours suivants et tout rentre dans l'ordre, encore que dans certains cas (un cas par nous observé), ces réactions puissent survivre — sans infection patente — pendant des semaines. Il va sans dire que le contrôle cytobactériologique du liquide retiré doit toujours être pratiqué. Un type clinique assez rare de ces hypersécrétions liquidiennes a été, dans un cas, l'apparition d'une exophtalmie extrêmement accentuée (au point de nécessiter une tarsorraphie d'urgence) chez un traumatisé dont la voûte orbitaire fissurée faisait communiquer la cavité méningée avec la cavité orbitaire. Ceci survenu quatre jours après l'intervention et le tout rentrant dans l'ordre sous l'influence de ponctions lombaires répétées.

A ces réactions purement liquidiennes s'ajoutent parfois de façon plus expressive des réactions œdémateuses dont l'extériorisation clinique est pratiquement identique et contre lesquelles on emploiera, à l'exclusion du sulfate de magnésie chez des malades encore au traitement sulfamidé, des solutions salées ou glucosées hypertoniques.

Tels sont les faits que nous voulions ajouter à nos notes antérieures et qui montrent l'appoint que les méthodes neuro-chirurgicales modernes ont apporté en neurologie de guerre à la thérapeutique des graves délabrements cranio-cérébraux en particulier, qui ne comportent plus toujours la redoutable gravité pronostique qu'on leur assignait généralement si l'on peut intervenir correctement en temps opportun.

## *Remarques sur les traumatismes cranio-cérébraux de guerre,*

par M. **Marcel Fèvre.**

Je tiens d'abord à dire toute mon admiration aux neuro-chirurgiens, et en particulier aux équipes neuro-chirurgicales. De nombreux blessés leur doivent la vie et si la chirurgie de guerre a fait quelques progrès durant cette tourmente, c'est essentiellement dans le domaine neuro-chirurgical. A la IIIe armée, Garcin s'est transporté jusqu'à notre ambulance pour examiner une série de blessés ; Guillaume est venu opérer un blessé intransportable, et je suis heureux de leur exprimer toute ma reconnaissance pour leur dévouement et pour tout ce qu'ils m'ont appris.

Mais à propos de ces traumatismes cranio-cérébraux de guerre laissez-moi apporter l'impression d'un chirurgien dont l'ambulance fut déployée plusieurs mois sur la ligne des ambulances de corps d'armée, en secteur calme. Cette impression générale est bien triste et peut se résumer ainsi : « Les blessures cranio-cérébrales restent un des facteurs majeurs de mortalité sur le champ de bataille, aux postes de secours, et aux ambulances avancées ». C'est en période calme que le chirurgien peut se rendre compte de l'effroyable gravité de ces blessures, alors qu'il sait ce qui se passe aux différents échelons de l'évacuation, alors qu'on transporte jusqu'aux ambulances chirurgicales les cas les plus désespérés, les blessés dans le coma. En période d'activité on ne voit

plus guère arriver ces blessés atteints de graves plaies cranio-cérébrales, ainsi que nous avons pu le constater lors de différents déploiement de notre ambulance.

Par contre ayant commandé une ambulance légère en secteur calme, j'ai été vraiment navré de voir qu'il m'était impossible d'évacuer sur le centre de spécialité d'armée la majorité des blessés cranio-cérébraux, vraiment intransportables, et j'ai dû constater que nombre de blessures cranio-cérébrales restaient au-dessus des ressources de toute thérapeutique. Les neuro-chirurgiens ont fait merveille, mais ne peuvent guérir que les blessés qui leur arrivent, et ceux qui sont guérissables.

Cette dernière catégorie, d'après ce que nous avons vu, reste malheureusement une minorité. Sur les 72 premiers blessés reçus à notre ambulance légère, nous déplorons 8 décès : 4 blessés sont morts à leur arrivée avant toute intervention, 4 autres parmi les opérés. Or, sur ces 8 décès nous comptons 4 blessés atteints de lésions craniennes, soit 50 p. 100 du total des décès. Mais deux de ces cas concernaient des polyblessés et en admettant qu'ils ne soient pas morts de leurs lésions cranio-encéphaliques, il n'en reste pas moins que les lésions cranio-cérébrales isolées ont donné 25 p. 100 de la mortalité totale à l'ambulance. Elles ne sont d'ailleurs pas rares puisque sur 72 blessés nous comptons 5 cas de plaies cranienne ou cranio-encéphalitique, dont une seule a guéri. Deux cas concernent des polyblessés avec lésions cranio-cérébrales : l'un d'eux arrivé dans le coma, est mort avant toute intervention, vraisemblablement de sa lésion cérébrale ; pour l'autre, la cause de la mort ne peut pas être attribuée avec certitude à la lésion encéphalique étant donné la gravité des autres blessures. Parmi les trois autres cas nous comptons deux vastes pertes de substance cranienne pour lesquelles le volet était impossible, un de ces cas ayant d'ailleurs été opéré par l'équipe neuro-chirurgicale qui était venue à l'ambulance pour essayer de sauver ce blessé intransportable. Ces deux blessés sont morts rapidement. Quant au dernier cas, il concernait un blessé opéré et sauvé par Abel Arviset et qui présentait une lésion bien curieuse : une plaie transfixiante avec orifice d'entrée temporo-pariétal gauche ; à l'emporte-pièce, et sortie du projectile exactement par le conduit auditif externe droit !

C'est qu'il existe deux grandes variétés schématiques de blessures cranio-cérébrales (entre lesquelles évidemment on pourrait ranger tous les cas intermédiaires) :

1° Des vastes pertes de substance cranio-encéphaliques, trop fréquentes malheureusement, transportées aux ambulances en état de coma ou de shock profond, et que les désordres craniens ne rendent justiciables d'aucun volet cranien ;

2° Des lésions cranio-encéphaliques, presque perforantes, des sortes de perforation du crâne qui, si les lésions encéphaliques ne sont pas irrémédiables, bénéficieront des techniques modernes de la neuro-chirurgie et en particulier du volet cranien.

Mais malheureusement, d'après ce que nous avons vu, les lésions cranio-encéphaliques restent une des grandes causes de mortalité sur le champ de bataille, dans les postes de secours et dans les ambulances avancées. Ceci ne diminue en rien, au contraire, la valeur des succès obtenus, grâce aux méthodes actuelles, par les neuro-chirurgiens.

---

## COMMUNICATION

### *Sténose sous-vatérienne par brides fibreuses (probablement d'origine appendiculaire),*

par MM. **F.-M. Cadenat** et **André Cain.**

Les observations de sténose sous-vatérienne ne sont pas rares depuis que les travaux américains et, en France, ceux de M. P. Duval et ses élèves, nous ont appris à les dépister. Nous vous présentons celle-ci parce qu'elle donne lieu à des discussions pathogéniques intéressantes et parce que trois semaines après l'intervention les lésions se reproduisirent encore, plus intenses et enserrant l'anastomose elle-même.

Observation. — R..., soixante ans, couvreur, entre à l'hôpital Saint-Antoine le 5 septembre 1940. Il présentait depuis un an des douleurs en barre dans la région sus-ombilicale survenant très irrégulièrement, mais toujours à la même heure, vers 19 heures, après le dîner. Depuis six semaines, ces douleurs sont plus intenses, plus fréquentes, survenant une demi-heure après les repas, surtout celui du soir, durant vingt minutes et disparaissant brusquement. Elles irradient dans le thorax et parfois dans le dos. Le décubitus latéral droit les fait disparaître. Des vomissements sont apparus plus récemment ; ils ne contiennent aucun aliment mais une bile abondante et calment les douleurs. Ils n'ont jamais présenté de sang. Anorexie marquée. Constipation rebelle.

A l'examen le ventre est maigre et plat, la peau flasque et déshydratée chez cet homme très amaigri. Il n'existe aucun péristaltisme visible, aucune tumeur perceptible. La région épigastrique est sensible à la pression et la paroi se défend sans qu'il existe de véritable contracture. Il existe un peu de clapotage à jeun. Le foie est petit et ptosé, sans aucune douleur sous les fausses côtes. Il n'existe d'ailleurs aucun antécédent hépatique, il n'y a jamais eu d'ictère, il n'y a pas d'ascite. Toucher rectal négatif.

Pendant le séjour à l'hôpital les vomissements se reproduisent chaque jour, malgré les injections d'atropine et les lavages d'estomac.

Le tubage après injection d'histamine montre une diminution marquée de l'HCl libre (0,72 p. 100) vingt minutes après l'injection. Dans les selles, absence de sang, absence d'acides gras, de graisses neutres, de fibres musculaires.

Azotémie 0,52 ; glycémie 1,44 ; G. R. 5.510.000 ; G. B. 11.000 avec 69 p. 100 de polynucléaires.

Le caractère bilieux, non alimentaire, des vomissements, la profonde déshydratation de ce malade faisaient penser bien plus à une sténose sous-vatérienne qu'à une sténose pylorique et l'examen radiologique confirme ce diagnostic.

Radiographie le 7 septembre : Remplissage hypertonique de l'estomac, sans liquide de stase. Bas-fond élargi et abaissé. Evacuation précoce : le pylore est franchi sans peine. Le bulbe et la deuxième portion du duodénum, celle-ci surtout, sont énormes, donnant l'impression bien plus d'un antre pylorique que d'une image duodénale. A l'origine de la troisième portion existe un rétrécissement très serré où s'arrête la baryte. Le défilé est franchi sous forme d'un petit filet long de 1 centimètre à peine, après quoi le reste du duodénum s'injecte, présentant un aspect sensiblement normal. Sur tous les clichés en série l'image persiste et l'atropine ne modifie pas la déformation. Aucun changement en décubitus ventral ni en position de Trendelenburg.

Le diagnostic est donc évident et l'intervention est décidée.

*Opération.* — 17 septembre 1940. Anesthésie locale après anesthésique de base. Laparotomie médiane. Dès la mise en place de la valve sous-hépatique, on découvre une vésicule blanchâtre, de volume normal mais à paroi épaissie et contenant un calcul des dimensions d'une noisette. Cette vésicule est complètement libre, sans la moindre adhérence avec le bulbe. Celui-ci est très distendu et se continue sans démarcation pylorique avec l'estomac ; il se prolonge à droite par une véritable poche mesurant environ 4 à 5 centimètres de large représentant la deuxième portion du duodénum. La partie tout inférieure est masquée par le mésocolon. En soulevant le côlon transverse on découvre la cause de la sténose.

Elle est constituée par des brides fibreuses très serrées, englobant la face antérieure du duodénum et situées à droite des vaisseaux mésentériques qui en sont complètement indépendantes ; elles sont très limitées, s'étendant à peine sur le pancréas et leur section horizontale, pré-duodénale, rend à l'intestin un calibre sensiblement normal. On ne sent aucun ganglion. La section des brides pourrait être à la rigueur suffisante, mais on considère comme prudent de la compléter par une anastomose de dérivation. La première anse jéjunale est repérée et un passage est fait dans la cloison méso-colique, car le méso à une insertion basse. Cette manœuvre est assez difficile et l'on constate qu'il existe là aussi un épaississement, quelques adhérences jéjuno-méso-coliques qu'il faut libérer. L'anse, qui est courte, est attirée dans l'étage supérieur et anastomosée à la partie la plus déclive de la face antérieure du deuxième duodénum, la bouche est légèrement oblique en bas et à gauche. L'adossement péritonéal est étendu bien audessus de cet orifice pour éviter un circulus, aussi ne croit-on pas utile, chez ce malade fatigué, de compléter par une anastomose complémentaire au pied de l'anse. Avant de refermer la paroi on vérifie encore le pancréas, qui ne présente aucune induration et le pédicule hépatique qui n'est pas distendu. La vésicule est laissée. On réinterviendra sur elle s'il y a lieu quand l'état général se sera amélioré. Fermeture de la paroi aux bronzes sans drainage.

*Suites opératoires.* — Elles furent assez simples, cependant on dut pendant quatre jours faire des lavages d'estomac, le malade présentant quelques vomissements et un peu de sécheresse de la langue avec oligurie. Le cinquième jour une débâcle urinaire se produit, les vomissements cessent et l'opéré commence à se réalimenter. Il est repassé le quinzième jour dans le service de médecine.

Là, il continue sa convalescence qui, pendant une semaine encore, paraît normale, puis de nouveaux troubles se produisent. Les vomissements bilieux réapparaissent et l'état général décline, un nouvel examen radioscopique montre que le duodénum reste distendu, se vide mal et est le siège de mouvements antipéristaltiques intenses. Le malade succombe le 8 octobre sans qu'on ait pu réintervenir.

*Autopsie.* — L'estomac est très distendu ainsi que les deux premières parties du duodénum. Pour pouvoir découvrir l'anse anastomotique on devra relever l'estomac, puis sectionner tout un bloc de brides fibreuses beaucoup plus étendues qu'à l'opération et qui, partant de la région juxta-pylorique de l'estomac, descendent devant cette anse jusqu'au côlon transverse et jusque même la paroi abdominale antérieure. Cette anse est étranglée par ces tractus dans ses portions afférente et efférente. De même la troisième portion du duodénum est englobée et sténosée. Cette sténose est extrinsèque et la muqueuse duodénale n'est pas modifiée. La bouche anastomotique est parfaitement perméable. On confirme la présence d'une cholécystite calculeuse sans adhérences et l'intégrité du pédicule hépatique, du foie et du pancréas.

En examinant le reste de l'abdomen, on constate dans la région cæcale des adhérences glutineuses, faciles à libérer et l'on découvre un appendice rétrocæcal épaissi, renflé dans sa partie distale et qui est indiscutablement le siège d'une infection subaiguë.

Cette observation nous semble suggérer quelques commentaires. Cliniquement l'histoire était typique et le diagnostic fut fait avant même que la radiographie apportât les signes de certitude. L'importance des vomissements, la qualité de ceux-ci, uniquement bilieux, l'état prononcé de déshydratation étaient déjà très caractéristiques d'une sténose sousvatérienne. Mais le point de départ de cette sténose doit être discuté.

La présence d'une vésicule calculeuse, si l'on n'avait trouvé d'autre cause possible, aurait été très suspecte. Cependant cette vésicule ne présentait aucune adhérence duodénale, le pédicule hépatique était absolument normal, sans distension aucune et le pancréas n'offrait aucune induration. Par contre, la lésion appendiculaire était indiscutablement en pleine évolution et l'on peut se demander si ce n'est pas elle qui, par lymphangite mésentérique, a été la cause de cette sténose. Basset, en 1925, Terris, dans sa thèse de 1926, et, depuis, de nombreux auteurs en ont

rapporté des cas. Etant donné l'intensité de la sténose, peut-être faut-il penser qu'une ancienne appendicite chronique l'a préparée depuis longtemps et que la poussée récente subaiguë, en accentuant le processus, a précipité les troubles. Ceci cadrerait assez avec l'évolution des accidents dont le début remonte à un an, avec accentuation il y a six semaines. Il n'existait pas, il est vrai, de ganglions mésentériques perceptibles, mais ne connaissons-nous pas la fréquence de la lymphangite sans adénopathie ? Cette hypothèse expliquerait également l'extension si extraordinaire de la réaction fibreuse après l'intervention, l'appendice, cause initiale, n'ayant pas été enlevé. On pourrait discuter aussi l'origine opératoire de ces adhérences qui s'étendaient jusqu'à la paroi elle-même, mais comment expliquer qu'elles se soient ensuite dirigées sous l'estomac non pas vers l'anastomose, mais à l'endroit même où elles existaient antérieurement.

Le second point qui mérite d'être envisagé est la conduite chirurgicale qu'on eût pu adopter pour pallier aux nouveaux accidents d'occlusion, si l'état général du malade avait permis une réintervention. L'opération à laquelle on pense immédiatement devant ces accidents ressemblant à un circulus est une anastomose au pied de l'anse. Elle eût, dans le cas présent, été inopérante puisque l'anse efférente était elle-même comprimée. Il eût fallu drainer à nouveau la poche duodénale au moyen d'une nouvelle anse intestinale prise en aval de l'anse initiale. Mais par où la faire passer ? Au-dessus des adhérences colo-pariétales, mais elle eût sans doute subi le sort de la première. Au-dessous d'elles, mais quel détour il eût fallu lui faire faire, pour aboutir peut-être au même résultat. Le plus simple et sans doute le plus sûr eût consisté en une anastomose gastro-jéjunale qui eût au moins drainé le contenu gastrique. Certes, ce n'est pas l'opération idéale et tous les auteurs s'accordent pour préférer aux opérations drainant l'estomac celles qui vidangent le duodénum sus-strictural, mais dans le cas présent on n'avait guère le choix. Tout au plus, en pratiquant, comme l'a conseillé P. Delbet, une gastro-pyloro-duodéno-jéjunostomie, c'est-à-dire en élargissant l'anastomose pour qu'elle empiétât de part et d'autre du pylore, eût-on permis au duodénum de se vider de bas en haut grâce aux ondes péristaltiques si énergiques chez ce malade. De toutes façons, une appendicectomie complémentaire eût seule permis (si l'appendice était vraiment le point de départ) d'espérer une guérison, encore que des récidives aient été observées même après ablation d'un appendice indiscutablement en cause.

Il est pénible de perdre un opéré lorsqu'il s'agit d'un obstacle purement mécanique qu'on devrait pouvoir lever. Malheureusement nous savons trop combien, en matière d'adhérences, les gestes qui paraissent libérateurs sont parfois impuissants. Dans un cas où il dut réopérer quatre fois son malade, Bourde se demande si la diathermie et les piqûres de fibrolysine qu'il institua furent la cause de l'amélioration rapide et inattendue qu'il constata. Nous sommes quelque peu sceptique sur ce point et souhaiterions que ces traitements eussent une efficacité aussi grande. Il est malheureusement des sujets qui ont une prédisposition spéciale à faire des adhérences et qui les reconstitueront, quoi qu'on fasse.

M. **Gatellier** : J'ai opéré 12 cas de sténose sous-vatérienne du duodénum, pour lesquelles, dans 8 cas, j'ai pratiqué une anastomose jéjuno-duodénale transmésocolique. Dans 2 cas vers le huitième jour, apparu-

rent des accidents de vomissements répétés, avec mauvais état général et élévation de température. Dans le premier cas les phénomènes cédèrent à la glace sur le ventre, aux lavages d'estomac et aux injections de sérum. Dans le second cas je réopérai et je trouvai au niveau de la brèche mésocolique un véritable étranglement des anses noyées dans un magma d'adhérences récentes dont la libération amena la guérison.

M. **Jacques Leveuf** : Dans le cas particulier, M. Delbet aurait fait sa gastro-pyloro-duodéno-jéjunostomie précolique (*La Presse Médicale*, 1er juin 1929). Cette opération lui a donné toujours de très bons résultats dans les stases duodénales chroniques, quelle que soit leur origine.

---

## ÉLECTION DE QUATRE MEMBRES ASSOCIÉS PARISIENS

*Premier tour* :

Nombre de votants : 65. — Majorité absolue : 33.

| | | | |
|---|---|---|---|
| MM. | Blondin | 63 voix. | Élu. |
| | Sicard | 58 — | — |
| | Aurousseau | 57 — | — |
| | Dufourmentel | 30 — | |
| | Merle d'Aubigné | 19 — | |
| | Patel | 12 — | |
| | Seillé | 12 — | |
| | Séjournet | 5 — | |
| | Bulletins blancs | 3 — | |

*Deuxième tour* :

Nombre de votants : 65. — Majorité absolue : 33.

| | | |
|---|---|---|
| MM. | Dufourmentel | 28 voix. |
| | Seillé | 24 — |
| | Merle d'Aubigné | 11 — |
| | Patel | 1 — |
| | Séjournet | 1 — |

*Troisième tour* :

Nombre de votants : 63. — Majorité absolue : 32.

| | | | |
|---|---|---|---|
| MM. | Seillé | 32 voix. | Elu. |
| | Dufourmentel | 29 — | |
| | Merle d'Aubigné | 2 — | |

En conséquence, MM. Blondin, Sicard, Aurousseau et Seillé sont proclamés Associés parisiens de l'Académie de Chirurgie.

---

## ÉLECTION D'UNE COMMISSION CHARGÉE DE L'EXAMEN DES TITRES DES CANDIDATS AUX PLACES D'ASSOCIÉS PARISIENS

MM. Thiery, Riche, Lenormant, Desplas, Fey.

*Le Secrétaire annuel* : M. Robert Monod.

Imprimé par l'Ancne Impie de la Cour d'Appel, A. Maretheux, Dir., 1, r. Cassette, à Paris (France).

**Séance du 29 Janvier 1941.**

*Présidence de* M. PIERRE MOCQUOT, président sortant,
puis de M. PAUL MATHIEU, président pour l'année 1941.

## PROCÈS-VERBAL

La rédaction du procès-verbal de la précédente séance est mise aux voix et adoptée.

## CORRESPONDANCE

La correspondance comprend :

1° Les journaux et publications périodiques de la semaine.

2° Des lettres de MM. D'ALLAINES, GOUVERNEUR, REDON, SAUVÉ, GATELLIER, s'excusant de ne pouvoir assister à la séance.

3° Des lettres de MM. AUROUSSEAU, BLONDIN, SEILLÉ, SICARD, remerciant l'Académie de les avoir nommés associés parisiens.

4° Un travail de M. HUC, intitulé : *L'infection secondaire par le colibacille des abcès froids pelviens.*

M. SORREL, rapporteur.

## *Allocution de M. Pierre Mocquot, Président sortant.*

Mes chers Collègues,

Avant de quitter ce fauteuil, je veux vous exprimer ma très grande gratitude. Vous devinez aisément les pensées et les sentiments qui m'oppressent quand je jette un regard sur l'année écoulée : vous les partagez. Mais je ne veux en ce moment me souvenir que du réconfort trouvé dans la contemplation de votre labeur persévérant. Si je n'ai pu suivre que de loin la brillante reprise de vos travaux, j'ai eu du moins la satisfaction d'y assister encore avant de descendre de cette tribune.

Aujourd'hui l'heure n'est pas aux longs discours : il faut regarder devant nous et notre devoir est clair : il nous faut maintenir les traditions qui ont fait la grandeur de notre Compagnie, donner l'exemple du travail méthodique, de la recherche patiente et jamais satisfaite : vérité dans la science et aussi l'exemple des vertus civiques et professionnelles : moralité dans l'art.

Laissez-moi encore remercier ceux qui m'ont si bien secondé dans l'accomplissement de ma tâche, incomplètement remplie : Mathieu, qui a eu la charge de me remplacer, Mondor, qui, en l'absence de Bazy, a rempli les fonctions de secrétaire général, Houdard et Robert Monod, qui se sont partagé la tâche du secrétaire annuel.

En ce jour où Louis Bazy va quitter la place de secrétaire général,




Publication périodique bimensuelle.

j'exprimerai, j'en suis sûr, votre sentiment unanime en lui adressant notre plus sincère, notre plus cordial remerciement. Tous nous avons présente à l'esprit l'œuvre qu'il a accomplie ici et nous ne l'oublierons pas. Il a enrichi nos Mémoires d'éloges aussi précieux par l'élévation des pensées que par l'élégance de la forme ; et a contribué pour une large part à la naissance ou plutôt à la renaissance de l'Académie de Chirurgie. Sachant qu'il n'est point de discussions fécondes et de critiques profitables sans des sujets capables d'exciter l'intérêt, il a, en usant à la fois de bonne grâce et de fermeté, veillé sur la qualité des travaux présentés à vos réflexions et, voulant que nos séances gardent toujours une haute tenue, il s'est efforcé de substituer à l'improvisation quelquefois brillante, mais souvent lacunaire, l'intervention mûrie et réfléchie.

En votre nom à tous, je lui exprime notre gratitude sincère, profonde et durable.

Et maintenant, j'invite mon ami Paul Mathieu, président de l'Académie de Chirurgie pour l'année 1941, à venir prendre place au fauteuil.

## *Allocution de M. Paul Mathieu, Président pour l'année 1941.*

Mes chers Collègues,

En succédant à Pierre Mocquot dans les fonctions que vous avez bien voulu me confier pour 1941, je crois être votre interprète en exprimant à notre Président sortant la satisfaction que nous avons tous éprouvée en le voyant revenir parmi nous complètement rétabli. Il me laissera ajouter qu'il a présidé très dignement l'Académie de Chirurgie pendant des heures graves. La simplicité de cet éloge le fera accepter, j'espère, par sa grande modestie.

Vous comprendrez qu'un long discours de ma part n'est pas opportun. Je ne crois d'ailleurs pas nécessaire de vous exposer mes vues personnelles sur la façon de diriger notre activité. En remplaçant, pendant les dernières semaines de 1940 mon ami Mocquot, j'ai fait en quelque sorte l'apprentissage de mon rôle actuel. A côté de moi, j'avais par bonheur un guide très sûr : Louis Bazy. Grâce à lui nous avons mis à notre ordre du jour des discussions importantes qui se poursuivront, je l'espère, avec la même ampleur dans nos séances prochaines. L'intérêt même de ces discussions exige que nos débats puissent se dérouler dans l'atmosphère d'attention soutenue, méritée par ceux qui nous apportent leurs travaux. Vous n'aurez pas besoin d'exhortations pour qu'il en soit ainsi.

Accomplissant sa haute mission scientifique et humanitaire, notre Compagnie, aux moments les plus tragiques de notre histoire, n'a pas cessé ses travaux. Si un vent de paresse doctrinale a jamais soufflé sur notre pays, il a heureusement épargné l'Académie de Chirurgie. Nous sommes fiers qu'elle ait toujours fait son devoir et, pour l'effort des temps récents, nous devons exprimer notre gratitude particulière aux membres de nos derniers bureaux et aussi à ceux qui ont pris temporairement la place de nos collègues partis aux armées, à notre doyen M. Henri Hartmann, à M. Gosset, président du Conseil de l'Académie, à Mondor, qui remplaça Louis Bazy comme secrétaire général, et le fit avec son élégance habituelle, à Houdard, qui a rempli très ponctuellement les fonctions de secrétaire annuel.

Je veux, maintenant, adresser un salut d'amitié et de réconfort aux chirurgiens français, à nos collègues en particulier, qui, durant la tourmente, ont souffert dans leur chair, comme notre collègue Caraven (d'Amiens) ou dans celle de leurs proches. Au nom de l'Académie de Chirurgie je m'associe à la douleur de tous.

J'évoque une dernière fois devant vous le souvenir de nos collègues disparus dans le cours de cette dernière année : Georges Lardennois, à qui sa valeur professionnelle et sa séduisante intelligence valurent des succès mérités. Ceux-ci n'auraient fait que s'accroître s'il n'avait succombé aux fatigues de la lourde charge assumée par lui aux armées ; Thierry de Martel, chirurgien justement renommé, brillant initiateur en France de la neuro-chirurgie, qui n'a pu supporter les malheurs de sa patrie ; Placide Mauclaire, notre ancien président, dont nous connaissions la grande érudition et que nous estimions tous pour sa haute conscience professionnelle.

Parmi nos membres associés, nous avons appris le décès de M. Brun (de Tunis) qui soutint brillamment le prestige de la chirurgie française dans un de nos domaines d'outre-mer.

Je m'excuse de n'avoir pu, dans les circonstances actuelles, vérifier les nouvelles de la disparition de certains de nos membres associés, surtout étrangers.

L'Académie comptait depuis peu onze membres libres, élite des Français qui s'intéressent à nos travaux : MM. d'Arsonval, Duhamel, Binet, Fabre, Leclainche, Legroux, Leriche, Ramon, Regaud, Roussy, Clovis Vincent. Je vous ai tout récemment fait part du décès de deux d'entre eux, savants éminents : MM. d'Arsonval et Regaud.

Nous avons élu trois membres titulaires : MM. Barbier, Fèvre et Gueullette, cinq membres associés parisiens : MM. Redon, Sylvain Blondin, Aurousseau, Sicard et Seillé. Nous avons été très heureux d'accueillir parmi nous ces brillants collègues.

Dans le nouveau bureau, j'aurai la satisfaction de conserver près de moi Louis Bazy, qui devient votre vice-président. Il quitte, après les avoir magnifiquement remplies pendant six années, les fonctions de secrétaire général. Il était si bien adapté à son importante mission que beaucoup d'entre nous, le souhaitant peut-être secrétaire perpétuel, furent surpris lorsqu'il abandonna son poste en vertu de nos règlements. Nous garderons le souvenir de son beau talent, de son incontestable autorité lorsqu'il défendait les intérêts et préparait l'avenir de l'Académie, à laquelle il a prouvé son très grand attachement.

Mon ami Pierre Brocq a la lourde charge de lui succéder. Ses belles qualités, qui l'ont fait désigner par vos suffrages, vous assurent qu'il suivra brillamment l'exemple de son prédécesseur.

Toupet, prudent trésorier, Basset, scrupuleux archiviste, conservent heureusement leurs fonctions. Rouhier et Leveuf remplaceront comme secrétaires annuels Robert Monod, dont nous avons apprécié le zèle et la courtoisie.

Tous les membres de votre bureau, je puis le dire en leur nom, ont aujourd'hui, plus qu'à tout autre moment du passé de notre Académie, la volonté d'en maintenir les grandes traditions.

---

## A PROPOS DU PROCÈS-VERBAL

### *Antro-pylorectomie pour gastrite. Gastrectomie large pour hémorragie ulcéreuse,*

par M. **Jean Quénu.**

Le 4 décembre 1940, mon maître M. Pierre Duval apportait une intéressante observation de gastrectomie d'urgence pour gastrite en crise hémorragique et posait deux questions qui, si elles se trouvaient liées dans son cas, peuvent être dissociées comme l'a montré la discussion qui a suivi : *le traitement par l'exérèse de certaines gastrites, le traitement d'urgence des hémorragies gastriques.*

Répondant à son appel, j'apporte aujourd'hui deux observations de mon service : l'une d'antro-pylorectomie pour gastrite, l'autre de gastrectomie large pour hémorragie ulcéreuse après ligature préalable des quatre artères de l'estomac.

Observation I (3.657 du registre). — Mme D..., cinquante-trois ans, vient consulter le 5 novembre 1928 pour des crises douloureuses épigastriques datant de dix-huit ans, avec irradiations dorsales, précoces, suivies de vomissements, apparaissant tous les deux mois environ, durant huit jours. *Six hématémèses* entre 1917 et 1919. Depuis quelques mois, aggravation des symptômes, crises plus fréquentes, vomissements plus tardifs, alimentaires, fétides, acides.

Poids : 47 kilogrammes. Tubage à jeun : 150 grammes liquide acide.

*Radio* du 7 novembre 1928 (Ch. Jacquelin) : pas de stase, incisure médio-gastrique persistante, rectitude intermittente du bord supérieur de l'antre.

*Diagnostic :* ulcère soit pylorique, soit versant duodénal avec périviscérite.

*Opération*, 14 novembre 1928. — Induration mince du bord supérieur du pylore empiétant sur la face antérieure. Tout autour, brides de péripylorite allant au côlon transverse et à la vésicule. Gastro-jéjunostomie postérieure transmésocolique large au lieu d'élection.

Suites simples. Résultats d'abord favorables, mais au bout d'un an reprise des douleurs.

*Radio* du 4 décembre 1929 : très bon fonctionnement de la bouche. Petite niche pylorique douloureuse.

*Opération*, 10 décembre 1929. — Pylore légèrement induré. Antro-pylorectomie.

Suites opératoires simples sauf petite fistule duodénale apparue au quinzième jour, guérie spontanément au dixième mois après élimination d'un fil de lin.

Résultats éloignés excellents : disparition des troubles, reprise de poids, etc.

Mais je devais revoir la malade en mars 1938 pour un cancer énorme du cæcum que je me laissai aller à enlever par hémicolectomie droite. Elle succomba onze mois plus tard de généralisation péritonéale.

Après l'antro-pylorectomie, j'avais regardé la pièce. Je dois avouer que je n'avais pas trouvé trace d'ulcus mais une muqueuse rouge foncé, inflammatoire, anormale. J'avais confié la pièce à mon ami Ch. Jacquelin pour qu'il la remît à son maître Félix Ramond, qui a de ces gastrites et de leur étude histologique une connaissance très particulière et approfondie. M. Ramond a bien voulu me remettre la note suivante :

« Petit ulcère duodénal à 3 ou 4 centimètres du pylore, face antérieure, surface d'une petite lentille, aspect de duodénite intense tout autour de l'ulcère, se dégradant progressivement vers le pylore

« Pyloro-antrite également intense, sans ulcération.

« La duodénite tout autour de l'ulcération montre la disparition des glandes de

Lieberkuhn, remplacées par un tissu inflammatoire, avec beaucoup de petits plasmocytes. Les glandes de Brünner sont dissociées par une réaction fibreuse ménageant des îlots de glandes de Brünner d'aspect normal cependant. Epaississement fibro-musculaire sous-jacent, puis infiltration graisseuse sous-péritonéale. Pas de périduodénite.

« La région antro-pylorique n'offre aucune image d'ulcération; mais la muqueuse fortement congestionnée et épaissie est manifestement enflammée : épithélium de revêtement bas, avec cape de mucus réduite ; les tubes excréteurs sont en état de métaplasie inflammatoire avancée (n° 2 de la notation proposée par Ramond), les culs-de-sac en métaplasie moins avancée (n° 1). Chorion vasculaire fortement infiltré de lymphos, moyens plasmos, quelques polynucléaires neutrophiles et éosinophiles ; cependant réaction hypertrophique musculaire portant sur les trois couches. Sous-séreuse intacte. »

En somme il s'agissait d'une antrite répondant au type individualisé par Ramond et secondaire ici à une duodénite ascendante, celle-ci créée par un ulcère (1). Ramond décrit cependant aussi une antrite isolée, sans duodénite, qui peut être primitive ou plus souvent secondaire à un ulcus pylorique cicatrisé. Ces duodéno-antrites et ces antrites sont souvent à l'origine du cancer pré-pylorique (2). Dans les antrites du premier et du deuxième degré, la gastro-entérostomie est un traitement insuffisant ; c'est l'opération radicale qu'il faut faire. Mon cas en est une preuve.

Obs. II [8.005 du registre] (3). — M. S..., trente-six ans, entre le 18 octobre 1935 pour des crises douloureuses épigastriques quotidiennes apparues assez brusquement cinq semaines avant. Amaigrissement de 9 kilogrammes.

Le 16 octobre, examen radiologique : niche de la petite courbure.

L'intervention est ajournée à cause d'une azotémie un peu élevée (0,88).

Le 22 octobre, dans la nuit, *syncope*. Le 23, *mélæna abondant*

Le 24 octobre, mon assistant Maurice Gandy, sur mon conseil, l'opère, trouve un ulcère de la petite courbure, un côlon plein de sang, fait *les quatre ligatures des artères de l'estomac* après section entre deux pinces.

Le 7 novembre, après quinze jours de calme, nouveau mélæna.

Le 8 novembre, syncope.

Le 11 novembre, numération globulaire : hématies, 1.870.000 ; leucocytes, 8.450 dont 25 p. 100 de monos.

Le 13 novembre, deuxième intervention : l'ulcère a pénétré dans le foie. Gastrectomie des deux tiers, Polya. Les tranches saignent à peine. Aucune ligature n'est utile.

Sur la pièce, un ulcère grand comme une pièce de 50 centimes, situé juste à l'arrivée de la coronaire.

Suites simples. Résultats éloignés constatés au bout de trois ans, excellents.

Voilà ma modeste contribution à la gastrectomie pour gastrite d'une part, à la gastrectomie pour hémorragie d'autre part.

## *A propos du métal « Isotric » utilisé en ostéosynthèse,*

par M. **Menegaux**.

Vous vous rappelez qu'à la séance du 11 décembre dernier (in *Mém. de l'Acad. de Chir.*, 1940, n° 33, p. 851), je vous ai rapporté un travail de M. Magnant sur les incidents qu'il avait observés avec l'alliage « Isotric »,

(1) Ramond (F.). *Maladies de l'estomac et du duodénum*, Masson et Cie, 1941.

(2) Ramond (F.). Soc. de Gastro-entérologie, mai 1940.

(3) Cette observation a été publiée *in extenso* dans les *Arch. des mal. de l'app. dig.*, n° 4, avril 1936.

et un autre de M. Verne sur l'action de ce métal sur les cultures de fibroblastes.

Or, M. Magnant, après avoir confronté avec le constructeur les dates de livraison et les dates d'emploi du matériel, déclare aujourd'hui qu'il n'est plus certain que, pour toutes ses observations, l' « Isotric » ait été utilisé ; pour certaines d'entre elles au moins, la prothèse devait être en acier inoxydable, sans qu'il puisse préciser sa nature exacte. De plus, une communication de M. Masmonteil m'indique que les métaux employés par lui dans les observations que j'ai citées étaient des aciers inoxydables de nature diverse.

Il convient donc de reprendre titre et texte de mon rapport et d'y substituer le terme d' « Acier inoxydable » partout où celui d' « Isotric » est employé.

De ce fait, les observations de M. Magnant et les expériences de M. Verne perdent de leur précision. Cependant, elles ne me paraissent pas perdre de leur valeur, puisqu'elles apportent la preuve que des accidents sont possibles à la suite de l'emploi d'un acier inoxydable quelconque.

En conclusion, qu'il me soit permis de demander que les fabricants veuillent bien indiquer et garantir la nature du métal de leurs prothèses, et qu'aussi les chirurgiens n'omettent jamais de préciser celles-ci dans leurs observations. Ces deux précautions me paraissent essentielles si l'on veut faire progresser la question de la tolérance des différents matériels.

---

## RAPPORTS

### *Dentier ayant perforé l'œsophage et pénétré dans la partie supérieure du médiastin postérieur. Ablation par voie cervicale. Guérison,*

par M. **M. Luzuy** (de Blois).

Rapport de M. P. Truffert.

Un homme de vingt-huit ans, P..., livreur, avait cassé quelques jours plus tôt un des crochets d'un dentier de 3 dents. En montant un escalier de cave, il heurte fortement la voûte avec le front et par un réflexe subit il avale son dentier.

Un examen radioscopique le localise au-devant de la 3e vertèbre dorsale, bloqué au-dessus du rétrécissement aortique de l'œsophage.

Pendant les douze premières heures, plusieurs tentatives sont faites par l'oto-rhino-laryngologiste pour l'extraire par œsophagoscopie. Celles-ci sont infructueuses et au cours de ces manœuvres le dentier, tranchant sur l'une de ses faces, perfore le bord droit de l'œsophage.

Je suis appelé auprès du malade douze heures après l'accident, et deux heures environ après la perforation œsophagienne. On est frappé par un emphysème sous-cutané qui envahit la base du cou et la partie supérieure du thorax, descendant en avant jusqu'au mamelon et, en arrière, jusqu'à la pointe de l'omoplate. Le facies est violacé, la dyspnée impressionnante, le pouls bat à 130, température : 39°5. On a l'impression que le blessé sera mort dans quelques heures.

Intervention immédiate. Anesthésie locale.

Longue incision cervicale droite le long du bord postérieur du sterno-cléido-mastoïdien jusqu'à la clavicule, les insertions claviculaires su sterno sont ruginées et le muscle fortement tiré en avant.

L'aponévrose moyenne effondrée, le paquet vasculo-nerveux est tenu en avant

sous un écarteur long et étroit dont la pointe est engagée en bas et en arrière, derrière les vaisseaux sous-claviers. On décolle doucement au doigt le dôme pleural et, le doigt continuant en arrière et en bas, reconnaît la trachée. A ce moment le médiastin postérieur est ouvert et un flot de liquide sanglant, mêlé d'air, sort sous pression et inonde le champ opératoire.

On pense alors à la possibilité d'une blessure de la face latérale du poumon. Après avoir tamponné quelques minutes, l'hémorragie s'atténue et on reprend la descente dans le médiastin. L'index de la main gauche plongeant de toute sa longueur en bas et en arrière garde le contact de la trachée, parvient à dépasser son bord latéral et perçoit enfin à bout de course le dentier à moitié sorti de l'œsophage ; l'œsophage a été perforé par le crochet d'or restant à l'un des angles du dentier.

Sans changer l'index de place, on introduit de la main droite un clamp courbe qui saisit le crochet et extériorise le dentier par de douces manœuvres de rotation ; l'index gauche remonte en même temps, protège la plèvre et les vaisseaux contre les arêtes vives du corps étranger.

Le dentier retiré est long de 5 centimètres et large de 2. Les dents sont brisées en partie par les prises infructueuses faites à l'endoscopie. Il dégage une odeur fétide de bouche infectée.

Fermeture partielle de la partie supérieure de l'incision. Un drain de 20 centimètres est introduit de toute sa longueur vers la brèche œsophagienne ; on y ajoute une mèche au vioforme. Sérum salé sous-cutané, sérum antistrepto- et antigangréneux.

*Suites.* — Le lendemain, le blessé respire facilement, l'emphysème sous-cutané est en voie de disparition, la température encore à 39°, mais le pouls à 100. L'aspiration faite deux fois par jour dans le drain ramène du liquide d'abord sanglant puis muqueux.

En trois jours, la température descend progressivement à 37°8.

Le blessé est nourri pendant trois jours par du sérum rectal et sous-cutané. Le sérum antigangréneux est continué chaque jour. On s'efforce d'obtenir du blessé qu'il avale le moins possible sa salive et lui fait nettoyer la bouche à tout moment avec une solution faible de formol.

Le quatrième jour, on pratique sous anesthésie locale une gastrostomie.

Le cinquième jour et le septième, la température marque deux clochers à 40° qui sont les derniers signes de l'infection médiastinale. Le dixième jour, la température se stabilise entre 37° et 38°.

La mèche est enlevée le douzième jour.

L'aspiration est continuée dans le drain, mais elle ramène simplement de la salive de déglutition. A partir du trentième jour, le drain est raccourci progressivement. Le quarantième jour, on autorise le malade à boire un peu d'eau et aucun liquide ne revient par la plaie. Le drain est enlevé à ce moment et le malade quitte la clinique quelques jours plus tard.

La cicatrisation complète de l'orifice de drainage est obtenue en soixante jours. On autorise le malade à prendre par la bouche une alimentation liquide et pâteuse qui passe tout à fait normalement, mais on conserve par précaution la bouche de gastrostomie dans la crainte d'un rétrécissement.

Au bout de cinq mois, une radioscopie montre : un passage œsophagien rétréci mais très suffisant pour permettre une alimentation normale. La bouche de gastrostomie est alors fermée.

Cette observation mérite notre entière attention du point de vue de la genèse de l'accident ; du point de vue des tentatives d'extraction et de leurs conséquences ; du point de vue enfin de l'intervention pratiquée par M. Luzuy. La terminaison heureuse de cette intervention nous autorise à en féliciter l'auteur.

1° *Genèse de l'accident.* — Mis à part les aliénés, la totalité des dentiers déglutis se rapportent à des dentiers cassés, néanmoins utilisés et en particulier conservés pendant le sommeil. Il y a là un danger sur lequel il est utile d'appeler l'attention. Une telle négligence peut avoir des conséquences mortelles.

2° *Les tentatives d'extraction.* — Le spécialiste appelé a renouvelé plusieurs fois en douze heures ses tentatives d'extraction. Le désir légitime d'enlever un dentier dans l'œsophage n'est pas toujours suivi de réussite. Il faut repérer le dentier et le désenclaver avant de l'extraire suivant le procédé de Chevalier Jackson. De plus il ne faut pas chercher à vaincre une résistance même légère ; celle-ci est due à ce que le dentier accroche la muqueuse, celle-ci cédera mais en se déchirant. Dans ce cas, il faut sectionner le dentier avec une pince cisaille et l'enlever en fragments. Il faut également savoir s'arrêter et ne pas insister. L'échec en pareil cas n'a rien d'humiliant, l'insistance peut avoir des conséquences très graves, voire mortelles.

3° *L'intervention chirurgicale.* — L'emphysème sous-cutané étendu, la dyspnée, l'asphyxie du malade réclamaient une action immédiate devant laquelle M. Luzuy n'a pas reculé.

L'emphysème à lui seul, s'il se limite, si le malade ne présente pas de symptômes graves, est compatible avec une certaine temporisation. Soulas a pu attendre quinze jours, moi-même je ne suis pas intervenu à la demande d'un malade auquel j'avais retiré de l'œsophage un volumineux os de bœuf. L'emphysème s'est résorbé de lui-même en huit jours. M. Luzuy a, par sa prompte décision sauvé son malade, mais il ne m'en voudra pas de ne pas le suivre absolument dans la voie d'abord qu'il a utilisée, ni dans la technique qu'il a adoptée. Je n'oserais, en effet, même en présence d'une observation heureuse, couvrir sans discussion de l'autorité de cette tribune l'abord de l'œsophage par le creux sus-claviculaire et l'extraction transpariétale d'un dentier œsophagien même en partie sorti dans le médiastin postérieur.

M. Luzuy a utilisé la voie rétro-sterno-mastoïdienne en désinsérant le chef claviculaire du muscle. Puis passant dans l'angle vasculaire carotido-sous-clavier, il a pénétré en arrière des vaisseaux dans le médiastin postérieur. Sentant à bout de doigt, le crochet sorti de l'œsophage, il l'a amarré avec un clan et fait doucement passer au travers de la brèche œsophagienne.

La voie rétro-sterno-mastoïdienne préconisée par M. Marion pour l'évacuation des abcès rétro-pharyngiens a été utilisée par J. Alpin (de Koursk) et E. V. Segura (de Buenos-Aires) pour drainer des collections rétro-œsophagiennes cervico-médiastinales. Si à la région cervicale supérieure cette voie peut être considérée comme plus aisée, à la partie cervicale inférieure il nous paraît inutile de cotoyer les dangers vasculaires que représentent l'artère vertébrale, l'artère thyroïdienne inférieure et les gros collecteurs lymphatiques.

L'incision prémusculaire, universellement adoptée nous paraît préférable. Elle mène sans obstacle (car l'inconstante veine thyroïdienne moyenne peut être sectionnée) dans la loge viscérale en respectant la cloison aponévrotique qui sépare la loge viscérale infectée des espaces cellulaires cervicaux intacts. De plus, elle permet l'exploration totale de l'œsophage jusqu'à la sixième dorsale. M. Luzuy ne parle pas d'un examen radiologique qui, lui montrant un épanchement gazeux rétro-œsophagien (signe de Mimmigerode) aurait en partie justifié la voie d'abord choisie, encore que l'existence d'un emphysème sérieux et progressif ne va pas sans une atteinte certaine des voies aériennes qui ne pouvaient être explorées. La voie antérieure est sans contredit la voie de choix. Elle

permet, en effet, d'extraire le corps étranger par œsophagotomie externe, opération de Terrier sur laquelle je crois l'accord unanime est réalisé. Elle n'aggrave pas la blessure œsophagienne, ne fait pas traverser à un corps étranger septique des espaces cellulaires encore indemnes d'infection. Le drainage péri-œsophagien réalisé, la brèche œsophagienne est laissée ouverte, on peut d'ailleurs l'utiliser pour glisser dans l'estomac une sonde qui, si elle est bien supportée pourra éviter la gastrostomie, bien que celle-ci soit à recommander.

Le malade guérit en six à huit semaines.

La sagacité et la maîtrise avec lesquelles M. Luzuy a dirigé les soins post-opératoires et qui ont guéri en réalité le malade nous autorisaient à quelques critiques de détail qui démontrent d'ailleurs tout l'intérêt que présente l'observation qui nous a été adressée.

Appelé d'urgence auprès d'un malade dans un état très grave, M. Luzuy l'a opéré immédiatement, l'a soigné pendant deux mois et l'a amené à la guérison sans incidents ni séquelles.

Je vous propose de le remercier de nous avoir adressé cette observation qui figurera dans nos *Bulletins.*

## *L'œsophagoscopie et l'œsophagotomie dans l'extraction des corps étrangers de l'œsophage,*

par M. **L. Dufourmentel** (de Paris).

Rapport de M. P. Truffert.

D'inspiration classique, le travail soumis à votre jugement par M. Dufourmentel vient heureusement compléter l'observation de M. Luzuy.

Parmi la cinquantaine de corps étrangers œsophagiens qu'il lui a été donné d'observer en vingt-cinq ans de pratique, 3 cas ont nécessité une œsophagotomie externe.

Evidemment une telle statistique n'approché même pas de loin les chiffres réunis dans un hôpital spécialisé, comme celui de Philadelphie, où M. Chevalier Jackson et ses élèves en observent plusieurs centaines de cas par année ; mais, si on étudie de près les statistiques, le pourcentage des échecs est le même partout et Sobol de Niéjin dans une statistique parue en 1933 donne pour les échecs un pourcentage de 10 à 12 p. 100, et ceux-ci relèvent pour les deux tiers des cas de dentiers inclus ou accrochés dans l'œsophage.

L'habileté, fruit d'une expérience exclusive, de l'Ecole de Philadelphie a pu frapper des imaginations et je pense que Dufourmentel a raison lorsqu'il écrit :

« Si l'œsophagoscopie représente pour l'immense majorité des cas la méthode idéale d'extraction, ses indications et ses possibilités connaissent cependant des limites. Tous ceux qui la pratiquent ont connu des échecs, qui sont la plupart du temps des désastres, dans les cas où la voie endoscopique ne permet pas l'extraction ou, en la réalisant, détermine ou aggrave des lésions dont résulte souvent une médiastinite mortelle.

« Or, dans quelques-uns de ces cas au moins, le désastre eût pu être évité par la chirurgie ou par l'association de la voie endoscopique et de la voie chirurgicale.

« Malheureusement les chirurgiens ne voient plus guère de corps étrangers œsophagiens et les spécialistes entraînés à l'œsophagoscopie qui, eux, les voient tous, ne sont guère chirurgiens. Ils considèrent donc que l'œsophagoscopie constitue l'arme définitive et qu'à tout prix elle doit extraire l'objet.

S'il s'agit d'un corps étranger blessant et volumineux comme c'est le cas habituel des dentiers, des manœuvres obstinées entraînent fatalement des déchirures et des perforations. Alors que l'ouverture, malgré sa gravité, reste le seul moyen de salut ».

Voici d'abord les observations de Dufourmentel :

Observation I. — Le 14 avril 1921, dans le service de Souligoux, Dufourmentel est appelé pour extraire un dentier dégluti deux jours auparavant par un homme de quarante-quatre ans et qui arrivait de province.

Dufourmentel peut, sous le contrôle endoscopique, saisir le dentier, le déplacer à petits coups, car les crochets se fixaient dans la muqueuse. Il put amener la pièce à la bouche œsophagienne mais ne put la lui faire franchir. Après une demi-heure de tentatives infructueuses, l'œsophagostomie fut faite par Souligoux.

Le dentier fut enlevé avec précaution, une sonde fut mise à demeure par les fosses nasales. Suture de l'œsophage, tamponnement cervical. Guérison sans incident.

Obs. II. — Une femme de trente ans dégultit, le 16 septembre 1931, une pièce dentaire comportant 2 dents, une plaque palatine et 2 crochets. La radiographie localise la pièce au niveau de D 2.

L'œsophagoscopie montre qu'un crochet a ulcéré profondément la paroi gauche de l'œsophage. Le dentier ne peut être mobilisé sans danger. Après une demi-heure d'essais, on pratique l'extraction par œsophagotomie externe.

Suture immédiate de l'œsophage, pas de sonde, drainage cervical. Guérison sans incident.

Obs. III. — Une femme de trente-deux ans est adressée à Dufourmentel par le Dr Georges, du Havre. Un fragment métallique du grillage d'un tamis à purée a été dégluti et la radiographie le montre incrusté au-dessous du rétrécissement cricoïdien.

L'œsophagoscopie ne le fait pas apercevoir. Dufourmentel fait alors une pharyngotomie rétro-thyroïdienne de Quénu-Sebileau, légèrement prolongée en bas sur 2 ou 3 centimètres, qui permet de découvrir le corps étranger enfoui. L'extraction est faite normalement.

A ces trois observations je joindrai celle-ci qui m'est personnelle :

Il y a quatorze ans, en juin 1928, Mlle M... m'était adressée à mon cabinet par un collègue parce qu'au cours de son déjeuner de la veille elle avait ressenti une douleur extrêmement vive à la déglutition dans la région cervicale basse et que cette douleur persistait.

Cette jeune femme continuait de souffrir et se sentait mal à l'aise.

Je l'examinai et constatai un léger empâtement douloureux profond sur le versant gauche de l'œsophage cervical et un pouls à 120. Je lui parlai de la nécessité d'une exploration immédiate. Cette décision la surprit et elle me demanda à réfléchir d'autant plus qu'au cours du déjeuner incriminé elle avait mangé de l'épaule de mouton farcie, donc désossée. J'insistai auprès du collègue qui, ayant constaté le lendemain une une élévation de température à 38°5, une accélération au pouls au voisinage de 140 et une augmentation de gêne, fit accepter ma décision. Ce ne fut donc que le surlendemain, soit trois jours après l'accident, que je pus opérer la malade.

L'œsophagoscopie me montra une plaie du flanc gauche de l'œsophage, plaie par où on voyait sourdre du pus.

Je fis immédiatement une incision cervicale gauche et trouvai un abcès fétide et gazeux le long de l'œsophage qui était comme sectionné sur une étendue de

2 centimètres, immédiatement au-dessous du constricteur. Je ne trouvai pas le corps étranger et laissai le tout largement ouvert, en introduisant une sonde nasale qui fut laissée en place quelques jours. Je suppose que cette plaie avait été provoquée par un petit éclat de la feuille scapulaire, tranchant comme un rasoir.

La malade guérit en trois semaines, elle est toujours en excellente santé. Je crois que la chirurgie l'a guérie et qu'en ce cas les traitements endoscopiques eussent eu une conséquence désastreuse.

Aux trois observations précédentes, Dufourmentel en ajoute une beaucoup plus ancienne.

En mai 1907, un homme de soixante-dix ans ayant avalé son dentier, une œsophagoscopie pratiquée le lendemain fut négative et cependant une radiographie confirme que le dentier est arrêté dans le médiastin. Une nouvelle œsophagoscopie faite minutieusement ne permet de rien découvrir. Le malade meurt en quatre jours.

La muqueuse de l'œsophage avait sans doute drapé le dentier dans un véritable diverticule dans lequel l'œsophagoscope n'a pu pénétrer.

C'est pour pallier à cet inconvénient que Dufourmentel a fait construire un spéculum œsophagien dont les valves en s'écartant déplissent aussi largement qu'on le désire les parois œsophagiennes. Une œsophagotomie aurait sans doute sauvé ce malade.

Ce spéculum a fait, en 1920, l'objet d'une présentation à la Société de Chirurgie.

De ees quatre observations, Dufourmentel tire les eonclusions suivantes : « Les différentes opérations précitées semblent avoir été plus connues avant les trente dernières années que maintenant. C'est que l'œsophagoseopie a éearté des chirurgiens la presque totalité des corps étrangers œsophagiens. Il nous semble que, pour quelques cas difficiles, la spéeialisation est ici préjudieiable au malade et que quelques eas de mort par éehec ou aeeident des manœuvres d'extraetion endoseopiques eussent pu être évitées par une opération externe. Il eût fallu alors ou que le spéeialiste fût en mesure de pratiquer cette opération quelle qu'elle soit, ou que la recherche fût conduite de coneert par lui et par un chirurgien.

Il ne s'agit d'aileurs pas, dans la plupart de ces eas, d'opérations faciles et bénignes. Elles sont au eontraire délicates et presque toujours graves. La découverte et l'ouverture d'un œsophage déjà blessé est dangereuse au plus haut point pour le médiastin et la mort par cellulite médiastinale est en général rapide et atrocement pénible. C'est dire que l'opération nécessitée par un éehee des manœuvres endoscopiques devra être aussi précoce que possible. De plus, le tamponnement maintenant l'ouverture œsophagienne découverte et les régions voisines protégées devra être minutieusement effectué ainsi que les pansemnts consécutifs.

L'alimentation par une sonde à demeure, ou même par une gastrostomie, pourra même être nécessaire.

Cet intéressant travail de Dufourmentel vient s'ajouter à eeux déjà nombreux qui ont été adressés par lui à notre Compagnie. Il èst le fruit d'une expérienee indiseutée, il est en même temps d'aetualité.

En ees heures, dont la profonde tristesse ne peut nous détourner d'un avenir riehe des plus grands espoirs, Dufourmentel attire l'attention des jeunes sur les dangers d'une spéeialisation trop hâtive et trop exelu-

sive. Je suis certain que vous lui donnez raison et que vous lui manifesterez votre approbation lors d'une de nos plus prochaines élections.

Je vous propose de remercier M. Dufourmentel de cet excllent travail qui figurera avec honneur dans nos Archives.

M. **Wilmoth**: Je voudrais demander à M. Truffert quelle est sa position quant à la gastrostomie.

M. **Truffert**: Quand la sonde œsophagienne, qu'il n'est pas nécessaire de descendre jusque dans l'estomac, est bien tolérée on peut éviter la gastrostomie, mais si le malade ne la tolère pas, il n'y a plus d'hésitation, il faut faire une gastrostomie qu'on maintiendra jusqu'à ce que la déglutition par l'œsophage soit rétablie normalement.

---

## COMMUNICATIONS

### *L'anesthésie générale au cyclopropane en chirurgie gastrique,*

par MM. **Paul Banzet** et **M.-B. Sanders.**

J'ai l'honneur de vous présenter, en collaboration avec mon ami, le Dr M.-B. Sanders, quelques observations d'interventions gastriques effectuées sous anesthésie générale au cyclopropane. Les résultats obtenus me semblent militer en faveur de ce procédé.

C'est le 22 septembre 1938 que j'ai effectué ma première gastrectomie sur un malade endormi au cyclopropane. Depuis cette époque, j'ai eu l'occasion de pratiquer de la sorte un certain nombre d'opérations gastriques dont les observations m'ont paru dignes de vous être présentées.

Mais je tiens, tout d'abord, à adresser mes plus vifs remerciements au Dr Sanders qui a collaboré avec moi dans toutes ces opérations : il a, chaque fois, examiné minutieusement mes opérés la veille de l'intervention ; il les a endormis avec la technique parfaite qu'il possède. Il m'a, enfin, prêté toutes les feuilles d'anesthésie qu'il tient à jour au cours des opérations : ces précieux documents m'ont largement servi pour rédiger ce petit travail.

J'ai repris, pour ce travail, les observations d'opérations gastriques pratiquées pendant une période d'un an, à partir du 22 septembre 1938, abstraction faite de l'année de guerre qui m'a tenu écarté de Paris. Pendant cette année, j'ai eu à faire 72 opérations sur l'estomac : 32 de ces malades ont été endormis au cyclopropane et le décompte de ces cas met bien en valeur mon évolution vis-à-vis de ce mode d'anesthésie : quatrième trimestre de 1938 : 24 interventions, 6 au cyclopropane ; premier semestre de 1939 : 34 interventions, 14 au cyclopropane ; septembre et octobre 1940 : 14 opérations, 12 au cyclopropane.

*Classement des cas.* — Seuls les 32 cas endormis au cyclopropane feront l'objet de cette courte étude : je les ai classés suivant l'âge des malades :

De trente-deux à trente-neuf ans, 5 cas dont : 4 gastrectomies (1 ulcère du duodénum, 1 ulcère de la petite courbure, 1 ulcère peptique,

1 ulcère double, duodénal et petite courbure) ; 1 gastro-entérostomie (néoplasme du pylore avec métastases péritonéales et ascite).

De quarante à quarante-neuf ans, 7 cas dont : 6 gastrectomies (3 ulcères de la petite courbure, 2 ulcères du duodénum, 1 ulcère double) ; 1 gastro-entérostomie (sténose du pylore par adhérences secondaire à une cholécystectomie).

De cinquante à cinquante-neuf ans, 8 cas dont : 6 gastrectomies (2 ulcères du duodénum, 2 cancers du pylore, 2 cancers de la petite courbure) ; 2 gastro-entérostomies (1 cancer inopérable du pylore, 1 cancer perforé du pylore opéré à la trente-sixième heure).

De soixante à soixante-neuf ans, 8 cas dont : 8 gastrectomies (4 ulcères de la petite courbure, 1 ulcère du duodénum, 1 néoplasme de la petite courbure, 2 néoplasmes du pylore).

De soixante-dix à soixante-douze ans, 4 cas dont : 2 gastrectomies (1 ulcère de la petite courbure, 1 néoplasme du pylore) ; 2 gastro-entérostomies (1 vieil ulcère du duodénum avec sténose, 1 cancer du pylore avec envahissement du mésocolon transverse).

Au total et en résumé : 26 gastrectomies et 6 gastro-entérostomies se rapportant à 12 cancers (9 gastrectomies et 3 gastro-entérostomies) ; à 18 ulcères (17 gastrectomies et 1 gastro-entérostomie) ; à 1 sténose adhérentielle du pylore et à 1 cancer perforé du pylore.

*Mortalité globale.* — Sur ces 32 opérés, j'en ai perdu 2 : le premier était le malade atteint d'une perforation d'un cancer du pylore ; je l'ai opéré à la trente-sixième heure, en péritonite généralisée ; il est mort le lendemain : cette issue pouvait, *a priori*, être considérée comme fatale.

Le second décès a été consécutif à une gastrectomie : il s'agissait d'une femme de soixante-cinq ans, diabétique avancée, chez qui j'avais pratiqué une très large gastrectomie pour un volumineux néoplasme de la petite courbure. Les suites opératoires immédiates avaient été très simples et, au huitième jour, la malade semblait entrer en convalescence. L'intervention n'avait, en particulier, eu aucune influence sur le diabète. Au huitième jour sont apparus des signes d'insuffisance cardiaque, rebelles à toute thérapeutique. La malade est morte trois semaines après son opération.

Les 30 autres opérés ont guéri sans présenter la moindre complication.

*Préparation opératoire.* — Je ne fais jamais faire de préparation spéciale. Seuls les sténosés du pylore subissent un lavage d'estomac l'avant-veille et la veille de l'opération. Je n'ai pas utilisé de vaccination préopératoire. Tous les malades reçoivent une piqûre de 1 c. c. de Sédol une heure avant l'intervention.

*Technique opératoire.* — Toutes les gastro-entérostomies ont été faites par voie postérieure, transmésocolique ; sutures en deux plans, bord à bord, au catgut.

Toutes les gastrectomies ont consisté en une large extirpation de l'estomac : les deux tiers dans les ulcères du duodénum par exemple. L'anastomose a toujours été établie suivant le procédé de Finsterer, après fermeture du duodénum par 4 ou 5 bourses superposées au fil de lin. Les sutures gastriques sont faites au catgut 0 pour la musculeuse et 00 pour la muqueuse.

Je n'ai drainé que dans des cas exceptionnels et la paroi a toujours été refermée au catgut chromé.

La durée des opérations a été, en moyenne, pour les gastrectomies de une heure cinq avec minimum de quarante-cinq minutes et maximum de une heure trente-cinq ; pour les gastro-entérostomies : moyenne de trente-cinq minutes avec minimum de vingt-cinq minutes et maximum de quarante minutes.

*Suites opératoires.* — Le réveil se produit plus ou moins vite suivant la durée de l'opération. Quelquefois absolument calme, il s'accompagne souvent d'une phase d'agitation d'autant plus marquée que l'opération a été plus longue. Cette agitation n'est jamais de longue durée ; elle est assez curieuse avec un gaz qui, en particulier, ne produit aucune phase d'excitation au moment où le malade s'endort. On peut se demander si cette excitation du réveil ne doit pas être mise sur le compte de l'oxygène : en effet, comme nous le verrons tout à l'heure, l'anesthésie au cyclopropane se conduit avec une dose d'anesthésique de 15 à 20 p. 100 pour 80 à 85 p. 100 d'oxygène. L'organisme équilibre ses échanges sur cette proportion d'oxygène et lorsque le malade est remis dans une atmosphère normale, il se produit un déséquilibre certain qui est peut-être responsable de l'agitation post-opératoire. Quoi qu'il en soit, les malades n'en gardent jamais le souvenir et il est fréquent de les voir, l'après-midi, se demander pourquoi ils ne sont pas encore opérés.

Les vomissements post-opératoires sont exceptionnels.

Les suites à distance ont été excellentes dans tous les cas.

Je n'ai observé aucune véritable complication pulmonaire. Quelques opérés ont fait une poussée de fièvre à 39° le lendemain de l'intervention ; d'une manière constante, cette température est tombée en quelques jours et elle ne s'est jamais accompagnée de signes pulmonaires appréciables à l'auscultation.

*Soins post-opératoires.* — Tous les malades ont reçu, pendant les deux premiers jours, 1 litre de sérum salé sous la peau. Pendant les trois premiers jours, ils ont, tous les jours, une piqûre d'eucalyptine et de la révulsion thoracique. Tous les opérés commencent à boire l'après-midi de leur opération. Deux malades seulement ont eu à subir un lavage d'estomac post-opératoire.

*Détails concernant l'anesthésie.* — Sanders a utilisé le plus souvent l'appareil de Foregger, exceptionnellement celui de Connel. Tous deux sont basés sur un principe analogue : appareils débimétriques fonctionnant en circuit fermé avec une cartouche de chaux sodée pour l'absorption du $CO^2$.

Les quantités de cyclopropane utilisées sont faibles. Sanders s'efforce de donner à chaque malade la quantité qui lui convient au point de vue physiologique. L'anesthésie est toujours commencée avec un mélange analogue contenant environ 30 p. 100 de cyclopropane et 70 p. 100, soit d'oxygène pur, soit d'un mélange d'oxygène et de protoxyde d'azote. Peu à peu, un équilibre s'établit entre la teneur en gaz du ballon mélangeur et l'air des alvéoles pulmonaires. A partir de ce moment, et pendant un temps très long, toute nouvelle addition de cyclopropane devient inutile et il suffit de fournir de l'oxygène pour remplacer celui qui est absorbé au niveau des poumons. La proportion de cyclopropane du mélange s'établit aux environs de 15 p. 100.

*Pression artérielle.* — L'étude des courbes de pression artérielle au cours de nos opérations montre qu'il se produit peu de variations. En fait

une chute de pression ne peut apparaître qu'en cas d'hémorragie importante ou comme indice de choc à la fin d'une opération spécialement longue et laborieuse : ces deux éventualités sont exceptionnelles au cours des opérations gastriques. En particulier, les tractions sur l'estomac et les mésos ne s'accompagnent d'aucune modification de la pression.

*Pouls.* — Le pouls a tendance à se ralentir au cours de l'anesthésie au cyclopropane. Une accélération régulière constitue un indice anormal et alarmant.

*Respiration.* — La respiration demeure parfaitement calme et régulière. Son accélération peut être liée à l'apparition de mucosités, mais il n'y en a presque jamais avec le cyclopropane. Pratiquement, une modification du rythme respiratoire dans le sens de l'accélération ou de l'augmentation d'amplitude signifie que la cartouche de chaux sodée est épuisée. Notons, à ce point de vue, que l'absorption du $CO^2$ dégage une quantité appréciable de chaleur qui réchauffe, à son passage dans la cartouche, le mélange respiré par le malade et en favorise l'absorption au niveau du poumon.

*Transpiration.* — Il n'est pas inutile de noter que, sous anesthésie au cyclopropane, le malade ne transpire à peu près pas. Ainsi se trouve supprimée une perte d'eau non négligeable, et écartée une cause possible de refroidissement.

*Silence abdominal.* — Le calme respiratoire entraîne un silence abdominal absolument remarquable, particulièrement précieux dans les opérations de l'étage sus-ombilical. En outre, rien n'est plus facile que d'entretenir une anesthésie superficielle pendant les temps peu douloureux de l'opération et de la transformer, presque instantanément, en une anesthésie profonde en cas de besoin.

*Conclusions.* — Le cyclopropane en chirurgie gastrique me paraît présenter des avantages considérables :

Gros agrément pour le malade qui conserve toujours le meilleur souvenir de son anesthésie.

Gros agrément pour le chirurgien : silence abdominal, gain de temps, absence de préoccupation d'anesthésie au cours de l'opération.

Absence de modification de la tension artérielle et du pouls : hyperoxygénation qui tend à agir comme facteur antichoc.

Absence de retentissement sur les reins, sur le foie et sur la glycémie.

Grosse diminution du pourcentage des complications pulmonaires.

En regard de ces grands avantages, les inconvénients du cyclopropane me semblent de peu de poids :

Le saignement paraît parfois notable au moment de l'incision de la peau. En fait, il peut être sensiblement diminué en ajoutant du protoxyde d'azote au mélange au début de l'anesthésie. Par ailleurs, la proportion des hématomes n'est pas plus grande avec le cyclopropane qu'avec n'importe quel autre procédé d'anesthésie.

L'agitation du réveil est inconstante, de peu de durée, facile à calmer avec une piqûre de morphine.

Les possibilités d'explosion ne sont guère à craindre dans les atmosphères toujours plutôt humides des salles d'opérations de nos pays. Il faut cependant éviter l'emploi du bistouri électrique et prendre quelques précautions si on veut se servir du thermocautère.

Il est enfin nécessaire d'avoir à sa disposition un anesthésiste très expérimenté : le cyclopropane et les appareils genre Foregger ne peuvent

certainement pas être mis entre toutes les mains. C'est là un inconvénient certain avec notre système actuel de formation des anesthésistes. Mais ne serait-il pas éminemment souhaitable de voir se créer en France un corps d'anesthésistes professionnels comme il en existe dans beaucoup de pays étrangers ? Anesthésistes parfaitement instruits de leur métier au point de vue théorique et pratique ; entraînés à pratiquer indifféremment tous les procédés d'anesthésie et à manier tous les genres d'appareils.

J'ai été à même d'apprécier les résultats remarquables de ma collaboration avec Sanders. L'idéal serait certainement que chaque chirurgien puisse bénéficier des mêmes avantages. La création d'écoles d'anesthésistes permettra seule d'atteindre ce but.

M. **Desmarest:** Je ne puis pas laisser passer la très intéressante communication de M. Banzet sans tempérer un peu son enthousiasme pour le cyclopropane. Dès son apparition j'ai fait usage de cet anesthésique, me servant de l'appareil de Foregger que j'avais rapporté d'Amérique. J'avoue que mon admiration pour le cyclopropane est loin d'être aussi grande que celle de M. Banzet.

Le cyclopropane a de grands avantages mais il présente quelques inconvénients.

Ses avantages peuvent se résumer ainsi : un sommeil calme sans mouvements respiratoires amples ou accélérés ; l'absence de toute sécrétion pharyngée ; une résolution musculaire parfaite.

Parlons maintenant des inconvénients.

Tout d'abord la marge de sécurité est restreinte. Sur un malade dont le visage reste de coloration normale, la respiration devient peu à peu plus faible et finalement s'arrête. Evidemment dans les mains d'un anesthésiste aussi averti que M. Saunders une telle éventualité n'est pas à craindre. Il ne faut d'ailleurs pas oublier qu'entre l'arrêt respiratoire et l'arrêt du cœur le laps de temps qui s'écoule permet de parer à cet accident.

Autre désavantage sur lequel M. Banzet a insisté au cours de son exposé, c'est le saignement abondant que détermine le cyclopropane. J'avoue ne pas comprendre que l'adjonction de protoxyde d'azote au cyclopropane puisse diminuer le saignement, le protoxyde ayant lui-même une tendance à déterminer une légère vaso-dilatation. J'avoue ne pas avoir été aussi heureux que mon collègue Banzet. Dans un cas de gastrectomie d'ailleurs difficile chez un malade opéré antérieurement d'une perforation, mon malade succomba très rapidement. L'autopsie décela une très importante hémorragie. J'ai vérifié toutes les ligatures ; aucune n'avait lâché Or, pendant l'opération j'avais noté l'importance considérable du saignement au niveau des tranches gastriques. Cependant au moment ou je fermais la paroi, rien ne saignait, mais il fallut pendant ce temps opératoire donner à nouveau du cyclopropane et je pense qu'à ce moment le malade recommença à saigner.

Je signale sans y insister l'hyperoxygénation que réclame l'emploi du cyclopropane. Faire respirer à un malade un mélange de 80 p. 100 d'oxygène et 20 p. 100 de cyclopropane, n'est peut-être pas aussi favorable qu'on serait tenté de le penser.

Enfin je désire m'arrêter un peu sur les complications pulmonaires. J'admire la statistique de M. Banzet qui sur 32 cas n'a pas observé de

complications pulmonaires. J'ai été moins heureux que lui. Aussi ai-je la conviction que le cyclopropane ne laisse pas le poumon indifférent. Et tout d'abord l'atélectasie pulmonaire est à redouter. Oxygène et cyclopropane sont des gaz qui passent très rapidement dans le sang et les alvéoles n'ont plus le soutien de leurs parois assuré par le gaz inerte qu'est l'azote de l'air. Elles tendent à s'affaisser. Aussi bien les anesthésistes américains recommandent-ils d'ajouter au mélange cyclopropane-oxygène un gaz inerte tel que l'hélium pour maintenir les alvéoles sous tension et lutter contre l'atélectasie.

Au cyclopropane appartient presque en propre une autre très grave complication : l'œdème aigu du poumon. C'est à cette complication que je rattache la mort d'une de mes malades, opérée de Whertheim.

Si vous avez l'occasion de faire l'autopsie de malades morts rapidement après une intervention faite au cyclopropane, après une opération d'urgence par exemple, vous ne manquerez pas d'être frappé par la coloration rouge vermeil des poumons ; ils gardent cette couleur, même quelques jours après la mort. Sur des animaux endormis au cyclopropane, nous avons, le Dr Cordier et moi, retrouvé la même coloration et nous avons pu constater que ces poumons présentent des lésions qui rappellent celles de l'œdème aigu.

Sans méconnaître la valeur du cyclopropane, je crois que cette anesthésie n'est pas aussi bénigne que le laisserait supposer la communication de M. Banzet et, pour ma part, j'y ai rénoncé dans la chirurgie gastrique. Aujourd'hui j'emploie, dans ces cas, le rectanol en lavement à une dose assez forte et nous entretenons l'anesthésie à l'aide de petites doses fractionnées de rectanol qui sont introduites dans le rectum lorsque la sensibilité du malade devient plus nette. Les résultats que nous avons obtenus par cette méthode nous incitent à persévérer.

M. **Basset**: Je n'ai pas, en anesthésie au cyclopropane, l'expérience de notre collègue Banzet.

J'ai fait donner une douzaine d'anesthésies par ce gaz avec des appareils perfectionnés maniés par de bons anesthésistes spécialisés et, d'une manière générale, j'en ai été satisfait.

Mais, pas plus que Desmarest, je ne puis comprendre qu'en ajoutant un mélange du protoxyde d'azote, qui fait saigner, on arrive à diminuer le saignement que provoque le cyclopropane.

Banzet nous a vanté le départ très doux et très agréable, pour l'opéré, de l'anesthésie au cyclopropane. Cet anesthésique n'est pas le seul à présenter cet avantage. J'ai du protoxyde d'azote une expérience réellement personnelle et récente, tout à fait favorable. Ayant absorbé un peu avant l'intervention un seul comprimé de sonéryl, et ayant ensuite analysé mes sensations, j'ai le souvenir très net d'avoir fait trois inspirations profondes, et ensuite je ne me rappelle plus rien.

Banzet me paraît enfin avoir minimisé le danger d'explosion du cyclopropane.

En Amérique, où on a fait les premières et de nombreuses anesthésies avec ce gaz, il y a eu une série d'accidents graves.

Dans une séance de la Société d'anesthésie et d'analgésie, Thalheimer nous en a cité plusieurs cas. Dans l'un d'eux, mortel, l'explosion, loin

de se limiter au ballon mélangeur, s'est propagée jusque dans la trachée et les bronches du malade anesthésié !

M. **Paul Banzet**: Je remercie MM. Desmarets et Basset des observations qu'ils ont bien voulu faire à propos de mon travail.

Je sais parfaitement que la marge de sécurité du cyclopropane est faible, mais c'est pour cela que j'ai insisté sur la nécessité d'avoir un anesthésiste très expérimenté à sa disposition.

Je ne sais pas pourquoi l'addition de protoxyde d'azote semble diminuer l'hémorragie. C'est un fait purement expérimental mais certain.

Quant aux complications pulmonaires j'en ai, en fait, observé quelques cas sur des centaines d'anesthésies au cyclopropane. Elles ont toujours évolué avec la plus grande bénignité.

## *Les indications de la désarticulation du genou à lambeau court comme opération d'extrême urgence,*

par M. **Georges Rouhier.**

J'ai écrit ces lignes dans la seconde décade de mai, au moment où la violence de la guerre subitement accrue a fait présager un très grand afflux de blessés qui n'a pas tardé, hélas ! à remplir nos formations sanitaires. Je croyais indispensable de rappeler l'attention sur une opération qui m'a donné de très nombreux succès dans les cas les plus désespérés de l'autre guerre et que j'ai continué à employer dans les plus graves urgences accidentelles de ma pratique civile hospitalière, avec le même succès. Je veux parler de la désarticulation du genou à lambeau court, non seulement à moignon ouvert, sans aucune suture, mais avec retournement du lambeau en manchette sur l'extrémité inférieure de la cuisse.

La succession rapide des événements douloureux ne m'a plus permis de quitter mon poste, je n'ai pu ni apporter mon exposé à l'Académie de Chirurgie, ni même le lui envoyer comme j'avais pensé le faire. Cependant les blessures et les morts continuent, elles continuent même sur notre territoire par suite de combats aériens, et d'ailleurs la chirurgie n'est-elle pas universelle comme la Religion et la Charité ?

L'instruction du service de santé militaire sur les amputations, datée du 6 mars 1940, déconseillait en bloc toutes les désarticulations. Peut-être y a-t-il pourtant des cas où certaines opérations intersegmentaires conservent leurs indications en chirurgie de guerre ; il en est au moins une pour laquelle, à mon avis, ce n'est pas contestable : c'est la désarticulation du genou. Ce que j'ai vu en juin dernier en fonctionnement intensif à Troyes, pendant la bataille de Champagne, n'a fait que me confirmer dans cette conviction. J'ajouterai que la préoccupation de l'appareillage futur, si elle est en principe louable et légitime, doit céder le pas, pour les grands intransportables des formations de l'avant, au souci plus impérieux de *conserver la vie par un acte opératoire rapide et limité aux possibilités de résistance vitale.* Il sera toujours possible plus tard, à l'intérieur du territoire, de corriger le moignon défectueux, *mais il faut d'abord que le blessé survive !*

Bien entendu, la désarticulation du genou ne peut jamais être une

opération définitive (1). Elle n'est qu'une étape dans le traitement qui permet de sauver la vie du blessé, parce qu'elle est infiniment plus rapide, moins shockante, moins saignante et d'hémostase plus facile et plus sûre qu'une amputation de cuisse à section plane dite en saucisson, mais elle demandera toujours, par la suite, une opération complémentaire quand l'infection sera dominée et l'état général rétabli. Il est vrai que le chirurgien aura alors toute facilité pour faire la plus choisie et la plus parfaite des amputations de cuisse, sur une cuisse complète ou ni la section antérieure, ni la rétraction des muscles, ni les productions ostéophytiques ni les altérations de la moelle osseuse ne limiteront ou n'entraveront ses possibilités.

Il est bien entendu également que je ne propose la désarticulation du genou que lorsqu'il n'est pas possible de conserver avec l'articulation un segment de jambe suffisant pour mouvoir un appareil. Je ne fais la désarticulation du genou que dans les cas où, à son défaut, il serait impossible de faire autre chose qu'une amputation de cuisse basse.

Ceci posé, la désarticulation du genou est indiquée d'extrême urgence en deux occasions :

1° Dans la gangrène gazeuse.

2° Dans les broiements très étendus et irréparables de la jambe ou des deux jambes, quand ils constituent, sinon la seule blessure, du moins la lésion principale. Les blessés arrivent généralement en état de shock : shock profond, s'il n'a pas été placé de garrot, shock moins profond et parfois très léger quand un garrot a été bien placé au-dessus du genou, mais qui va s'intensifier brutalement si le garrot est enlevé inconsidérément, sans qu'on ait fait tomber d'abord le membre écrasé.

Malgré l'intensité du shock et l'importance du sacrifice nécessaire, cette variété de shock par lésions profondes, mais relativement localisées, est infiniment plus curable que le shock des multiblessés par projectiles en grêle : éclats d'obus, bombes ou grenades, même quand les dégâts de ceux-ci n'atteignent que les parties molles, mais sont disséminés sur une vaste surface et criblent tout un côté du corps d'éclats confluents.

Dans ces broiements de la jambe, la désarticulation du genou est possible toutes les fois que les lésions ne dépassent pas l'interligne articulaire : pointe de la rotule en avant, pli de flexion du genou en arrière. Dans la gangrène gazeuse, toutes les fois qu'elle n'atteint pas le genou, et j'ai eu de la désarticulation des résultats heureux, même lorsque déjà

(1) Dans un travail présenté à la Société nationale de Chirurgie en 1933, au sujet de 4 observations personnelles, P. Huard, professeur agrégé à l'Ecole d'application des troupes coloniales, défend la désarticulation du genou *comme opération définitive*, à condition qu'elle soit exécutée suivant la technique de Pollosson, c'est-à-dire avec désinsertion sous-capsulo-périostée du côté tibial et conservation des ménisques. Elle permettrait ainsi l'appui condylien terminal et le fait est qu'il en existe, en dehors de ceux de P. Huard, un certain nombre de cas heureux. Mais Paul Mathieu, rapporteur du travail de Huard, fait une distinction très nette entre la désarticulation d'urgence, *provisoire*, d'attente, qui a des indications certaines en chirurgie de guerre, et la désarticulation *définitive*, qui. en dépit de quelques cas exceptionnels heureux ou momentanément heureux, reste une opération peu recommandable et d'ailleurs peu pratiquée. M. Arrou, Sorrel et moi-même avions appuyé les conclusions de Mathieu.

Huard (P.). Réflexions sur la technique et l'appareillage de la désarticulation du genou. Rapport de P. Mathieu. *Bull. et Mém. de la Soc. Nat. de Chirurgie*, **41**, 1933, p. 560 à 564.

quelques traînées de lymphangite bronzée superficielle dépassaient quelque peu le niveau de l'articulation et empiétaient sur le bas de la cuisse.

Chez de tels blessés, vous ne pouvez espérer le succès que si vous détachez le membre perdu, si, exactement, vous le faites tomber par un procédé ultra-rapide et sans perte de sang nouvelle.

Voulez-vous faire une amputation de cuisse ? Il vous faut d'abord déplacer le garrot, ce que vous ne pourrez faire sans permettre dans la circulation générale un passage plus ou moins massif du sang vicié de la région incarcérée, provoquant une augmentation brutale du shock, puis il faut entailler les muscles, scier le fémur, perdre du temps et du sang à l'hémostase souvent pénible de multiples vaisseaux. Le pansement est difficile à faire solide sur ce saucisson cruenté ; si vous le confiez à un aide d'une expérience un peu courte, il risque de se déplacer très vite dans les mouvements du blessé ou dans les transports, et gare les hémorragies secondaires !

Faites-vous au contraire une désarticulation du genou ? Vous n'avez pas besoin de toucher au garrot qui est tout posé en bonne place. Il vous suffit de le ioder comme le champ opératoire lui-même. Qu'est-ce qui allonge et complique la désarticulation du genou en médecine opératoire ? C'est la taille de l'énorme lambeau cutané qui n'est qu'un cache-misère inefficace. Ici, rien de pareil, vous taillez la peau d'un seul coup de couteau dans un plan un peu oblique, partant transversalement derrière les condyles et passant en avant sous la pointe de la rotule, et vous coupez du même coup à fond sur le tibia les tendons du biceps et ceux des muscles de la patte d'oie. La dissection de la manchette est supprimée ; l'aide saisit d'emblée les téguments de chaque côté de la rotule avec deux solides pinces de Museux et vous maintient le lambeau et la cuisse. Dès lors, l'opération redevient classique : lame à plat sur la tubérosité antérieure, entrée à plein tranchant à travers le ligament rotulien dans l'articulation jusqu'aux condyles et, sans désemparer, section des ligaments latéraux sur le bord des condyles ; en vous aidant de légers mouvements de torsion en dedans, puis en dehors, de la jambe que manœuvre votre main gauche. Vous coupez les ligaments croisés d'un coup de pointe dans l'échancrure intercondylienne, il n'y a là rien qui diffère de l'exercice d'amphithéâtre, mais pour finir vous vous écartez encore une fois de l'opération classique en sortant tout droit en arrière au ras de la peau, sans laisser de jumeaux, sans laisser un pédicule vasculo-nerveux trop long.

Le membre tombé, une seule ligature est nécessaire, celle de la poplitée. Les articulaires supérieures ne saignent généralement pas. J'ai l'habitude de donner deux coups de ciseaux sur la capsule de chaque côté de la rotule pour pouvoir relever celle-ci et ne laisser aucun récessus, on peut ainsi éverser les téguments sur la cuisse, laissant saillir largement la grosse poulie fémorale, revêtue de son cartilage intact. Puis, je laisse s'écouler pendant une ou deux minutes le sang veineux toxique incarcéré sous le garrot, avant d'enlever celui-ci. Enfin, je recouvre rapidement le moignon éversé, tout ouvert, d'un pansement où il dégorgera abondamment sa lymphe ; ce pansement n'a aucune chance de glisser jamais, puisque les bandes s'enroulent sur la cuisse au-dessus des condyles qui forment champignon et s'opposent à tout déplacement. Ce peut être un simple pansement aseptique sous des compresses sèches

ou imbibées d'éther. Dans les broiements récents, je le remplace souvent par de larges compresses de tulle gras imprégnées de vaseline au baume du Pérou, suivant la formule de Lumière, qui ne collent pas aux tissus et permettent d'éviter que les pansements ultérieurs ne soient douloureux.

Dans la gangrène gazeuse, au contraire, j'imbibe largement les compresses du pansement d'eau oxygénée pure, mais il est indispensable en ce cas de faire toujours *au fil de lin, ou tout autre fil non résorbable, la ligature de l'artère principale, jamais au catgut,* car l'eau oxygénée dissout le catgut presque instantanément, et il faut bien le savoir si l'on ne veut s'exposer aux plus terribles et foudroyantes hémorragies secondaires.

Toutes ces manœuvres demandent moins de temps pour les exécuter qu'il n'en faut pour les dire : section des téguments, désarticulation, une ligature, pansement à plat sur le moignon éversé, c'est là, pour qui a quelque pratique de la médecine opératoire, une véritable opération-éclair ; mais sa rapidité, sa facilité, la simplicité de l'hémostase, ne sont pas, pour importants qu'ils soient, les seuls facteurs de son succès. Il en est deux autres encore : c'est que dans la désarticulation du genou on ne sectionne que des téguments et des tissus fibreux peu absorbants, tous les muscles sont réduits à leur tendon, le fémur reste encroûté de son cartilage et revêtu de son périoste, on n'ouvre pas de muscles, on n'ouvre pas d'os, on n'ouvre pas, comme dans l'amputation de cuisse, de larges cloisons celluleuses intermusculaires. Or on sait que le muscle ouvert absorbe l'infection et les toxiques comme une éponge. Ce qui est vrai pour les shockés, est plus frappant encore pour la gangrène gazeuse : le tissu musculaire ne résiste pas à la gangrène gazeuse, il est frappé de mort, il pourrit presque à vue d'œil et ses cloisons celluleuses séparatives s'infiltrent avec une rapidité effrayante d'un œdème verdâtre. Quant à la moelle osseuse, c'est encore pire, elle devient noire et se liquéfie en quelques heures d'un bout à l'autre du canal médullaire, en sorte qu'un fémur ouvert dans un foyer de gangrène gazeuse est un fémur frappé de mort de bout en bout. La meilleure opération, pour faire la part de la gangrène gazeuse, sera donc celle qui n'ouvrira ni muscles ni os. C'est parce qu'elles n'ouvrent pas les os, que je considère d'une manière générale les sections intersegmentaires des membres comme supérieures dans la gangrène gazeuse aux sections transsegmentaires. Le privilège de ne pas ouvrir de muscles qui n'appartient guère qu'à la désarticulation du genou en fait évidemment l'opération idéale dans la gangrène gazeuse toutes les fois qu'elle est encore possible, c'est-à-dire que la cuisse ne semble pas envahie et, pour éviter toute persistance de si peu que ce soit de chair musculaire, il faut enlever complètement, sur le moignon éversé, à la pince et aux ciseaux, toute l'insertion fibro-condylienne et sus-condylienne des jumeaux, car tout ce que j'en laissais dans mes premières opérations formait escarre et retardait considérablement la possibilité de la réparation.

Voici donc, j'en ai la conviction profonde, l'opération idéale dans tous les cas où le segment jambier du membre inférieur est complètement perdu, mais où l'action traumatique principale ou déjà l'évolution infectieuse et même gangréneuse sont encore localisées au segment détruit. La possibilité de sa réalisation comporte des conditions diverses qui ne peuvent être laissées dans l'obscurité.

D'abord l'emploi du garrot au moment de la relève ou dans les postes de secours ; il n'est pas exceptionnel que le blessé se soit placé lui-même un garrot de fortune avec sa cravate ou sa ceinture. Le garrot a deux objectifs : il empêche l'hémorragie mortelle, et cela suffirait à le légitimer, mais de plus il minimise ou retarde l'apparition du shock. Ce fait a été prouvé par mes observations d'octobre 1917 au Chemin-des-Dames et de mai et juillet 1918 pendant le repli de l'Aisne et les attaques de Champagne puis par les multiples observations apportées à l'appui des miennes dans l'autre guerre par tant de nos collègues des armées. Il n'est pas contesté. Les discussions récentes n'ont pas porté sur l'action d'arrêt du garrot quant aux phénomènes de shock, mais sur le mécanisme de cette action d'arrêt et son interprétation (2).

Mais si le garrot est nécessaire, il faut d'abord qu'il soit bien placé pour être véritablement effectif : pour un broiement de la jambe, il doit être placé au-dessus du genou. Il faut aussi n'y avoir recours que lorsqu'il est vraiment nécessaire, car il est lui-même un danger pour la vie du membre sous-jacent et ne peut être laissé en place, sous peine de mort de tout le segment garrotté, plus de quelques heures, avec un maximum de six à huit heures. Il faut donc que tous les garrottés soient expédiés sans délais et sans relais vers la formation chirurgicale avancée où ils pourront être traités, et que la *signalisation du garrot* soit faite de façon tellement visible qu'elle *crève les yeux*, pour qu'on ne risque pas, aux jours de grande presse, de les laisser passer au triage et qu'on sache à leur arrivée qu'une priorité de traitement indiscutable doit leur être accordée.

Quelle anesthésie peut-on donner à ces blessés quand ils sont profondément shockés ? Souvent il m'est arrivé, chez les grands dépressifs en état de torpeur à sensibilité quasi-abolie, de détacher le membre sans anesthésie, mais ce ne peut être une méthode constante ni même recom-

(2) La nécessité de faire tomber rapidement le membre broyé et l'arrêt du développement des phénomènes de shock par un garrot bien placés, qui ne sont pas contestés, ont été démontrés par mes observations d'octobre 1917 au Chemin-des-Dames et de mai et juillet 1918 pendant le repli de l'Aisne et les attaques de Champagne. Ces observations, contenues dans trois notes successives adressées à la Société de Chirurgie, ont été l'objet des rapports fondamentaux du professeur Edouard Quénu du 5 décembre 1917 (p. 2169) et du 20 novembre 1918 (p. 1785). C'est de ces observations que mon maître E. Quénu a étayé sa théorie célèbre du shock toxique, qu'il a défendue avec une ardeur passionnée et une puissance de raisonnement irréfutable, qu'il a exposée plus en détail dans son livre ultérieur : « La toxémie traumatique à syndrome dépressif dans les blessures de guerre ». Des observations nombreuses, dues à plusieurs de mes collègues des armées, étaient venues, peu après les miennes, à l'appui de cette conception.

Actuellement, la théorie du shock toxique telle que la concevait Quénu et qu'elle fut longtemps admise sans réserves est contestée par certains auteurs au moins dans son mécanisme, mais que le garrot agisse comme le pensait Quénu et comme je le crois encore en s'opposant à la diffusion massive dans la circulation générale d'une source toxique constituée par le membre broyé, ou qu'il barre les réflexes dépressifs en arrêtant la conductibilité nerveuse comme le prétendent des auteurs récents, l'action d'arrêt n'est pas niable. Même si un jour doivent être établies les données d'un mécanisme plus complexe, le shock toxique d'Edouard Quénu conservera une large part de vérité et la valeur d'une hypothèse scientifique féconde. En tout cas, si leur explication peut être contestée, les faits démontrés par mes observations et celles qui les ont suivies et si bien mis en lumière par M. Quénu, demeurent cliniquement entiers avec toutes leurs conséquences pratiques.

mandable, car si la violente agression de l'acte opératoire sans anesthésie sort le patient de sa torpeur et provoque une réaction de défense, il y épuise ses dernières forces et risque de s'éteindre comme une lampe sans huile, après une dernière flamme.

Toute anesthésie dépressive ou prolongée est, bien entendu, à rejeter complètement : ni chloroforme, ni rachianesthésie, ni rectanol.

Au dernier moment, quand tout est prêt, et que le chirurgien a le couteau en main, quelques bouffées d'éther sont ce que j'ai choisi le plus souvent. D'autres fois, je me suis bien trouvé d'une anesthésie locale simplifiée : infiltration rapide sous-cutanée en jarretière au niveau de l'incision projetée, une piqûre dans chaque ligament latéral, une autre derrière le ligament rotulien et une seringue entière de 10 c. c. dans l'articulation du genou. Le pressyl ou l'éphédraléine peuvent concourir efficacement au succès, mais ils doivent être maniés avec prudence.

Faut-il aller plus loin et faire le blocage direct à la novocaïne des nerfs poplités avant de les couper ? Sans doute, les théories actuelles l'exigent, mais j'ai tellement vu ces opérations-éclair admirablement supportées, que tout ce qui fait traîner l'opération d'un shocké me paraît fâcheux. Par contre, il est une manœuvre qu'il faut absolument éviter dans toutes les désarticulations d'urgence, c'est celle qui exerce sur les nerfs presque isolés une traction forte, c'est la manœuvre classique dite de réarticulation pour achever la section en arrière sans recouper la peau. A ce moment, le membre ne tient presque plus que par son paquet vasculo-nerveux, ne réarticulez pas pour ne pas tirer sur le grand sciatique, ne laissez pas non plus pendre le membre lourd, soutenez-le, faites-le soutenir, c'est cela, bien plus que la section des nerfs, qui risque de provoquer la chute de pression mortelle.

L'opération est faite ; le membre, source toxique ou foyer de production des réflexes dépresseurs, est tombé ; le moignon, vidé du sang veineux incarcéré, est débarrassé de son garrot : voici le moment d'employer suivant les circonstances toute la thérapeutique antishock dont nous pouvons disposer : adrénaline, goutte à goutte intrarectal, sérum intraveineux, transfusion du sang surtout, dont l'effet dans les cas les plus graves est infiniment plus puissant et surtout infiniment plus persistant.

Jusque-là, tant que la source des accidents n'est pas tarie, il paraît peu avantageux et même nuisible de donner à la circulation du shocké un coup de fouet trop brutal qui ne peut que provoquer la reprise de l'hémorragie ou une nouvelle imprégnation toxique, laquelle sera suivie d'une exagération de la dépression au cours de l'opération elle-même. Le garrot n'interrompt pas, en effet, toute circulation, il persiste la circulation osseuse et c'est même pour cela que la striction de l'irrigation principale peut être quelque temps tolérée.

Sans doute, il faut lutter contre le shock dès l'arrivée du blessé, surtout contre les éléments accessoires du shock qui se combinent à l'élément principal pour en augmenter les effets, et avant tout le refroidissement, mais cela doit se faire d'une façon intercurrente, sans perte de temps, par l'effet d'un préparatoire très chaud, d'une salle d'opérations très chaude, de cerceaux armés de lampes chauffantes, par des toniques hypodermiques d'action mesurée pour ne pas sidérer le cœur défaillant et risquer de provoquer la syncope. L'action forte, d'ailleurs elle aussi toujours mesurée,

doit être postopératoire, mais immédiatement postopératoire, et la plus efficace, je le répète, est la transfusion du sang frais, relativement massive, 350 à 400 grammes au moins, pour laquelle il faut avoir un donneur tout prêt. Je me demande si, en dépit de la perfection des appareils actuels, la transfusion de sang citraté comme nous la faisions dans l'autre guerre après Jeanbrau ne conserverait pas encore ses avantages parce qu'on pourrait prélever le sang sur le donneur au cours de l'opération et l'injecter sans désemparer dès le membre tombé et il ne m'est pas prouvé que le citrate de soude à faible dose n'avait pas une influence favorable. Hélas ! on ne sauvera pas tout le monde ! Mais, dans les cas heureux, et ils seront nombreux, en vingt-quatre heures, souvent plus vite, le shock disparaît ; au bout de quarante-huit ou de soixante-douze heures, de quatre jours au plus, le blessé est évacuable. La réparation viendra plus tard et plus loin, mais cela, c'est une autre question tout à fait différente. Ce que je puis dire, c'est que les grands blessés shockés, par fracas des membres avec broiements musculaires étendus, ont infiniment plus de chances de se tirer d'affaire quand une désarticulation du genou provisoire suffit à les débarrasser de leur foyer d'attrition principal. Sur les 19 grands shockés guéris dont j'ai envoyé les observations au professeur Edouard Quénu en 1917 et 1918, et qui ont été la base de ses premiers rapports sur le shock, 9 devaient leur guérison à la désarticulation du genou.

M. **Moure**: Comme vient de l'exprimer M. Rouhier, la désarticulation rapide du genou est une excellente opération d'extrême urgence dans les écrasements septiques, et dans les infections gangréneuses de la jambe, car elle présente l'immense avantage sur l'amputation au tiers inférieur de la cuisse de ne pas ouvrir les espaces celluleux et les gaines musculaires.

Si la désarticulation du genou est une mauvaise opération définitive à cause de la difficulté d'appareillage du moignon, elle me paraît une excellente opération d'extrême urgence lorsque l'exérèse rapide du membre est une question vitale, à condition de la compléter ultérieurement en terrain devenu aseptique, par une section suscondylienne du fémur.

Contrairement à la désarticulation du genou, l'amputation suscondylienne intra-articulaire du fémur donne un moignon bien étoffé et conserve une grande longueur de fémur, en évitant la rétraction des masses musculaires, en particulier des adducteurs qui conservent leurs insertions fémorales.

Cette amputation est en somme celle que Farabeuf décrit sous le terme d'amputation sus-condylienne de Gritti. Mais l'opération de Gritti comporte la conservation de l'hémirotule sectionnée suivant son épaisseur. Je préfère supprimer complètement la rotule et exciser le cul-de-sac synovial sous-quadricipital, en conservant tous les plans fibreux pré- et latéraux rotuliens qui seront ramenés avec le lambeau cutané au-devant de la tranche de section du fémur dont le bord antérieur tranchant aura été abrasé.

Cette amputation de cuisse avec section sus-condylienne intra-articulaire du fémur, que j'ai souvent employée depuis la guerre de 1914, a trouvé son indication soit comme opération primitive dans les écrasements de la jambe, soit comme opération secondaire de régularisation après une amputation circulaire plane de la jambe ou, comme vient de le défendre

M. Rouhier, après une désarticulation du genou, faite d'extrême urgence comme opération vitale.

J'ai aussi pratiqué plusieurs fois cette amputation dans la réfection de moignons d'amputation de jambe au tiers supérieur, atteints d'ulcères trophiques récidivants rebelles à toutes les thérapeutiques.

M. **P. Mathieu**: Je rappelle que la question traitée par M. Rouhier a déjà fait l'objet d'une discussion à la suite d'un rapport que j'ai présenté ici il y a quelques années. M. Arrou, prenant la parole avait conclu avec son bon sens habituel : que la désarticulation du genou, évidemment laisse souvent un moignon difficile à appareiller correctement, présente l'avantage de sa facilité d'exécution, de sa bénignité. A ce titre, elle mérite d'être retenue comme intervention d'urgence chez des blessés graves.

M. **Rouhier**: Je remercie mon collègue Moure de s'être associé à moi pour dire les avantages de la désarticulation du genou comme première opération d'extrême urgence dans les cas graves.

Je n'ai pas oublié l'important rapport de Mathieu en 1933 sur les observations de P. Huard, de l'Ecole de santé des troupes coloniales. M. Huard préconisait la désarticulation du genou comme *opération définitive*, à condition d'employer la technique de Pollosson. M. Mathieu, dès ce moment, avait conclu son rapport en n'admettant qu'exceptionnelement la désarticulation comme opération définitive, mais en la conservant comme opération provisoire d'urgence, conclusion à laquelle s'étaient associés MM. Arrou, Sorrel et moi-même.

---

*Le Secrétaire annuel* : M. G. Rouhier.

# MEMOIRES DE L'ACADÉMIE DE CHIRURGIE

**Séance du 5 Février 1941.**

*Présidence de* M. PAUL MATHIEU, *président.*

## PROCÈS-VERBAL

La rédaction du procès-verbal de la précédente séance est mise aux voix et adoptée.

## CORRESPONDANCE

La correspondance comprend :

1° Les journaux et publications périodiques de la semaine.

2° Des lettres de MM. MADIER, ROUX-BERGER, SICARD, R.-Ch. MONOD, FÈVRE, s'excusant de ne pouvoir assister à la séance.

3° Un travail de M. Robert JUDET, intitulé : *La délimitation per-opératoire des envahissements néoplasiques.*

M. WILMOTH, rapporteur.

4° Un travail de M. HUC, intitulé : *Troubles tropho-névritiques du pied après fractures de jambe.*

M. BOPPE, rapporteur.

5° Un travail de M. D'HALLUIN (Lille), intitulé : *Un procédé simple facilitant les interventions radio-chirurgicales en salle éclairée.*

M. SAUVÉ, rapporteur.

---

## NÉCROLOGIE

### *Décès de M. Hautefort, associé parisien.* *Allocution de M. le Président.*

Je viens d'apprendre le décès subit, pendant qu'il opérait, de notre collègue Hautefort, associé parisien. Vous connaissiez tous sa réputation de chirurgien habile, d'une conscience professionnelle absolument parfaite.

Elève de M. le professeur Hartmann, il avait très vite quitté la voie des concours, en raison de sa santé incertaine. Il était devenu chirurgien d'un très beau service hospitalier à l'Hôpital du Perpétuel secours, où il opérait avec succès de nombreux malades de la banlieue parisienne.

Elu à une grande majorité un des premiers, associé parisien de l'Académie, il était un des fidèles de nos séances.

C'était un homme de devoir, et j'ai personnellement pu apprécier sa

valeur, son caractère très droit, sa douceur vis-à-vis des blessés, à l'ambulance chirurgicale dont j'étais médecin chef en 1918 et où il était un chirurgien des plus remarquables.

Nous aimions trop Hautefort pour ne pas être profondément peinés par la perte d'un homme si estimable.

Je transmettrai à Mme Hautefort, et à ses enfants, l'expression de l'émotion unanime que nous a causée la disparition de notre distingué collègue.

---

## RAPPORTS

### *Le traitement des plaies du crâne par projectiles de guerre, dans le Centre de chirurgie cranienne de la Ire Région,*

par MM. **M. Piquet,** médecin commandant, chef du Centre.
**Dereux,** médecin commandant, neurologiste principal de la Région
et **A. Beçuwe,** médecin capitaine, assistant.

Rapport de M. Petit-Dutaillis.

MM. Piquet, Dereux et A. Becuwe nous ont envoyé un mémoire relatant les résultats de leur activité neuro-chirurgicale durant la guerre. Ce travail porte sur 34 cas de blessures pénétrantes du crâne qu'ils ont eu à traiter au centre du Touquet Paris-Plage du 18 mai à juillet dernier. Les conditions où ils se sont trouvés les ont obligés à employer les techniques anciennes. La plupart de leurs blessés ont été opérés très tardivement, certains plus de quinze jours après la blessure. Un certain nombre leur sont arrivés plusieurs jours après une opération insuffisante pratiquée dans une autre ambulance. Pour saisir toute la valeur et l'intérêt de ce courageux mémoire, il importe de bien se pénétrer de l'ambiance dans laquelle ces blessés ont dû être opérés. A cet égard il n'est rien de mieux que de leur laisser la parole :

« Les méthodes employées au Centre du Touquet Paris-Plage pour le traitement des blessés craniens peuvent paraître surannées. Nous ne les présentons pas comme une façon de faire idéale. Elles nous ont été imposées par les circonstances. Les voici brièvement.

Nous n'avions reçu aucun matériel d'aucune sorte du service de Santé. Nous avons dû opérer avec notre instrumentation et notre matériel personnels, c'est-à-dire avec un seul jeu d'instruments. Les premiers blessés sont arrivés dans la nuit du 18 mai. Moins de vingt-quatre heures après, l'électricité a fait défaut : la radiographie, la diathermo-coagulation, l'aspiration ont été impossibles. La pression d'eau était devenue trop faible pour permettre l'emploi de la trompe. Ce n'est que beaucoup plus tard qu'une génératrice à courant continu a permis de faire quelques radioscopies. A la fin juin seulement on a pu pratiquer des radiographies et envisager l'extraction des projectiles sous écran car naturellement, nous n'avions pas de compas de Hirtz. Faute de temps cette extraction n'a pas été faite. Enfin l'arrivée massive de blessés nous obligeait à utiliser une technique simplifiée, permettant d'opérer dans un minimum de temps.

Les observations apportées ne sont tenues à jour que jusqu'au 2 juillet. A cette date, notre équipe était transférée à Bruxelles avec des petits blessés, alors que les blessés craniens partaient pour Malines, à part 3 d'entre eux, gravement atteints, qui devaient mourir quelques jours après à « l'Hermitage ». Les autres blessés, dont un certain nombre étaient atteints d'abcès cérébral, ont été évacués en auto, faisant ainsi un trajet de 250 kilomètres dans la journée. A partir du moment où ils ont quitté Paris-Plage ils n'ont plus reçu de Dagénan (3 juillet). Ils ont été placés dans une caserne transformée — théoriquement — en hôpital. Il n'y avait aucun matériel de pansement (ni compresses, ni mèches, ni pinces), pas de personnel médical qualifié : les pansements faits à Paris-Plage sont restés huit à dix jours sans être changés.

Ceci explique que 2 blessés (Clav... (n° 2), Bern... (n° 14) qui normalement auraient dû guérir soient morts fin juillet, soit un peu plus de trois semaines après leur transfert. L'issue fatale tient évidemment aux faits qui viennent d'être énoncés. »



Du point de vue technique les auteurs ont utilisé, par nécessité les méthodes employées durant la guerre de 1914-1918 : excision simple des lèvres de la plaie, régularisation de la brèche osseuse à la pince gouge, détersion du foyer cérébral et ablation des esquilles et des projectiles superficiels à la curette. La suture primitive de la plaie, faite en deux plans, n'était pratiquée que pour les blessures datant de moins de trente-six heures. Les autres étaient laissées partiellement ouvertes et guérissaient par bourgeonnement. Ils n'ont pratiqué qu'une seule suture secondaire. Il est important de signaler que *tous leurs blessés ont reçu du Dagénan à doses massives*. Ils attribuent la majorité de leurs échecs à l'impossibilité d'extraire tous les corps étrangers intracérébraux, faute de moyens radiologiques.

Ils groupent leurs résultats en différentes catégories. Nous ne pouvons ici en donner qu'un court résumé :

I. Résultats obtenus suivant le moment de l'opération et la nature de celle-ci. — 1° *Blessés opérés complètement et précocement* (vingt-quatre à quarante-huit heures après la blessure).

6 cas, six guérisons.

2° *Blessés opérés précocement mais insuffisamment.* Tous ces blessés ont présenté secondairement des abcès au contact de corps étrangers oubliés lors de l'intervention primitive.

3 cas, 2 morts, 1 guérison.

3° *Blessés opérés tardivement en dehors de toute complication évolutive.*

Sur 12 opérés du troisième au dix-huitième jour après la blessure, 9 guérisons, 3 morts. Sur les 3 morts figure une suture primitive faite par erreur, le blessé ayant donné des renseignements faux sur la date de sa blessure.

4° *Opérés en état de complication (clinique ou non) sans opération première.*

Dans ce groupe figurent 7 blessés dont 4 présentaient des signes clini-

ques d'abcès. Les 3 autres ont été opérés par prudence en raison de la présence d'un projectile intra-cérébral, et l'abcès a été une surprise opératoire. Sur ces 7 cas compliqués d'abcès encéphalique 3 morts, 4 guérisons.

5° *Opérés en présence d'une complication clinique après une première opération tardive et insuffisante.* 2 cas, 2 morts. Une de ces morts est imputable à une évacuation hâtive dans un autre hôpital et à un manque de soins ultérieures.

6° *4 blessés très graves vus précocement en état de torpeur avec hyperthermie* dont 2 seulement opérés, 4 morts.

II. Corps étrangers intracraniens. — 3 blessés porteurs de corps étrangers minuscules en apparence bien tolérés, présentaient à l'opération un abcès cérébral. 6 blessés se présentant avec des signes cliniques graves d'abcès ou de méningite et porteurs de corps étrangers intracérébraux, sont morts d'infection malgré l'extraction (pratiquée pour 4 d'entre eux). Sur 4 extractions de corps étrangers pratiquées en dehors de toute suppuration intracérébrale, 3 guérisons, 1 mort.

Sur 8 tentatives d'extraction de corps étrangers au cours de l'ouverture d'abcès cérébraux, les auteurs comptent 5 morts et 3 guérisons. Par contre, 3 blessés dont on s'est contenté d'ouvrir l'abcès en négligeant les corps étrangers encéphaliques ont guéri.

8 blessés seulement étaient porteurs de hernie cérébrale. Celle-ci était sept fois le fait d'un abcès que la discission a permis d'évacuer. Un seul blessé présentait une hernie par œdème simple, sans abcès collecté.

En somme si nous mettons de côté 4 blessés moribonds dont 2 seulement ont été opérés, nous pouvons résumer cette statistique de la façon suivante :

Sur 30 blessés opérés les auteurs comptent 20 guérisons et 10 morts, soit une mortalité globale de 33,3 p. 100. Ces résultats sont tout à fait remarquables si l'on tient compte que sur ces 30 blessés, 9 seulement ont pu être opérés moins de quarante-huit heures après la blessure. Il est toutefois nécessaire de faire quelques réserves sur le terme de guérison employé par les auteurs, étant donné que nombre de leurs blessés ont survécu à l'évacuation d'abcès cérébraux précoces, qu'ils ont été suivis trop peu de temps et que nous savons combien les retours infectieux sont à craindre dans l'avenir en pareil cas. Il n'en est pas moins vrai que ces résultats obtenus sur des blessés vus très tardivement son infiniment supérieurs à ceux que nous obtenions autrefois par les mêmes méthodes opératoires sur des blessés de ce type. Il n'est pas douteux que c'est à l'emploi systématique du dagénan à doses massives par les auteurs que tient cette différence. A cet égard les résultats obtenus par MM. Piquet, Dereux et Becuwe sont un nouvel appoint à l'actif de la sulfamidothérapie dans les plaies de guerre.

Cette statistique montre une fois de plus l'importance des opérations complètes d'emblée : sur 6 opérations correctes et précoces ils comptent 6 guérisons, sur 3 opérations insuffisantes ayant nécessité une correction ultérieure ils notent 2 morts. Elle montre aussi ce que l'on peut attendre dès opérations même tardives dans les plaies du crâne puisque sur 21 cas opérés entre le troisième et le dix-huitième jour après la blessure et dont 6 présentaient des signes cliniques d'abcès, ils ont néanmoins obtenu 13 guérisons. Elle montre aussi la nécessité d'opérer systématique-

ment tout blessé vu tardivement. Chez 3 blessés présentant de petits éclats intracérébraux, sans troubles cliniques, l'intervention pratiquée à titre de prudence leur a permis de trouver trois fois un petit abcès collecté qu'ils ont évacué avec succès.

Enfin cette statistique illustre une fois de plus le danger des projectiles inclus et la nécessité impérieuse de leur extraction systématique quand on voit le blessé précocement. Par contre elle montre qu'en cas d'abcès constitué la recherche du projectile est dangereuse. Sur 8 corps étrangers enlevés à l'occasion de l'ouverture d'un abcès, 5 morts, 3 guérisons, sur 3 abcès opérés en négligeant le projectile, 3 guérisons.

Tels sont les brefs commentaires que me suggère la lecture de ce rapport. Ce travail vient à l'appui de ce que j'essayais de montrer lors de la réunion commune de la Société de Neurologie et de notre Académie en avril 1939, à savoir qu'en matière de chirurgie de guerre il ne saurait y avoir de doctrine rigide, qu'il faut au contraire prévoir des méthodes variées, susceptibles de s'adapter aux conditions mouvantes de la guerre. Si les blessés doivent bénéficier des progrès actuels de la neuro-chirurgie, encore faut-il qu'on puisse les recevoir à temps et que les conditions matérielles et techniques le permettent. C'est pour cela que les vieilles méthodes, surtout si on les combine à la sulfamidothérapie, n'ont pas perdu tout leur droit en l'occurence. On doit féliciter MM. Piquet, Dereux et Becuwe d'y avoir fait appel dans les circonstances extrêmement pénibles où ils se sont trouvés et d'avoir mis toute leur ténacité à en tirer parti. Les résultats qu'ils en ont obtenus n'en donnent que plus de prix à leurs louables efforts.

Je vous propose de remercier les auteurs de nous avoir envoyé leur travail et de le publier dans nos *Bulletins*.

## *Infarctus cæcal par embolie mésentérique,*

par M. **P. Guénin.**

Chef de Clinique chirurgicale à la Faculté de Médecine de Paris.
(Travail de la clinique chirurgicale de la Salpêtrière.)

Rapport de M. Petit-Dutaillis.

M. Guénin nous a envoyé une très intéressante observation à verser au dossier de l'infarctus intestinal, à propos d'un malade qu'il a eu l'occasion d'opérer à la Clinique chirurgicale de notre maître commun, M. le professeur A. Gosset.

Ce qui en fait l'intérêt, c'est la difficulté du diagnostic, et clinique et étiologique. C'est aussi le fait qu'il s'agissait d'un infarctus par embolie artérielle, ainsi que l'a prouvé l'autopsie.

Voici cette observation :

Observation. — Le malade B... (Michel), d'origine hongroise, âgé de quarante-quatre ans, garçon de café, a été admis le 13 septembre 1940 dans le service de M. le Dr Faure-Beaulieu pour des troubles psychiques avec hémiparésie droite ; le malade est ensuite passé dans les salles de M. le professeur agrégé Petit-Dutaillis qui doit lui faire une ventriculographie.

Le 8 octobre, la veille de l'opération projetée, le malade est pris brusquement, à 10 heures du matin, de douleurs abdominales accompagnées d'une ou deux nausées.

Nous voyons le malade dans l'après-midi, à 15 h. 30 ; il est pâle, assez fatigué,

agité, il s'assied et se couche alternativement sur son lit. Il parle très difficilement le français et indique par geste qu'il souffre de l'abdomen et surtout du côté droit. A l'examen, le ventre est souple, il respire normalement, et il n'existe aucune défense. La palpation montre seulement une douleur diffuse avec maximum dans la fosse iliaque droite. Le toucher rectal décèle un léger point douloureux en haut et à droite, il ne ramène pas de sang.

La température est à 37°5, le pouls à 72.

On pense à une colique appendiculaire, on fait mettre de la glace et on décide de revoir le malade au bout de quelque temps.

Un deuxième examen, pratiqué à 18 heures, c'est-à-dire deux heures et demie plus tard, montre une légère atténuation des symptômes. Le pouls est toujours à 72, la température à 37°5, la tension artérielle à 13-8. Le ventre est resté souple, non ballonné, mais le malade souffre toujours et son facies semble s'être un peu tiré. Rien de nouveau au toucher rectal.

Devant un tel tableau, on évoque une série de diagnostics : mais il n'existe aucun symptôme pulmonaire, ce que nous faisons confirmer par un collègue médecin ; mais les réflexes tendineux sont sensiblement normaux, et il n'existe pas de signe d'Argyll ; mais il n'existe ni point douloureux hépatique, ni lombaire.

On songe à la possibilité d'une pancréatite aiguë ou d'un infarctus malgré le peu de signes de choc.

On s'arrête au diagnostic d'attente de colite aiguë et on fait remplacer la glace antérieurement prescrite par une bouillotte d'eau chaude, en conseillant à l'interne de surveiller attentivement le malade.

Nous sommes rappelé à 9 heures du soir. Le tableau s'est alors nettement modifié. Le facies est tiré ; le pouls bat à 92, la température est à 37°8, la tension artérielle n'a pas varié. Il n'y a eu ni vomissements, ni selles, ni émission de sang par l'anus. De nombreux signes physiques sont apparus. Le ventre ne respire plus, il est douloureux dans son ensemble et présente une *défense nette*, généralisée avec maximum dans la fosse iliaque droite. Nous décidons d'opérer immédiatement en songeant à la possibilité d'une péritonite appendiculaire, tout en formulant certaines réserves.

*Intervention* à 22 heures. Aide, Mlle Anglès. Anesthésie générale à l'éther.

Incision de Mac Burney. 20 à 40 c. c. de liquide s'échappent à l'ouverture du péritoine. Liquide louche, légèrement verdâtre, très fluide, mais d'une fétidité particulière bien décrite par Folliasson : « odeur spéciale, comparable à celle qui se dégage à l'ouverture de la paroi abdominale d'un cadavre d'amphithéâtre ».

Nous pensons trouver un appendice très inflammatoire et peut-être même perforé. Il n'en est rien. L'appendice est sain extérieurement et contraste d'une façon frappante par sa teinte rose normale avec la teinte violette, aubergine du cæcum qui est lisse, luisant, un peu distendu. Le mésocolon ascendant est normal dans son aspect. Aussi avons-nous encore des doutes sur le diagnostic d'infarctus cæcal, d'autant plus que le liquide péritonéal était louche, mais non sanguinolent. Après avoir éliminé la possibilité d'un diverticule de Meckel, nous nous décidons à pratiquer une médiane péri-ombilicale.

Mais l'exploration abdominale est entièrement négative, et nous ne trouvons d'ailleurs plus trace de liquide péritonéal. Aucune perforation gastrique ni antérieure, ni postérieure ; vésicule biliaire saine ; aucun œdème de la région pancréatique ; rien d'anormal sur le côlon.

Dès lors le diagnostic est certain, et nous regrettons de ne l'avoir pas posé d'emblée, formellement devant ce cæcum violacé, noirâtre. La coloration remonte sur le côlon ascendant où elle s'arrête très nettement à 6 ou 7 centimètres de l'angle droit. La limite est beaucoup moins nette sur le grêle dont les 20 derniers centimètres sont bleutés, mais ne présentent pas l'intensité de coloration qui existe au niveau du cæco-côlon ascendant.

On referme alors l'incision médiane, et on extériorise le cæcum par l'incision de Mac Burney. Appendicectomie sans enfouissement par suite de l'état de la paroi cæcale. Extériorisation aussi étendue que possible du cæco-côlon ascendant qui, très mobile, vient bien. Il n'existe pas de zones sphacéliques, ni de perforations.

A l'ouverture de l'appendice, celui-ci contient un liquide très nettement hémorragique, et la muqueuse appendiculaire présente sur toute son étendue un piqueté hémorragique indiscutable.

*Soins post-opératoires.* — Le malade reçoit dans la nuit 1 lit. 500 de sérum physiologique, 500 c. c. de sérum glucosé rectal, 1 milligramme d'atropine, 1/2 milligramme d'adrénaline.

Le lendemain matin, l'opéré est comateux, son facies est grippé, le pouls est incomptable et le malade meurt à la fin de la matinée.

*L'autopsie* est pratiquée quarante-huit heures plus tard. Le cæco-côlon ascendant est absolument noir, mais le méso est normal. La coloration est toujours nettement limitée au-dessous de l'angle droit, mais elle a, par contre, progressé sur le grêle qui est violet foncé sur 1 m. 50 environ, sans limitation nette. Pas de perforations intestinales, pas d'adénopathies mésentériques. On enlève en bloc après ligature tout le grêle, le côlon ascendant et le méso correspondant jusqu'à l'origine aortique des vaisseaux mésentériques supérieurs.

Cœur, poumons, foie, rate, normaux.

Cerveau : affaissement et consistance particulière de la région frontale gauche. L'examen ultérieur de la pièce, pratiqué par le Dr Ivan Bertrand, montrera qu'il s'agit bien d'un ramollissement cérébral.

La pièce intestinale est fixée au formol, puis disséquée avec soin. La paroi cæcale est mince, mais il n'existe aucune anomalie. Les veines sont normales et ne présentent sur toute leur longueur aucun caillot organisé. Par contre, *la dissection du système artériel de la mésentérique supérieure permet de découvrir un caillot ovalaire de 6 millimètres de long siégeant dans l'artère principale, juste à l'origine de l'artère iléo-cæco-colique.* Ce caillot est nettement organisé et nous l'extirpons facilement en bloc de la lumière artérielle.

Nous regrettons de n'avoir pu obtenir un examen histologique utile des vaisseaux ou de la paroi cæcale, mais l'autopsie trop tardive ne le permit pas. Par ailleurs, l'examen histologique de l'appendice, qui était apparemment sain macroscopiquement, fut pratiqué par M. Ivan Bertrand ; en voici le résultat : « Muqueuse mal fixée, surtout dans sa portion épithéliale. Lésion indiscutable d'appendicite chronique caractérisée par de nombreuses traînées de lymphangite tronculaire. Pas trace de tuberculose.

Je me bornerai à quelques remarques à propos des traits les plus saillants de cette intéressante observation, à savoir : 1° L'allure clinique, ici particulièrement trompeuse. 2° Les difficultés du diagnostic étiologique. 3° Le mécanisme des accidents. 4° Le traitement.

1° *L'allure clinique.* — Cet infarctus s'est présenté sous un aspect des plus troublants et des plus trompeurs, encore que M. Guénin ait envisagé au début ce diagnostic sans le retenir. Il s'agissait, en effet, d'un homme encore jeune (quarante-quatre ans), sans passé pathologique notable, qui se trouvait dans mes lits depuis quelques jours, pour une hémiparésie droite compliquée d'aphasie, le tout apparu sans ictus et dans des conditions que l'interrogatoire ne permettait pas de préciser. Le Dr Faure-Beaulieu m'avait présenté ce malade parce que l'hésitation était possible, ainsi qu'il arrive souvent, entre ramollissement et tumeur et nous étions tombés d'accord sur la nécessité d'une ventriculographie qui devait être pratiquée le lendemain. Les symptômes évolutifs étaient beaucoup plus ceux d'une appendicite que d'une oclusion, contrairement au tableau le plus habituel : début, sans prodromes, par une douleur de moyenne intensité dans la fosse iliaque droite, accompagnée de quelques nausées, sans aucun signe de choc, sans ballonnement abdominal ; pas d'hémorragie intestinale extériorisée, pas même de sang au toucher rectal. Aucune masse anormale ne pouvant éveiller l'idée au palper de l'abdomen d'une anse infarcie. Le ventre était souple au début. Aussi, après avoir hésité entre une affection médicale, une pancréatite aiguë et un infarctus, M. Guénin se rallie-t-il, quelques heures plus tard, au diagnostic de colite banale, temporairement du moins ; car rapidement le facies s'altère, le pouls s'accélère et le ventre cette fois devient le siège d'une contracture

généralisée à maximum dans la fosse iliaque droite. Le diagnostic d'appendicite aiguë semble s'imposer, encore que la température, qui est restée normale, fasse faire à M. Guénin quelques réserves.

2° Si ce cas montre une fois de plus les difficultés parfois insurmontables du diagnostic clinique des infarctus intestinaux, il n'en illustre pas moins les difficultés du diagnostic étiologique de cette affection, contrairement à ce qu'on a pu prétendre. Sans doute, chez cet homme, l'affection cérébrale, dont il était porteur, pouvait-elle, dans une certaine mesure, éveiller l'idée d'un infarctus intestinal d'origine artérielle et c'est ce qui a permis à l'auteur de soulever cette hypothèse, mais sans pouvoir s'y arrêter. Car aussi bien, comme nous le disions plus haut, les signes militant en faveur du ramollissement cérébral n'étaient nullement évidents et par ailleurs l'examen général était absolument négatif : rien à l'examen du cœur, tension artérielle normale, aucun passé pathologique notable, pas de syphilis ni cliniquement ni biologiquement parlant.



3° *Le mécanisme des accidents.* — L'intérêt de cette observation est avant tout dans la constatation nécropsique, et à cet égard nous ne pouvons que féliciter l'auteur d'avoir le courage encore trop rare de nous communiquer un insuccès opératoire et de nous faire profiter de son enseignement. A l'autopsie de son malade, mort quelques heures après l'opération, M. Guénin a pu mettre en évidence un embolus de 6 millimètres de long qui siégeait dans le tronc de l'artère mésentérique supérieure, exactement au niveau de l'origine de l'iléo-cæco-colique. Le siège de l'embolus rendait compte de la topographie de l'infarctus qui intéressait la terminaison de l'iléon, le cæcum et la plus grande partie du côlon ascendant. Le maximum de l'infarcissement intéressait le cæcum et le côlon, s'arrêtant brusquement à quelques centimètres de l'angle droit, alors que les lésions allaient en s'estompant sur le grêle. Les mésos, par contre, n'étaient pas modifiés. Ils n'étaient non seulement pas infarcis mais il n'étaient pas non plus épaissis et ne présentaient pas de ganglions perceptibles.

Le mécanisme des accidents n'est donc pas douteux dans ce cas, l'infarctus était indiscutablement secondaire à une oblitération artérielle par embolie, oblitération complétée ou non par un spasme, peu importe. L'origine avant tout mécanique de cet infarctus ne saurait être mise en doute. Et pourtant chez cet homme, rien ne permet de savoir pourquoi il a fait ces embolies successives dans le cerveau (car il présentait bien un ramollissement cérébral), dans sa mésentérique ensuite. Car si l'examen clinique était resté muet chez lui, l'autopsie ne nous apporte pas de renseignements nouveaux. Le cœur ne présentait aucune lésion vasculaire. Il n'existait pas davantage de thrombose intracardiaque.

Il n'est pas sans intérêt de souligner à propos de ce cas l'intégrité absolue des mésos, contrastant avec l'infarcissement massif de l'intestin, caractère que d'aucuns ont prétendu appartenir à ces « infarctus dits inexpliqués » qui seraient pour M. Grégoire en rapport avec un choc d'intolérance, pour Moulonguet ne seraient dans certains cas que la conséquence d'une entérite ulcéreuse segmentaire. Le cas de M. Guénin ne peut que nous inciter à la prudence avant de ranger de propos délibéré un infarctus intestinal dans la catégorie des infarctus cryptogénétiques. Il nous montre que ces faits soi-disant inexplicables par un obstacle artériel, qu'il s'agisse d'une artérite très localisée, comme le cas d'Ivan-

Bertrand auquel nous faisions allusion il y a quelques dix ans, ou d'une embolie, qu'il s'agisse d'un obstacle partiel complété ou non par un spasme, le cas nous montre dis-je que ces faits sont sans doute beaucoup plus rares qu'on ne l'a dit. Car aussi bien il n'est que les vérifications nécropsiquès qui comptent en la matière, le cas de M. Guénin vient nous le rappeler. N'oublions pas que la plupart des infarctus dits inexpliqués sont considérés comme tels en raison du caractère négatif soit du simple examen clinique, soit de l'examen des pièces opératoires. Je n'en veux pour preuve que la statistique rassemblée par Ameline et Lefebvre dans leur rapport de 1935, statistique qui, sur 97 infarctus dits cryptogénétiques, ne peut faire état que de 15 vérifications nécropsiques.

4° *Le traitement.* — Je ne dirai que peu de choses à propos du traitement employé. M. Guénin, suivant les conseils formulés par certains d'entre nous, par MM. Grégoire, Leriche entre autres, s'est contenté d'une simple extériorisation de l'anse infarcie. Les faits lui ont donné raison puisque l'autopsie a permis de vérifier que les lésions avaient par la suite progressé sur le grêle au delà de leurs limites primitives. Pour ma part j'aurais tenté une résection, car je suis de ceux qui pensent que dans le cas de lésions portant sur le cæcum et le côlon ascendant, l'extériorisation est très difficile ou même impossible à réaliser de façon satisfaisante.

On peut regretter que M. Guénin n'ait pas fait injecter d'adrénaline à son malade quand il s'est trouvé en présence des lésions. Son observation en eût été plus instructive encore. Il n'est pas certain que cette anse infarcie n'eût pas réagi favorablement sous l'influence de l'adrénaline. Mais au cas où sa coloration n'aurait pas varié au cours de cette épreuve, nous aurions pu peut-être en tirer un enseignement utile pour l'avenir. C'est là un point sur lequel nous nous réservons de revenir prochainement. Je ne voudrais pas d'ailleurs que l'auteur prenne ces dernières remarques pour une critique. Ce n'est encore une fois que l'expression d'un regret. Je ne puis que le féliciter pour son malade de n'avoir pas cédé à la tentation de pratiquer chez lui cette épreuve, sans doute craignait-il à juste titre, dans l'hypothèse d'un ramollissement cérébral possible, d'aggraver chez cet homme ses lésions encéphaliques.

Telles sont les quelques réflexions que j'ai cru bon de vous soumettre à propos de l'intéressante observation de M. Guénin. Je vous propose de remrecier l'auteur de nous l'avoir adressée et de la publier dans nos *Mémoires*.

M. **Ameline** : Je suis heureux de voir mentionné, dans cette observation bien prise, un signe auquel j'attache une grosse importance pour le diagnostic de l'infarctus intestinal : c'est celui de l'agitation inquiète du malade, qui s'oppose à l'espèce d'immobilité angoissée des péritonitiques. Il existe aussi en pathologie comparée ; et les vétérinaires nous ont appris que l'infarctus n'est pas rare chez le cheval où il s'accompagne de la même agitation.

En ce qui concerne la thérapeutique, je suis assez de l'avis de mon ami Petit-Dutaillis. Je ne pense pas que l'extériorisation sur un lit de compresses représente de très bonnes conditions pour « désinfarçir » une anse malade.

M. **H. Mondor** : Je crois que le tableau clinique dont il vient d'être

question a été tour à tour celui d'une embolie abdominale, d'un infarctus et d'une inoculation péritonéale. Celle-ci me paraît avoir été responsable de la contracture. Un liquide, dont le rapporteur nous dit qu'il était sanieux, et d'odeur cadavérique, était probablement septique. Son examen bactériologique eût été instructif. Quant aux signes de choc, ils peuvent ne pas être évidents. En particulier, le pouls, lent, peut sembler bon ; mais il arrive, chez ces malades, que le moindre effort fasse passer le nombre des pulsations de 80 à 120.

Puisque les signes d'infarctus intestinal et ceux de pancréatite hémorragique ont parfois quelque parenté, je me permets de vous signaler les services que vient de nous rendre, à mes chefs de clinique, C. Olivier, L. Léger, et moi, en présence d'un syndrome abdominal, avec choc, amélioré d'abord par des moyens médicaux (adrénaline, éphédrine, morphine), un *examen radiographique* peu retardé. Nous avons demandé, songeant dans les deux cas à la possibilité d'une pancréatite aiguë, que le radiologue voulût bien nous renseigner sur l'image de l'anneau duodénal. Cet anneau semblant, sur l'image radiographique, de diamètre accru, nous y avons vu un argument en faveur de la lésion du pancréas, comme j'avais eu, avec le cas de Bronner, l'occasion d'en faire espérer la possibilité.

Dans les deux observations, la laparotomie a confirmé un diagnostic dont il nous a paru intéressant de vous rappeler que, grâce à la radiographie, il nous a été plus facile. Les malades, pour lesquels MM. C. Olivier et L. Léger avaient bien voulu me demander mon avis, ont paru bénéficier d'un diagnostic précis et ne pas souffrir de l'examen sous l'écran.

M. **Petit-Dutaillis** : Je remercie M. Ameline de la remarque qu'il vient de faire, mais je dois dire que l'agitation chez mon malade était difficile à interpréter du fait qu'il était aphasique ; ces réserves faites, je considère aussi l'agitation comme un signe de grosse importance.

Je remercie M. Mondor des remarques intéressantes qu'il vient de nous communiquer. Pour ce qui est du cas de M. Guénin, d'une part son malade ne présentait aucun signe de choc pendant toute son évolution ; d'autre part en ce qui concerne l'instabilité du pouls elle n'est pas notée expressément dans l'observation. Mais pour répondre à M. Mondor je dirai que le malade se mettait alternativement en décubitus et en position assise, et son pouls a été trouvé à 72 et ne bougeait pas.

M. Mondor dit encore qu'il ne connaît pas d'infarctus avec contracture de l'abdomen et qu'il faut admettre dans le cas que je vous rapporte que le malade a été opéré en pleine péritonite. Il faudrait supposer que les complications évolutives se sont produites bien rapidement : le malade présente les premiers symptômes à midi, et il est opéré à 9 heures du soir. D'autre part, à l'examen opératoire, la pièce ne présentait pas le moindre signe de gangrène ni de perforation, c'était bien le stade d'infarctus. Il y avait simplement un liquide trouble, nullement hémorragique, et c'est un point particulier au cas de M. Guénin.

M. **P. Brocq** : Je pense qu'il n'existe pas de contracture au début de la pancréatite, parce que, à ce stade, il n'y a pas de liquide dans le péritoine. Lorsque le péritoine pariétal postérieur est ouvert et que du liquide, plus ou moins hémorragique, s'épanche dans l'arrière-cavité, et

dans le péritoine la contracture peut apparaître. Il est possible qu'il en soit de même au cours de l'évolution d'un infarctus intestinal.

---

## DISCUSSION EN COURS

### *A propos du traitement des plaies de poitrine,*

par MM. **Robert Monod** et **Kourilsky.**

L'évolution des plaies de poitrine est très variable suivant l'échelon auquel on les observe.

Il est classique de dire que le choc et l'hémorragie sont les deux dangers auxquels cette catégorie de blessés se trouvent immédiatement exposés et que notamment l'infection est rarement menaçante d'emblée. C'est pour réagir contre cette dernière opinion que nous nous sommes inscrits dans la discussion.

Au cours des batailles du printemps dernier, nous avons en effet été frappés par la relative fréquence, la très grande gravité et l'évolution parfois foudroyante des complications infectieuses, chez des blessés du thorax observés à l'avant.

C'est ainsi que nous nous sommes laissé surprendre au début, par l'évolution hypervirulente, rapidement fatale (quarante-huit heures dans un cas) de pleurésies anaérobiques à vibrion.

Ces infections gangréneuses de la plèvre peuvent être méconnues, et tuer le blessé avant que l'on ait le temps d'intervenir : elles expliquent selon nous un certain nombre de ces morts rapides, dont on rend trop facilement le transport responsable, et qu'on attribue à tort, sans vérification, soit au choc, soit à la reprise de l'hémorragie, d'autant qu'elles s'accompagnent de pâleur et de collapsus circulatoire marqué.

A l'appui de notre opinion nous citerons également le cas d'un de nos blessés du thorax atteint d'une plaie transfixiante, qui nous inquiétait par des hémoptysies abondantes et répétées. La matité de l'hémithorax avait fait admettre la possibilité d'une hémorragie que la projection du trajet permettait de localiser dans le voisinage du hile.

A l'intervention, en dépit de la petitesse des orifices d'entrée et de sortie du projectile, nous avons découvert un abcès lobaire gangréneux et extensif qui avait transformé la presque totalité du lobe supérieur en une bouillie fétide. Non opéré et non autopsié, le décès de ce blessé aurait pu être attribué à une hémorragie.

Dans le même ordre d'idées nous avons fait les constatations suivantes :

Pour une période de cinq semaines, sur une masse de plus de 10.000 blessés reçus dans notre formation, 6 cas de tétanos ont été observés. Or, sur ces 6 cas, 4 sont survenus chez des polyblessés atteints en outre d'une plaie du thorax compliquée de pleurésie purulente à anaérobies.

Chez 3 de ces 4 cas le tétanos a revêtu une évolution foudroyante rapidement mortelle.

L'autopsie de ces 3 blessés a montré le siège juxta-pleural de l'éclat d'obus qui avait déterminé l'infection anaérobique de la plèvre, celle-ci

ayant en quelque sorte préparé le terrain à l'intoxication tétanique.

Le contrôle de ces faits nous conduit à admettre que, contrairement à l'opinion courante, les plaies de poitrine et plus spécialement celles avec projectile inclus sont exposées à des complications infectieuses immédiatement graves qui exigent qu'on leur applique une thérapeutique appropriée.

Préventivement on aura recours à la sulfaminothérapie qui a donné à notre ami Sauvé des résultats satisfaisants sur lesquels il a, à bon droit, insisté. Il nous semble également indiqué de recommander de pratiquer chez ces blessés le traitement préventif du tétanos par l'anatoxine.

Enfin il nous paraît logique d'établir que l'extraction immédiate des corps étrangers intrathoraciques devra être pratiquée beaucoup plus fréquemment que ne le conseillent les données classiques actuelles.

Cette extraction exige une ouverture large du thorax qui seule permet d'agir directement sur le poumon, d'assurer l'hémostase, d'extraire les projectiles, de faire la prophylaxie de l'infection, au total de traiter la plaie de guerre, quel que soit son siège.

Il n'est évidemment pas question d'ouvrir largement toutes les plaies du thorax, mais de faire un choix.

Pour les plaies transfixiantes sans projectile inclus, avec un hémothorax minime, la règle est de temporiser et de borner l'intervention au traitement de la plaie pariétale. De même nous bornerons l'intervention à l'excision de la plaie pariétale pour les projectiles centro-lobaires profondément situés en plein parenchyme. Ces projectiles profonds sont généralement bien tolérés et leur extraction secondaire à froid se fera plus tard dans de meilleures conditions.

Par contre nous conseillons de traiter par la thoracotomie large les plaies avec éclat inclus, toutes les fois où ces éclats ont un siège superficiel juxta-pleural et lorsqu'il y a coexistence de fractures de côte ou de l'omoplate, ces fractures étant un facteur d'aggravation du fait qu'elles s'accompagnent de projection parfois à distance d'esquilles qui disséminent et favorisent l'infection.

Au total, nous serions moins abstentionnistes que M. Sauvé dans le traitement préventif des plaies de poitrine et ceci en raison des dangers d'infection provoqués et entretenus par la présence des projectiles. Ces dangers nous paraissent plus fréquents qu'il n'est classique de l'admettre et sont responsables d'un certain nombre de morts rapides observées dans les premiers échelons des formations sanitaires.

Tel est le point précis qu'il nous paraît utile de souligner. Nous ne nous étendrons pas davantage sur l'ensemble de la question, ayant récemment exposé avec plus de détails notre opinion sur le traitement des plaies de poitrine dans l'article auquel M. Sauvé a fait allusion dans sa communication. (Voir *La Presse Médicale*, n° 71, 18 septembre 1940.)

## *Plaies thoraciques par projectiles de guerre (plèvre et poumon),*

par M. **André Richard**.

Après la Grande Guerre de 1914-1918, un certain nombre d'opinions contradictoires se sont fait jour, et il a semblé à un certain moment qu'il y avait une réaction contre la tendance quasi généralisée dans la dernière

partie de cette guerre, à l'intervention primitive en particulier en ce qui concerne l'ablation du projectile. Dans un récent article (*La Presse Médicale*, 21 septembre 1940), Robert Monod, faisant justice de ces directives abstentionnistes, écrit : « Il n'est pas question, en présence d'une plaie du thorax, de parler d'abstention opératoire, le traitement chirurgical devra, au contraire, être toujours complet. » J'ai immédiatement donné mon adhésion à cette façon de voir, d'autant plus que dans ma thèse parue en février 1918, je formulais des conclusions favorables à l'extraction rapide (dans les six heures environ, période d'asepsie pratique), suivie de guérison parfaite.

« Le volume du projectile, comme y ont insisté Ombrédanne, Pierre Duval, entre grandement en ligne de compte pour la décision à prendre. »

« Dans les cas douteux, la décision varie selon les circonstances : l'installation, la possibilité d'une intervention sous écran, l'instrumentation et les différentes conditions favorables au bien-être opératoire du blessé feront pencher vers l'une ou l'autre solution. »

Cette thèse m'a été inspirée à la fin de 1917 par mon maître Pierre Duval, qui m'a fourni une grande partie des observations sur lesquelles elle s'appuie : nul ne contestera je pense, qu'il soit en France le grand apôtre de cette extraction primitive du projectile intrapulmonaire comme aussi de la chirurgie pulmonaire en plèvre libre.

Les motifs qui militent en faveur de l'extraction primitive sont : prophylaxie de l'hémorragie et de l'infection, des séquelles tardives aussi bien infectieuses que fonctionnelles.

Le professeur Sergent a insisté à l'époque sur les troubles tardifs occasionnés par la rétention d'un projectile dans le parenchyme pulmonaire : hémoptysies (certaines très graves) infection gangréneuse, pleurésie purulente (fréquemment interlobaire) abcès du poumon, bronchites avec toux persistante considérées à tort comme tuberculeuses, broncho-pneumonies à streptocoques, œdème aigu du poumon, points de côté, dyspnée spontanée ou dyspnée d'effort, atteinte de la mentalité du blessé qu'on hésite à encourager au travail à cause même de la présence de son projectile.

En mai et juin 1940, deux blessés avec projectile pulmonaire inclus sont arrivés à mon ambulance trente-six et quarante-huit heures après leur blessure : l'hémothorax était de moyenne abondance et il ne semblait pas, devant l'absence de lésions esquilleuses de la paroi thoracique, qu'une intervention s'imposât, d'autant plus que la période d'asepsie pratique de la lésion pulmonaire, fixée par les différents auteurs à six ou huit heures, était largement passée ; chez les deux blessés, l'infection a néanmoins fait son œuvre, le pyothorax a évolué et, malgré son évacuation et son drainage, a entraîné la mort de l'un d'eux.

L'état de la paroi est très important, avec ou sans projectile inclus, ainsi que l'illustre particulièrement la récente observation suivante : un jeune sous-lieutenant de tanks, Bernard L... est amené à mon ambulance dans un état grave à la fin de mai, présentant un fracas de l'épaule gauche par un gros projectile qui est entré à la partie antéro-externe de la région deltoïdienne et est ressorti à trois travers de doigt à gauche du rachis ; cet officier, qui s'est battu très courageusement jusqu'au dernier moment dans son char et a durement lutté pendant plusieurs jours, est dans un état de shock très marqué, il n'a pas craché de sang, mais a saigné abondamment par sa plaie deltoïdienne et sa plaie pariétale thoracique. Dès

que le réchauffement et une reprise satisfaisante de la tension me le permettent je l'opère pour enlever le véritable sac de noix que constitue le quart supérieur de la diaphyse ; comme il n'existe aucune paralysie de l'avant-bras ou de la main, comme le pouls radial bat normalement, je fais une opération conservatrice en régularisant le fragment diaphysaire, et en laissant la plaie ouverte. Pendant quatre jours, l'état général s'améliore considérablement et il n'y a pas de fièvre ; mais vers le cinquième jour, la température monte rapidement et il présente les signes caractéristiques d'une pneumonie traumatique avec dyspnée intense, bien qu'il n'y ait pas de pneumothorax, ni d'hémoptysie.

Pendant une semaine l'état est très inquiétant ; il s'améliore le huitième jour, la température tombe au-dessous de 38° ; mais la suppuration axillaire devient de plus en plus abondante, et, le 7 juillet, j'enlève la tête humérale, ce qui amène l'évacuation d'un flot de pus.

Je dois quitter le malade à ce moment, j'ai su que dix jours après on avait été amené à lui faire une pleurotomie (la radiographie qui avait été faite lors de son entrée, m'avait montré outre la lésion de l'humérus, une fracture juxta-cervicale des 2e et 3e côtes, mais son état à ce moment ne m'avait pas permis de faire autre chose qu'une mise à plat de la blessure de la région deltoïdienne). Cela n'a pas empêché le foyer costal d'entretenir l'infection de la cavité pleurale, et lorsque le blessé a été ramené à Paris en octobre, après quelques jours d'accalmie et de température à peu près normale, il a fait une nouvelle poussée infectieuse qui a obligé notre collègue Roux-Berger à intervenir sur la lésion pariétale primitive et à réséquer largement les côtes polyfracturées et infectées. Depuis l'état général et local du blessé est excellent.

La plaie pariétale parée, l'ablation du projectile en plèvre libre est faite selon les règles qu'a bien précisées Pierre Duval et sous contrôle intermittent ; comme l'ont montré d'une part sept observations de MM. Pierre Duval et Henri Barnsby rapportées dans ma thèse, d'autre part cinq observations personnelles de blessés opérés par moi en été 1918 et une sixième au cours de juin 1940, lorsque le blessé a été opéré dans les six ou huit heures qui suivent la blessure, la guérison survient très simplement. On a avantage à aspirer l'air pleural à la fin de l'intervention.

Il est infiniment probable, comme y a insisté notre collègue Sauvé, que, lorsque le blessé est amené au delà de la période d'asepsie pratique de sa plaie pulmonaire (ce qui malheureusement, surtout dans la guerre de mouvement est très fréquent), l'usage des sulfamides peut permettre d'espérer des résultats aussi favorables, en imprégnant la plaie pulmonaire et la plaie pariétale de sulfamides en poudre, et en instituant une thérapeutique post-opératoire comprenant l'ingestion de Dagénan pendant les huit ou dix jours qui suivent.

L'hémorragie constitue rarement une complication en elle-même, les grands hémorragiques n'arrivant pas jusqu'à l'ambulance, ou l'abondance d'une hémorragie pulmonaire étant souvent limitée par le mécanisme de la compression et du collapsus pulmonaires qu'elle entraîne. C'est l'infection de l'hématome intrapleural qui est à redouter : j'assure alors systématiquement le drainage fermé, avec gymnastique respiratoire quotidienne pour évacuer le pus.

J'ai observé, pendant l'offensive de mai-juin 1940 :

1° Quatre cas de thorax ouvert : deux s'accompagnaient de plaies du

gros intestin ou du foie et ont succombé ; deux autres avaient d'importants dégâts ostéo-musculaires. Une excision soigneuse avec fermeture exacte de la plèvre donna la guérison par première intention, et cependant l'un des deux blessés portait en outre des plaies multiples du scapulum, du bras, de la fesse et de la cuisse ; toutes ont pu être suturées secondairement ; le quatorzième jour, le blessé était en état de supporter cette suture secondaire suivie de guérison, et le trente-cinquième jour il était debout, guéri, et emmené comme prisonnier valide.

2° Une fois seulement nous avons eu la chance d'opérer assez vite après la blessure un projectile intrapulmonaire du volume d'une petite noix ; l'ablation suivie d'excision des plaies pulmonaire et pariétale et de suture complète a donné une guérison simple.

Une autre fois, chez un blessé amené à la fin du deuxième jour, j'ai enlevé en plèvre libre un projectile de la partie postéro-supérieure du poumon gauche ; malheureusement le projectile est tombé dans la plèvre, et, faute à ce moment d'une installation radioscopique utilisable, j'ai dû fermer sans l'enlever ; l'hémothorax de moyen volume s'est infecté au bout de quelques jours et a nécessité une pleurotomie d'ailleurs suivie assez rapidement de guérison, et le blessé était en bon état un mois après lorsque j'ai dû le quitter.

3° Comme je l'ai déjà mentionné à propos des indications opératoires, sur deux blessés avec projectile intrapulmonaire inclus, arrivés trente-six et quarante-huit heures après leur blessure avec un hémothorax de moyenne abondance, il y eut deux suppurations pleurales avec une mort.

4° Les plaies en séton par petit projectile ou par balle n'ont pas donné lieu, en dehors de l'hémothorax, à de notables incidents. L'immobilisation du blessé en position assise, avec utilisation pendant les premiers jours de la morphine, a en règle générale suffi à leur traitement.

5° Il ne faut toutefois pas faire une différence catégorique entre les éclats d'obus ou de grenade ou de bombe et les balles ; j'ai indiqué dans la séance du 30 octobre 1940 à l'Académie (et dans la même séance Fèvre avait aussi attiré l'attention sur la rupture de certaines balles de mitraillette) que lorsqu'une balle a ricoché sur une paroi dure et en particulier sur la cuirasse d'un engin blindé, déformée, déchirée, elle agit comme un véritable éclat d'obus, entraînant débris vestimentaires ou autres, et doit être considérée comme un dangereux agent de destruction et d'infection. Si au contraire elle garde sa forme et son intégrité, elle traverse bien souvent le poumon sans grande conséquence fâcheuse, hormis la possibilité d'une hémorragie.

Retenue dans le parenchyme pulmonaire, tout aussi bien qu'un éclat métallique qui, non enlevé primitivement pour une raison quelconque, n'a pas entraîné de complications graves, la balle, comme l'éclat, doit être enlevée secondairement et en attendant le moins possible. Si la pneumotomie en plèvre adhérente, en deux temps, permet un repérage radiologique exact et constitue le procédé le plus facile, procédé forcément employé en cas de foyer septique pour mettre la grande cavité pleurale à l'abri, je ne crois pas qu'il soit le meilleur pour une extraction secondaire aseptique; je lui préfère la thoracotomie en plèvre libre, qu'a toujours défendue mon maître Pierre Duval et que j'ai fréquemment pratiquée sans incidents. Elle doit s'accompagner d'un contrôle radioscopique et ne permet pas évidemment de repérage radiologique exact préalable. Mais

elle a le gros avantage de ne pas créer d'adhérences et il semble logique que les suites éloignées s'en ressentent dans un sens heureux.

Comme les blessés de l'abdomen, les blessés du thorax ont besoin pour être correctement traités, de chirurgiens expérimentés dotés d'un matériel approprié, et d'un séjour minimum de deux semaines au lieu de leur opération : mon ambulance ayant été capturée le 23 mai, j'ai pu conserver les blessés du thorax et de l'abdomen jusqu'au 9 juillet, de sorte qu'ils ont eu au minimum vingt-quatre jours d'immobilité et de soins. Il y a là un problème particulier pour le service de santé qui ne doit pas les évacuer trop loin, mais d'autre part leur assurer une hospitalisation confortable et la certitude, sinon d'une sécurité complète, du moins d'un stationnement qui ne saurait être inférieur aux durées ci-dessus indiquées.

## *A propos du traitement des plaies pénétrantes de poitrine (plèvre et poumon).*

par M. **A. Maurer.**

*Résumé de la communication.* — La recherche de la dyspnée, de l'angoisse, des renseignements donnés par la percussion qui doit être prudente, la recherche de la chute de la tension artérielle comme signe d'hémorragie, l'examen du liquide épanché dans la cavité pleurale suivant la formule de Courcoux et Grégoire, peuvent être étudiés, mais sont délicats à interpréter.

A notre avis, la *Radioscopie* et la *mesure de la pression intrapleurale* sont prépondérantes. Radioscopie à pratiquer sur malade assis, elle révèle l'existence d'un pneumothorax, de son importance, la pression intrapleurale étant prise avec l'appareil à pneumothorax de Küss (renseignement important en cas de pneumothorax à soupape). La radioscopie donne également des renseignements sur l'existence d'un hémothorax ou de sa coexistence avec un pneumothorax. Les examens successifs aux rayons permettent de surveiller leur évolution.

Nous insistons d'autre part sur la nécessité de *radiographies, centrées sur les orifices d'entrée et de sortie de projectile,* pour mettre en évidence *l'existence d'une fracture costale* possible ou l'existence *d'une fracture de l'omoplate.* La plaie thoracique doit être traitée par débridement, épluchage musculaire, ablation des corps étrangers, résection des foyers costaux au delà du centre de la fracture et des fissures qui en émanent. Vérification soigneuse de l'état de l'omoplate. Nous rappelons les dangers du développement de la grangrène gazeuse dans les muscles périscapulaires. La fracture de l'omoplate peut nécessiter (Roux-Berger) une résection de la partie sus- ou sous-épineuse, opération choquante mais nécessaire. Parfois on remettra à plus tard le traitement de la fracture costale, se contentant de mettre un drain dans la plèvre. Une observation de Roux-Berger est donnée à l'appui.

Nous insistons avec cet auteur sur les difficultés qui résultent d'une fracture de la 1re côte. Nécessité alors en cas de plaies des régions sus- et sous-claviculaire d'une *résection temporaire de la clavicule* (Roux-Berger) *pour vérifier et explorer en outre les vaisseaux de la base du cou* (conformément à notre technique : voir notre thèse 1918 chez Doin et plus récemment notre livre sur les « Plaies vasculaires récentes », Masson, 1939).

En cas de thorax ouvert, faire comme toilette pariétale le *nécessaire, mais le nécessaire seulement, car il est impératif de transformer le thorax ouvert en thorax fermé.* Le thorax ouvert avec *traumatopnée* entraîne un refroidissement considérable du poumon, y favorise le développement de foyers congestifs ou infectieux, détermine une perte importante de calories, facilite l'infection ou la réinfection pleurale et a pour conséquence l'amaigrissement rapide de l'opéré. Comme déduction : légitimité de la pleurotomie à minima sur laquelle, depuis dix-huit ans, nous insistons avec Rolland.

A côté du danger pariétal le *deuxième grand danger d'infection est à la plèvre. Enlever les projectiles intrapleuraux « particulièrement infectants »* (Roux-Berger) et les projectiles intrapulmonaires superficiels, se rappeler les conséquences, à distance de l'infection pleurale : pachypleurite, puis par voie lymphatique, péripleurite, ostéite costale, myosite, panpariétite de Maurer et Rolland.

*Comment se comporter vis-à-vis de la plaie pulmonaire ?*

Utilité des radioscopies, des radiographies de face et de profil, du repérage du projectile, de la possibilité de l'extraction sous écran. Enlever les projectiles parapleuraux, ceux plus profonds qu'on trouve facilement en nettoyant le trajet pulmonaire. Rappel d'une observation (rapport de Proust. *Soc. Nat. Chir.*, juillet 1932), d'un malade auquel nous avons extirpé avec succès un gros éclat d'obus intra-hilaire ayant déterminé des hémoptysies graves. Opération quatorze ans après la blessure. Pas d'infection locale.

Parfois nécessité sur un poumon dilacéré de ligature d'hémostase en chaîne. Rarement indication de lobectomie (opération facile en plèvre libre), mais exceptionnellement les blessures graves de l'artère pulmonaire et des veines pulmonaires près du hile permettent au malade d'arriver à l'ambulance.

Nous insistons sur les deux formules suivantes :

« Le danger d'hémorragie est au poumon et à la paroi thoracique, le danger d'infection est à la paroi thoracique et à la plèvre. » (Maurer.)

« Autant l'infection pleurale est précoce, rapide, autant la réaction pulmonaire à l'infection est lente et silencieuse. » (Roux-Berger.)

L'ablation préventive de petits projectiles est plus dangereuse qu'utile, même secondairement.

L'ablation de projectiles moyens ou volumineux doit se faire *après vérification de la liberté pleurale* grâce à l'appareil à pneumothorax de Küss. Habituellement la plèvre est symphysée. Sinon on peut la symphyser secondairement par injection d'iode intrapleurale comme nous l'avons étudié avec Rolland et Tsoutis, ou par symphyse chirurgicale préalable.

Nous approuvons les conclusions de Robert Monod dans son article de *La Presse Médicale* du 18 septembre 1940. Nous n'avons pas d'expérience de la sulfamidothérapie. Nous croyons avec Sauvé que l'oxygénothérapie peut être utile dans certains cas, en particulier avec la tente à oxygène de Binet.

## COMMUNICATIONS

### *Du drainage,*

par M. **G. Métivet.**

Il est incontestable qu'actuellement, de nombreux chirurgiens drainent plus fréquemment et plus largement qu'on ne le faisait il y a vingt-cinq ans. Les statistiques opératoires traduisent, heureusement, les bienfaits de cette évolution. Il est vrai que nous savons mieux qu'autrefois, préparer nos malades à l'opération et soigner nos opérés. Mais quand, par exemple, on étudie une intervention comme l'amputation abdomino-périnéale du rectum pour cancer, on voit que les techniques d'exérèse ont peu changé depuis un quart de siècle ; mais que, par contre, tous les auteurs modernes — à l'inverse des auteurs anciens — accordent au drainage un rôle très important. Et la mortalité opératoire s'est abaissée dans des proportions considérables.

Si les jeunes chirurgiens n'ont plus honte de drainer, il semble qu'ils soient parfois hésitants sur le mode de drainage qu'ils doivent employer. Comme de graves accidents peuvent succéder à l'établissement d'un drainage incorrect, il n'est peut être pas inutile de s'occuper de cette question.



En pratique, on draine par drains ou par mèches. Les indications de l'emploi de ces deux agents de drainage sont tellement différentes qu'il convient de les étudier séparément.

A. — Drainage par drains.

1° Drainage évacuateur. — En général, on place un drain dans un foyer, pour évacuer au dehors une collection occupant ce foyer, et *susceptible de se reproduire.*

C'est ainsi que l'on placera un drain dans un foyer opératoire, siège d'un suintement sanguin, afin d'éviter la formation d'un hématome. C'est ainsi, encore, qu'après ablation d'un calcul du rein ou de l'uretère, on placera un drain au contact de l'ouverture pyélique ou urétérale pour conduire à l'extérieur l'urine qui va s'épancher dans le foyer.

En ce qui concerne les *abcès*, la question est plus complexe. Si l'on ouvre un abcès profond, ou un abcès superficiel insuffisamment mûr, il s'écoule du pus et du sang. Si l'on ne draine pas la cavité de l'abcès, les lèvres de l'incision se rapprochent, se tuméfient, et l'orifice d'incision se bouche ; la rétention de pus se produit. La pose d'un drain a, non seulement pour but de conduire le pus à l'extérieur, mais encore — et peut-être surtout — d'empêcher la fermeture spontanée de l'incision. Si, au contraire, on attend pour l'ouvrir que l'abcès soit très mûr, ou si l'ouverture de l'abcès se produit spontanément, la pose d'un drain est souvent inutile; la cavité de l'abcès s'efface très rapidement et la guérison se produit. Plus l'abcès est incisé tardivement, plus le drainage peut être discret. Je connais un médecin qui laisse tellement bien mûrir ses abcès du sein, qu'il les guérit souvent par simple ponction ; Chassaignac le faisait déjà.

2° Drainage préventif. — Dans certains cas, le drain est placé préventivement, pour conduire à l'extérieur une collection qui *pourrait* se constituer. C'est ainsi que l'on pourra drainer le Douglas, après une hystérectomie laborieuse, si l'on craint qu'un suintement séreux ou sanguin puisse se produire. C'est ainsi, encore, que l'on placera un drain au contact d'une ligature du canal cystique, ou d'une fermeture douteuse d'un moignon duodénal, afin de dériver l'épanchement de bile ou de liquide duodénal qui pourrait se constituer.

3° Inconvénients du drainage par drains. — On a fait, à ce mode de drainage, un certain nombre de reproches.

*a*) On a dit que c'est un *procédé de drainage qui ne draine pas ;* qu'un drain, placé dans le péritoine, se bouche rapidement. Cela est parfois exact. On pourrait même dire qu'un drain se bouche d'autant plus aisément que sa présence est moins utile. Mais je n'ai jamais vu cet accident se produire au niveau d'un abcès appendiculaire ou péritonéal, d'une fistule biliaire ou intestinale. En réalité, se bouchent surtout les drains inutiles, ou ceux qui ne sont ni mobilisés, ni surveillés.

*b*) On a dit que la pose d'un drain dans un foyer en favorisait l'infection. Certains chirurgiens — dont je suis — placent dans le Douglas de leurs opérées pour inondation péritonéale, un drain qui permet, pendant vingt-quatre ou quarante-huit heures, de faire l'aspiration du sang résiduel. Si le pansement et l'aspiration sont faits proprement, jamais le drain n'est facteur d'infection.

*c*) Le drain rigide, maintenu longtemps en place, peut ulcérer de gros vaisseaux On évitera cet accident en glissant des mèches entre le drain et les vaisseaux avec lesquels il peut être au contact, et en le mobilisant rapidement.

*d*) Le drain abdominal, et spécialement le drain conduit par voie suspubienne dans le Douglas, peut être générateur d'occlusion intestinale Une anse peut adhérer au drain, se couder sur lui ; et la rigidité du tube de drainage empêche toute possibilité de redressement de l'anse. Il s'agit là, cependant, d'un accident rare.

Malgré ces quelques inconvénients, dont la plupart sont évitables, je pense que les drains ont sauvé infiniment plus de malades qu'ils n'en ont fait mourir. On peut d'ailleurs, dans d'assez nombreux cas, les remplacer par des lames de caoutchouc souple ou des faisceaux de crins, plus ou moins volumineux.

B. — Du drainage par mèches.

1° Drainage évacuateur. — Certains chirurgiens croient pouvoir, la mèche agissant par capillarité, drainer des collections purulentes par mèches. C'est là une erreur qui peut entraîner de graves accidents. Deux fois, j'ai vu, qu'après appendicectomie pour appendicite aiguë, le chirurgien avait placé une mèche dans le foyer et refermé soigneusement la paroi sur elle ; ces deux malades ont failli mourir. *Une mèche ne draine pas une cavité purulente par capillarité ;* elle « fait bouchon », assure la rétention du pus et la diffusion de l'infection. C'est là un mode de drainage illogique, néfaste, qui doit être formellement condamné.

Mais, dira-t-on, le « Mickulicz » n'a-t-il pas assuré la guérison de nom-

breux malades ? Le fait est exact, mais le « Mickulicz » n'agit pas en drainant par capillarité.

2° La mèche, barrière protectrice. — Les mèches, ou le sac de « Mickulicz », placés dans un foyer inflammatoire abdominal, agissent en *isolant ce foyer* et en empêchant les organes sains (anses intestinales ou épiploon) de venir s'infecter à son contact.

Ce rôle de « barrière protectrice » joué par la mèche, a été utilisé par certains chirurgiens pour protéger des sutures intestinales leur paraissant douteuses. De part et d'autre de telles sutures, ils placent des mèches formant manchon autour de la zone d'anastomose; la mèche devant limiter les dégâts si une déhiscence de la suture se produit. Alors se constitue une fistule intestinale, au lieu d'une péritonite généralisée.

L'utilisation du rôle protecteur de la mèche a même été poussée plus loin. Un ulcère duodénal ou gastrique perforé, que l'on ne peut suturer, se fermera souvent spontanément si l'on place à son contact une mèche fortement tassée, mèche que l'on maintiendra assez longtemps. L'utilisation d'un tel rôle de la mèche n'est pas chose nouvelle. Jean-Louis Petit guérissait ses fistules rectales complètes, sus-sphinctériennes, par large débridement de la fistule, ablation des callosités et pose de bourdonnets correctement assujettis au contact de l'orifice rectal.

3° Inconvénients liés a l'emploi des mèches. — *a*) On a accusé la mèche placée dans un foyer purulent de favoriser la rétention du pus. Nous avons dit, et nous le répétons, que la pose de mèches, dans de telles conditions, est une erreur.

*b*) On a reproché aux mèches placées au contact d'une suture intestinale, de favoriser la déhiscence de cette suture. Et ceci paraît être en contradiction avec ce que nous venons de dire du rôle protecteur de la mèche. La contradiction n'est qu'apparente. Ceux qui reconnaissent à la mèche un rôle protecteur des sutures intestinales, sont ceux qui retirent, qui *cueillent* la mèche, du dizième au douzième jour, quand elle vient sans effort. Ceux qui accusent la mèche de favoriser la déhiscence des sutures sont ceux qui l'*arrachent* au troisième ou au quatrième jour.

*c*) On a accusé les mèches ou le sac du « Mickulicz » d'être producteurs d'adhérences intestinales et générateurs d'occlusion. Le fait n'est que très partiellement exact. Evidemment, les anses intestinales adhèrent très rapidement aux mèches ou au sac. Mais la gaze est souple, elle suit les mouvements de l'intestin, elle ne le coude pas ; et elle n'entrave pas le transit intestinal. Et puis, dès le huitième ou dizième jour, les adhérences se relâchent, se dissolvent. C'est à ce moment que mèches ou sac peuvent être retirés sans effort, sans attirer avec eux anses intestinales ou épiploon (Naturellement, les mèches placées à l'intérieur du sac du « Mickulicz », et qui ne peuvent adhérer aux anses intestinales, peuvent être retirées dès le troisième ou le quatrième jour).

M. Hoche, de Sarreguemines, m'a fait remarquer, pendant la guerre, qu'une occlusion pouvait être produite par une mèche, entraînée par le péristaltisme, au milieu des anses, et formant bride sur laquelle peut se couder l'intestin. Si de tels accidents étaient signalés, ce serait une raison de plus pour remplacer le drainage par faisceau de mèches par le drainage au « Mickulicz ».

En réalité, les griefs formulés contre les mèches ou le « Mickulicz », l'ont été par ceux qui ne savent pas les employer. Ou bien ils demandent aux mèches de jouer un rôle évacuateur pour lequel elles ne sont pas faites ; ou bien, ils enlèvent leurs mèches beaucoup trop tôt, avant la libération spontanée des adhérences qui unissent anses intestinales et mèches.

C. — De quelques drainages particuliers.

A côté du rôle évacuateur du drain et du rôle protecteur de la mèche, il est quelques modes particuliers de drainage qu'il convient de signaler.

1° Drainage dérivatif ou révulsif. — Qu'il agisse comme révulsif local, comme excitant de la phagocytose, ou par tout autre moyen, ce mode de drainage n'est plus guère employé en médecine humaine. Mais les vétérinaires placent encore des sétons en ruban sur le poitrail de leurs chevaux à échauboulures. Et quelques vieux praticiens traitent encore certaines boiteries de la hanche par la pose d'une « rouelle » de cuir gras, « entre cuir et chair ».

2° Drainage irritatif. — Ici, l'agent de drainage agit comme irritant, réalisant un appel leucocytaire dans le foyer drainé. C'est un tel drainage que l'on exécute lorsque l'on place une anse de soie dans une adénite tuberculeuse suppurée (M. Arrou m'a appris que la soie valait mieux que le crin qui coupe). Si on laisse ce drainage en place pendant assez longtemps (six, huit ou dix semaines), on peut obtenir la guérison complète de la lésion. J'ai pu ainsi, par deux grosses soies placées en séton et laissées pendant six mois, guérir une arthrite sterno-claviculaire suppurée, tuberculeuse ; chez un homme âgé, il est vrai.

C'est à ce rôle irritatif de l'agent de drainage que mon maître, M. Hartmann, faisait appel, lorsqu'il voulait réduire la lourde mortalité opératoire qui suivait les ablations larges — et en un seul temps — des cancers de la langue. Il conseillait de préparer la région cervicale par la pose d'une mèche qui irritait la région, établissait des défenses locales qui permettaient, quelques jours plus tard, d'ouvrir largement, et sans danger, la cavité buccale par voie cervicale.

*
* *

Il est impossible, dans une courte communication, d'envisager sous ses multiples aspects, le problème du drainage. Il y faudrait un volume. J'ai voulu seulement : constater que certaines techniques chirurgicales très modernes lui font une large place ; montrer que drain et mèche ne sont pas des objets de drainage *interchangeables*, et que l'*établissement d'un drainage incorrect peut avoir des conséquences néfastes*. La pose d'un appareil de drainage, à la fin d'une opération, n'est pas un geste spectaculaire. Mais ce n'est pas un geste mineur, et son importance peut être considérable.

Il n'est pas inutile d'inviter les jeunes chirurgiens à méditer sur ce sujet avant que — et c'est l'espoir de tous — les sulfamides ne lui aient laissé que le pauvre attrait des choses fanées.

*Le Secrétaire annuel* : M. G. Rouhier.

**Imprimé par l'Ancne Impie de la Cour d'Appel, A. Maretheux, Dir., 1, r. Cassette, à Paris (France).**

# MÉMOIRES DE L'ACADÉMIE DE CHIRURGIE

**Séance du 12 Février 1941.**

*Présidence de* M. Paul Mathieu, *président.*

*PREMIÈRE SÉANCE*

## PROCÈS-VERBAL

La rédaction du procès-verbal de la précédente séance est mise aux voix et adoptée.

## CORRESPONDANCE

La correspondance comprend :

1° Les journaux et publications périodiques de la semaine.

2° Une lettre de M. Maurer s'excusant de ne pouvoir assister à la séance.

---

## NÉCROLOGIE

### *Décès de M. le Professeur Pierre Duval, ancien président de l'Académie de Chirurgie.*

### *Allocution de M. Paul Mathieu, président.*

Messieurs,

C'est avec consternation que, dans les derniers jours de janvier, nous apprîmes que le professeur Pierre Duval était dans un état de santé grave. Depuis, les nouvelles reçues nous apportèrent la triste certitude que les soins dévoués de ses collaborateurs ne parviendraient pas à empêcher une terminaison fatale. La perte est grande pour la chirurgie française, pour l'Académie de Chirurgie en particulier. C'est à notre tribune, en effet, que Pierre Duval a publié une importante partie de ses travaux. Très souvent, il y prenait la parole sur un sujet par lui bien étudié, il y lisait ses communications sur un ton d'éloquence particulière et le charme de sa voix commandait aussi bien l'attention que l'intérêt de la question traitée. Tout récemment encore, il nous apportait, en décembre dernier, une très belle observation de sa pratique, observation dont l'importance a suscité une discussion qui n'est pas encore close. Après avoir présidé la Société Nationale de Chirurgie en 1932, il restait un fidèle de ses séances,



*Publication périodique bimensuelle*

et il y jouait souvent, dans lès débats, le rôle d'arbitre, lors de controverses trop vives, rôle délicat qui ne peut être tenu que par les meilleurs d'entre nous.

L'œuvre chirurgicale de Pierre Duval n'est pas de celles qu'une énumération suffit à exposer. Elle mérite d'être rappelée en détails dans une de nos séances solennelles. Aujourd'hui je ne veux qu'évoquer devant vous combien fut brillante sa carrière. Dès sa jeunesse, il se distingua parmi les concurrents pourtant très remarquables de sa génération. Sa réputation fut vite établie dès ses premiers concours, et c'est avec éclat et facilité qu'il obtint tous les succès qu'il sollicita. C'est ainsi qu'il devint chirurgien des hôpitaux, agrégé à la Faculté. Ses maîtres s'attachaient à lui, tant sa personnalité les séduisait, par ce qu'il montrait d'intelligence, de clarté d'exposition, d'élégance du langage. Farabœuf eut pour lui une préférence marquée. Il en fut de même de Félix Guyon, de Reclus, mais c'est surtout Edouard Quénu, dont il fut l'assistant, qui en fit son élève d'élection. Les deux chirurgiens restèrent longtemps unis dans la plus étroite sympathie d'étude et de collaboration.

Pierre Duval aimait la chirurgie. Il s'adonnait avec passion aux grandes interventions, qu'il pratiquait en technicien, sûr de ses connaissances anatomiques, avec des gestes adroits et précis. Sa préférence se porta sans doute sur la chirurgie gastro-intestinale, mais il enrichit aussi la chirurgie thoracique de ses meilleurs principes, acceptés par tous aujourd'hui et aucune branche de notre art ne le laissait indifférent. En ces dernières années, il s'était appliqué à des études très poussées sur la maladie post-opératoire. Il publia, sur ce sujet, des communications à l'Académie de Chirurgie ; il étudia la physiologie pathologique des grands brûlés à l'Association française de Chirurgie, dont il avait eu l'honneur de présider le Congrès en 1932. Pierre Duval montrait par son effort personnel l'importance qu'il attribuait aux études physiologiques dans la formation du chirurgien moderne.

Admirablement doué pour l'enseignement, notre Collègue a occupé la chaire de clinique de thérapeutique chirurgicale de la Faculté de Médecine, à l'hôpital de Vaugirard. Il y a formé une grande école ; nombre de ses collaborateurs sont devenus aujourd'hui des maîtres. Dans son beau service, laissez-moi vous rappeler simplement la parfaite organisation de la radiologie, organisation qui fut en grande partie son œuvre et fut à juste titre une de ses fiertés, car elle est un modèle du genre.

Pierre Duval a, durant toute sa vie, montré une belle activité. Dans la guerre de 1914-1918, à la tête d'une ambulance voisine de la mienne, dans la Somme, je l'ai vu lutter contre les routines de l'époque. Il fut et resta un des partisans de la suture primitive, de la fermeture immédiate des séreuses articulaires dans les premières heures des plaies de guerre. Si ces principes ont pu être récemment discutés, il faut reconnaître qu'entre les mains de Pierre Duval ils donnèrent lieu à de belles réalisations de la chirurgie française.

Dans les circonstances les plus graves de 1940, Pierre Duval resta à la tête de son service ; privé de la plupart de ses élèves, il s'y dépensa sans compter. Il nous parut, en octobre, assez fatigué. Nous pensions que la tristesse des temps, la privation qu'il avait d'un de ses fils, brillant agrégé de l'Université, prisonnier de guerre, suffisait à expliquer l'altération de ses traits. Il avait pourtant gardé toute son énergie. Au

début de janvier, il présidait encore l'Académie de Médecine, où il était entré en 1925.

Nous ne savons pas si les grands chagrins ne finissent pas par aggraver les états organiques. Pour notre Collègue, tout s'est passé comme s'il en était ainsi.

Aujourd'hui, nous nous associons tous à la douleur de ses deux fils, l'un dont l'affection a tendrement entouré ses derniers moments, l'autre, que son père a tant espéré. Nous nous associons à la tristesse de ses proches, de ses élèves. Cette tristesse mesure l'attachement qu'avaient pour Pierre Duval tous ceux qui l'ont approché, car il était aussi un homme de cœur, un être plein de sensibilité, capable de toutes les charités pour ceux qu'il aimait : malades, élèves, amis.

J'adresse un dernier adieu, au nom de l'Académie de Chirurgie, au grand chirurgien Pierre Duval qui a su unir la science et la bonté.

La séance est levée en signe de deuil.

---

## *DEUXIÈME SÉANCE*

## RAPPORTS

### *Résection de l'apophyse transverse gauche de la 5e vertèbre lombaire pour sacralisation douloureuse,*

par MM. **R. Dubau** et **A. Pasquié**.

Rapport de M. E. Sorrel.

MM. Dubau et Pasquié nous ont adressé une observation de sacralisation douloureuse, chez un jeune soldat qu'ils ont guéri par résection de l'apophyse transverse de la 5e lombaire ; la radiographie montrait une hypertrophie notable des deux apophyses costiformes de *L 5* mais le malade ne souffrait que du côté gauche. Après repérage radiographique préalable, MM. Dubau et Pasquié voulurent faire la résection de cette apophyse transverse, le 5 octobre 1937 : sous anesthésie locale, en employant la technique recommandée par M. Bonniot, c'est-à-dire après avoir taillé et refoulé en dedans un volet iliaque, ils trouvèrent en effet une apophyse transverse assez volumineuse qu'ils réséquèrent mais une radiographie ultérieure leur montra que ce n'était en réalité que celle de la 4e lombaire.

Le résultat fut nul et le malade continua à souffrir comme auparavant. Le 25 novembre 1937, en repassant dans la même incision et en utilisant à nouveau le même volet, ils arrivèrent à identifier l'apophyse transverse de L 5 mais ils ne purent l'enlever complètement : la voie, d'abord, était insuffisante. A la suite de cette deuxième intervention, les douleurs diminuèrent mais ne disparurent pas totalement. En mars 1938, MM. Dubau et Pasquié opérèrent pour la troisième fois leur malade ; ils sectionnèrent, comme l'ont préconisé MM. Mathieu et Demirleau, le muscle sacro-lombaire le long de la crête iliaque et des insertions latéro-

épineuses ; le jour obtenu fut meilleur que dans les opérations précédentes. Pour éviter toute erreur, MM. Dubau et Pasquié prirent soin de placer un repère métallique sur ce qu'ils pensaient être l'apophyse costiforme de L 5 et de faire faire des radiographies pendant l'opération ; ils réséquèrent alors largement l'apophyse ainsi nettement identifiée et terminèrent leur opération en bloquant la 5e lombaire par un greffon d'Albee placé entre les deux apophyses épineuses de L 5 et S 1 et sur les lames droites correspondantes.

Cette fois, les douleurs disparurent totalement ; le malade fut immobilisé cinq mois à cause de la greffe ; lorsqu'on le laissa ensuite se lever, on vit qu'il pouvait exécuter sans gêne tous les mouvements et, après une année de réforme temporaire, il fut récupéré comme service armé dans l'infanterie.

Cette observation présente deux points intéressants :

Elle prouve que, quoi qu'on en ait dit, une apophyse costiforme anormale peut bien être la cause de douleurs vives puisque sa suppression les fait disparaître.

Elle montre aussi que l'abord, l'identification et la résection de l'apophyse costiforme de la 5e lombaire très profondément située, en contact par sa face antérieure avec des nerfs et des vaisseaux fort gênants, peuvent être fort délicats : il faut une voie d'abord très large, la mobilisation du rebord postérieur de la crête iliaque peut ne pas suffire et il peut être nécessaire d'avoir recours à la section de la masse sacro-lombaire. Pour l'identification de l'apophyse, le repérage radiographique fait pendant l'opération avec un index métallique peut être fort utile.

Ce n'est certes pas la première fois que ces remarques sont faites : ici même, le 8 décembre 1937, M. Mathieu nous a rapporté une observation de M. Chevallier dans laquelle M. Chevallier disait avoir rencontré les mêmes difficultés que celles dont nous parlent aujourd'hui MM. Dubau et Pasquié et il avait déjà dû avoir recours à un repérage métallique pendant l'opération.

Une discussion suivit : M. Mauclaire, qui avait fait analyser dans la thèse de son élève Meynardier, 9 observations personnelles de sacralisation douloureuse et M. Basset, qui en avait rapporté une ici en 1925, insistèrent également dans la même séance sur les difficultés de l'opération. Les excellentes radiographies qui illustrent la communication de MM. Dubau et Pasquié, en particulier celles qui ont été prises avec le repère métallique en place lors de la troisième intervention, les font bien comprendre.

Et je vous propose, Messieurs, de remercier les auteurs de nous avoir adressé leur intéressant travail.

M. **Basset**: Je voudrais simplement poser une question à M. Sorrel : Pourquoi les auteurs avaient-ils éprouvé le besoin de poser une greffe ?

M. **Sicard**: J'ai eu à traiter 4 cas de sacralisation douloureuse. Je ne pense pas que la compression du nerf rachidien dans le trou de conjugaison permette souvent d'expliquer la douleur.

Dans le dernier cas, une injection sous-arachnoïdienne de lipiodol a montré l'image typique de la *hernie méniscale postérieure*. Une laminectomie a confirmé le diagnostic et l'ablation du segment discal hernié a totalement guéri le malade.

La hernie du disque, sur laquelle mon maître Petit-Dutaillis et Alajouanine ont les premiers attiré l'attention en France et à laquelle De Sèze attribue un grand nombre des sciatiques banales, survient fréquemment à la suite de traumatismes minimes pouvant même passer inaperçus ou à la suite de petits traumatismes répétés. On peut admettre qu'une anomalie osseuse de la région lombo-sacrée la favorise.

Ceci nous dit pourquoi, parmi les sacralisations, quelques-unes seulement sont douloureuses et aussi pourquoi la douleur est si fréquemment unilatérale.

Je rapporterai dans une prochaine séance mes observations.

M. **Petit-Dutaillis**: Je suis très heureux des remarques que vient de faire M. Sicard à propos des sacralisations douloureuses, car avec Alajouanine nous les avions déjà faites à propos de la première observation que nous avons présentée ici même en 1928. Celle-ci concernait un individu qui avait une sciatique avec sacralisation. En l'examinant de très près, nous avons constaté que les symptômes qu'il présentait étaient dus, en réalité, à une compression intrarachidienne. Depuis lors, j'ai constaté fréquemment la coexistence d'une hernie discale et d'une sacralisation ou lombalisation. J'en arrive à penser que sacralisation ou lombalisation doivent s'accompagner peut-être d'une certaine anomalie du disque qui explique la prédisposition de certains sujets à la hernie discale. C'est la question que je pose à propos des cas de ce genre et c'est pourquoi chez ces malades, qui présentent des troubles radiculaires avec sacralisation, il faut examiner avec soin le disque lombaire à la radiographie et, au moindre pincement du disque, avant de penser à une sacralisation douloureuse, il faut faire une radiographie après injection intradurale de lipiodol pour éliminer la hernie discale qui peut être seule à l'origine des accidents.

M. **Paul Mathieu** : L'exérèse d'une apophyse lombaire transverse sacralisée ne doit être pratiquée que lorsqu'on a acquis la certitude clinique qu'elle est la cause des symptômes douloureux observés. C'est là un point sur lequel nous sommes tous d'accord. Je veux simplement faire remarquer que l'opération d'exérèse est injustement présentée comme nécessitant de larges voies d'abord. En réalité, réglée comme il convient, c'est une intervention très simple n'exigeant pas de délabrements anatomiques, à condition qu'on agisse sous un contrôle radiographique constant au cours de l'opération, avec repères opaques, technique que connaissent tous ceux qui ont suivi nos cours de technique chirurgicale de l'appareil moteur.

M. **Bréchot**: A propos de sacralisation de la 5e lombaire, je rapporterai le fait suivant :

J'ai eu dans mon service, à Orléans, pendant la guerre, un homme d'une trentaine d'années qui présentait une contracture considérable à la cuisse droite des muscles demi-tendineux et demi-membraneux. Ces muscles présentaient, lorsque le malade marchait et lorsque couché sur le ventre il laissait pendre sa jambe, de véritables annelures et leurs contractions fibrillaires se voyaient sous la peau.

Un examen prolongé — l'anesthésie — l'infiltration de novocaïne, ne

permettaient pas de penser à une exagération simulée des symptômes. Il y avait un peu d'hyperéflectivité à droite. Les autres muscles de la cuisse étaient normaux. A la radiographie, existait une sacralisation légère de la 5e lombaire. Je proposai à cet homme l'intervention, ne lui cachant pas que je ne pouvais lui en assurer le succès. J'espérais par cette intervention libérer d'une irritation osseuse directe ou tissulaire péri-osseuse les rameaux de la 5e branche lombaire innervant avec la 1re sacrée les deux muscles. La résection de la 5e tranverse lombaire eut un bon résultat, et depuis mon retour à Saint-Antoine cet homme est revenu me dire une fois combien il se trouvait amélioré.

M. **Lance**: En matière de sacralisation douloureuse, il faut faire une distinction entre la sacralisation double et la sacralisation unilatérale. Dans la première, le sacrum est symétrique, dans la seconde, le sacrum est asymétrique, plus haut du côté sacralisé. Il peut en résulter des tiraillements ligamentaires et de véritables arthrites d'origine statique dans l'articulation lombo-sacrée ou dans la sacro-iliaque du côté opposé à la sacralisation. Ce sont ces cas qui sont justiciables d'ostéosynthèses portant soit sur la lombo-sacrée, sur la sacro-iliaque ou sur les deux articulations à la fois. D'autre part, pour savoir si les douleurs proviennent bien de l'irritation de la 5e paire lombaire par l'apophyse transverse hypertrophiée, il suffit de faire dans l'orifice de conjugaison une injection de novocaïne pour vérifier si les douleurs disparaissent momentanément ou non après l'injection.

M. **Boppe**: Comme M. Lance, je considère comme très utiles les injections de novocaïne dans les douleurs basses du dos. Déjà orienté par l'examen clinique et radiologique, on injecte soit au niveau du 5e nerf lombaire, soit au niveau de la sacro-iliaque, soit au niveau des puissantes insertions aponévrotiques de la crête iliaque. La sédation temporaire des douleurs permet ainsi fréquemment une localisation précise.

Dans l'observation de M. Sorrel il paraît bien évident que l'apophyse transverse sacralisée était bien en cause, mais il n'en est pas toujours ainsi. Assez fréquemment il s'agit de fasciites ou aponévrosites de la région lombo-sacrée et, dans certains cas, une simple fasciotomie guérit ou soulage les malades ; il est donc souvent difficile de dire si en cas de sacralisation avec douleurs régionales ou irradiées c'est bien l'ablation de l'apophyse transverse qui procure la guérison.

M. **E. Sorrel** : Je remercie M. Petit-Dutaillis et M. Sicard de leurs intéressantes observations ; mais il me semble qu'elles ne s'appliquent pas au cas que j'ai rapporté. MM. Dubau et Pasquié ont pensé que les douleurs de leur malade étaient provoquées par la sacralisation de l'apophyse transevërse gauche de la 5e lombaire. Ils ont voulu la réséquer ; ils se sont d'abord trompés et ont réséqué l'apophyse transverse de la 4e lombaire ; il n'y a eu aucune amélioration. Ils ont alors réopéré leur malade; ils ont encore commis une erreur, ils n'ont réséqué qu'une portion de l'apophyse transverse de la 5e lombaire. Les douleurs se sont atténuées, mais ont persisté. Enfin, au cours d'une troisième intervention, ils ont réséqué la totalité de l'apophyse de la 5e lombaire, et cette fois-ci les douleurs ont totalement disparu. S'ils avaient voulu procéder à une expé-

rience scientifique, il me semble qu'ils n'auraient pu procéder de façon différente, et il est vraiment difficile de ne pas admettre que dans le cas dont ils nous ont adressé l'observation, c'était bien l'apophyse transverse de L 5 qui était la cause des douleurs.

Il me semble non moins difficile de ne pas admettre que c'est bien la résection de cette apophyse qui a amené la cessation des douleurs : la fasciotomie dont vient de parler M. Boppe a été faite tout aussi bien lors de la première et de la deuxième intervention que lors de la troisième, et pourtant la guérison ne s'est produite que la troisième fois.

Par ailleurs, je suis tout à fait d'accord avec M. Mathieu : la résection de l'apophyse transverse de L 5 n'est pas une opération grave si on emploie une bonne voie d'abord, et, contrairement à M. Petit-Dutaillis, je la considère comme une opération de moindre importance que l'ouverture du canal rachidien et la résection d'une portion du disque intervertébral.

Enfin, comme M. Lance, je crois qu'une injection préalable de novocaïne peut donner des renseignements sur l'origine des douleurs, et dans des cas semblables j'y ai toujours eu recours depuis longtmps.

## *Rupture spontanée et complète de l'artère fémorale,*

par M. **P. Lance.**

Rapport de M. Marcel Fèvre.

M. P. Lance nous a envoyé une intéressante observation de rupture spontanée de l'artère fémorale. La voici :

Observation. — B... (Louis), caporal, entre à l'H. C. Jeanne d'Arc, le 13 juillet 1940, évacué par train sanitaire de Moulins.

Il a été blessé le 11 juin auprès de Reims et était atteint des deux lésions suivantes :

1° Un séton par éclat d'obus entré au niveau du 12e espace intercostal gauche et sorti en avant sous le rebord costal ; il y aurait eu écoulement d'urine par l'orifice postérieur ;

2° Une plaie pénétrante de la fesse droite dans sa partie postérieure latéro-sacrée.

La fiche d'évacuation note qu'en raison du très mauvais état général du blessé lors de son arrivée à Moulins, le 15 juin, aucune intervention n'a été jugée possible : on s'est contenté de panser à plat les deux lésions.

Lorsque le blessé est examiné à son arrivée le 13 juillet, on constate que la fistule lombaire est pratiquement fermée ; aucun écoulement n'y apparaît plus. Par contre la plaie de la fesse suppure abondamment ; on y installe deux drains de Carrel avec lavage au Dakin. L'état général est mauvais : pâleur extrême, température oscillante autour de 38°5. Une semaine après son arrivée, le blessé présente une hémorragie abondante au niveau de la fesse ; elle cède momentanément à un tamponnement mais récidive quatre jours après ; on nettoie largement la plaie et on tamponne à nouveau. Une radiographie montre l'existence de deux petits éclats d'obus au niveau du bord externe du fémur droit à hauteur du bord inférieur du grand trochanter, et un semis de petits éclats vers la région de la fesse sous et le long de la crête iliaque droite.

Le 29 juillet, le blessé, très pâle, dyspnéique, attire l'attention sur une assez volumineuse collection apparue brusquement au niveau de la face externe de la cuisse droite.

Le 1er août, sur les conseils du Dr Huc, chirurgien chef de la formation, nous incisons la collection qui est un volumineux hématome infecté ; lavage de la poche encore encombrée de caillots ; drain. Transfusion de 350 c. c.

A la suite de cette intervention, l'état s'améliore un peu lorsque le 9 août le blessé présente une nouvelle hémorragie dans la poche de l'hématome crural ; un tamponnement paraissant insuffisant, on fait sous anesthésie générale au kélène une ligature de l'artère fémorale sous l'arcade.

Les suites opératoires immédiates sont bonnes ; ablation des agrafes au huitième jour ; la cicatrisation de la plaie de la cuisse se poursuit rapidement ; la plaie de la fesse est presque fermée.

On allait autoriser le blessé à se lever, lorsque survient un nouvel incident. Le 24 août à 6 h. 30 du matin, le blessé ressent une douleur violente à la racine de la cuisse droite ; en même temps son pansement, d'ailleurs mince, est souillé de sang. Quelques minutes après nous sommes auprès de lui et portons le diagnostic probable de rupture de l'artère fémorale, en raison du jet de sang s'écoulant par le bord inférieur de l'incision de ligature désunie. Le blessé est transporté immédiatement à la salle d'opération tandis qu'on exerce constamment une forte compression de l'aorte abdominale.

Nous pratiquons, avec l'aide de notre collègue Griveaud, une ligature de l'artère iliaque externe. Celle-ci étant faite, on fait cesser la compression de l'aorte et l'on a la surprise de constater une reprise presque immédiate de l'hémorragie. Désunion de l'incision de ligature de l'artère fémorale ; on constate alors que l'artère fémorale est complètement et totalement rompue ; les deux bouts sont écartés l'un de l'autre de près de 1 centimètre : le bout inférieur saigne ; le bout supérieur porte encore à environ 1 centimètre de son extrémité la soie n° 1 mise quinze jours auparavant ; la veine paraît normale.

Un fil de ligature est placé sur le bout distal de l'artère ; agrafes sur la peau.

A la fin de l'intervention l'état du blessé est très alarmant, mais on arrive à le remonter par une transfusion de 400 c. c.

Cette fois les suites opératoires furent sans incident et aux dernières nouvelles obtenues (25 septembre), le blessé commençait à se lever.

En résumé il s'agit d'une rupture complète et spontanée de l'artère fémorale survenue quinze jours après et au-dessous de la ligature de cette artère.

M. Pierre Lance fait suivre son observation des commentaires suivants dont nous voulons lui laisser le mérite :

« D'emblée il convient de remarquer le caractère anatomique très particulier de la lésion ; lorsqu'on reprend en effet les quelques observations comparables de rupture artérielle, constamment on se trouve en présence d'une fissuration de la paroi n'intéressant pas la totalité du pourtour de l'artère boutonnière longitudinale dans les observations de Delagénière, Walther, déchirure irrégulière dans celles de Bonnet, Leuret, etc... ; dans les 9 observations réunies dans la thèse de Damon, tous les auteurs ont noté les faibles dimensions de l'orifice. Cette notion se trouve également, quelle que soit l'étiologie invoquée : rupture au niveau d'une plaque d'athérome (Bonnet, Walther), rupture infectieuse.

« A quelle cause faut-il d'ailleurs attribuer ces accidents ?

« Nous regrettons que les circonstances dans lesquelles fut opéré notre blessé ne nous aient pas laissé le temps de réséquer largement l'artère aux fins d'examen histologique. Ce que nous pouvons affirmer, c'est qu'il n'y avait aucun signe macroscopique d'infection *in situ*, et que, d'autre part, il s'agissait d'un sujet de ving-deux ans chez lequel l'athérome n'est guère admissible.

« Est-il plus vraisemblable de rapprocher cet accident des fissurations spontanées survenues sur des artères dénudées pour sympathectomie, que Damon croit pouvoir attribuer à une nécrose aseptique favorisée par la dénudation ? On peut, croyons-nous, formuler seulement des hypothèses dont la fragilité est encore augmentée si l'on remarque que la rupture s'est produite sur une voie de dérivation du courant principal

dont la pression n'atteignait pas les 22 centimètres de mercure, chiffre normal au niveau de l'artère fémorale. »

L'observation que nous vous avons rapportée concerne un cas de rupture spontanée et totale de l'artère fémorale, vraiment tout à fait exceptionnelle. Personnellement nous ne connaissons pas de cas identique et nous serions heureux de savoir si des cas analogues ont été rencontrés par les chirurgiens les plus expérimentés en chirurgie de guerre.

Nous n'avons pas d'explication satisfaisante à donner pour expliquer cette rupture, puisque les opérateurs n'ont trouvé aucun signe d'infection au niveau de l'artère.

Au point de vue pratique cependant nous ferons une remarque : personnellement, lorsque nous pratiquons une ligature artérielle, nous plaçons une double ligature et sectionnons entre les deux fils. Une telle manière de faire a son intérêt en réalisant une sympathectomie et en favorisant la circulation collatérale. Peut-être, en diminuant la traction sur l'artère, cette section artérielle entre deux ligatures permettrait-elle d'éviter des accidents analogues à celui signalé par M. Pierre Lance, en admettant qu'une action mécanique ait joué un rôle dans la rupture.

Nous vous proposons de remercier M. Pierre Lance de nous avoir communiqué sa très intéressante observation.

BIBLIOGRAPHIE

Bonnet, Martin et Nikodevitch. — *Lyon Chirurgical*, **20**, 1933.
Damon. — *Thèse Paris*, 1929.
Delagenière. — *XXII*e *Congrès français de Chirurgie*, 1909, p. 221.
Letulle, Walther et Lardennois. — *Bull. Soc. Anatomique*, 1910, p. 509.
Michaut. — *Thèse Paris*, 1910.
Walther. — *Bulletins et Mémoires Soc. de Chirurgie*, 1903.

M. **Sénèque** : Je ferai remarquer à M. Fèvre qu'il est difficile d'admettre le titre de cette communication dans son intégralité. Il s'est bien agi dans ce cas d'une rupture complète puisque celle-ci a été constatée, par contre en l'absence d'examens bactériologiques comment accepter le terme de *rupture spontanée ?* A mon avis, il s'est agi d'une hémorragie secondaire par ulcération artérielle d'origine septique dans l'observation qui nous a été rapportée.

M. **Fèvre**: Je souscris pleinement aux remarques de M. Sénèque et de M. Lenormant. L'origine infectieuse de la rupture est tout à fait vraisemblable. Mais la rupture tranversale totale de l'artère reste néanmoins une lésion exceptionnelle.

---

## DISCUSSION EN COURS

### *Les indications opératoires chez les blessés en état de choc,*
par MM. **Picot** et **Aurousseau.**

Les auteurs qui ont étudié le choc traumatique ont, à notre avis, réuni dans la même étude des faits fort dissemblables dont le seul point commun est le collapsus circulatoire qui marque leur période terminale. Ayant été appelés à soigner beaucoup de gros fracturés, nous avons eu l'occasion d'observer un grand nombre de blessés choqués ; sans reprendre le côté pathogénique de la question, nous dirons seulement que la théorie de O'Shaunessy sur les impulsions « nociceptincs » qui partent de la blessure, s'applique particulièrement aux fracturés mal ou non immobilisés.

L'observation clinique nous a montré déjà, au cours de la guerre 1914-1918, qu'il faut distinguer parmi les blessés dits en état de choc ceux qui présentent un choc vrai, caractérisé par l'épuisement nerveux consécutif à la douleur, au froid, à la fatigue, à l'émotion, à l'hémorragie, aux excitations nociceptives issues de la fracture, et qui aboutit à une insuffisance vaso-motrice.

A côté de ces blessés, il y a les toxémies (attrition, infection). Nous ne comprenons pas pourquoi ces toxémies diverses sont classées dans les chocs traumatiques. Il ne viendrait à personne l'idée de considérer comme choc les accidents qui succèdent à la levée de l'obstacle dans une occlusion du grêle lorsqu'une dérivation n'a pas été faite. Et cependant ces accidents ne sont-ils pas voisins de ceux qui se produisent après la levée d'un garrot ?

Enfin, il convient de mettre à part le collapsus hémorragique, qui n'est pas du choc. Le professeur Binet nous a montré comment ces cas doivent être traités.

La distinction que nous avons établie entre le choc traumatique vrai et la toxémie n'est pas théorique, elle est le fruit de l'observation clinique. Cliniquement, en effet, si les blessés de ces différents groupes présentent un syndrome commun d'insuffisance vaso-motrice (hypotension considérable, refroidissement, cyanose des extrémités), il est cependant facile de différencier l'état de choc de la toxémie. Dans le choc traumatique, la pâleur du blessé est extrême, la respiration est ralentie et quelquefois si superficielle, l'obnubilation si complète, que le blessé donne l'impression que la mort est imminente.

Tout autre est l'aspect de l'intoxiqué. Si, comme dans le cas précédent, le pouls est souvent imperceptible et que le Pachon n'arrive pas à mettre en évidence une véritable oscillation, le blessé est généralement agité et a gardé sa lucidité. La pâleur des téguments a fait place à une teinte subictérique. La respiration est rapide et le blessé se plaint que « l'air n'entre pas dans la poitrine ». Lorsqu'on découvre la blessure, on la trouve souvent un peu odorante lorsque les signes d'une gangrène gazeuse ne sont pas manifestes.

L'expérience nous a aussi montré que les indications opératoires chez les blessés en état de choc et chez ceux qui présentent une toxémie sont essentiellement différentes. On peut dire qu'elles s'opposent. Dans le

premier cas, dans le choc traumatique vrai, aucune intervention sur la blessure ne doit être tentée avant que le blessé soit sorti de son état de choc. Le blessé doit être réchauffé, réhydraté par du sérum intraveineux et la circulation réanimée avec des tonicardiaques. Nous avons surtout employé l'adrénaline par voie veineuse à doses répétées, car nous croyons qu'il existe dans ces cas de l'insuffisance surrénale. Il est capital aussi que, pendant ce traitement préopératoire, la fracture soit immobilisée de façon absolue (traction, sacs de sable, etc.). Dès que le blessé est en état de boire, du café, des grogs chauds complètent le traitement. Cinq ou six heures sont souvent nécessaires pour faire sortir le blessé de son état de choc.

Nombreux sont les blessés que nous avons traités et guéris de la sorte au cours des deux guerres. Nous ne relaterons que cet exemple qui date d'avril 1940.

Trois militaires sont fauchés, la nuit, en pleine campagne, par une auto qui s'enfuit. Plusieurs heures se passent avant qu'ils puissent être relevés et transportés à notre hôpital. A l'arrivée, on retire de l'ambulance deux cadavres, ils portent des fractures ouvertes des membres inférieurs. Le troisième blessé est moribond, sans pouls, respirant à peine, sans connaissance ; il a des plaies multiples, une fracture ouverte de la jambe gauche et une fracture fermée de la jambe droite. On le soumet au traitement indiqué plus haut (sérum adrénaliné intraveineux, réchauffement, etc...). Au bout de quatre heures, le pouls revient, la connaissance reparaît, le blessé est assez conscient pour boire un peu de café. Opéré dans ces conditions, il guérit avec ses deux jambes.

Nous rapporterons, pour être opposé à ce cas, celui d'un soldat anglais qui, à moto, a été bousculé par une automobile militaire. Il est conduit à notre hôpital au milieu de la nuit par plusieurs officiers qui désirent que le blessé soit opéré le plus vite possible. Au bout d'une heure de préparation, l'état général paraissant moins mauvais, nous cédons à tort à leurs sollicitations et opérons. Il s'agit de fractures ouvertes de la cuisse et de la jambe droites. Malgré tous les traitements toniques post-opératoires l'opéré succombe deux heures après l'opération qui a été conservatrice. Nous avons toujours gardé le souvenir que ce blessé, si nous avions attendu davantage, aurait supporté l'opération.

Si le traitement opératoire doit être retardé, en cas de choc traumatique, jusqu'à la disparition de l'état de choc, il n'en est plus de même chez l'intoxiqué (choc septique ou choc toxique). L'indication, ici, est de supprimer au plus tôt le foyer où s'élaborent les poisons. L'amputation plane faite sous le couvert d'une injection intraveineuse adrénalinée peut, seule, sauver le blessé.

Dans ces cas où il faut à la fois supprimer un foyer septique et réduire l'ébranlement opératoire au minimum, nous nous sommes bien trouvés d'amputer dans le foyer de fracture en débridant, si c'est nécessaire, les parties molles largement au-dessus. La section osseuse détermine toujours un ébranlement qui aggrave le choc.

Nous n'avons pas l'expérience de la rachi-anesthésie chez ces blessés et nous avons toujours opéré sous le couvert de quelques bouffées de chlorure d'éthyle.

Les quelques observations qui ont été publiées d'anesthésie rachidienne pratiquée en plein choc ne nous ont pas convaincus et nous

partageons sur ce point l'opinion de Leriche. Le premier opéré de J. Ch.-Bloch rapporté par Leveuf paraît avoir été nettement aggravé par l'anesthésie rachidienne qui a fait disparaître le pouls et les oscillations du Pachon. Les injections répétées d'adrénaline faites par voie veineuse semblent au contraire avoir sorti l'opéré de sa situation critique.

Nous croyons que cet homme aurait guéri plus facilement, aurait peut-être pu supporter une opération conservatrice — puisqu'il n'y avait pas d'infection — s'il n'avait été opéré qu'après avoir été sorti de son état de choc par un traitement approprié.

Le second blessé dont Leveuf a rapporté l'histoire ne peut être remonté par les injections de sérum, la strychnine, etc... Il est alors opéré sous rachi-anesthésie. On découvre une gangrène gazeuse des deux membres inférieurs et le blessé, amputé des deux cuisses, est mort six heures plus tard. Il s'agissait dans ce cas d'une toxémie infectieuse que nous aurions opérée de suite sous le couvert d'une injection intraveineuse de sérum adrénaliné.

La distinction que nous avons établie entre les différents syndromes étiquetés choc traumatique présente donc surtout un intérêt chirurgical. Elle nous permet de porter des indications opératoires précises : opération retardée dans le choc vrai, opération précoce d'exérèse dans le choc septique.

---

## COMMUNICATIONS

### *Un incident du drainage externe du cholédoque : le reflux duodénal,*

par M. **P. Moulonguet**.

Il m'est arrivé deux fois d'assister, dans les suites immédiates d'une cholédocotomie avec drainage, à un incident grave, inquiétant : le reflux duodénal par le drain en T de Kehr. Cette complication m'a surpris la première fois et, à cause de cela peut-être, elle a risqué d'avoir des conséquences funestes. Dans le second cas j'étais averti et j'y ai paré plus rapidement. Il m'a semblé, par mes lectures, que cet incident de l'hepatocus-drainage n'avait pas retenu l'attention des chirurgiens ; peut-être quelques-uns d'entre vous le connaissent-ils ? Je crois qu'il est intéressant que nous en parlions.

Je ne vous rapporterai pas en détail les observations. Elles sont classiques et calquées l'une sur l'autre. Il s'agissait de deux femmes, atteintes toutes deux de calculs multiples de cholédoque avec très grosse distension du canal ; comme cela est d'usage dans cette forme anatomique, elles n'étaient pas ictériques. La première m'avait été adressée par notre collègue Brulé, dont vous savez la compétence en cette matière ; les accidents dataient de plusieurs mois, avec poussées fébriles répétées, troubles digestifs, amaigrissement et gros foie. La seconde, soignée par mon ami le Dr Tilloy, avait présenté, après des grossesses répétées, des coliques hépatiques très douloureuses, puis des douleurs atténuées mais suivies d'ictère passager, puis des poussées fébriles ; quand je l'ai vue elle n'était pas

ictérique, mais elle avait du prurit et de la cholurie, l'amaigrissement était de 15 kilogrammes.

Dans les deux cas le cholédoque était très distendu : comme le pouce dans le premier, comme l'auriculaire dans le second. Il renfermait de nombreux calculs à facette superposés dans un cas, deux calculs et une boue épaisse qu'il me fallut draguer dans le second. La bile vint à flot après le débouchage des voies biliaires, elle était claire. Le passage vers le duodénum était libre dans le premier cas ; dans le second, sans doute, s'égarait-on dans le canal dilaté, puisque je ne pus trouver le chemin de la papille. Un drain de Kehr est mis en place. Les suites opératoires sont d'abord excellentes : la bile coule abondamment et tout paraît devoir aller pour le mieux.

C'est ici qu'apparaît le reflux duodénal: la quantité de liquide recueilli augmente brusquement au bout de trois à quatre jours, au moment où la malade recommence à boire. Le bocal se remplit, il faut le vider dans la journée ; il contient un liquide pâle et trouble. En même temps se produit une altération marquée de l'état général, une sensation de fatigue, d'anéantissement et un changement du facies par amaigrissement aigu, déshydratation, desséchement ; parallèlement la température tombe au-dessous de 37°. Le fait est bien connu et caractéristique des fistules duodénales. Cependant je ne songeais pas à cette complication et c'est la première malade qui attira mon attention en me disant : « Chaque fois que je bois, j'entends que ça coule dans mon bocal. » L'aspect décoloré et trouble du liquide m'avait frappé ; son odeur fade si spéciale aux écoulements duodénaux confirmait et renforçait les dires de l'opérée : ce n'étaient pas seulement les boissons ingérées qui refluaient par le cholédoque, mais les sécrétions duodénales, pancréatiques peut-être (je ne les ai pas recherchées), qui remontaient et se perdaient.

Il fallait aviser au plus tôt à un état de choses qui paraissait très inquiétant. M. Brulé donna le conseil de supprimer les boissons liquides et de donner des purées, des bouillies ; en même temps pour agir sur la motricité cholédocienne et réveiller les fonctions du sphincter d'Oddi, il ordonna un cholagogue et de la crème fraîche. Et naturellement de grosses quantités de sérum salé et glucosé. Avec la suppression des boissons la quantité de liquide perdu diminua, mais il restait trouble et l'état général misérable. Je retirai alors le drain en T, et très vite la bile s'écoulant dans le pansement reprit son aspect normal, le facies se restaura, en même temps que la courbe thermique repassait la ligne de 37°.

Dans le second cas, dès que j'ai vu la quantité de liquide des vingt-quatre heures dépasser 2 litres, j'ai compris : il était jaune très pâle et fortement trouble, l'odeur était fade, nauséeuse. J'ai retiré le drain de Kehr et les choses se sont arrangées très vite ; au bout de quarante-huit heures l'opérée ne se plaignait plus de son immense fatigue.

Les deux malades ont guéri et sont actuellement en excellente santé.

A quoi faut-il attribuer le reflux duodénal dans ces deux cas ? Est-ce au mode de drainage, c'est-à-dire au drain en T ? J'ai pensé, dans le premier cas, que la branche inférieure cathétérisant le cholédoque inférieur était trop longue et, peut-être, franchissait la papille. Malgré que je recoupe toujours les deux bouts de la branche transversale, peut-être n'avais-je pas été assez généreux dans cette recoupe. Dans le second cas cette expli-

cation est sûrement fausse, car, depuis lors, j'ai toujours pris soin de n'intuber le bout inférieur qu'avec une branche très courte, légèrement biseautée. Je pense donc qu'il faut rapporter le reflux aux conditions anatomiques de ces deux observations : cholédoque très distendu, ancienneté des lésions (peut-être réaction de pancréatite dans le second cas), et, par conséquent, probabilité de paralysie, ou du moins de dyskinésie, du sphincter d'Oddi — pour parler plus simplement papille forcée. C'est dans des cas semblables que je me méfierai désormais de rencontrer ce désagréable accident des suites opératoires.

Se peut-il qu'il n'ait jamais frappé les chirurgiens ? Je suis très surpris de n'avoir pas su trouver sa description dans les nombreux travaux traitant des suites opératoires de la chirurgie des voies biliaires. Heuer, Bernhard, dans leurs grosses statistiques, n'en font pas mention. Soupault, dans les matériaux de son important travail pour le Congrès de Chirurgie 1939, n'a pas rencontré le récit de cet accident. J'ai relevé deux observations qui, peut-être, se rapportent au reflux duodénal par le drain de cholédocotomie, mais qui n'ont pas été interprétées de la sorte par leurs auteurs : ce sont celles de Melchior (*Zentr. f. Chir.*, **59**, décembre 1932, p. 2940). Elles sont publiées sous le titre de « Cholerragie, complication rare des opérations sur les voies biliaires ». L'auteur pense qu'il a eu affaire à un écoulement de bile atteignant et dépassant 2 litres par nyctémère ; cette bile était « remarquablement pâle ». L'un des malades est mort, l'autre a guéri. Suermondt (*Zentr. f. Chir.*, **60**, mars 1933, p. 559) rapporte incidemment qu'il a assisté à une cholerragie, par le drain, de 2.800 c. c. Ne s'agit-il pas plutôt de reflux duodénal ? Je dois noter que dans les observations de Melchior le cholédoque n'est pas dit distendu : il y aurait là une différence sensible avec mes observations, mais on lit, dans les deux comptes rendus : « Le cholédoque est normal au palper. » Nous savons que ce mode d'exploration au doigt est bien insuffisant. Dans l'intéressant article de Bengolea et Suarez Velasco, sur la cholédocolyse (*Arch. des mal. app. dig.*, **28**, 1938, p. 236), une observation parle de suites opératoires très inquiétantes avec écoulement de 1 lit. 500 de liquide bilieux par le drain de Kehr.

Je n'allongerai pas cette communication en vous rappelant tout ce qu'on a publié sur la question du reflux duodénal dans les voies biliaires Le fait est entièrement démontré et de la façon la plus probante lorsqu'il est visible sous l'écran dans quelques cas exceptionnels. Je citerai seulement une observation de Bernhard (*Zentr. f. Chir.*, **65**, 1938, p. 786) et une de Cereuzzi (*Gaz. d. Osp. e. d. Clin.*, n° 5, 1934) qui concernent des reflux tardifs après cholédocotomie par la fistule biliaire ; dans un cas, il y eut un phlegmon pariétal où on a retrouvé les ferments pancréatiques, dans l'autre, digestion cutanée au pourtour de la fistule. Ce sont là d'autres circonstances cliniques que celles que j'envisage. Enfin je rappellerai l'intéressant travail de M. Bottin, rapporté par mon ami Brocq (*Acad. Chir.*, 1939, p. 1220), qui prouve expérimentalement l'existence de la paralysie du sphincter d'Oddi, condition obligatoire du reflux duodénal dans les voies biliaires.

Pour en revenir à cet incident post-opératoire très inquiétant du reflux duodénal par le tube de Kehr, je pense qu'il risque spécialement de se produire quand on a affaire à un cholédoque très distendu et qu'il vaut mieux, pour l'arrêter le plus vite possible, retirer le drain de Kehr. Au

cas où il persisterait, le conseil de Suermondt de pratiquer une jéjunostomie pour réinjecter le liquide perdu, dans l'intestin, me paraît judicieux.

M. **Soupault** : La communication de Moulonguet m'apporte un éclaircissement et un regret : dans un cas semblable au sien, je n'ai pas su démêler l'origine de la fistulisation et j'ai perdu ma malade.

Il s'agissait d'une angiocholécystite que j'avais opérée à froid après de sérieuses et nombreuses crises et chez qui j'avais trouvé — outre une vésicule fort malade — deux pierres dans la voie principale : une très haut située, dans la branche droite de l'hépatique, que je pus extraire à la pince, l'autre profondément enchatonnée à l'extrémité inférieure du cholédoque et que je n'eus que par morcellement. Un drain en T fut placé dans le cholédoque et les suites immédiates furent d'abord très satisfaisantes. Le huitième jour, je croyais la partie gagnée. Une injection de ténébryl par le drain avait montré un facile — trop facile ? — passage dans le duodénum et je crus pouvoir enlever le tube en le remplaçant par un simple drainage de la plaie, qui était encore méchée. Les jours suivants, abondant écoulement de liquide clair qui inondait les pansements, tandis que le taux des urines baissait. Malgré l'aspiration continue par le drain, des phénomènes péritonéaux survinrent, qui emportèrent la malade.

Je ne sais s'il faut, dans mon cas particulier, expliquer le reflux par une destruction partielle soit de la paroi cholédocienne, soit de la papille de Vater et du sphincter d'Oddi par la pierre qui y était enchatonnée et qui aurait laissé une escarre ou un orifice béant après son extraction, ou le tube en T lui-même. Il y a longtemps que mon maître, M. le professeur Gosset, a remplacé le tube de Kehr par un simple drain glissé dans l'extrémité supérieure de l'hépatique.

Au cours des nombreuses lectures que j'ai dû faire avant de rédiger mon rapport au Congrès de Chirurgie de 1939 sur les anastomoses biliodigestives, je n'avais pas rencontré d'exemples de cette complication tandis que tous les autres inconvénients du drainage par taille cholédocienne dans les angiocholécystites sont longuement décrits et argumentés. Ce nouveau danger du drainage externe de la voie biliaire principale, que Moulonguet vient de nous faire connaître, plaide lui aussi en faveur de la dérivation interne par anastomose cholédoco-duodénale qui me paraît, ainsi que je l'ai écrit, devoir retenir toute notre attention comme étant supérieure, au moins dans certaines éventualités, à la dérivation biliaire externe même spontanée.

M. **Jean Quénu** : Pour expliquer le reflux duodénal, Moulonguet a émis deux hypothèses : 1° Celle du tube en T dont la branche inférieure trop longue pénètre dans le duodénum, hypothèse qui ne semble pas devoir être retenue dans les cas qu'il rapporte. Mais je rappelle que certains chirurgiens, après la taille cholédocienne, introduisent deux drains dans le cholédoque : l'un ascendant destiné à drainer la bile, l'autre descendant jusque dans le duodénum, qui peut servir, le cas échéant, à l'entéroclyse pour l'alimentation du malade. Ce dernier pouvant, en cas de reflux, être obturé par un fausset. 2° L'hypothèse d'un relâchement du sphincter d'Oddi. Ni l'une ni l'autre de ces conditions ne me semblent suffisantes pour expliquer le reflux duodénal si l'on ne fait intervenir un troisième facteur, qui est l'hypertension intraduodénale. Cette hypertension peut

avoir pour cause une sténose sous-vatérienne du duodénum et mon maître Pierre Duval, lorsqu'il présenta son drainage duodénal transvatérien par tube perdu, avait eu grand soin de citer la sténose duodénale comme contre-indication à cette méthode, à cause du reflux duodénal possible.

M. **A. Gosset**: Je ne me sers jamais, après cholédocotomie, du drain en T. Or, il y a près de quarante ans que je fais chaque année un certain nombre de cholédocotomies, et je continue à ne pas employer ce modèle de drain. Je mets simplement, dans le bout supérieur de la voie biliaire principale, un drain ordinaire, que je laisse très longtemps, au moins quinze jours, parfois vingt et même vingt-cinq jours. Pour le maintenir aussi longtemps, j'ai soin de le fixer à la brèche du cholédoque par un solide catgut et, à la paroi cutanée, par un fil de soie, ce qui lui évite tout tiraillement.

Les mèches — car je mets des mèches, — doivent, elles aussi, demeurer en place assez longtemps, de douze à quinze jours. En prenant soin, vers le dixième jour, de les imbiber chaque matin avec un peu d'eau oxygénée, on pourra les retirer très facilement, mais pas toutes à la fois, entre le dixième et le quinzième jour.

Les soins postopératoires ont une importance capitale, on doit faire faire les pansements sous son contrôle, car la mortalité est encore non négligeable chez les ictériques.

Dans le cas dont vient de parler mon ami le Dr Soupault, et dans lequel la région de l'ampoule de Vater avait sans doute été fortement contusionnée, j'aurais eu recours à une anastomose, ainsi qu'il l'indique lui-même dans son excellent rapport pour le Congrès de Chirurgie.

M. **Ameline**: Je pense qu'il faut regretter pour la rigueur scientifique de ces belles observations qu'on n'ait pas recherché les ferments pancréatiques dans le liquide duodénal.

M. **Bréchot**: Je veux simplement signaler certains faits qui, sans être similaires à ceux exposés puisqu'ils ne concernent pas un reflux duodénal par le cholédoque, sont susceptibles d'apporter quelque crédit à l'hypothèse émise par M. Quénu.

J'ai observé deux fois, après des gastrectomies, des vomissements incoercibles et électifs de bile, les aliments passant sans être rejetés. J'ai rapporté ici ces faits. Dans les deux cas, après une longue période d'observation et devant l'état progressivement plus alarmant des malades, j'ai fait deux résections de l'anse grêle efférente parce que sur une longueur de 20 centimètres elle était considérablemnt augmntée de volume. Les parois en étaient extraordinairement épaisses sans qu'il y ait d'autres lésions histologiques que cette hypertrophie.

Ces 2 malades ont vu cesser considérablement les vomissements.

M. **Soupault**: Dans les faits rapportés, le plus intéressant, à mon avis, est de connaître le mode de production de la complication.

A ce propos, et après ce que vient de dire Quénu, je ne pense pas qu'une hyperpression intraduodénale soit nécessaire au reflux. L'étude des anastomoses cholédoco-duodénales qui réalisent un état de choses assez proche de ces insuffisances vatériennes (quelle qu'en soit l'origine)

montre, tant chez les quadrupèdes en expérience que chez les opérés humains, que la seule position horizontale ou, au contraire, la verticale favorise ou non l'ascension du liquide duodénal dans la voie biliaire principale.

M. **Moulonguet** : On pourrait ouvrir une discussion infinie en se plaçant sur le terrain physiopathologique, à propos du reflux duodénal dans les voies biliaires. Ce n'est pas à ce point de vue que je me suis placé.

J'ai voulu rapporter deux observations d'incidents post-opératoires qui m'ont beaucoup surpris parce qu'ils sont survenus après des opérations courantes et classiques et que je n'avais jamais entendu parler de ce reflux duodénal par le drain de Kehr. Il s'agit donc d'un sujet de pure technique chirurgicale.

Comment éviter cet accident ? Comment y parer ? Je ne crois pas que le drain en T, de par ailleurs si utile pour toutes sortes de raisons, en soit responsable pourvu que sa branche transversale soit bien raccourcie. J'ai pensé qu'il avait été opportun de l'enlever, puisque le reflux duodénal a cessé après son ablation. Mais dans l'observation de mon ami Soupault les choses se sont passées différemment. Cela me laisse en doute.


---

## PRÉSENTATION D'INSTRUMENT

par M. **Bréchot**.

Je vous présente un dispositif particulier pour enclouer le col fémoral. Deux faits m'ont guidé :

1° Donner au clou un appui solide sur la face externe de la diaphyse, fait je crois nécessaire pour les prothèses à demeure dans les fractures consolidant mal et dans les pseudarthroses. Cette attelle doit jouer un rôle important dans la marche pour la projection en avant du fémur.



2° Diminuer la brutalité dans la transmission des forces afin de ménager mieux le tissu spongieux, surtout du col, et répartir mieux ces forces sur l'ensemble de la gaine à aillettes.

Voici le dispositif :

1° Une plaque type Sherman renflée à une extrémité où existe un

canal fileté oblique à 130°. Cette obliquité varie suivant les plaques de 120° à 140° et l'on doit choisir celle qui correspond à l'angle cervico-diaphysaire mesuré sur la radio après réduction de la fracture.

Sur cette plaque, maintenue contre la face externe du fémur, se visse un conducteur B analogue à ceux de Reinkold. Dans ce conducteur glisse la broche de Kirschner.

2° Un clou à ailettes suivant la disposition de Smith Petersen, mais ce clou est formé comme il suit :

a) *Une tige centrale* dont le centre est creusé d'un canal que l'on engage sur la broche si celle-ci a bien été correctement mise après contrôle radiographique.

b) Une gaine à ailettes est glissée sur ce clou central.

c) La tête du clou central est fixée à la partie supérieure de l'attelle fémorale de façons diverses. Soit par vissage direct de la tête sur l'attelle, soit par capuchon vissant sur la plaque et fixé sur la tête du clou.

Du reste, ce mode de fixation par attelle externe diaphysaire peut s'appliquer au clou moyen de Petersen qui, modifié, peut se visser directement sur l'attelle. C'est la première idée qui se présente à l'esprit. Je pense, ainsi que je l'ai dit, qu'il peut être utile d'assouplir son effort par un clou du type précédent.

J'ai fait également faire un clou de Petersen ayant deux guides pour la broche : l'un central, c'est le type actuel ; l'autre périphérique. Si la broche n'apparaît pas correcte en guidant le clou sur son canal excentrique (situé à l'extrémité d'une ailette), l'on peut gagner dans tous les sens la largeur du clou, et cela peut éviter la mise d'une nouvelle broche.

---

## ÉLECTION DE QUATRE ASSOCIÉS PARISIENS

Nombre de votants : 65. — Majorité absolue : 33.

Ont obtenu :

| | | | |
|---|---|---|---|
| MM. Merle d'Aubigné | 65 voix. | Elu. |
| Jean Patel | 64 — | — |
| Gérard-Marchant | 63 — | — |
| Dufourmentel | 40 — | — |
| Roger Couvelaire | 16 — | |
| Marc Iselin | 5 — | |
| Séjournet | 4 | |

En conséquence, MM. Merle d'Aubigné, Jean Patel, Gérard-Marchant et Dufourmentel sont proclamés associés parisiens de l'Académie de Chirurgie.

---

*Le Secrétaire annuel* : M. G. Rouhier.

# MÉMOIRES DE L'ACADÉMIE DE CHIRURGIE

**Séance du 19 Février 1941.**

*Présidence de* M. PAUL MATHIEU, *président.*

## PROCÈS-VERBAL

La rédaction du procès-verbal de la précédente séance est mise aux voix et adoptée.

## CORRESPONDANCE

La correspondance comprend :

1° Les journaux et publications périodiques de la semaine.

2° Une lettre de M. WELTI, s'excusant de ne pouvoir assister à la séance.

3° Une lettre de M. D'ALLAINES, sollicitant un congé de trois semaines.

4° Des lettres de MM. DUFOURMENTEL, GÉRARD-MARCHANT, MERLE-D'AUBIGNÉ, Jean PATEL, remerciant l'Académie de les avoir nommés associés parisiens.

5° Un travail de M. SABADINI (Alger), associé national, intitulé : *Un cas de stérilité masculine consécutive à des cicatrices épididymaires d'origine blennorragique traitée par anastomose épididymo-déférentielle latérale avec résultat positif.*

6° Un travail de M. QUERNEAU (Quimper), intitulé : *Péritonite aiguë d'origine rénale. Difficulté du diagnostic étiologique de la tactique opératoire et du problème pathogénique.*
M. MOURE, rapporteur.

7° Un travail de MM. LACAUX, MERLE, BRACKE, intitulé : *A propos de deux observations de plaies pénétrantes de l'abdomen par coup de feu.*
M. GUEULLETTE, rapporteur.

---

## PRÉSENTATION D'OUVRAGE

M. **Sauvé** : J'ai l'honneur de présenter au nom de notre collègue Virenque son beau traité de « Chirurgie réparatrice maxillo-faciale ». Ce traité, écrit avec clarté et simplicité, sera lu avec profit non seulement par les chirurgiens spécialisés, mais par tous les chirurgiens. Les techniques détaillées décrites dans ce livre ne s'appliquent pas, en effet,

seulement à la chirurgie maxillo-faciale, elles sont valables pour les réparations de toutes les cicatrices des membres superficielles ou profondes. Elles constituent des règles générales que tous ont intérêt à connaître.

---

## A PROPOS DU PROCÈS-VERBAL

### *A propos de la communication de M. Clovis Vincent. Abcès du cerveau survenu sept mois après la blessure au niveau d'un éclat de bombe inclus dans le lobe frontal gauche. Ablation en bloc de l'abcès et de l'éclat. Guérison,*

par M. **Daniel Ferey** (de Saint-Malo), associé national.

Homme de trente ans, blessé à Dunkerque, le 15 mai 1940, éclat de bombe dans le lobe frontal gauche et dans la cuisse droite, avec fracture ouverte. Soigné au Val-de-Grâce, comme il ne présente aucun trouble cérébral, on ne l'opère pas et on le réforme. Le 24 novembre 1940, crise d'épilepsie, avec coma consécutif, au cours de laquelle il se casse à nouveau le fémur. Du 25 novembre au 4 décembre, plusieurs crises d'épilepsie, apparition de céphalées, de température et gros amaigrissement. Intervention le 5 décembre 1940, anesthésie locale. Résection de la cicatrice ancienne que l'on poursuit jusque dans l'orifice osseux et que l'on isole soigneusement de l'os. Une ligature à la soie est posée, et l'entonnoir de peau et de tissu conjonctif réséqué au-dessus pour ne pas être obligé d'agrandir l'orifice osseux de pénétration du projectile. Scalp du cuir chevelu. Volet osseux, mais au moment où on le soulève, une petite adhérence se rompt et il s'écoule quelques gouttes de pus, une pince de Cushing obture rapidement cette petite déchirure. A ce moment, crise d'épilepsie qui dure environ vingt secondes. Ablation en bloc de l'abcès bien encapsulé, du volume d'une grosse noix. Hémostase soigneuse, poudre de septoplix 1 à 2 grammes dans la cavité laissée par l'abcès. Mise en place sans la suturer d'une membrane d'amnios de la largeur d'une pièce de 10 francs. Suture du volet osseux qui est très dur, éburné, lisse tout autour de l'orifice d'entrée du projectile. Suture de la peau par sa face profonde au niveau de la partie réséquée. Suture facile du lambeau qui ne tire pas. La veille, le blessé avait eu 6 Dagénan, et cette dose est continuée pendant trois jours encore. L'examen microbien a montré la présence de tétragènes et de *Perfringens.* Au dixième jour de l'opération, il fait un très gros abcès au niveau du foyer de fracture sous-trochantérien, et, au douzième jour, un petit suintement de la plaie du cuir chevelu. Une ostéite du volet nécessite, le 20 janvier, son ablation. Nous avons constaté lors de cette réintervention l'étanchéité parfaite de la dure-mère.

Cette observation est intéressante par la brusque apparition ou tout au moins par la première manifestation sous forme d'une crise d'épilepsie du développement de l'abcès latent pendant plus de sept mois et cependant ancien, car il avait une coque épaisse, bien résistante. Par la disparition complète et immédiate de ces crises depuis l'ablation en bloc de l'abcès, de l'éclat et des esquilles osseuses, par la présence de tétragènes et surtout de *Perfringens* inclus depuis sept mois, la suppuration s'est immédiatement arrêtée dès que le volet osseux a été enlevé ; nous ferons dans quelques mois une greffe ostéo-périostée du tibia.

---

## RAPPORT

### *Sur un cas d'infarctus intestinal. Difficulté du diagnostic avec l'iléite terminale. Insuffisance de la thérapeutique anti-choc,*

par M. **Jacques Boudreaux.**

Rapport de M. D. Petit-Dutaillis.

Venant à la suite du cas de M. Guénin que je vous rapportais récemment et qui concernait un cas d'infarctus intestinal par embolie artérielle, l'observation que nous envoie M. Boudreaux a trait à un infarctus par endartérite des branches terminales de la mésentérique chez un sujet jeune. De même que l'observation précédente, celle-ci vient nous montrer à nouveau les difficultés de poser un diagnostic étiologique en présence d'une semblable lésion et combien sont fragiles les critères anatomo-cliniques que l'on a donnés en faveur de l'infarctus par choc d'intolérance. Cette observation montre enfin combien il est dangereux de vouloir baser sa conduite thérapeutique sur des éléments aussi précaires de diagnostic.

Observation. — Le malade, âgé de trente-cinq ans, entre le 15 novembre 1937 à la Clinique chirurgicale de la Salpêtrière, pour un syndrome douloureux abdominal datant de dix-huit heures environ.

*Le début* de l'affection actuelle a été marqué par des douleurs dans le creux épigastrique et dans la région péri-ombilicale, mais qui ont bientôt irradié vers la fosse iliaque droite. Ces douleurs étaient assez vives, à type de torsion, de broiement.

Le malade n'a pas présenté de vomissements ; par contre, il se plaignait de nausées. Il n'accusait pas de constipation et a même eu une selle diarrhéique depuis l'apparition des douleurs.

*Dans les antécédents*, on note au mois d'août une histoire de douleurs épigastriques assez vives ayant cédé rapidement à un traitement par les alcalins.

En octobre, ces douleurs étaient revenues, assez nettement rythmées par les repas qu'elles suivaient à deux heures d'intervalle. Une radiographie, pratiquée à ce moment à l'hôpital Tenon, aurait révélé une lésion gastrique, mais le traitement institué se montra peu efficace par la suite.

*A l'examen*, nous nous trouvons en présence d'un homme dont l'état général semble peu altéré. Le faciès est bon. Au moment où nous venons pour examiner ce malade, les douleurs sont si atténuées que nous le trouvons debout auprès de son lit. Par ailleurs, on note une température de 37°5 ; un pouls à 96.

L'examen de l'abdomen ne montre ni ballonnement ni contracture nette. Il ne révèle qu'un seul signe positif : l'existence d'un point douloureux et d'une légère défense dans la région appendiculaire.

Aussi pose-t-on le diagnostic de crise appendiculaire à forme bénigne, malgré la récente selle diarrhéique, la température peu élevée, les antécédents un peu anormaux.

*L'intervention* est aussitôt pratiquée par J. Bénassy avec notre assistance. Incision de Mac Burney. Dès l'ouverture du péritoine, on aperçoit une anse iléale, rouge, congestionnée, d'aspect inflammatoire plus qu'infarctoïde. On l'attire à la compresse. Il n'existe aucune trace de striction, mais, à une quinzaine de centimètres du cæcum et sur une hauteur de 40 centimètres, l'anse apparaît violacée, surtout au voisinage du bord mésentérique tandis que, sur le bord libre, on constate 4 à 5 taches légèrement ecchymotiques.

Le mésentère est d'aspect œdémateux mais, sauf au niveau de son bord intestinal, il ne présente pas de coloration anormale.

A la palpation, l'anse est légèrement épaissie, indurée, au niveau de son bord mésentérique. Cette induration semble s'étendre aux franges du mésentère. Par comparaison, le bord libre de l'intestin semble aminci. A la palpation du mésentère, on perçoit quelques ganglions hypertrophiés.

On recherche l'appendice. Il est scléreux, mais non enflammé. On pratique néanmoins l'appendicectomie suivie d'enfouissement.

On est alors très incertain du diagnostic et, partant, de la conduite à tenir : on hésite entre le diagnostic d'infarctus et celui d'iléite aiguë.

On pencherait plus volontiers en faveur de ce dernier en raison de la discrétion des signes fonctionnels et des signes généraux, en raison de l'*aspect congestif* des lésions qui paraissent surtout localisées au bord mésentérique de l'intestin avec une très faible participation des mésos, en raison enfin de la présence d'adénopathie et de l'absence complète de liquide séreux ou hémorragique dans l'abdomen.

Néanmoins, on envisage la possibilité d'un infarctus par choc d'intolérance. Aussi pratique-t-on une injection intramusculaire d'adrénaline en même temps qu'on arrose l'anse iléale de sérum chaud.

L'action de ces manœuvres n'est pas des plus nette. Cependant l'anse devient un peu *plus rose ;* elle est le siège d'*ondulations péristaltiques* et, quel que soit le diagnostic, *l'état de l'intestin ne semble pas justifier une résection intestinale.* On décide alors de fermer la paroi sans drainage.

*Suites opératoires.* — Les trois jours suivants, l'issue de l'opération semble devoir être favorable : le malade émet rapidement des gaz, le pouls n'est pas accéléré et la température, qui était montée le 17 novembre à 39°1, retombe à 38°.

Cependant deux signes alarmants viennent assombrir le tableau : le malade accuse de temps à autre des crises douloureuses abdominales et surtout il présente à deux reprises des selles diarrhéiques dont la couleur noirâtre fait porter le diagnostic d'hémorragie intestinale confirmée par un examen de laboratoire qui, par ailleurs, ne révèle aucune flore pathogène spéciale.

Le 19 novembre, dans la nuit, l'état général s'aggrave subitement et, en même temps, le malade se plaint à nouveau de douleurs excessivement violentes. Quand nous le voyons, le matin, il est en pleine péritonite.

*Deuxième intervention* (J. Boudreaux). — Laparotomie médiane sous-ombilicale. A l'ouverture du péritoine, on constate l'existence d'un épanchement putride. L'anse iléale terminale, sur 50 centimètres, est verdâtre et perforée en plusieurs endroits. On pratique rapidement une résection intestinale. Lors de la section du mésentère on note que la tranche des vaisseaux semble normale et, sauf en un seul point, leur lumière ne renferme pas de caillots.

Etant donné l'état précaire du malade, on se contente d'un abouchement des deux anses intestinales à la peau en canon de fusil. On draine largement par un Mikulicz.

Malgré cette intervention pratiquée peu de temps après la reprise des accidents, le malade succombe le lendemain matin en hyperthermie.

*Examen de la pièce* de résection intestinale pratiquée par le Dr I. Bertrand.

« Processus gangréneux aboutissant à la nécrose massive de toute la muqueuse accompagnée de desquamation.

*Etat infarctoïde* de la paroi musculaire avec une réaction inflammatoire allant jusqu'à la suppuration.

Il existe dans le mésentère des *thromboses anciennement organisées des vaisseaux droits*, thromboses d'origine endartéritique avec ébauche de perméation par des néo-vaisseaux.

En quelques points, la thrombose s'est complétée tout récemment. On distingue de la fibrine d'exsudation récente.

Dans le placard endartéritique, on ne trouve pas de plasmodes comme cela se voit fréquemment dans la maladie de Buerger. Fait particulier, sur un segment d'une de ces artérioles anciennement thrombosées, on observe une disparition de la limitante élastique interne et même de la tunique musculaire, ce qui indique un processus sclérogène ancien. »

Ainsi que dans le cas de M. Guénin rien dans l'histoire clinique de cet homme jeune de trente-cinq ans ne pouvait faire présager un infarctus intestinal. Le tableau était non pas celui d'une occlusion mais celui d'une

appendicite aiguë légère. Il n'existait aucun signe de choc. Les douleurs étaient si atténuées que lorsque M. Boudreaux vient pour examiner son malade, il le trouve debout au pied de son lit. La découverte de l'infarctus, là encore, est une surprise opératoire. Les lésions sont assez particulières pour faire hésiter un instant entre iléite et infarctus. La première anse suspecte est surtout rouge, congestionnée, d'aspect inflammatoire plutôt qu'infarctoïde, mais plus loin sur une longueur de 40 centimètres c'est une anse violacée. La répartition des lésions est assez spéciale : prédominance de l'infarcissement sur le bord mésentérique qui est épaissi, contrastant avec la souplesse du bord libre où se voient seulement quelques taches ecchymotiques. Le mésentère est œdématié, mais non infarci sauf au voisinage immédiat du bord intestinal. Quelques ganglions hypertrophiés sont perçus au palper de ce méso. Il est de fait que ces lésions rappellent celles décrites par Moulonguet sous le nom d'entérite ulcéreuse segmentaire. Mais la topographie de l'infarcissement répond aussi à celle que l'on a voulu attribuer aux infarctus par choc d'intolérance.

Pour en avoir le cœur net, M. Boudreaux fait pratiquer une injection intra-musculaire d'adrénaline, en même temps qu'il fait asperger l'anse de sérum chaud. L'anse devient plus rose et des ondulations péristaltiques apparaissent. Il est de fait que devant l'aspect discret des lésions et leurs modifications sous l'influence de ces manœuvres, on semble en droit, d'après ce que l'on nous a dit à cette tribune, d'escompter une évolution spontanée vers la guérison. Aussi le ventre est-il refermé sans rien faire. Pendant trois jours le tableau semble répondre aux espoirs formulés, encore que malgré l'émission de gaz, persistent par intermittences des crises de coliques accompagnées de mélæna. Mais brusquement les symptômes s'aggravent et le malade succombe malgré une résection secondaire de l'anse perforée.

Tel est dans son laconisme le fait que nous rapporte M. Boudreaux. Tout d'abord un premier point pourrait se discuter : s'agissait-il bien d'un infarctus et non d'une iléite ? Sans doute n'avons-nous dans ce cas qu'un examen histologique tardif, la pièce examinée étant déjà en pleine mortification. Mais l'examen d'Ivan Bertrand ne laisse à cet égard aucun doute. Si la muqueuse était détruite par la gangrène, l'infarcissement de la musculeuse était ici évident. De plus, fait capital, on constatait dans le bord mésentérique des thromboses des vaisseaux droits, les unes anciennes, les autres récentes. Les branches principales de la mésentérique étaient par contre indemnes. C'est sans doute à cette atteinte élective des vaisseaux droits que les lésions devaient dans ce cas leur topographie un peu particulière.

Quoi qu'il en soit, après le cas de M. Guénin, cette observation vient nous rappeler à nouveau l'importance de la lésion artérielle à l'origine des infarctus de l'intestin et la valeur essentielle que l'on doit lui attribuer dans la pathogénie des accidents, qu'il s'agisse de lésion oblitérante (endartérite ou caillot) ou non oblitérante (plaque d'artérite localisée ou endartérite plus ou moins étendue). Quelque intérêt que présentent les diverses théories proposées pour expliquer la cure dite spontanée de certains infarctus, de pareils faits montrent qu'il ne convient de leur attribuer du point de vue pratique qu'une importance très relative. Il serait regrettable même de les voir influer sur notre conduite thérapeutique, c'est là le fait essentiel qui se dégage de cette observation. L'auteur

d'ailleurs le met lui-même en relief dans ses commentaires, en se reprochant de n'avoir pas eu recours à la résection d'emblée ou du moins à l'extériorisation de l'anse malade.

Il n'est pas douteux, comme le fait remarquer M. Boudreaux, que les signes que l'on a donné en faveur du diagnostic d'infarctus par choc d'intolérance sont des plus discutables. Le début brutal et soudain, l'aspect général particulier, le facies tiré, le nez pincé, l'importance des signes de collapsus cardiovasculaires seraient en faveur de ces infarctus par choc d'intolérance. En réalité il semble bien que ces symptômes n'aient rien de caractéristique. Et dans les formes spontanément curables rassemblées par Cheminée, le début est parfois insidieux, la douleur modérée ; le pouls est parfois à peine accéléré et la tension artérielle normale. Les caractères anatomiques attribués à ces infarctus de pronostic soit-disant favorable ne semblent pas non plus présenter la moindre valeur ; l'anse infarcie nous dit-on serait peu épaissie et surtout le mésentère ne serait que peu ou pas infiltré. On ne retrouverait pas d'habitude cet épaississement de 3 à 4 centimètres qui remonte jusqu'à la racine du mésentère, comme cela a lieu dans l'infarctus par oblitération vasculaire. Pas plus dans le cas de Guénin que dans celui de Boudreaux on ne constatait d'infarcissement du mésentère.

Il nous semble donc à propos de cette observation, qu'il est essentiel d'insister sur le peu de valeur des signes anatomo-cliniques de ces infarctus soi-disant curables spontanément. Nous n'avons en fait aucun critérium certain ni du point de vue clinique, ni du point de vue anatomique, qui nous permette, en présence d'un infarctus, de présager son évolution possible vers la guérison ou vers la gangrène. Apprécier la vitalité d'une anse infarcie est autrement problématique que d'apprécier la vitalité d'une anse étranglée. L'influence des injections d'adrénaline préconisée par M. Grégoire et son école n'est rien moins que décisive à cet égard, pas plus que celle du sérum chaud. Sous l'influence de cette double épreuve Boudreaux a été trompé sur la vitalité de l'anse. Celle-ci en effet est devenue plus rose, elle a même sous ses yeux, présenté des mouvements péristaltiques. Et Boudreaux fait remarquer que dans son cas les lésions étaient infiniment moins prononcées que dans nombre d'observations où la réintégration a été suivie de guérison, témoin l'observation princeps de M. Grégoire, celles de Padovani et Cattan, de Dufour, de Gautier, ainsi que plusieurs autres figurant dans la thèse de Cheminée.

Il apparaît donc aussi difficile d'apprécier le pronostic évolutif d'une anse infarcie que celui d'une iléite terminale. Mêmes possibilités d'évolution favorable ou d'aboutissement à la péritonite dans les deux cas. La seule éventualité de la gangrène ou de la perforation doit à notre avis dans tous les cas guider notre conduite thérapeutique dans les infarctus segmentaires. Tant mieux pour le malade s'il guérit, comme on l'a dit « malgré la résection ». On a trop publié de cas guéris spontanément dans ces dernières années et il est vraiment dommage pour les malades que l'on ne publie jamais tous ceux qui ont été les victimes de l'abstention opératoire.

Quel que soit l'intérêt des discussions pathogéniques qui ont eu lieu dans cette enceinte sur l'infarctus intestinal, il faut donc se garder d'en tirer trop hâtivement des conclusions thérapeutiques, sous peine de recul et non de progrès. La notion de la curabilité spontanée de certains infarctus

dont on nous a apporté des preuves convaincantes ne saurait influer sur notre décision opératoire. Cette notion n'a pour nous qu'intérêt pronostique dans les formes où l'étendue des lésions nous force à nous borner à une intervention exploratrice. Il est important certes dans pareil cas de pouvoir dire à l'entourage que tout n'est pas absolument perdu. Mais dans les infarctus segmentaires il en va tout autrement. Une observation comme celle de M. Boudreaux suffit à condamner absolument la réintégration de l'anse infarcie, quels que soient les signes apparents de sa vitalité sous l'influence des épreuves d'usage. Quels que soient l'état général ou l'âge du malade et peut-être aussi les préférences de chacun, on a le devoir, à notre avis, de pratiquer soit l'extériorisation, soit la résection large de l'anse infarcie.

Telles sont les remarques que je désirais faire à l'occasion de cette intéressante observation. Je vous propose de remercier son auteur de nous l'avoir adressée et de la publier dans nos *Bulletins*.

---

## DISCUSSIONS EN COURS

### *Embryons de chiens bec-de-lièvre,*

par M. **Victor Veau.**

Le 25 mai 1938 je vous ai présenté un pékinois bec-de-lièvre qui m'avait été envoyé de Vienne par le professeur Hochstetter. Mon but était de recruter des géniteurs pour recueillir des embryons bec-de-lièvre car je suis en discussion avec les embryologistes d'Heidelberg sur l'interprétation des deux seuls embryons humains que nous possédions alors.

Cette courte présentation eut un grand retentissement : en six mois j'avais repéré 15 chiens bec-de-lièvre presque tous bulldogs.

Les difficultés ont commencé là ; car je cherchais des sujets non pour faire de la génétique avec les généalogies mais pour recueillir des embryons. Il me fallait donc opérer la mère à l'âge approprié de la gestation. Cela je n'ai jamais pu l'obtenir car la tendresse du maître ou de la maîtresse protège la chienne contre toute intervention. Je devais posséder la mère en toute propriété. J'ai pu me procurer six sujets.

Les difficultés ont continué car il n'y a rien de si capricieux que la fécondation dirigée des chiennes. On m'avait bien dit que la gent canine est un mauvais matériel de génétique.

Quand j'ai eu ma chienne fécondée, il a fallu que je cherche l'époque exacte de la gestation où les embryons auraient le maximum de valeur documentaire. Je présumais que le bec-de-lièvre doit être décelable chez les embryons de mammifères quand ils mesurent environ 12 millimètres. Ce stade correspond, dit-on, chez l'homme à la période de trente à trente-cinq jours après la fécondation. La femme porte neuf mois, la chienne soixante-deux jours. J'ai cru pouvoir prendre les embryons le vingt-cinquième jour. C'était beaucoup trop tôt : ils n'avaient que 6 à 7 millimètres.

J'en ai recueilli d'autres le trente et unième jour. C'était beaucoup trop tard : les embryons avaient 19 millimètres. J'ai cru arriver en prenant

les embryons le vingt-huitième jour. C'était un peu trop tôt ; ils avaient 10 millimètres. Ces trois tentatives m'ont permis de rectifier le tir. J'ai atteint le but en prenant les embryons le vingt-neuvième jour après la saillie.

De la copulation unique d'un père bec-de-lièvre (figure 1) avec une mère bec-de-lièvre (fig. 2) j'ai eu 5 embryons de 11 à 14 millimètres. Sur les 10 narines 2 sont normales, les 8 autres présentent toutes les variétés du bec-de-lièvre. J'ai reconstitué les régions sous-narinaires d'après la technique courante (fig. 3), dans le laboratoire du professeur Rouvière.

Chez les embryons I et II les narines droites sont régulièrement arrondies, le palais primaire est normal. Les narines gauches sont agrandies aux dépens du palais primaire. Ces embryons donneront probablement des variétés très simples de bec-de-lièvre unilatéral gauche.

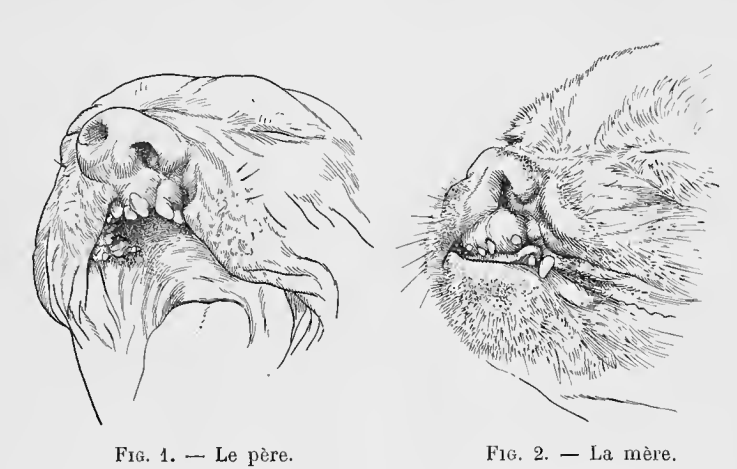


Fig. 1. — Le père. Fig. 2. — La mère.

Chez les embryons III et IV les ponts situés en arrière de la narine droite sont formés de cellules épithéliales. Du côté gauche les ponts sont formés par le mésoderme recouvert d'ectoderme. La figure 4 est une coupe de l'embryon IV ; elle passe par les deux ponts. Ces deux embryons donneront chacun un bec-de-lièvre total à gauche incomplet à droite.

Chez l'embryon V la fente est constituée à gauche. A droite il y a un pont au centre duquel est une mince formation mésodermique (fig. 5). Cet embryon aurait donné un bec-de-lièvre bilatéral. J'ai expliqué ailleurs toutes les raisons qui me font croire que le pont se serait rompu avant la naissance.

Tels sont les faits. Il faut les interpréter en fonction de l'embryologie normale.

Deux conceptions s'affrontent et s'opposent pour expliquer la formation de la région sous-narinaire, le palais primaire, siège de la fente du bec-de-lièvre.

— La vieille théorie des bourgeons qui date de la création... de l'embryologie, au milieu du siècle dernier : la face se forme comme des

coulées de lave indépendantes et distinctes qui s'avancent et fusionnent ; c'est la coalescence des bourgeons.

— Pour Fleischmann la face se forme comme une marée qui monte en masse, comme une chambre à air qu'on gonfle ; il n'y a pas de coalescence.

La figure 6 est l'image de His qui a été dans tous les traités d'embryologie et de chirurgie ; c'est clle qui nous a donné le concept de la face embryonnaire : une fente primitive naso-buccale qui est pontée par le

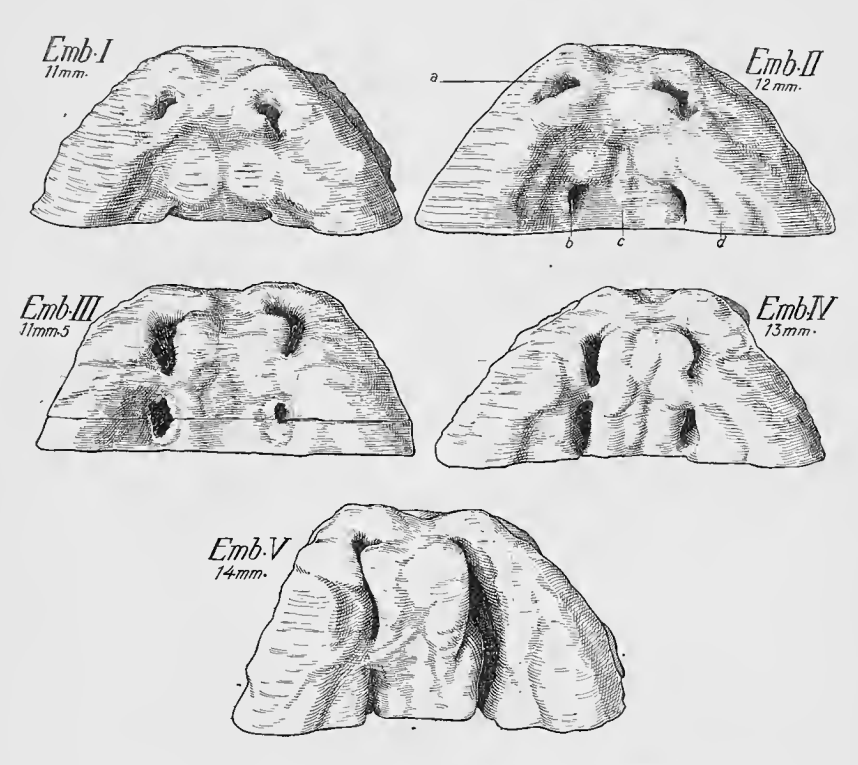



Fig. 3. — Reconstitution en cire des 5 embryons.
*a*, Orifice narinaire; *b*, Choane primitive; *c*, Cloison nasale; *d*, Première ébauche des lames palatines.

rapprochement des berges qu'on appelle bourgcons. Ce pont limite en avant l'orifice externe des fausses nasales, en arrière la choanne primitive.

C'st cette figure qui a cristallisé l'erreur car elle est une caricature plus éloignée de la réalité que la plus grossière de nos images d'Epinal. Il n'y a pas de fente primitive naso-buccale ; il n'y a pas de pontage de cette fente. Aujourd'hui tous ceux qui ont regardé des embryons savent que l'aspect de la figure 6 ne se voit que chez les embryons macérés comme sont malheureusement tous ceux qu'on nous envoie après fausse-couche. Il n'y a d'embryons utiles que ceux qui ont été fixés vivants.

La figure 7 montre comment les choses se passent. Ce ne sont pas des schémas imaginés, pour faire comprendre une conception théorique, mais

des coupes d'embryons réels choisis au stade approprié. La légende explique l'évolution.

Le *mur épithélial* (stade γ) est le stade crucial où se fait la bifurcation vers une face normale ou vers un bec-de-lièvre. Normalement le mésoderme adjacent effondre ce mur épithélial dans sa partie antéro-supérieure (stade δ) et devient le palais primaire qui donnera la lèvre et le rebord alvéolaire. Le segment postérieur du mur épithélial devient la *membrane bucco-nasale* (stade ε) qui, en se rompant, ouvre la choane primitive. C'est la géniale découverte de Hochstetter qui l'a décrite dans deux courtes notes chez le lapin, puis chez l'homme en 1891 et 1892, six ans après que His avait publié la figure 6.

Cette membrane bucco-nasale, vous l'ignorez probablement tous, comme je l'ignorais, moi-même, en 1934, quand j'ai commencé à regarder des embryons. Les embryologistes semblent avoir pris à cœur d'en mini-

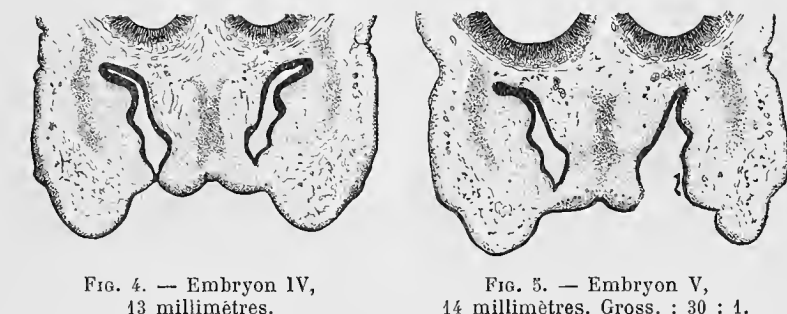


Fig. 4. — Embryon IV, 13 millimètres.

Fig. 5. — Embryon V, 14 millimètres. Gross. : 30 : 1.

miser la valeur parce que son existence ruine la conception du pontage qui est la seule raison d'être des bourgeons de la face.

Le mérite de Fleischmann a été de montrer qu'il y a bec-de-lièvre quand le mur épithélial n'a pas été effondré par le mésoderme. Pour faire comprendre en quoi consiste la théorie du professeur d'Erlangen, j'ai groupé les 3 embryons de chiens de la figure 8.

L'embryon A appartient à la portée que j'ai recueillie le vingt-huitième jour. Le père avait un bec-de-lièvre, la mère était la sœur d'un bec-delièvre. Il est possible que parmi les 5 embryons de cette portée il y aurait eu des becs-de-lièvre. Je ne puis pas le reconnaître parce que le stade n'est pas assez avancé.

Les 2 embryons B et C appartiennent à la portée de tous mes embryons (fig. 3), ils ont été recueilli vingt-sept heures plus tard que le précédent. — B. Le palais primaire s'est formé normalement après rupture du mur épithélial. Il n'y a pas de bec-de-lièvre. — C. Le mur épithélial n'a pas été rompu. Il y aura une fente totale quand le mur épithélial se sera dissocié, comme c'est le sort de tous les murs épithéliaux. Comme cela, se forme le sinus gingivo-labial, le pavillon de l'oreille, le gland avec le prépuce et l'orifice urétral.

Dans tout cela il n'y a ni bourgeons, ni coalescence. Il n'y a qu'un mur épithélial entouré par le mésoderme. Tout le drame se passe entre ces deux acteurs.

Cela vous semble clair et vous allez dire « La cause est jugée. » Mais les erreurs sont tenaces ; il faut longtemps pour les déraciner et la coalescence des bourgeons est le dogme admis depuis un siècle.

On pourra toujours discuter la valeur de la preuve fournie par les embryons car une pièce n'est qu'un *état fixé* au cours d'une évolution très rapide. D'après les coupes d'un embryon nous ne pouvons rien dire des états qui ont précédé et des états qui auraient suivi si cet embryon avait vécu. Avec une seule photographie d'un sujet qui marche nous ne pouvons pas affirmer s'il avance ou s'il recule. A mes embryons on pourra toujours m'objecter « qu'est-ce qui vous prouve que vos embryons seraient nés avec un bec-de-lièvre ? » Et je n'ai rien à répondre.



Fig. 6. — Image de His qui a vulgarisé l'erreur.

Cette incertitude est le fondement de l'argumentation des défenseurs de la conception classique.

Nous connaissons actuellement deux embryons humains de bec-de-lièvre ; ils sont à Heidelberg et à Vienne, ils ont 22 millimètres et 23 millimètres. Ils sont comparables à mes embryons III et IV. Hoepke, Maurer, mes contradicteurs d'Heidelberg, interprètent ces pièces comme une coalescence retardée et ils disent que ces embryons seraient nés avec une face normale ou peut-être avec une forme des plus atténuée de bec-de-lièvre. D'après cela ils se croiront autorisés à soutenir (fig. 3) que la coalescence n'est pas commencée chez l'embryon V (14 millimètres) ; elle est amorcée chez les embryons III et IV et presque achevée sur le côté gauche des embryons I et II. Et tous mes embryons seront présentés comme des preuves de la coalescence des bourgeons. Et ce sera comme cela pour toutes les pièces de becs-de-lièvre embryonnaires.

Du sort définitif de mes embryons, comme de leur état antérieur, mes contradicteurs n'ont aucune certitude, pas plus que moi, c'est entendu. L'hypothèse qu'ils formulent est fondée uniquement sur ce qu'ils savent — ou croient savoir — de l'évolution normale. Elle est fondée sur le fait, seule base de leur opinion, que les bourgeons se forment distincts et isolés les uns des autres. L'écart des berges de la fente est pour eux l'état normal qui précède le pontage par coalescence.

Cela je le nie avec toute l'énergie dont je suis capable ; car, pour l'article que j'ai écrit avec Politzer en 1936 sur « La formation du palais primaire », nous avons examiné 147 embryons ; nous n'avons jamais rien vu de semblable. Personne, même Peter, n'a jamais représenté cette fente. Naturellement je ne parle pas des images antiques ni de la figure de His. Les derniers classiques n'osent pas la reproduire. Ils défendent l idée ; mais ils ont honte de sa représentation.

Mes contradicteurs ont invoqué comme preuve de leur opinion qu'il y a de nombreuses figures karyokynétiques dans les noyaux des cellules des berges de la fente ; cela prouverait une activité qui doit aboutir à la




Fig. 7. — **Formation des fosses nasales.**

α. La plaque, est le stade initial, elle est constituée par l'épaississement localisé du revêtement ectodermique, 5 millimètres.

β. La fossette est produite par la surélévation des bords de cette plaque et la constitution d'un repli qui, sur la coupe, donne l'apparence d'un éperon. 6 .. 7 millimètres.

γ. Le mur épithélial est le fait de l'accroissement en hauteur de ce repli. 8 ... 9 millimètres.

δ. L'effacement du mur est produit par l'extension du mésoderme qui le perfore sans qu'il soit possible de dire si le premier rôle est joué par l'ectoderme qui se creuse en lacune ou par le mésoderme qui le traverse. C'est le stade crucial de l'évolution morphologique. Si le mésoderme rupteur a un potentiel dynamique normal, la face sera normale; si ce potentiel est diminué, le palais primaire sera atrophié, il y aura un bec-de-lièvre simple. Si ce potentiel est nul, le mur épithélial reste entier, il est voué à la dislocation, la fente du bec-de-lièvre sera complète. 10 ... 11 millimètres.

ε. Le palais primaire est constitué par l'extension de ce mésoderme dont l'évolution prolongée aboutit à la formation de la région sous-narinaire (A et B du stade ω) entre les téguments et le canal palatin antérieur. 16 millimètres.

ω. Le palais secondaire est une formation totalement différente. Toute la région palatine, voûte et voile C, est constituée par les lames palatines qui se soudent sur la ligne médiane vers le stade 28 ... 30 millimètres. Quatre semaines séparent la fécondation du stade ε. Quatre autres semaines séparent ce stade ε du stade ω.

coalescence. Je leur ai répondu dans le *Z. f. Anat. u. Entw.* (1938) que cette activité cellulaire est bien naturelle chez un embryon doué d'un si grand potentiel de développement. D'ailleurs ces formations nucléaires s'observent dans des régions qui ne se soudront jamais.

De ma conception j'apporte une preuve d'une plus grande valeur : sur l'embryon III de la figure 3 il existe des restes importants de la membrane bucco-nasale au niveau de son insertion postérieure (fig. 8).

Ceci prouve que, au cours des états antérieurs, le mur épithélial s'est

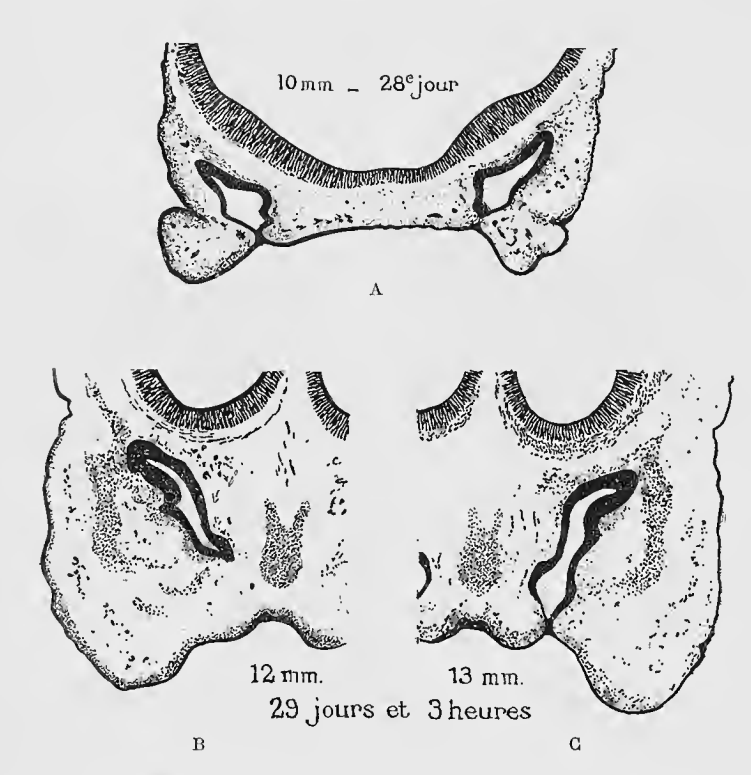



Fig. 8. — Théorie de Fleischmann. — A, avant que la malformation soit apparente B, embryon normal; C, bec-de-lièvre. Gross. : 40 : 1.

formé dans des conditions normales ; car la membrane est le segment postérieur du mur. Donc à cette époque il n'y a pas eu de fentes. Donc la masse épithéliale située entre les bergès (fig. 4) n'est pas un commencement de pontage par coalescence mais le reste du mur épithélial qui a été normal aux stades antérieurs. Soutenir que cet embryon évolue vers un état normal est une affirmation purement gratuite qui est contredite par le bon sens aussi bien que par les faits anatomiques.

Je vous fais cette communication parce que les *Ann. d'Anat. Path.* sont bloquées. J'écris pour le *Z. f. Anat.* un article qui s'adresse aux embryologistes. Peter y répondra dans le même numéro. Mais j'ai pensé qu'il eût été peu convenable que mes embryons aient un état civil allemand alors qu'ils ont vu le jour à Paris pendant la période la plus tragique.

Ma communication a encore un autre but. Je dois prévenir une manœuvre dont j'ai des raisons de prévoir le développement : accepter les faits qu'on ne peut nier et les couvrir avec les termes qui ont défini l'erreur. C'est arrivé pour la suture des muscles du palais fendu. Axhausen (de Berlin) en vante les mérites, mais il en fait une simple adaptation technique de la méthode de Langenbeck.

Je prévois qu'il y aura des classiques irréductiblement fidèles qui tiendront demain le raisonnement suivant :

— « His a décrit les bourgeons en un temps où l'embryologie était en enfance. Sa conception primitive n'est plus défendable ». Ce sont mes contradicteurs qui parlent et je tire grande vanité de cette concession qui a été faite en 1939, à moi, embryologiste d'occasion, alors qu'elle avait été refusée à Fleischmann il y a quinze ans.



Fig. 9. — Persistance de la membrane bucco-nasale. — Embryon III. 11 mm. 5. Gross. : 30 : 1.

Dans la coupe de gauche la membrane bucco-nasale se voit entière tout près de son insertion postérieure.

Dans la coupe de droite. la membrane se voit des 2 côtés : entière ou rompue Cette coupe passe à 120 μ plus en avant que la coupe précédente.

— La mineur de leur syllogisme sera : « Les études modernes avec les progrès de la technique nous ont fait connaître d'une façon précise le développement de la région narinaire. Nous savons actuellement que la coalescence du mésoderme est masquée par l'ectoderme ; elle se borne à l'effondrement du mur épithélial ».

— Et la conclusion sera : « Donc His, Peter et les classiques ont raison de tous ces prétendus révolutionnaires. Le bec-de-lièvre reste l'absence de coalescence des bourgeons de la face ».

Les mêmes termes désigneront des processus fondamentalement différents, mais dans les traités de pathologie rien ne devra être changé.

Nous, en France, depuis le moyen âge, nous rions du moine Gorenflot qui baptisait carpe le chapon qu'il voulait manger un vendredi. Son excuse était sa gourmandise. Si demain un classique attardé tient le raisonnement que je prévois, il n'aura qu'un mobile : ne pas désavouer l'erreur courante ; à moins qu'il ne se mêle encore une question de personne : s'obstiner de refuser à Fleischmann l'honneur qui lui est dû.

Ne dites pas : « C'est là une querelle d'embryologistes qui ne nous touche pas. » Ce serait une erreur profonde. Notre activité est commandée par des directives générales qui s'imposent à nous sans que nous en

soyons les artisans. Vous le voyez pour les sulfamides. L'embryologie oriente nos travaux et devrait guider nos méthodes opératoires.

Avant que de naître à la médecine, nous étions déjà les victimes des embryologistes. Nous avons connu les bourgeons en préparant le baccalauréat. Nous n'allions pas à l'école pratique depuis un mois que nous connaissions Albrecht et tous les points d'ossification de l'intermaxillaire.

M. Broca, dont la puissante intelligence a fait une si profonde impression sur ceux de ma génération, a passé le temps de son prosectorat dans l'étude du squelette du bec-de-lièvre ; il a montré comment les sutures endo- et exo- mésognatiques servent de frontières aux bourgeons de la face. On peut compter neuf schémas, tous différents, pour représenter l'ossification du maxillaire supérieur. Il fallait que chaque bourgeon ait son squelette.

De tous ces travaux il ne reste rien parce qu'ils sont inspirés par l'erreur.

M. Kirmisson a saccagé toutes les pièces recueillies avant moi à l'hôpital des Enfants-Assistés pour rechercher l'homologie des dents de l'ornithorinque, cet animal apocalyptique dont il existe quelques exemples en Nouvelle-Guinée, qui aurait été créé pour donner aux hommes l'Idée Pure des bourgeons de la face.

Nous constatons aujourd'hui la stérilité de tous ces travaux. Ils eussent peut-être été féconds sans l'erreur initiale de quelques-uns.

C'est His le responsable, car il a usé de sa grande autorité pour minimiser la membrane bucco-nasale. Sa faute n'est pas seulement de s'être laissé tromper par des embryons macérés. S'il n'avait recherché que la vérité, il aurait regardé les embryons de lapins, comme le faisait Hochstetter. A cette époque, un lapin coûtait 25 sous ; pour cette somme, on avait 12 embryons et on pouvait encore manger la mère.

Pendant un demi-siècle, His et son école ont entravé l'essort de la chirurgie du bec-de-lièvre, car, dans la correction des malformations, nous faisons de l'embryologie appliquée.

A l'époque où je ne connaissais du développement que ce qui est dans les livres, j'ai écrit un long mémoire sur le territoire des bourgeons dans la face définitive. J'en avais déduit une technique que j'escomptais la meilleure, car elle avait (croyais-je) des fondements embryologiques. Ce fut une série de désastres. J'étais désemparé : qui avait tort ? moi ? la méthode ? ou l'embryologie ? J'ai compris qu'il me fallait regarder les embryons avec un œil de chirurgien en quête de directives opératoires.

Heureusement j'ai trouvé Fleischmann. Il n'avait pas réussi à renverser l'édifice des bourgeons jalousement défendu ; mais ses constatations de zoologiste cadraient avec mes présomptions de chirurgien et nous nous sommes unis dans une loyale collaboration. Il avait apporté l'idée ; moi, j'apportais la preuve... et la diffusion.

La vérité s'est déjà répandue et nous pouvons prévoir un nouveau pas vers une connaissance plus intime de la malformation, par une voie différente de celle qui est suivie par la génétique avec des généalogies. Nous, nous regardons les embryons malformés à un faible grossissement.

Dans le drame qui se joue autour du mur épithélial, drame dont l'enjeu est la forme de la lèvre, quand il y a bec-de-lièvre, où a été l'essence de la malformation ? dans l'ectoderme qui a résisté ? ou dans le

mésoderme qui a manqué de la vigueur nécessaire pour rompre ? Je n'en sais rien aujourd'hui. Mais nous pouvons chercher.

Les hormones génitales ont ouvert une nouvelle voie. Nous connaissons maintenant la genèse des formes génitales. Demain, peut-être, nous saurons quel est l'hormone qui préside à l'équilibre nécessaire pour construire une face normale. Alors nous connaîtrons quelque chose de la pathogénie du bec-de-lièvre et nous aurons, peut-être, quelque indication pour chercher à le prévenir ; car ce sont là les questions que me posent toutes les mères qui m'amènent leur enfant.

## *Quelques réflexions à propos de 138 cas de cancer mammaire bilatéral,*

par M. **Henri Hartmann.**

En 1929, un de mes internes, le Dr Dessaint, actuellement professeur à l'Ecole de médecine de Rouen, a déjà abordé la question du cancer mammaire bilatéral sur laquelle il a écrit une très intéressante thèse ; en 1936, en collaboration avec mon chef de laboratoire, Paul Guérin, j'ai communiqué, à l'Association française pour l'étude du cancer, un mémoire reposant sur 50 cas. Je crois devoir revenir sur cette question, ayant, à la suite de la lecture de toutes les observations de cancer du sein que je possède, pu en réunir un beaucoup plus grand nombre de cas. La fréquence du cancer mammaire bilatéral est très diversement appréciée. Alors que Finsterer (1) dit que le cancer primitif des seins ne se voit que dans 0,66 p. 100 des cas, Judd (2), de la clinique des Mayo, écrit que, si l'on suit longtemps les malades, on voit que le deuxième sein est cancéreux dans 10 à 12 p. 100 des cas.

Ces différences considérables tiennent à ce que les uns n'envisagent que ce qu'ils considèrent comme des cancers primitifs des deux seins, alors que les autres relèvent tous les cas de cancers bilatéraux, qu'ils puissent être regardés comme des cancers primitifs ou au contraire comme une émanation du premier.

Il est souvent difficile, en présence d'un cancer du second sein, de dire s'il s'agit d'un cancer primitif ou, au contraire, d'une simple propagation du cancer du premier sein. Le fait que le cancer du second sein ne présente pas une structure histologique identique à celle du premier ne permet pas d'affirmer son indépendance. Les cancers du sein sont souvent polymorphes. Un épithélioma tubuleux, un épithélioma en rognon peut voisiner avec des zones d'épithélioma infiltrant ou avec un épithélioma alvéolo-trabéculaire, etc. ; la note que nous transmet le laboratoire ne correspond quelquefois qu'à la prédominance d'un aspect sur les autres.

Nous donnons ci-dessous les résultats histologiques de 11 cas de cancer bilatéral, où l'examen du premier et du deuxième cancer a été fait par le même anatomo-pathologiste, mon chef de laboratoire, M. Paul Guérin. Les 6 premiers correspondent à des cancers qui nous semblent

(1) Finsterer. Ueber das Mammacarcinom und seine operation Dauerheilungen. *Deutsche Zeitschr. f. Chirurgie*, Leipzig, **89**, 1907, p. 143.

(2) Judd (E. G.). Present status of surgery for cancer of breast. *Mayo Clinic*, Rochester, 1911, p. 216.

dus à une métastase du premier, les 5 derniers à des cancers primitifs des deux seins. La structure ne nous semble avoir aucune importance.

*Cancer des deux seins.*

| EXAMEN DU PREMIER SEIN | EXAMEN DU DEUXIÈME SEIN |
|---|---|
| Epithélioma glandulaire en rognons. | Epithélioma atypique infiltrant. |
| Epithélioma alvéolaire. | Epithélioma atypique infiltrant. |
| Epithélioma colloïde. | Épithélioma colloïde. |
| Epithélioma canaliculaire. | Epithélioma massif avec quelques formations acineuses. |
| Epithélioma atypique infiltrant. | Epithélioma en rognons, avec arrangements acineux au stade de diffusion. |
| Epithélioma mégacellulaire. | Epithélioma alvéolaire avec quelques arrangements acineux. |

Malades ayant des mammites scléro-kystiques associées à :

| | |
|---|---|
| Epithélioma atypique infiltrant. | Epithélioma atypique infiltrant. |
| Epithélioma atypique infiltrant. | Epithélioma atypique infiltrant. |
| Epithélioma en rognons pleins au stade de diffusion. | Epithélioma très polymorphe : en rognons, intra-canaliculaire, atypique infiltrant. |
| Epithélioma alvéolo-trabéculaire. | Epithélioma colloïde. |
| Proliférations adénomateuses et néoplasie épithéliale infiltrant un stroma conjonctif, en formant des travées irrégulières et des lobules. Adénopathie néoplasique. | Epithélioma colloïde; en quelques points, infiltration dans le tissu conjonctif d'éléments tumoraux en piles de monnaie ou en petits îlots. |

Il est toutefois possible, dans certains cas, de trancher la question. Nous n'en voulons comme preuve que les deux observations suivantes :

Observation I. — M..., quarante-six ans. Amputée du sein droit il y a sept mois, se présente avec une tumeur du sein gauche ayant tous les caractères d'un cancer. Il n'existe du côté opéré aucune trace de récidive. Nous faisons, le 29 octobre 1920, l'amputation du sein gauche et remettons la pièce à notre collègue Menetrier, lui demandant de voir si, au point de vue anatomo-pathologique, il existait des caractères permettant de penser à un cancer secondaire. Voici la note qu'il nous a remise :

« Les coupes ont porté à la fois sur la masse principale et sur le mamelon, au niveau des gros conduits galactophores.

1° *Masse principale.* — Elle est constituée par une infiltration diffuse de cellules épithéliales atypiques parsemant le tissu conjonctif de la glande. On retrouve dans celui-ci des éléments glandulaires, acini peu altérés : c'est seulement à leur pourtour que se disséminent les éléments néoplasiques. En aucun point le processus néoplasique ne paraît intéresser les acini ; il se montre toujours dans le tissu conjonctif interstitiel, non seulement sous l'apparence de l'infiltration diffuse susdite, mais aussi, en un grand nombre de points, sous forme de tubes pleins des mêmes cellules épithéliales tassées et limitées par une paroi à revêtement interne endothélial ; ce sont des lymphatiques bourrés de cellules cancéreuses.

Ces diverses apparences permettent de conclure que ce cancer du sein est un cancer secondaire et que l'envahissement de la glande s'est produit par le mécanisme de la lymphangite.

2° *Région des conduits galactophores.* — Lésions semblables de lymphangite et d'amas cellulaires infiltrés autour des tubes ; par places même ces amas soulèvent les parois des tubes pour former des bourgeons dans leur cavité. Ce ne sont là que des lésions d'envahissement secondaire. Dans un gros conduit toutefois on relève en outre la présence d'une petite végétation papillomateuse, arborescente, tapissée d'épithélium cylindrique mais qui ne peut être interprétée comme un épithélioma au début. C'est seulement un petit papillome intra-canaliculaire. »

La malade guérit sans incidents, mais quelques mois plus tard elle présenta de petits nodules cutanés de récidive, des ganglions dans la région sus-claviculaire gauche et dans la partie supérieure de l'aisselle droite. En 1921, nous avons appris qu'elle avait quitté Paris et nous l'avons perdue de vue.

Obs. II. — C..., cinquante ans. Un enfant nourri un mois, une fausse couche en 1918 ; à la suite de celle-ci elle a, pendant assez longtemps, un écoulement jaunâtre, laiteux par les deux seins ; il y a un mois, elle constate une grosseur dans le sein gauche.

A l'examen, on trouve dans la partie supéro-externe du sein gauche une tumeur dure, mal limitée et un ganglion du volume d'une noisette dans l'aisselle.

28 juin 1927, amputation du sein gauche par M. Hartmann. L'examen histologique montre qu'il s'agit d'un épithélioma atypique.

La malade guérit sans incidents.

En février 1940, elle ressent quelques tiraillements dans le sein droit et y constate l'existence d'une tumeur qui, dit-elle, augmente manifestement. Cette tumeur dure, mal limitée, indolente à la pression, présente quelques adhérences à la peau. Aucune récidive du côté gauche.

Le 26 juin 1940, amputation du sein droit par M. Hartmann. L'examen histologique de la pièce a été fait par M^lle Gauthier-Villars qui nous a remis la note suivante : « Epithélioma primitif du sein dont la portion centrale a les caractères du squirrhe et dont la périphérie est de type canaliculaire. La réaction du stroma est très vive. Deux ganglions axillaires volumineux ne présentent que des lésions inflammatoires banales. »

La malade quitta l'hôpital le 10 juillet complètement guérie. L'opération est trop récente pour que nous puissions donner des suites éloignées.

Nous avons cru devoir relater ici ces deux observations parce qu'elles nous paraissent présenter des caractères qui permettent de dire que dans un cas l'on se trouve en présence d'un cancer secondaire, dans l'autre d'un cancer primitif du second sein.

Court intervalle de temps entre la première amputation et la seconde (sept mois), cellules tumorales bourrant les lymphatiques avec des acini peu altérés : *tumeur secondaire.*

Long intervalle de temps entre la première amputation et la seconde (treize ans), présence dans une partie de la tumeur de lésions complètement indépendantes du système lymphatique (épithélioma de type canaliculaire), *cancer primitif.*

Nous croyons aussi que l'on peut regarder comme primitifs les cancers qui se développent soit simultanément, soit successivement sur des seins atteints de mammite scléro-kystique bilatérale, la transformation néoplasique pouvant se déclencher simultanément ou successivement dans les deux seins.



Nous avons recueilli 1.478 observations de cancer du sein, parmi lesquelles nous trouvons 138 cancers bilatéraux, soit 9 p. 100, chiffre se rapprochant de celui de la Clinique des Mayo.

*Mode de propagation d'un sein à l'autre sein.* — Le plus grand nombre de nos observations correspond à des cancers du second sein sous la dépendance de celui du premier et résulte d'une propagation par les lymphatiques.

Chez quelques malades nous avons vu une récidive ulcéreuse consécutive à l'amputation du premier sein s'étendre progressivement et gagner le sein opposé, dans lequel se développait alors une tumeur. Le plus souvent il s'agit d'une femme ayant un cancer du sein ou déjà amputée d'un

sein, qui présente sur la paroi thoracique une série de petits nodules de récidive.

Il est probable qu'il s'agit alors d'une propagation par le réseau lymphatique sus-aponévrotique, les cellules cancéreuses pouvant proliférer dans ce réseau. Cette pénétration des cellules cancéreuses dans le réseau lymphatique, que Sampson Handley (3) a opposée au transport par embolie et qu'il a décrite sous le nom de *permeation*, mot anglais qui veut simplement dire en français *pénétration*, nous semble le mode habituel d'extension du premier cancer au second sein. Cette propagation, par pénétration dans les lymphatiques des cellules cancéreuses, peut se faire sans qu'aucun signe clinique la révèle, le réseau lymphatique envahi se trouvant au contact même de l'aponévrose et non au contact de la peau. Elle peut exister sans que rien, au niveau du tégument, en révèle l'existence. A cet égard nous pouvons vous rappeler une intéressante observation de Teichmann (4).

Chez une malade porteuse de tumeurs développées à peu de temps d'intervalle dans les deux seins et séparées par une zone de tissus apparemment normaux, l'histologie montra que les lymphatiques, intermédiaires aux deux glandes mammaires, étaient bourrés de cellules néoplasiques, apportant ainsi la preuve qu'il s'agissait, malgré les apparences extérieures, d'une propagation d'un côté à l'autre.

Une de nos malades eut le *tronc littéralement couvert de petits nodules.* Sézary, qui a publié son observation (5), insiste sur la localisation curieuse, dit-il, de l'éruption au tronc sans envahissement du cou, ni des membres. Cette localisation ne s'expliquerait pas si l'on n'acceptait pas les idées de Handley sur la propagation par pénétration de proche en proche des cellules cancéreuses dans le réseau lymphatique sus-aponévrotique qui couvre le tronc.

*Age des malades atteintes de cancer mammaire bilatéral.* — L'âge des malades atteintes de cancer bilatéral du sein se rapproche de celui des malades atteintes de cancer du sein en général. Il suffit de comparer le relevé des âges de nos cancers bilatéraux à celui des âges de nos cancers du sein.

| | CANCERS bilatéraux (cas) | CANCERS en général (cas) |
|---|---|---|
| 20 à 30 ans | 2 | 20 |
| 31 à 40 ans | 18 | 191 |
| 41 à 50 ans | 57 | 449 |
| 51 à 60 ans | 28 | 421 |
| 61 à 70 ans | 24 | 286 |
| 71 ans | 9 | 111 |

*Temps écoulé entre la constatation du premier cancer et celle du second.* — Il est difficile de préciser la durée du temps qui sépare le développement du second cancer de celui du premier. Les malades ne donnent, en général, à cet égard, que des renseignements insuffisants.

(3) Handley (W. Sampson). Cancer of the breast. Londres. 1906.

(4) Teichmann. Ueber den doppelseitigen Brustkrebs. *Deutsche Zeitschr. f. Chir.*, Leipzig, **235**, 1932, p. 523.

(5) Sézary, Horowitz et Miget. Epithéliomas métastatiques de la peau. *Bull. de la Soc. franç. de Dermatologie et Syphiligraphie*, Paris, 1933, p. 1291.

Dans 92 cas, il nous a été possible de préciser, dans une certaine mesure, le moment de l'apparition du deuxième cancer.

*Constatation du deuxième cancer.*

| | NOMBRE de cas |
|---|---|
| Au cours de la première année | 24 |
| Au cours de la deuxième année | 24 |
| Au cours de la troisième année | 14 |
| Au cours de la quatrième année | 11 |
| Au cours de la cinquième année | 3 |
| Au cours de la sixième année | 2 |
| Au cours de la septième année | 4 |
| Au cours de la huitième année | 3 |
| Au cours de la onzième année | 1 |
| Au cours de la douzième année | 1 |
| Au cours de la treizième année | 3 |
| Au cours de la dix-huitième année | 1 |
| Au cours de la vingt-troisième année | 1 |

Dans un seul cas nous avons vu le cancer apparaître presque simultanément dans les deux seins.

Observation. — R..., vingt-neuf ans, a eu un enfant. Il y a cinq mois, elle constate l'existence d'une induration comme une noisette dans le sein gauche ; il y a un mois, survient un petit écoulement par le mamelon ; il y a quinze jours, elle ressent quelques élancements dans le sein droit.

7 mars 1925. Les deux seins sont énormes, rigides, rouges, alors qu'autrefois ils étaient tombants. Par les mamelons s'écoule, par moments, un peu de liquide jaunâtre. Dans les deux aisselles on constate des paquets ganglionnaires.

Nous soumettons la malade à un traitement radiothérapique, qui ne donne aucun résultat.

Mort le 3 avril 1925.

Il s'agissait là d'une mastite cancéreuse aiguë bilatérale. De pareils cas sont rares mais il n'est pas exceptionnel de se trouver en présence de malades présentant des seins qui, par certains de leurs caractères, se rapprochent de la mastite aiguë cancéreuse.

Observation. — P..., cinquante-quatre ans, a eu 5 enfants qu'elle a nourris ; il est à noter que pour les 2 derniers le sein droit n'a pas donné de lait.

Dans la partie supéro-externe du sein existe une tumeur un peu perdue dans une tuméfaction générale avec teinte légèrement rosée d'une partie de la peau de la glande.

Le 15 septembre 1917, amputation du sein par M. Hartmann.

Trois mois après, récidive dans le sein opposé, étouffements. Un examen radiologique montre l'existence d'une métastase médiastinale (Maingot). Mort en janvier 1918.

Dans ce cas l'envahissement du second sein a été rapide et la généralisation précoce.

*Siège du deuxième cancer.* — Un point qui nous a frappé, c'est que, dans un très grand nombre de cas, la tumeur du deuxième sein, au lieu d'apparaître, comme on serait tenté de le supposer *a priori*, dans la partie interne du sein, partie la plus voisine du premier cancer, débute dans la région supéro-externe du second sein. Secondairement le reste du sein est envahi et la glande semble infiltrée par une masse diffuse.

*Faut-il opérer lors de cancer du deuxième sein ?* — Une question importante pour le chirurgien est celle de savoir s'il doit opérer lors de cancers développés successivement dans les deux seins.

Lors de squirrhes atrophiques, alors même qu'ils présentent à leur niveau une petite ulcération, en général à peine suintante, je m'abstiens de tout acte chirurgical, me contentant de la radiothérapie qui suffit, en général, pour guérir les petites ulcérations lorsqu'elles existent. Nous avons suivi, pendant des années, de pareilles malades. Une d'elles, porteuse d'un squirrhe atrophique bilatéral depuis huit ans, et à laquelle j'avais écrit ces jours-ci pour avoir de ses nouvelles, me répondait : « Mon état est toujours le même ; ma santé générale est bonne et la maladie que je porte sur les seins reste stationnaire ».

Faut-il de même nous abstenir chez les malades déjà amputées d'un sein ? Velpeau, qui pensait que l'envahissement du second sein était un signe de généralisation, en concluait qu' « il ne fallait pas y toucher ». Doit-on en rester à l'opinion de Velpeau ? Nous ne le croyons pas. Nous avons pratiqué quarante fois l'amputation du deuxième sein et avons pu suivre 39 de ces malades :



| | |
|---|---|
| Mortes au cours de la première année | 14 |
| Mortes au cours de la deuxième année | 6 |
| Mortes au cours de la troisième année | 5 |
| Mortes au cours de la quatrième année | 4 |
| Morte au cours de la septième année | 1 |

Neuf ont été revues vivantes. L'une, après sept ans, avait une paralysie récurrentielle qui nous fait craindre une métastase intrathoracique, bien que radiologiquement on ne constate rien. Huit ont été revues bien portantes et sans trace de récidive, une après un an, une après deux ans, deux après trois ans, une après huit ans, une après neuf ans, une après dix ans, une après onze ans.

Dans 24 cas nous ne sommes pas intervenus sur le deuxième sein, la mort a été plus rapide.

| | |
|---|---|
| Mortes au cours de la première année | 18 |
| Mortes au cours de la deuxième année | 2 |
| Mortes au cours de la troisième année | 3 |
| Morte au cours de la quatrième année | 1 |

Une seule malade a atteint la quatrième année ; il est juste de dire que si nous n'avons pas opéré dans ces 24 cas, c'est qu'au moment où nous les avons vus, il existait de petits nodules cutanés qui nous faisaient supposer l'existence de lymphangites cancéreuses dans le réseau sus-aponévrotique.

Comme on vient de le voir, les résultats de l'amputation du deuxième sein sont des plus variables. Les morts rapides correspondent-elles aux cas où le cancer du second sein est apparu peu de temps après l'ablation du premier ? Il semble que ce soit exact dans une certaine mesure. Nos longues survies correspondent à des cas où le deuxième sein n'avait été envahi que très tardivement. Ce n'est toutefois pas constant. Nous avons vu mourir deux ans après la deuxième opération une malade dont le premier cancer avait été opéré huit ans auparavant ; une autre a succombé sept mois après la seconde opération, alors que la première amputation

avait été faite quatre ans auparavant ; il est vrai que, après la première amputation, elle avait eu quelques petits nodules de récidive que la radiothérapie avait fait disparaître, mais qui n'étaient probablement, malgré cette disparition, que la manifestation de l'existence d'une lymphangite cancéreuse sus-aponévrotique.

Un fait nous semble bien établi, c'est que les cancers développés sur des mamelles kystiques, correspondant à ce qu'on a décrit sous le nom de maladie de Reclus, donnent de meilleurs résultats que les autres. Si 4 de nos opérées sont mortes après trois ans, cinq ans, huit ans et onze ans, ce qui représente déjà de réelles survies, 3 ont été revues bien portantes après quatre ans, seize ans, vingt et un ans écoulés. Encore devons-nous dire que parmi nos morts, il en est une qui aurait été évitée si la malade n'avait pas tardé trop longtemps à venir nous revoir. Amputée du premier sein le 19 mars 1921, elle ne s'est présentée à nous que dix ans plus tard, ayant son deuxième sein pris en masse avec de gros ganglions. Opérée le 17 juin 1931, elle a présenté secondairement de petits nodules cutanés et est morte en janvier 1935 avec une pleurésie hémorragique, ayant survécu quatorze ans à la première intervention, trois ans et demi à la deuxième amputation.

Ce qui est capital, le cancer bilatéral étant souvent accompagné de métastases, c'est de rechercher avec grand soin ces dernières. Ayant vu quelques-unes de nos opérées succomber, après un temps assez court, à des métastases osseuses et surtout intrathoraciques, nous pensons qu'avant de prendre une décision opératoire il est nécessaire de rechercher, avec plus de soin que nous ne l'avons fait, leur existence, faisant en particulier radiographier le thorax et, s'il existe quelques douleurs dans une région déterminée, faisant radiographier les os de cette région.

En décidant l'opération dans tous les cas de tumeur du second sein en l'absence de métastases, on enlèvera certainement des seins non cancéreux. Cela nous est arrivé plusieurs fois, l'examen microscopique montrant l'existence de cystadénomes, de fibro-adénomes intracanaliculaires multiples, d'adénomes tubuleux, de mammites avec prolifération endocanaliculaire intense mais sans rupture de la basale, etc. Nous ne nous repentons pas d'avoir fait de pareilles opérations, nous pensons même qu'en présence d'une mammite kystique bilatérale la prudence serait, lors de dégénérescence cancéreuse d'un côté, d'amputer immédiatement le second sein si la malade a passé quarante ans.

M. **Métivet**: J'ai écouté, avec un grand intérêt, la communication de mon maître M. Hartmann. Je suis frappé par le nombre des cancers bilatéraux qu'il nous apporte. Les récidives se produisant surtout au cours des premières années, on peut se demander si les cas de cancers bilatéraux ne seraient pas beaucoup plus fréquents, si de nombreuses opérées de cancer du sein ne mourraient rapidement.

Le cancer du sein bilatéral fait penser à une maladie bilatérale des glandes mammaires : la maladie kystique. On peut se demander s'il n'existe aucun rapport entre ces deux affections.

M. Hartmann nous dit que, en présence d'une femme de quarante ou quarante-cinq ans, atteinte de maladie de Reclus bilatérale, et présentant un cancer d'un sein, il peut être imprudent de conserver l'autre glande.

M. Arrou m'a appris à enlever les glandes kystiques par voie sous-mammaire, en conservant téguments et mamelon.

Je pense, qu'à propos de cette communication, les rapports existant entre la maladie kystique et le cancer du sein pourraient être envisagés à nouveau.

M. **André Richard**: A propos du temps écoulé entre le cancer d'un sein et celui du côté opposé, j'ai le souvenir d'une observation que j'avais prise moi-même en 1910 lorsque j'étais externe de Ricard, à Saint-Antoine. Une malade de quarante-cinq ans, qui avait consulté mon père dans sa clientèle aux environs de Paris, avait un néoplasme de chaque sein, masses uniques, avec adénopathie bilatérale.

Mon maître Ricard, qui avait confirmé le diagnostic clinique et l'opérabilité, fut empêché de venir le jour qu'il avait choisi pour l'opérer : il pria par téléphone Hovelacque, son interne de 4e année, de l'opérer. Il fit la double amputation le même jour, sans incidents opératoires, mais la malade succomba en trente-six heures avec une hyperthermie au-dessus de 39°.

L'examen histologique confirma la nature cancéreuse de la tumeur.

M. **Desmarest**: Les remarques que vient de faire mon ami Métivet me forcent à prendre la parole pour m'élever contre l'opinion qu'il a émise. La maladie kystique des mamelles ne saurait comporter en aucun cas l'exérèse d'une glande et encore moins celle des deux glandes. La phase chirurgicale, en ce qui concerne la maladie de Reclus, est aujourd'hui dépassée. C'est à l'hormonothérapie qu'il convient de recourir. Dans les kystes du sein, en particulier, la simple ponction suivie d'injections intramusculaires d'acéto-stérandril permet d'agir très efficacement sur ces lésions. J'apporterai, un jour, à cette tribune, les très intéressants résultats que m'a donnés cette thérapeutique. On sait actuellement le rôle prépondérant de la folliculine dans la genèse des lésions adénomateuses et kystiques des glandes mammaires, et la très intéressante communication du professeur Hartmann, sur les récidives observées par lui sur le second sein après l'amputation de l'autre sein, pose l'important problème de l'influence hormonale et en particulier de la folliculine dans la genèse du cancer du sein. Je ne rappellerai que pour mémoire les expériences de Lacassagne qui, par une folliculinisation prolongée, obtint chez des souris la cancérisation des glandes mammaires. Peut-être cette action hormonale joue-t-elle un rôle dans le développement du second cancer qui apparaît sur l'autre sein après quelques années.

La chirurgie du cancer du sein n'est, selon moi, qu'un pis aller. J'ai pris sur cette question une très nette position en affirmant que les résultats des larges opérations sont le plus souvent déplorables lorsqu'il existe une métastase ganglionnaire axillaire. Et je crois que l'amputation du sein, faite systématiquement dans tous les cas de cancer, risque souvent d'abréger la vie des malades. Cette importante question mériterait d'être reprise.

M. **Métivet**: Je sais bien que l'on peut traiter — mon maître M. Desmarest nous l'a appris — et traiter, avec succès, de nombreux cas de maladie kystique par les injections de propionate de testostérone. Mais un

manuel récent d'hormonothérapie conseille de ne poursuivre le traitement que pendant quelques mois, surtout s'il existe des noyaux de maladie kystique assez importants.

D'autre part, je crois que l'on a obtenu des cancers du sein, chez la souris, par injections de folliculine, en employant des doses *considérables* de folliculine et en opérant sur des races de souris dans lesquelles se sont produits des cas de cancer spontané.

M. **Desmarest:** L'opinion des auteurs que vient de citer Métivet n'est pas valable. L'argument, tiré d'un échec après trois mois d'hormonothérapie, ne saurait être retenu pour deux raisons : l'une est que la thérapeutique hormonale ne peut rien contre une lésion anatomiquement constituée ; elle ne peut pas la modifier, et elle ne peut donc pas la faire rétrocéder. Elle agit sur l'élément congestif, elle arrête le développement des lésions ; l'autre est que tout traitement hormonal réclame une longue application. Ce n'est pas pendant trois mois, mais pendant six, douze mois et plus que le traitement doit être continué. C'est là un des grands inconvénients de cette thérapeutique, car les produits sont d'un prix élevé et trop souvent les malades améliorées se croient guéries et abandonnent de leur plein gré le traitement.

M. **Hartmann :** Je dirai à M. Desmarest que je n'ai pas conseillé l'ablation systématique des maladies kystiques. J'ai dit que quand je vois d'un côté une maladie de Reclus se transformer en cancer, je crains beaucoup que le même sort ne soit réservé à l'autre côté, surtout si la malade a dépassé quarante ans.

Quant à l'hormonothérapie chez les femmes qui ont une maladie kystique, mais oui, on peut la faire. Mais quand une femme a déjà eu un cancer du sein d'un côté, il faut faire attention. Nous en avons un exemple chez cette malade dont je vous ai rapporté l'observation, et que j'ai opérée d'une maladie kystique transformée en cancer. Je lui avais demandé de venir me revoir tous les six mois, elle est venue pendant plusieurs années, mais a cessé pendant un certain temps de revenir. Or, un jour, dix ans après l'opération, elle revint présentant un nouveau cancer du sein à une période avancée ; si je l'avais opérée plus tôt, elle ne serait probablement pas morte de son second cancer.

---

## COMMUNICATION

### *Opérations pour rétablir la continence vésicale,*

par M. **Louis Michon.**

Rétablir la continence vésicale est un problème souvent délicat se présentant à nous sous deux aspects bien différents :

Ou bien l'urètre est normalement constitué et il s'agit d'une insuffisance sphinctérienne, cas d'observation assez fréquente chez la femme (nous laissons entièrement de côté les fausses incontinences des malades qui

urinent par regorgement, les fausses incontinences par cystite et les incontinences d'origine centrale) :

Ou bien l'urètre n'existe pas, soit qu'il n'ait jamais existé (exstrophie vésicale), soit qu'il ait été détruit (traumatisme obstétrical ou ablation chirurgicale).

I. Incontinences par insuffisance sphinctérienne. — Pour vaincre ces incontinences nous disposons essentiellement d'une intervention décrite par M. Marion, « la réfection du col vésical » (1). Cette opération très simple donne presque constamment un excellent résultat. Il est pourtant quelques échecs. Vis-à-vis de ceux-ci on devra recourir à l'un des procédés plus complexes dont nous disposons. C'est essentiellement au chapitre des plasties musculaires que nous voudrions aujourd'hui apporter une modeste contribution.

Pour réaliser ces plasties les auteurs ont eu recours soit au pyramidal et au grand droit de l'abdomen (opération de Gœbell-Stœckel), soit au releveur anal, soit au droit interne de la cuisse ou au grand fessier. Ici même en 1929 mon maître Grégoire rapportait une observation de notre collègue et ami Madier : « reconstitution du sphincter de l'urètre chez la femme au moyen du droit interne de la cuisse ». Madier employa alors la technique récemment préconisée par Leroy Deming (2) ; il nous dit « avoir prélevé un ruban représentant en épaisseur la moitié du tiers supérieur du muscle (15 à 20 centimètres) dont l'insertion supérieure était conservée ». Madier ne fait point allusion dans son texte à la conservation de l'innervation et de la vascularisation du muscle ainsi prélevé. Madier obtint cependant un excellent résultat. En réalité c'est Giordano qui le premier, croyons-nous, au Congrès français de Chirurgie de 1907, apporta une très intéressante observation de « guérison par autoplastie musculo-nerveuse d'une incontinence vésicale suite de *spina bifida* » (3). Giordano réalisa son autoplastie en prélevant à droite et à gauche un faisceau musculaire du droit interne avec son filament nerveux et en conservant l'insertion supérieure du muscle. Les greffes furent suturées l'une à l'autre en même temps qu'elles étaient suturées à l'urètre préalablement tordu d'un demi-tour ; la torsion de l'urètre se trouvait maintenue par la tension des deux faisceaux musculaires. Le résultat fut remarquable. Ayant eu l'attention attirée par l'observation de Madier et par l'observation de Giordano, Edouard Michon eut l'idée de recourir au droit interne pour l'enrouler autour de l'urètre reconstitué d'un jeune garçon, chez lequel, depuis plusieurs années, il avait entrepris la cure d'une exstrophie vésicale totale. Ensemble nous avons alors répété sur le cadavre l'opération projetée ; pour avoir un lambeau musculaire suffisamment long et pour essayer de conserver sans traction excessive les vaisseaux et les nerfs, il fallait sectionner le droit interne à l'union de son tiers moyen et de son tiers inférieur ; bien que très difficultueuse, l'opération nous parut réalisable. Réalisée deux jours après sur le vivant, le résultat opératoire parut satisfaisant ; or, peu après l'ablation des fils, Ed. Michon, constatant

(1) Marion. De la réfection du col vésical chez les femmes. In André Boris Ach. *Journal d'Urologie*, **20**, 1920, p. 203.

(2) *Journal of the American Medical Association*, **86**, n° 12, 20 mars 1926, p. 822 et 823.

(3) Giordano. *XX^e Congrès français de Chirurgie*, Paris, 1907, p. 506-511.

l'existence d'un fragment sphacélique cherchant à s'éliminer, l'extirpa et eut la désagréable surprise de constater qu'il s'agissait d'une élimination totale du droit interne entièrement sphacélé ; il crut alors à l'échec complet de son opération ; or, contrairement à ces prévisions, le résultat fut remarquable et reste remarquable. Le jeune homme redevenu rigoureusement normal au point de vue urinaire (capacité vésicale normale et continence absolue de jour et de nuit) est devenu un brillant élève de Polytechnique, hélas ! aujourd'hui prisonnier. Ed. Michon a déjà fait allusion à cette opération devant vous ; il m'a semblé indispensable de vous la rappeler pour la discussion qui va suivre.

Malgré le très beau résultat de Giordano, nous voyons en effet qu'il n'est point nécessaire pour obtenir la continence de recourir à un muscle pourvu de son innervation et de sa vascularisation ; le beau résultat de Madier le prouve ; l'observation d'Ed. Michon le prouve plus péremptoirement encore. Dans l'opération de Gœbell-Stœckel, ou dans ses variantes, certains ont prétendu conserver l'innervation et la vascularisation des lambeaux prélevés sur la partie interne des droits et des pyramidaux ; cela nous laisse fort sceptiques. On ne saurait davantage prétendre à une conservation de l'innervation et de la vascularisation lorsque l'on cherche à reconstituer un sphincter avec le releveur ou avec le grand fessier ; tout ce que l'on peut espérer, c'est la non-élimination du lambeau musculaire qui évoluera vers le tissu fibreux.

Ayant pensé que de toutes les opérations proposées, celles du type Gœbell-Stœckel étaient les plus satisfaisantes, nous avions décidé — pour les 2 cas que nous allons vous exposer — de recourir à cette opération avec la modification proposée par Richer (4). Alors que dans l'opération type on fait un acte abdomino-vaginal, Richer conseille d'opérer uniquement par voie hypogastrique, et voici les temps de l'intervention : 1° taille sur la partie interne d'un seul muscle grand droit du lambeau qui conserve son insertion pubienne ; 2° libération du col vésical ; 3° enroulement du lambeau musculaire derrière le col, fixant son extrémité libre au bord supérieur du pubis et au bord interne du grand droit du côté opposé ; par un point à droite et par un autre à gauche on s'efforcera de maintenir le lambeau attaché aux faces latérales du col vésical.

A la technique décrite par Richer nous avons apporté de petites modifications. Parfaitement convaincu de la non-conservation de la contractilité musculaire du lambeau, nous avons employé non pas un lambeau musculaire, mais un lambeau aponévrotico-musculaire, taillé essentiellement aux dépens de la gaine du grand droit et accessoirement aux dépens du muscle lui-même. Ce lambeau, conservant une large insertion pubienne, fut enroulé autour du col en huit de chiffre et suturé au pubis du côté opposé. Dans les deux cas le résultat fut excellent. Voici ces observations :

Observation I. — M^lle L... (Y.), vingt ans, entre à Saint-Antoine le 29 avril 1938 pour incontinence d'urine nocturne existant depuis l'âge de six ans et ayant résisté à tous les traitements. De 1934 à 1936, la malade a été soignée dans un service parisien sans résultat appréciable. En janvier 1937, un chirurgien pratique la « réfection du col vésical » suivant la technique de Marion ; l'intervention est suivie de 12 séances d'électrothérapie. Aucune amélioration. En février 1938, réintervention du même type ; aucune amélioration, et la malade nous est adressée.

(4) Richer (V.). Chirurgie du muscle vésical. *Journal de Chirurgie*, **28**, n° 2, août 1926.

Après une infructueuse série d'injections épidurales, nous conseillons à la malade d'entrer dans le service en vue d'une nouvelle intervention, nous proposant de tenter une opération type Gœbell-Stœckel suivant la technique préconisée par Richer et légèrement modifiée par nous-même ; à cette date, la malade présente une incontinence nocturne constante ; de jour elle urine toutes les deux heures, les mictions étant très impérieuses. Les urines sont parfaitement claires. Pas de *spina bifida*. Image urétro-cystoscopique normale.

*Intervention le* 30 *avril* 1938. Schleich. Incision sous-ombilicale. Refoulement du péritoine : 1° libération du col vésical ; facile à droite, elle est plus laborieuse à gauche, très difficile en arrière par suite sans doute des deux opérations antérieures ; deux petites perforations vésicales juxta-cervicales sont produites au cours des manœuvres de libération et sont immédiatement suturées ; 2° le col étant libéré circulairement, on taille une bandelette musculo-aponévrotique aux dépens du bord interne du grand droit et de sa gaine. La bandelette gardant une large insertion pubienne est enroulée en huit de chiffre autour du col et son extrémité libre est suturée au pubis du côté gauche. Drain para-vésical. Fermeture de la paroi. Sonde de Pezzer par voie urétrale.

Suites opératoires simples. Légère incontinence au moment de l'ablation de la sonde urétrale. Dès le 12 mai, l'incontinence nocturne a disparu et les mictions de jour sont moins fréquentes. Pendant le mois qui suivit sa sortie de l'hôpital, la malade eut encore sept fois une incontinence nocturne partielle. Le 26 juin 1938, rétention passagère n'ayant pourtant pas nécessité de sondage. Passage facile d'une bougie n° 13. Urines limpides. Depuis cette date, l'incontinence a complètement disparu. Revue en novembre 1940, elle nous a redit que le résultat restait parfait.

Obs. II. — Mme B... (O.), vingt-quatre ans, entre à l'hôpital Saint-Louis le 19 janvier 1939 pour incontinence d'urine en position debout ; la malade est alors dans l'impossibilité de retenir ses urines. Il en est ainsi depuis six ans, à la suite d'un accouchement à terme ayant nécessité une application de forceps et sans qu'il y ait eu de déchirure périnéale. Urines claires. Aucun signe de cystite. En avril 1935, on a pratiqué une « réfection du col vésical » selon la technique de Marion ; l'incontinence est restée absolument analogue à ce qu'elle était avant l'intervention.

Opération le 24 janvier 1939. Schleich. Même technique que dans l'observation ci-dessus. Difficultés accrues par suite d'une ancienne laparotomie médiane, par suite aussi de la réfection du col pratiquée antérieurement. La vessie déchirée par le doigt sur le côté gauche du col est réparée aussitôt.

Suites opératoires légèrement troublées par une suppuration pariétale avec petite fistule urinaire sus-pubienne due sans doute à la désunion de la suture pratiquée dans la région juxta-cervicale. Dès le douzième jour, la malade est apyrétique et paraît guérie. Elle quitte l'hôpital en bon état le 19 février 1939.

Le 27 avril 1939 (*trois mois après l'intervention*), la malade est revue en très bon état n'ayant plus aucune incontinence.

Le 4 avril 1940 (*quinze mois après l'intervention*), le résultat reste parfait.

Le 30 janvier 1941 (*plus de deux ans après l'intervention*), le résultat reste identique à ce qu'il fut d'emblée, c'est-à-dire excellent.

De ces deux très bons résultats obtenus dans des cas d'apparence peu favorable, il nous semble permis de conclure que nous avons là, dans les incontinences rebelles, un mode opératoire qui mérite d'être employé. La technique est simple puisqu'il semble bien prouvé qu'il est inutile de recourir à un lambeau musculaire innervé et vascularisé ; la bandelette taillée aux dépens de la gaine du grand droit sera parfaitement suffisante et il est facile de lui donner toute la longueur nécessaire. De nos deux observations il ressort cependant que la libération circulaire du col n'est pas chose aisée, surtout si, dans un premier temps, il y a eu opération par voie vaginale (réfection du col). Dans nos 2 cas, en effet, au cours des manœuvres laborieuses de libération, nous avons fait de petites brèches vésicales, réparées aussitôt et sans suites fâcheuses, mais

il est permis de se demander si dans de tels cas pour libérer le col il ne vaudrait pas mieux agir par voie combinée abdomino-vaginale, comme dans la technique originelle de Gœbell-Stœckel ; au contraire, dans les cas que l'on peut prévoir faciles (aucune intervention antérieure), nous pensons qu'il y a tout intérêt, comme l'a proposé Richer, à mener toute l'intervention par voie sus-pubienne.

II. Incontinences par absence ou destruction urétrale. — La difficulté du problème est très différente chez la femme et chez l'homme.

1° *Chez la femme.* — La non-existence de l'urètre et de la région sphinctérienne peut avoir diverses étiologies : exstrophie vésicale totale ou partielle ; perte de substance urétro-vésicale d'origine obstétricale, traumatique, chirurgicale. Par de nombreuses observations publiées ici même, ou ailleurs, par des malades dont il vous a présenté le résultat, M. Marion (5) a prouvé que chez la femme la meilleure façon de faire était de fermer complètement la vessie par en bas en établissant une dérivation sus-pubienne ; puis, dans un deuxième temps, de refaire un urètre par tunnellisation; à l'aide d'un trocart courbe « on creusera sous le pubis, entre lui et la paroi vulvo-vaginale antérieure, un tunnel ». Dans ce tunnel, M. Marion introduit une greffe vaginale libre qu'il enroule sur une sonde, fixant l'enroulement de la greffe par quelques points. Dans quelques observations M. Marion a renoncé à l'emploi de la greffe vaginale, se contentant de placer directement la sonde dans le tunnel créé par le trocart ; aujourd'hui l'auteur recommande l'emploi de la greffe qui lui paraît donner des résultats de meilleure qualité.

Pour notre part, nous avons employé avec complète satisfaction la technique de M. Marion, nous étant d'ailleurs contenté de la tunnellisation sans y placer aucune greffe. Voici trois observations :

Obs. III. — Mme Mar..., cinquante-cinq ans, entre à Saint-Louis pour incontinence complète d'urines. La malade a subi quelque temps auparavant une réfection du col suivant la technique de Marion pour une incontinence durant depuis sept à huit ans. A l'examen, on constate que l'urètre n'existe plus et que la vessie est largement ouverte dans le vagin ; il y a eu sans doute *nécrose urétro-vaginale* à la suite de la précédente intervention.

*Première opération le* 5 *mai* 1939. Rachi. 1° cystostomie sus-pubienne ; 2° fermeture complète de la vessie par en bas, la suture vaginale étant pratiquée à l'aide de boutons et de plombs de Galli pour permettre un large adossement. Suites très simples.

*Deuxième opération le* 7 *juillet* 1939. Schleich. Tunnellisation par le procédé de Marion. La gaine du trocart est elle-même laissée en place pendant huit jours, puis elle est remplacée par une sonde. La vessie ferme spontanément après suppression de la sonde de Pezzer sus-pubienne. La capacité vésicale s'améliore peu à peu.

Le 31 août 1939, la malade quitte le service complètement guérie ; la vessie est bien continente ; il n'y a pas de rétention. L'incontinence réapparaît partiellement si l'on dilate de façon excessive le néo-urètre ; pour que la continence reste parfaite, il ne faut pas dépasser la bougie 17. La malade fait très facilement elle-même ses dilatations.

*Neuf mois après notre intervention*, le résultat reste très bon. La malade n'a plus d'incontinence ; elle présente un certain degré de pollakiurie (elle se lève deux ou trois fois par nuit) ; parfois légère dysurie. La malade passe souvent une bougie dans le néo-urètre (cinq fois par semaine : nos 15, 16, 17, quelquefois 18).

(5) Marion. Reconstitution d'un urètre continent chez la femme (*Livre jubilaire du professeur Jean Verhoogen*).

Obs. IV (6). — Mme de M..., soixante-dix ans, nous est adressée en janvier 1936 par notre collègue Huard pour un néoplasme vésical. Il s'agit d'un épithélioma infiltrant occupant la face latérale gauche de la vessie, englobant l'orifice urétéral gauche et atteignant le bord gauche du col ; au toucher vaginal on perçoit un énorme bloc dur ne paraissant pas tout à fait bloqué. Urines presque claires. Hématurie discrète. Bon état général. Urée sanguine : 0,32. Troubles fonctionnels accentués : pollakiurie et dysurie.

Malgré l'importance des signes physiques, nous conseillons une intervention exploratrice.

*Opération le* 22 *janvier* 1936. Schleich. Extrapéritonisation de la vessie. Après avoir fait une boutonnière péritonéale pour vérifier la non-extension du néoplasme, je pratique au bistouri électrique une cystectomie très étendue ; elle enlève toute la moitié gauche de la vessie et tout le col. La vessie est suturée et drainée par voie sus-pubienne à l'aide d'une sonde de Pezzer. Je termine par une néphro-urétérectomie gauche très simple. Les suites opératoires sont d'une extrême simplicité. Le douzième jour, la malade est debout. L'examen histologique pratiqué par le Dr Delarue a confirmé qu'il s'agissait d'un épithélioma infiltrant.

Vers le quinzième jour, menace de phlébite ; la malade est laissée au lit ; on en profite pour tenter de rétablir la voie urétrale ; profitant du segment d'urètre restant, j'introduis sur mandrin une sonde dans la vessie. La sonde est difficile à mettre en place et doit être changée plusieurs fois, ce qui n'est point étonnant, tout le col et tout l'urètre juxta-vésical ayant été enlevés. La cicatrisation complète n'est obtenue qu'après environ un mois de sonde ; la malade quitte la maison de santé le 24 mars urinant normalement, mais la capacité vésicale est extrêmement réduite, ce qui n'est point étonnant en raison de l'étendue de la cystectomie.

*Cinq mois après l'intervention* (juin 1936), la malade est en parfait état. Le cystoscope, passé avec quelques difficultés, montre une muqueuse en parfait état. L'état général est florissant ; grosse augmentation de poids. Au toucher vaginal la souplesse est parfaite.

*Seize mois après l'intervention* (mai 1937), le résultat se maintient excellent. Continence parfaite, mais la malade est encore obligée d'uriner toutes les deux heures.

En 1939 et 1940 (*quatre et cinq ans après l'intervention*), les nouvelles restent excellentes ; la fonction vésicale est redevenue sensiblement normale ; la continence est restée parfaite.

Obs. V. — Mlle Def..., seize ans, nous est adressée en avril 1939 pour une incontinence totale d'urines due à une exstrophie partielle. Les pubis sont largement écartés l'un de l'autre, mais la paroi abdominale est fermée ; par contre, il n'y a pas d'urètre ; il n'y a pas de col vésical et la vessie, très petite, puisqu'elle n'a jamais contenu d'urine, est largement ouverte dans le vestibule. La peau du périnée et de la face interne des deux cuisses est dans un état lamentable, couverte d'excoriations.

*Première opération le* 27 *avril* 1939. Fermeture complète de la vessie par en bas et dérivation par voie sus-pubienne à l'aide d'une sonde de Pezzer.

Cette opération donne un résultat très incomplet ; la fermeture de la vessie s'est partiellement désunie et la sonde sus-pubienne s'est déplacée.

*Deuxième opération le* 12 *juillet* 1939. 1° Cystostomie avec suture cutanéo-muqueuse pour éviter tout déplacement secondaire de la sonde ; 2° fermeture de la brèche vésicale, déjà bien rétrécie, en pratiquant un large décollement et en faisant une suture par adossement à l'aide de boutons et de plombs de Galli.

Résultat excellent.

Je reste alors séparé de mon opérée pendant plus d'un an par suite de la guerre. Petit à petit la sonde de Pezzer sus-pubienne est laissée fermée pendant des temps de plus en plus longs. La vessie acquiert une bonne capacité et la sonde peut rester fermée pendant trois ou quatre heures.

*Troisième opération le* 19 *novembre* 1940. Création d'un néo-urètre par tunnellisation sans greffe. Le canal ainsi obtenu est très court, bien que l'orifice ait été

(6) Nous avons fait allusion à cette observation dans une discussion à la Société française d'Urologie le 21 octobre 1940.

placé très latéralement à l'extrémité de la petite lèvre gauche. L'urètre ainsi créé ne doit guère mesurer plus de 2 centimètres. Sonde à bout coupé à demeure.

Le 28 novembre, la sonde sus-pubienne est enlevée et une sonde de Pezzer est placée dans le nouvel urètre. Tentatives d'ablation de la sonde urétrale le 10 décembre. La malade urine bien et la continence, sans être absolue, est satisfaisante. Rapidement la température s'élève et une fuite se produit au niveau de l'ancienne cystostomie. La sonde urétrale est remise en place. L'opérée rentre chez elle, en province, le 24 décembre 1940. La sonde n'est enlevée définitivement que le 25 janvier 1941, dans un double but : assurer une parfaite cicatrisation abdominale, assurer aussi un meilleur calibrage du néo-urètre.

Le 31 janvier 1941, voici les nouvelles qui nous sont adressées : mictions faciles, pas d'incontinence (elle perd un peu d'urine si elle cherche à lutter trop longtemps contre le besoin) ; capacité vésicale encore restreinte (une heure environ) ; la malade entretient facilement elle-même la dilatation du néo-urètre avec une bougie n° 18/36. L'enfant, comme ses parents, sont enchantés du résultat; la vie de cette grande fille qui baignait dans l'urine depuis sa naissance est totalement transformée.

Aux faits déjà publiés, et aux nombreux faits, cinquante environ, croyons-nous, qui doivent être prochainement réunis dans la thèse d'un élève de M. Marion, nous avons cru devoir ajouter les trois observations relatées ci-dessus pour affirmer une fois de plus devant vous l'excellence de cette opération proposée par M. Marion. Nous ne l'avons pas pratiquée telle qu'elle fut originellement décrite par son auteur, puisque nous avons renoncé à placer une greffe muqueuse dans le néo-urètre. Nous ne pensons pas en effet que cette greffe soit indispensable, bien qu'elle semble devoir préserver quelque peu du rétrécissement secondaire. Si l'on ne fait pas de greffe, il faut laisser une sonde à demeure dans le nouvel urètre pendant un temps prolongé qui ne semble pas devoir être inférieur à trois semaines. La greffe employée par M. Marion est une greffe libre prélevée au niveau de la face postérieure du vagin. N'y aurait-il pas avantage à employer une greffe tubulée pédiculée ou, si l'on emploie une greffe libre, une simple greffe à la Thiersch ? Les prochaines observations nous permettront peut-être de lever ce doute.

2° *Chez l'homme.* — La technique simple dont nous venons d'exposer les bons résultats chez la femme est-elle applicable chez l'homme ? Il semble que la chose est possible malgré la complication évidente de l'acte opératoire. En cas d'exstrophie, il semble du moins possible de fermer complètement la vessie et de créer un urètre avec méat périnéal par tunnellisation ; nous suivons actuellement un jeune garçon auquel nous avons refait une vessie et qui en est au stade du méat périnéal ; nous espérons, après reconstitution de son urètre pénien, pouvoir transposer ce méat périnéal dans l'urètre pénien reconstitué. Nous sommes malheureusement séparés de cet enfant depuis bien des mois et il faudra sans doute encore bien des mois avant que nous puissions vous apporter le résultat de l'opération projetée. L'opération d'Edouard Michon avec son résultat absolument parfait, telle que nous l'avons rapportée ci-dessus, montre qu'il est un autre moyen pour guérir l'exstrophie masculine : il consiste à reconstituer vessie et urètre, puis à obtenir secondairement la continence en créant autour de l'urètre une bague fibreuse. L'élimination du droit interne mis en place par Ed. Michon, l'excellent résultat obtenu dans nos observations, alors que nous n'avons pas eu recours à du muscle mais à une aponévrose, nous semblent prouver que l'on peut de façon relativement facile obtenir la continence. Si pour l'obtenir il fallait obliga-

toirement enrouler autour de l'urètre un muscle innervé et vascularisé, la réalisation d'un tel acte serait plus qu'aléatoire ; s'il suffit au contraire, comme cela nous paraît démontré, d'enrouler une languette aponévrotique, la réalisation en est infiniment plus aisée. Nous croyons qu'il y a là une technique qui mériterait d'être utilisée car elle nous apparaît *a priori* comme de loin supérieure à la technique qui, bien qu'elle ait donné de si beaux résultats à notre ami Fèvre, consiste à faire une double opération de Coffey et à enlever la vessie exstrophiée.

Nous regrettons que la place nous manque ici pour discuter du mécanisme par lequel la continence se rétablit à la suite de ces divers types opératoires. Nous en avons assez dit pour pouvoir rejeter formellement le rôle actif de la plastie musculaire. Dans les opérations type Gœbell-Stœckel nous pensons que c'est essentiellement à la création d'une large virole fibreuse péri-urétrale qu'il faut attribuer le retour de la continence ; nous ne croyons pas, comme Gouverneur en avait émis l'intéressante idée, que l'opération agisse par simple dilacération des tissus et des plexus nerveux péricervicaux réalisant une véritable énervation sympathique.

En cas de réfection d'un urètre par tunnellisation nous n'avons guère tendance à admettre, comme certains auteurs et M. Marion en particulier, une néo-sphinctérisation aux dépens de la musculaire vésicale. Nous pensons plus logique d'admettre que là aussi la continence est due au fait que le néo-urètre créé par tunnellisation chemine dans des tissus qui étranglent sa lumière dans l'intervalle des mictions.

M. **Boppe**: Il y a deux ans environ, j'ai eu l'occasion de tenter la cure d'une incontinence d'urine par plastie musculaire à lambeau pédiculé par le droit interne ayant gardé son nerf et ses vaisseaux.

Il s'agissait d'une grande fille dont j'ai d'ailleurs rapporté l'observation à cette tribune atteinte de mégacolon et méga-vessie. Une intervention sympathique avait permis le rétablissement de selles quotidiennes et spontanées mais était restée sans aucune action sur la vessie (distension et rétention).

Pour éviter à cette enfant la résection du col vésical, j'eus l'idée assez malencontreuse de faire pratiquer une électrocoagulation du col. Celle-ci fut trop poussée, l'urètre devint un large canal scléreux et béant avec incontinence totale. J'eus alors recours comme dans la première observation de L. Michon à une plastie à l'aide du muscle droit interne. L'intervention fut laborieuse en raison de la rétraction de l'urètre attiré dans la profondeur. Au bout de quelques jours, élimination du lambeau musculaire, mais moins heureuse que le malade de Michon, mon opérée resta incontinente. Au bout de deux mois, je pratiquai une résection du sphincter par voie endovésicale à la manière de Youg. La guérison fut obtenue après quelques incidents et se maintint.. L'enfant présente des mictions volontaires normales, mais se mouille souvent ne pouvant résister à un besoin pressant d'uriner.

---


## PRÉSENTATIONS D'INSTRUMENTS

### *Trocart à canule de caoutchouc,*

par M. **Pouliquen** (de Brest).

Le but recherché avec cet instrument est de placer un drain de façon étanche dans une cavité quelconque.

On y arrive en se servant du drain lui-même comme canule d'un





trocart ; mais on est obligé d'adapter à son extrémité un embout métallique conique à cause du ressaut qu'il y aurait fatalement avec le rebord du caoutchouc.

L'auteur a employé cet instrument pour drainer le gros intestin en cas d'obstruction mais il le préconise soit pour vider la vessie au cours d'une cystostomie, soit surtout pour le drainage d'une pleurésie purulente.

### *Garrot élastique à boucle,*

par M. **Pouliquen** (de Brest).

Ce garrot élastique est extrêmement simple, un bourrelier peut le fabriquer en quelques minutes. Pour cela il suffit de tailler dans une



vieille chambre à air d'automobile une lanière de caoutchouc longue de 90 centimètres environ et large de 4 centimètres, à une extrémité on place une boucle à l'aide de deux rivets et à l'autre on perce une série de trous

à l'emporte-pièce. Ce garrot est plus pratique que le tube d'Esmarch parce que plus facile à poser et surtout plus facile à enlever. Pour la défense passive il est d'autant plus pratique qu'il est d'un prix de revient infime et pas encombrant, car il peut être porté comme ceinture par les infirmiers, les brancardiers, les secouristes, etc.

---

## NOTE TRÈS IMPORTANTE

Le Secrétaire général croit devoir rappeler à MM. les membres de l'Académie que le nombre de pages accordé aux auteurs est le suivant (*figures comprises*) :

*Rapport verbal :* une page.

*Rapport écrit :* quatre pages avec maximum de six pages lors d'un rapport d'ensemble sur plusieurs mémoires.

*Communications :* six pages.

*A propos du procès-verbal :* une page.

*Communication à propos d'un sujet dont la discussion est mise à l'ordre du jour :* deux pages.

*Présentation de malades :* une page pour un malade, avec maximum de deux pages, quel que soit le nombre des malades présentés.

Le Secrétaire général rappelle également qu'aux termes de l'art. 52 du Règlement de l'Académie de Chirurgie *ne sont imprimées de droit que seules les communications faites en séance.*

---

*Le Secrétaire annuel* : M. G. Rouhier

Imprimé par l'Ancne Impie de la Cour d'Appel, A. Maretheux, Dir., 1, r. Cassette, à Paris (France).

# MÉMOIRES DE L'ACADÉMIE DE CHIRURGIE

**Séance du 26 Février 1941.**

*Présidence de* M. PAUL MATHIEU, *président.*

## PROCÈS-VERBAL

La rédaction du procès-verbal de la précédente séance est mise aux voix et adoptée.

## CORRESPONDANCE

La correspondance comprend :

1° Les journaux et publications périodiques de la semaine.

2° Des lettres de MM. AUVRAY, FUNCK-BRENTANO, R.-Ch. MONOD, MOCQUOT, s'excusant de ne pouvoir assister à la séance.

3° Un travail de MM. CHALNOT, PIERQUIN et GRUMILLIER (Nancy), intitulé : *Pyopneumothorax médiastinal antérieur gauche guéri après oblitération de deux fistules pleuro-bronchiques et résection pleuro-pariétale.*
M. Robert MONOD, rapporteur.

4° Un travail de M. F. MASMONTEIL, intitulé : *A propos de la tolérance de l'os vis-à-vis des corps étrangers métalliques.*
M. MENEGAUX, rapporteur.

5° Une lettre de M. le Président de la Société médicale des Hôpitaux :

« Le Bureau de la Société médicale des Hôpitaux, très attristé par la mort brusque et inattendue du professeur Pierre Duval, prie l'Académie de Chirurgie de recevoir ses sentiments de sympathie et les condoléances de tous ses membres. »

*Le Président,*
M. LOEPER.

Des remerciements ont été adressés à la Société médicale des Hôpitaux.

---



*Publication périodique bimensuelle.*

## RAPPORTS

### *Ostéotomie correctrice du fémur dans une maladie de Paget,*

par M. **J. Delchef** (de Bruxelles).

Rapport de M. Pierre Brocq.

A la suite de ma communication écrite en collaboration avec mon interne Jean Thoyer-Rozat, du 10 janvier 1940, et intitulée « A propos d'un cas d'ostéotomie correctrice dans une maladie de Paget », j'ai reçu les suites éloignées de la très belle observation que M. J. Delchef a publiée, en 1931, à la XIII[e] Réunion annuelle de la Société française d'Orthopédie, à Paris.

Le cas de M. Delchef semble bien être le premier publié en France — et non le nôtre — je viens m'excuser de cette erreur bibliographique et la réparer. Voici cette observation, dix-sept ans après l'intervention :

Malade âgée de cinquante-huit ans en 1931.

Cette femme souffrait depuis 1919 de douleurs dans la cuisse et le genou gauches, progressant rapidement et atteignant une telle intensité qu'en 1923, incapable de marcher, privée d'appétit et de sommeil, elle songeait au suicide. Le diagnostic de maladie de Paget, localisée au fémur gauche, avait été fait dès 1919, et, en 1923, un traitement antisyphilitique, extrêmement poussé, avait été appliqué pendant de longs mois sans aucune amélioration.

M. Delchef a proposé et pratiqué, en novembre 1923, une large ostéotomie cunéiforme, la base externe du coin mesurant près de 5 centimètres. Les deux fragments juxtaposés ont été maintenus par une greffe d'Albee, prise sur place et fixée par deux lames de Partam. La cavité médullaire du fémur était totalement comblée et la corticale, extrêmement épaissie et éburnée, émoussait le burin.

La fracture, d'abord immobilisée dans un plâtre pour six semaines, puis ultérieurement soumise à l'extension continue, après l'ablation des lames de Parham, demanda près de trois mois pour se consolider. La malade ne vit pas réapparaître ses douleurs ; elle put reprendre son activité et actuellement, huit ans après l'intervention, elle n'éprouve aucune gêne du côté opéré.

M. Delchef a pu retrouver la malade et l'examiner tout dernièrement. Son état général est excellent. L'ostéopathie, limitée, à l'époque de son intervention, au fémur gauche, a envahi d'autres parties du squelette ; le fémur droit est atteint ainsi que la colonne lombaire.

La malade se déplace facilement à l'aide d'une canne nécessitée par quelques douleurs au niveau du membre inférieur droit, et peut accomplir chaque jour une promenade d'au moins une heure.

Objectivement, l'incurvation du fémur s'est légèrement reproduite, mais elle est loin d'atteindre le degré qu'elle présentait avant l'intervention, comme le montre la dernière radiographie.

A la suite de la communication de M. J. Delchef en 1931, M. Lasserre, auteur d'un rapport sur « Les ostéopathies hypertrophiantes » estimait qu'en pareil cas une ostéotomie cunéiforme a le double avantage de redresser un membre inutilisable et d'atténuer les phénomènes douloureux. Il se demandait si, du point de vue de la douleur, des trépanations, très limitées du reste, ne seraient pas suivies d'un heureux résultat.

M. Delchef pense que la sédation des douleurs peut tenir, chez sa malade, pour une part à la trépanation osseuse. La récupération fonctionnelle n'était possible qu'au prix d'une correction orthopédique, tant la déviation était considérable.

En tous cas, il est très intéressant de connaître les suites, après dix-sept ans, de cette opération orthopédique, le maintien de l'amélioration fonctionnelle et la persistance de l'indolence, obtenues grâce à l'intervention et du fait d'un mécanisme probablement double (redressement et trépanation).

J'ajoute que, tout comme la malade de M. Delchef, la mienne continue à profiter du très bon résultat fonctionnel que j'avais obtenu.

Je vous propose, Messieurs, d'insérer dans nos *Bulletins* cette intéressante observation, de remercier M. Delchef de nous l'avoir adressée et de le féliciter de ce beau succès qui paraît être le premier publié en France, le mien étant le second.

## *Epanchement chyleux en péritoine libre,*

par **M. Luzuy** (de Blois).

Rapport de M. P. Wilmoth.

Le chylothorax traumatique, par rupture intrapleurale du canal thoracique, nous est connu grâce aux travaux du professeur Ch. Lenormant et de son élève Alain Mouchet. Le chylopéritoine post-traumatique n'a pas été, sauf erreur, relaté en France avant le cas de Luzuy, chirurgien de l'Hôtel-Dieu de Blois.

Le 25 septembre 1940, à 10 heures du matin, Luzuy est appelé auprès d'un malade présentant les signes d'une réaction péritonéale aiguë ; la veille, au cours du repas du soir, il fut pris d'une violente douleur abdominale, puis survinrent des vomissements alimentaires et bilieux qui se répètent pendant la nuit ; à noter en outre trois selles diarrhéiques profuses ; facies péritonéal, ventre à la fois ballonné et légèrement contracturé. Température : 37°2, pouls : 100.

Luzuy interroge le patient, et apprend que, deux ans auparavant, il a été opéré pour une contusion abdominale par coup de pied de cheval ; l'intestin grêle perforé a été suturé. Entre l'opération de 1938 et le syndrome abdominal aigu de 1940, il n'accuse aucune douleur abdominale, aucun trouble digestif.

Luzuy intervient aussitôt par laparotomie médiane sous-ombilicale en réséquant la cicatrice opératoire. Dès l'ouverture du péritoine, issue d'un liquide blanc laiteux qui poisse les gants ; le mésentère, au niveau de l'iléon moyen, sur une longueur de 25 centimètres, présente un aspect blanc brillant ; il laisse sourdre un liquide identique à celui épanché dans le péritoine. Luzuy essaye d'assécher cet écoulement avec des compresses, mais il le voit se reproduire immédiatement, la rupture des chylifères intestinaux est patente. Sachant que l'hyperpression des chylifères, en aval de leur cours, peut provoquer leur rupture en amont, Luzuy cherche sur le jéjunum et le mésentère l'existence possible d'une bride, d'un paquet d'adhérences, d'une adénopathie, il ne trouve rien ; la suture de la perforation intestinale de 1938 n'a pas laissé de traces. Luzuy s'abstient de suturer le mésentère là où s'échappe le chyle et il referme la paroi sans drainage. Suites opératoires sans incidents. L'examen du liquide épanché dans le péritoine l'a montré stérile et contenant des corpuscules de graisse.

Luzuy a recherché, dans les littératures française et étrangère, des cas analogues. Ce n'est qu'à l'étranger qu'il a pu relever quelques cas d'épanchement chyleux intrapéritonéal : Renner et Prange, épanchement chyleux dans le sac d'une hernie étranglée; Diemtza, épanchement chyleux intrapéritonéal chez un homme de vingt-quatre ans, opéré quatre ans auparavant pour cure radicale de hernie, et présentant un syndrome

d'occlusion intestinale, la laparotomie montre un amas d'anses grêles, violacées, œdématiées, baignant dans un liquide lactescent ; Rosarius, chez une jeune fille de vingt ans qui accuse après un repas copieux dc violentes douleurs abdominales, trouve un épanchement chyleux intrapéritonéal et rétropéritonéal ; Papenberg, chez un homme de trente-deux ans, qui après un repas copieux est pris de violentes douleurs abdominales, trouve un épanchement chyleux. Dans ces quatre observations, le traumatisme ou un agent de compression ne peuvent être invoqués que dans l'observation de Renner et Prange, le siège de la rupture des chylifères n'est pas constaté.

Par contre, dans l'observation de Neumann (de Bruxelles), le traumatisme est indiscutable : violente contusion du creux épigastrique chez un homme ; douleurs et contracture n'apparaissent que le lendemain ; glace sur l'abdomen ; sept jours après la contusion abdominale, ascension thermique, voussure épigastrique douloureuse à la pression ; intervention : collection développée entre les deux feuillets du petit épiploon, une ponction retire 1 lit. 500 de liquide légèrement ambré que l'analyse montre être constitué par de la lymphe ; Neumann admet que, dans ce cas, il s'agit d'une rupture de la portion abdominale du canal thoracique ou de l'un des principaux affluents de la citerne de Pecquet.

De mon côté, j'ai retrouvé dans la littérature néerlandaise 3 cas analogues, à ceux relevés par Luzuy, appartenant à de Planque, Kléber, Boerema et concernant des malades opérés après le diagnostic de perforation appendiculaire ou gastrique et chez lesquels la laparotomie a décelé l'existence d'un épanchement chyleux intrapéritonéal. Mais, dans ces trois observations, le traumatisme ne peut être invoqué et ni le siège ni la cause de l'épanchement ne peuvent être identifiés.

J'ai été plus heureux en consultant les journaux scandinaves et dans *Ugeskrift for Laeger* (n° 47, 1923, p. 827-828), j'ai trouvé un article de Svend Hansen que le Dr Pulsford a bien voulu me traduire. Un homme, âgé de trente-deux ans, employé de tramway, est admis à l'hôpital Bispebjaerg, à Copenhague, pour une contusion abdominale, six heures après l'accident : douleur diffuse abdominale, contracture généralisée, plus marquée dans la fosse iliaque gauche, au point d'impact du corps contondant, langue sèche, pouls 100, température 38°8. A l'examen de l'abdomen, on trouve, en outre, une cicatrice d'une incision opératoire faite, quatre mois auparavant, à droite, au bord externe du muscle droit ; renseignements pris, dans le service où il a été opéré, le chirurgien a enlevé « un conglomérat de ganglions mésentériques calcifiés ». Hansen fait aussitôt une laparotomie ; il ne trouve ni sang ni gaz dans la cavité péritonéale, mais le grêle en état de contracture, et dans le mésentère, des chylifères si dilatés qu'il les compare à des oxyures ; aucune lésion intestinale n'est décelable, mais il existe un hématome rétropéritonéal, de couleur bleuâtre, translucide, au niveau du pédicule mésentérique, et un épanchement d'un liquidc visqueux légèrement teinté en rouge. En essayant de recueillir dans un tube à essai ce liquide, Hansen appuie sur le pédicule mésentérique, et il voit aussitôt s'en écouler 10 à 20 c. c. de chyle, qui forme une couche de crème sur le liquide rosé épanché dans le péritoine. Hansen admet alors qu'il s'agit d'une rupture d'un gros chylifère ou peut-être de la citerne de Pecquet elle-même « comme il se révéla impossible de trouver le point précis d'où venait l'épanchement, que

l'hématome rétropéritonéal semblait bien limité et que l'intestin n'était pas lésé, mise à part la saillie des chylifères, je ne pensais pas qu'il y eût indication à quelque autre opération et je fermai l'incision abdominale sans drainage ». Suites opératoires sans incidents ; le patient quitte l'hôpital trois semaines après en excellent état. L'examen du liquide prélevé dans la cavité péritonéale a montré qu'il contenait une grande quantité de graisses.

Hansen, dans ce même article, signale les cas analogues qu'il a pu relever. Guldmann (Hospitals-Tidende, 1921) relate le cas d'un garçon de quatorze ans qui, en jouant au foot-ball, est victime d'un traumatisme au niveau du flanc gauche ; la laparotomie montre un très abondant épanchement de chyle dans la cavité péritonéale ; le chyle s'écoulait d'une lésion du mésocolon ; celle-ci fut suturée et on plaça un tamponnement, ce après quoi le patient se rétablit ».

2° Hall et Morgan ont, en 1910, rapporté l'observation d'un garçon de treize ans ; une roue de voiture passa sur son ventre ; les parents refusent la laparotomie ; une ponction retire de la cavité péritonéale du chyle ; l'enfant était sur le point de mourir d'inanition, mais les lavements alimentaires lui permettent de guérir.

3° J'ai trouvé, dit Hansen, quelques cas plus anciens où la rupture (des chylifères) était survenue lors d'un écrasement par voiture, en soulevant une lourde charge, ou au cours d'un accouchement. Tous étaient des découvertes d'autopsie, le premier remonte à l'an 1728.

Ces quelques observations prouvent qu'à la faveur d'une contusion de l'abdomen, la rupture des chylifères, avec épanchement du chyle, dans la cavité péritonéale est possible. Cependant le rôle du traumatisme n'est pas univoque. Trois éventualités sont à envisager.

La rupture des chylifères est exactement contemporaine du traumatisme, aucune lésion antérieure des chylifères ne peut être invoquée, qui créerait à leur niveau un état de moindre résistance ; ce sont les cas de Neumann, Guldmann, Hall et Morgan.

La rupture des chylifères est postérieure au traumatisme, deux ans après, cas de Luzuy.

La rupture des chylifères est bien exactement contemporaine du traumatisme mais elle a été préparée par une lésion antérieure du mésentère. Dans l'observation de Hansen, quatre mois avant la contusion abdominale, le patient a subi l'ablation d'un conglomérat de ganglions calcifiés intramésentériques.

L'effort, l'accouchement qui provoquent une hyperpression intraabdominale pourraient jouer le même rôle que la contusion abdominale. La réplétion des chylifères, pendant la digestion, est certainement une cause adjuvante, aussi voyons-nous leur rupture se produire à la faveur du traumatisme ou de l'effort soit au cours du repas, soit après un repas copieux (observations de Luzuy, Rosarius, Papenberg). De même que la réplétion au cours de la digestion, la stase dans les chylifères provoquée par une bride entéro-mésentérique ou l'agglutination sténosante d'anses grêles (Diemtza) peut à la faveur d'un traumatisme provoquer leur rupture.

Les chylifères rompus, le chyle se répand soit dans la grande cavité péritonéale, soit entre les deux feuillets du mésentère ou entre les deux feuillets du petit épiploon (cas de Neumann), soit sous la séreuse intes-

tinale : c'est ainsi que Straus a pu parler d'ecchymoses laiteuses sous-séreuses.

Le siège exact de la rupture des chylifères est mal précisé dans les observations ; Luzuy le situe au niveau du mésentère iléal, Guldmann au niveau du mésocolon transverse. Straus spécifie que le chyle s'écoulait par « deux fistules mésentériques ».

Il semble que la déperdition du chyle n'ait pas une grande influence sur la nutrition ; cependant, Hall et Morgan ont dû pallier à l'état de dénutrition par des lavements alimentaires.

Loeper, Merklen et Tourret ont pu mettre en évidence, dans un cas d'ascite chyleuse, chez une femme de vingt-quatre ans, présentant un syndrome d'Hutinel, que le taux, dans le sang, des lipoïdes et de la cholestérine s'abaisse parallèlement à leur accumulation dans le péritoine et s'y relève, quand cette accumulation cesse.

L'irruption brusque des graisses des chylifères est irritante pour la séreuse péritonéale, aussi les patients sont-ils opérés après que soit posé le diagnostic de perforation appendiculaire ou gastrique ou d'occlusion intestinale.

Luzuy, comme la plupart de ses collègues, qui se sont trouvés en présence d'un épanchement chyleux intrapéritonéal, n'a pas suturé le mésentère; à l'endroit où la graisse digestive s'échappait. Malgré cela, la chylorrhagie s'est tarie spontanément. Seul Guldmann a suturé le mésocolon (?) et plaça une mèche de gaze pour tamponner.

Le drainage, en cas d'ascite chyleuse, me paraît inutile et dangereux, je félicite Luzuy de s'en être abstenu.

Je vous propose de remercier Luzuy d'avoir attirer notre attention sur la rupture des chylifères, son observation et les recherches qu'elle a suscitées nous permettent d'ajouter un paragraphe au chapitre des contusions de l'abdomen.

## *Subluxation temporo-maxillaire post-traumatique récidivante, réduite sans intervention sanglante par traitement prothétique,*

par MM. **Bonnet-Roy**, **Solas** et **Deliberos**.

Rapport de M. Louis Capette.

Le titre est long, le rapport sera court ; j'avais, au nom de ces collaborateurs du centre maxillo-facial de l'hôpital d'évacuation secondaire auquel j'étais attaché, déposé ce petit travail au début de mai 1940. Les événements ont fait que je n'ai pu que récemment retrouver, et les feuillets de l'observation et la pièce fort ingénieuse qui accompagne le travail ; sa présentation pourrait presque suffire.

Vous trouverez dans le *Bulletin* l'observation clinique qui se résume ainsi :

Le caporal D..., vingt-cinq ans, souffre, en décembre 1939, de la seconde molaire inférieure gauche. Le diagnostic de mono-arthrite suppurée de cette dent est posé et on procède à son extraction.

L'intervention est pénible, longue et paraît avoir été assez traumatisante. Dès le lendemain, la température s'élève à 39° avec trismus très serré, tuméfaction sous-angulo-maxillaire importante et dysphagie. Le malade est hospitalisé pendant

une quinzaine de jours. Les phénomènes inflammatoires cèdent sous la double influence d'injections de propidon et des soins locaux. Mais la limitation de l'ouverture buccale persiste et le malade se plaint de ressentir des craquements dans l'articulation temporo-maxillaire gauche. Envoyé en convalescence, il fait une nouvelle poussée thermique à 39° avec réapparition de la tuméfaction sous-maxillaire gauche ; il est hospitalisé.

Ce nouvel incident rentre rapidement dans l'ordre, mais on constate une déviation importante de la mandibule vers le côté droit, à l'ouverture buccale.

Le diagnostic de subluxation temporo-maxillaire gauche est posé et le malade nous est adressé le 20 février 1940.

A l'examen, nous ne constatons aucun phénomène inflammatoire dentaire ou péridentaire.

Mais nous sommes frappés par l'importance de la déviation du maxillaire inférieur vers le côté droit, à l'ouverture de la bouche. En ouverture maxima, qui



atteint 25 millimètres, cette déviation dépasse 1 centimètre. En occlusion, l'articulé dentaire est correct.

La palpation de l'articulation temporo-maxillaire gauche ne réveille aucune douleur, mais, dès que le mouvement d'ouverture buccale est commencé, on perçoit nettement la projection en dehors du condyle du maxillaire inférieur qui vient en quelque sorte rouler sous le doigt en déterminant des craquements. Rien de semblable n'est perçu du côté droit. La mastication est très fortement gênée.

Une radiographie de l'articulation en ouverture buccale montre nettement que la cavité glénoïde est déshabitée et que le condyle maxillaire est sous le condyle temporal et au contact.

Notons, d'autre part, qu'on ne relève rien de particulier dans les antécédents du sujet, si ce n'est, dans l'enfance, une période de déficience calcique qui aurait été traitée.

Rien, dans les antécédents, ne permet de songer à une arthrite chronique ancienne.

Nous décidons de tenter, de préférence à la méniscectomie dont l'indication pouvait être envisagée, un traitement prothétique destiné à s'opposer à la déviation mandibulaire et à guider, en quelque sorte, l'ouverture buccale en s'opposant à la luxation antéro-inférieure du condyle maxillaire. Dans notre esprit, ce traitement devait constituer à la fois une rééducation des mouvements de l'articulation et favoriser la réparation en bonne position des ligaments capsulaires et péri-capsulaires, probablement arrachés ou distendus par le traumatisme.

Cette prothèse était essentiellement constituée par :

*a*) Deux gouttières métalliques, indépendantes l'une de l'autre, solidement arrimées respectivement sur les dents de l'hémi-maxillaire supérieur et de l'hémi-maxillaire inférieur par des écrous de fixation prenant leur appui dans les espaces interdentaires ;

*b*) Un butoir monté sur la gouttière supérieure, en regard de la face externe des dents et dans lequel venait s'enclancher un guide monté sur la gouttière fixée au maxillaire inférieur (fig. 1).

Ce double appareil a été posé le 27 février 1940 et laissé en place pendant quinze jours. Quand l'appareil est enlevé, nous constatons une amélioration très notable. La subluxation condylienne n'est plus perceptible à la palpation de l'articulation et la déviation mandibulaire ne se manifeste plus que dans l'ouverture buccale maxima. Nous replaçons cependant l'appareil au bout de deux jours et le laissons en bouche pendant une dizaine de jours encore. Lorsqu'il est enlevé définitivement, toute trace de subluxation a disparu et l'ouverture buccale, qui atteint facilement 3 centimètres, ne s'accompagne d'aucune déviation. Les craquements articulaires ne se reproduisent plus.

Une radiographie de contrôle, faite en ouverture buccale comme la première, montre que le condyle a réintégré la cavité glénoïde en position normale.

Ce cas de subluxation temporo-maxillaire est à rapprocher de la forme de luxation récidivante ou, mieux, habituelle décrite par L. Dufourmentel (1) sous le nom de *luxation condylo-méniscale* et qui se produit suivant l'un des deux mécanismes suivants :

« Tantôt le condyle chevauche le bord antérieur d'un ménisque très plat. Il vient se placer dans une dépression peu profonde située entre le bord antérieur du ménisque et le point culminant de la racine transverse du temporal. Tantôt c'est par-dessus un bord épaissi et très saillant que le condyle effectue son ressaut pour aller occuper la même dépression. Dans les deux cas, on peut dire qu'il n'y a que subluxation ».

Mais l'intérêt de cette observation nous paraît consister surtout en ce que, sans intervention sanglante, par port d'une prothèse s'opposant à la déviation de la mandibule, une subluxation temporo-maxillaire se reproduisant à chaque mouvement d'ouverture buccale a été réduite définitivement.

Cette réduction est mise en évidence cliniquement et radiographiquement. Cliniquement, par la disparition de la déviation mandibulaire et de la saillie anormale du condyle, hors de la cavité glénoïde, à l'ouverture buccale. Radiographiquement par le fait que la radiographie antérieure à la réduction montre la position du condyle, en avant de la cavité glénoïde, sous la racine transverse du temporal et à son contact, tandis que la seconde radiographie prise en même position d'ouverture buccale montre que le condyle a repris sa place normale dans la cavité glénoïde.

Si l'on veut analyser le mécanisme de la restauration anatomique et fonctionnelle obtenue par ce traitement, une seule hypothèse nous paraît à retenir.

La réduction par guide de la subluxation a eu pour effet de maintenir les mouvements articulaires dans leurs limites physiologiques. Elle a permis une cicatrisation « dirigée » des arrachements capsulaires et leur cicatrisation en position correcte ainsi qu'une véritable rééducation de l'articulation.

Le succès obtenu dans un cas de ce genre par le seul traitement prothé-

(1) Dufourmentel (L.). *Chirurgie de l'articulation temporo-maxillaire*. Masson et Cie, édit., p. 124.

tique confirme que la subluxation récidivante de l'articulation temporo-maxillaire ne relève pas toujours d'une lésion du ménisque. Il indique que ce traitement est à tenter avant le recours à une intervention sanglante.

Je ne saurais insister sur l'observation pas plus que sur les considérations qui précèdent. Je ne puis que louer l'ingéniosité et l'adresse de MM. Bonnet-Roy, Solas et Deliberos qui, travaillant avec ardeur, avaient fait du centre de chirurgie maxillo-facial d'un hôpital d'évacuation, un véritable service absolument complet. En les remerciant, je vous propose donc d'inscrire leur travail dans notre *Bulletin.*

## *La réduction et l'immobilisation plâtrée en flexion pelvi-cruro-jambière des fractures de cuisse,*

par M. **Henri Godard.**

Rapport de M. Jacques Leveuf.

Comme chacun le sait, la réduction d'une fracture de cuisse n'est obtenue à peu près correctement que si on ajoute à la traction directe sur le fémur une attitude de flexion de la cuisse sur le bassin et de la jambe sur la cuisse. Cette position du membre inférieur est imposée par le déplacement des fragments et par l'action déformante des muscles correspondants.

La traction directe sur l'os au moyen de la broche de Kirschner, l'immobilisation du membre sur l'attelle de Braun (Böhler-Boppe) sont aujourd'hui d'un usage courant dans les services de chirurgie.

Mais ce dispositif ne procure pas une immobilisation parfaite des fragments osseux. D'autre part, il exige des soins journaliers pour maintenir l'équilibre de la suspension.

Convaincu du grand avantage que procure l'immobilisation plâtrée, dans les fractures de guerre en particulier, Godard a eu l'idée de réduire la fracture suivant la méthode que nous venons de rappeler et d'immobiliser le membre dans un appareil plâtré qui maintient la réduction obtenue d'une manière parfaite.

Pour cela il a fait subir au pelvi-support de Ducroquet les modifications suivantes :

L'un des montants-supports du pied a été remplacé par deux lames de 1 m. 15 environ de longueur portant à leur extrémité un tourillon à cliquet pour exercer la traction sur la cuisse en flexion. L'ensemble forme une sorte de mât, comme le montre la photographie.


*La traction sur le fémur* est obtenue par l'intermédiaire de la broche de Kirschner. Celle-ci a été placée en général au niveau de la tubérosité tibiale. Dans le cas de fracture du tiers inférieur avec bascule en arrière très marquée du fragment distal, la broche a été mise au niveau des condyles fémoraux, bien que le point d'application de la broche ne paraisse pas avoir une importance primordiale pour la réduction. Le pied dûment matelassé de coton est fixé sur le support habituel de Ducroquet.

*La réduction* est faite sous anesthésie générale. Sous le contrôle d'un

dynamomètre on exerce une traction progressive de 20 kilogrammes sur la cuisse. Au fur et à mesure que la traction agit, il est nécessaire de remonter le pied le long du mât pour maintenir la jambe à l'horizontale, selon la position indiquée sur la photographie. A ce moment, la position du malade est la suivante : jambe horizontale, cuisse en flexion faisant sur le bassin un angle de 30° environ avec l'horizontale ; abduction de la cuisse de 15 à 25° ; légère rotation externe du membre. Au bout d'une vingtaine de minutes, la réduction est obtenue comme le montrent les radiographies de contrôle face et profil.

Ce procédé de réduction est très sûr au point que Godard, dans les derniers temps, avait renoncé à recourir au contrôle radiographique systématique.

*La contention* de la fracture est donnée par l'application d'un appareil plâtré qui « fige » le membre et le bassin dans l'attitude de réduction.



C'est un grand appareil de coxalgie construit avec les précaútions habituelles pour protéger les parties molles au niveau des points de pression. Les orteils laissés à découvert sont débordés par la semelle plâtrée et mis ainsi à l'abri du poids des couvertures.

Quand le plâtre est pris, le blessé est ramené dans son lit. Au début, on peut placer le membre à plat, la flexion de la cuisse sur le bassin étant compensée par une lordose lombaire. Lorsque la dessiccation complète du plâtre a été obtenue, on installe le mollet sur un support métallique de 25 à 30 centimètres de hauteur qui est incorporé à l'appareil plâtré par quelques tours de bande. Ce support maintient la jambe dans une position horizontale ou mieux dans une position légèrement déclive vers le bassin.

La broche de Kirschner reste en place. Ceci permet d'assurer un excellent maintien de la réduction grâce à une véritable suspension trans-osseuse du membre dans sa coquille plâtrée, la contre-extension étant assurée par le poids du bassin. La broche sera enlevée dès que le début de consolidation aura été obtenu.

Dans le cas de fracture ouverte, on peut tailler une fenêtre pour sur-

veiller la plaie. Mais si l'on veut maintenir le bon équilibre du membre dans son appareil et éviter les angulations secondaires, il vaut mieux, après chaque pansement (rares d'ailleurs), fermer la fenêtre par quelques tours de bande plâtrée.

L'appareil ainsi construit est très bien toléré par le blessé. Un opéré a pu être évacué en avion avec son appareil à 600 kilomètres de distance.

Les contrôles radiographiques nécessaires sont faciles à exécuter, soit au lit du malade, soit après transport dans le service de radiographie.

Au bout de soixante jours environ, on découpe la demi-circonférence antérieure du plâtre dans la région qui s'étend du genou à l'extrémité du pied. Grâce à quoi on peut commencer la mobilisation du genou et des articulations du pied. Très vite le blessé exécute lui-même les mouvements d'extension de la jambe sur la cuisse. La récupération fonctionnelle a toujours été rapide et satisfaisante. Elle est obtenue, semble-t-il, dans des conditions meilleures qu'après immobilisation du membre en extension.

Dans certains cas où il existait un chevauchement important des fragments avec interposition musculaire, la réduction a exigé une intervention sanglante. Celle-ci est facile à exécuter dans l'appareillage que nous avons indiqué. La traction vigoureuse qu'on exerce aide beaucoup à la réduction. Godard a cru bon, au cours de ses réductions sanglantes de fractures fermées, d'assurer le contact des fragments au moyen d'un enchevillement central avec un fragment de péroné suivant les principes qui étaient appliqués dans mon service de Bretonneau lorsqu'il était mon assistant.

A l'appui de cette méthode de traitement des fractures de cuisse, Godard nous envoie 26 observations qu'il a recueillies pendant son séjour à Angers :

6 fractures fermées ;
8 fractures fermées traitées par réduction sanglante ;
12 fractures ouvertes par blessure de guerre ou par accident.

Les fractures fermées comprennent :
3 fractures de la partie moyenne ;
1 fracture du tiers inférieur ;
2 fractures sous-trochantériennes.

Les fractures fermées, réduites à ciel ouvert, comprennent :
2 fractures du tiers supérieur ;
4 fractures du tiers moyen ;
2 fractures du tiers inférieur.

Les fractures ouvertes comprennent :
6 fractures de la partie moyenne ;
2 fractures du tiers supérieur ;
2 fractures du tiers inférieur ;
2 fractures sous-trochantériennes.



Toutes ont donné des résultats très satisfaisants. La fracture a consolidé dans un délai de trois mois minimum à sept mois maximum. Le plus grand raccourcissement a été de 4 centimètres dans 2 cas qui étaient arrivés tardivement après avoir été traités dans d'autres formations.

Pour les fractures de guerre, Godard est d'accord avec moi pour admettre que l'immobilisation plâtrée a favorisé dans des proportions considérables la guérison des accidents infectieux et la consolidation de la fracture. Dans tous les cas qu'il a observés, une chute rapide de la

température s'est produite dès que le membre a été immobilisé dans le plâtre.

Chez les sujets placés sur une attelle de Braun, les mouvements plus ou moins importants qu'on ne peut éviter au cours des déplacements du blessé dans son lit ou des pansements, déterminent quelques douleurs et des poussées thermiques qu'il semble préférable d'éviter.

L'immobilisation plâtrée, telle que la préconise Godard, joint à la sécurité d'une réduction convenable tous les avantages que présente l'appareil plâtré. On peut considérer cette méthode comme très satisfaisante pour le traitement, toujours difficile, des fractures de cuisse.

Je vous propose de remercier M. Godard de nous avoir envoyé ses très intéressantes observations.

M. **Boppe** : J'approuve complètement les conclusions de Leveuf à propos du travail de Godard.

Je rappellerai seulement que j'ai appris, il y a quelque dix ans, dans le service du regretté professeur Putti, cette méthode de réduction sur la table orthopédique des fractures de cuisse en flexion hanche-genou à l'aide de la broche de Kirchner ; la réduction figée dans un grand plâtre pelvi-cruro-jambier, broche de Kirchner noyée dans le plâtre.

D'autre part, j'ai présenté ici, il y a deux ans, une attelle de Braune modifiée par Asselin de Williencourt, attelle basculante sur laquelle le membre du blessé se trouve en équilibre ; de ce fait, quand le blessé se soulève pour le passage du bassin, la cuisse ne quitte pas l'attelle et l'immobilisation ainsi réalisée est bien supérieure à celle obtenue par l'attelle de Braune ordinaire.

M. **Rouhier**: Je ne suis nullement étonné que Godard ait éprouvé le besoin de trouver pour ses fractures de cuisse un autre traitement que la seule traction continue par broche de Kirchner sur attelle de Braune-Böhler-Boppe. Depuis six ans, c'est-à-dire depuis mon arrivée à l'hôpital Beaujon où j'ai trouvé un important matériel d'attelles de Braune, ainsi que dans le service militaire que j'ai eu l'honneur de diriger à Troyes, j'ai beaucoup employé ce mode de traitement pour les fractures de cuisse, et les cas où j'ai pu obtenir par ce seul traitement une bonne consolidation et un bon résultat ont été très rares. Même en dehors des faits où existe une interposition musculaire, il se produit trop de mouvements dans le foyer de la fracture pour qu'une bonne consolidation soit facile et, presque toujours, après une période d'extension, il m'a fallu recourir à une autre thérapeutique.

Tout en félicitant Godard des beaux résultats obtenus, je crois qu'il serait excessif de croire qu'il est possible de *figer* pour longtemps par un appareil plâtré la cuisse dans la position de réduction. En effet, très rapidement, dans l'appareil plâtré la cuisse maigrit, elle maigrit beaucoup plus vite et plus profondément que les autres segments de membre, en sorte que la coquille plâtrée devient très vite trop grande et les déplacements secondaires tout à fait faciles. C'est le point fixe créé par Godard en noyant la broche dans son plâtre qui paraît avoir été l'élément le plus favorable.

M. **P. Brocq**: De l'excellent rapport de mon ami Jacques Leveuf je

retiendrai : 1° Les heureux résultats du plâtre en position de flexion pelvi-cruro-jambière, après extension continue, dans les fractures de cuisse. Il s'agit là d'un perfectionnement de l'extension continue à la broche de Kirschner, et qui paraît heureux.

2° Les bienfaits de l'extension continue au moyen de la broche de Kirschner et la facilité que donne, pour l'ostéo-synthèse, l'opération en flexion de la cuisse et de la jambe sur attelle de Böhler-Boppe, avec extension continue. Cette position facilite considérablement les manœuvres de coaptation des fragments et rend l'intervention peu traumatisante.

3° La position de la broche dans la tubérosité antérieure du tibia plutôt qu'au-dessus des condyles est préférable chaque fois qu'une opération est probable ou certainement nécessaire.

M. **Basset**: Je ne veux pas répéter ce qui vient d'être dit. J'emploie très largement la broche de Kirschner dans mon service. Mais à propos de ce que vient de dire M. Brocq, je trouve qu'il y a une très grosse différence de qualité dans la réduction obtenue, selon que la broche est mise dans le tibia ou dans le fémur. La réduction obtenue est meilleure quand la broche est transfémorale que quand la broche a été mise dans le tibia.

J'en ai eu la preuve dernièrement encore dans mon service où un chirurgien de garde avait placé la broche dans le tibia ; la réduction a été infiniment moins bonne que celle que nous sommes habitués à obtenir avec la broche placée dans le massif condylien fémoral.

**M. Paul Mathieu**: Le procédé utilisé par M. Godard pour le traitement des fractures de cuisse est intéressant. Mais la suppression de la traction pendant la période de contention est à mon avis une erreur, que n'ont pas commise les auteurs des appareillages analogues, connus sous le nom de plâtres à extension.

M. **Jacques Leveuf**: Godard et moi ignorions le dispositif analogue inventé par Putti. Le travail de Godard confirme tout au moins la grande valeur de cette méthode.

Le point d'application de la broche ne peut être placé, dans les fractures ouvertes, qu'au niveau de la tubérosité antérieure du tibia, pour éloigner la broche du foyer d'infection. Au point de vue de la réduction elle-même il semble bien que l'application tibiale soit aussi satisfaisante que l'application fémorale.

Reste le maintien de l'extension que procure la broche laissée en place dans l'appareil. Il est certain que cette broche, noyée dans le plâtre, représente un point fixe. Dès lors le poids de la cuisse et du bassin exercera sur le foyer de fracture une traction de haut en bas, qui ne peut que favoriser le maintien de la réduction.

C'est du moins ce que tendent à démontrer les belles observations que nous a envoyées M. Godard.

---

## COMMUNICATIONS

### *Image frontale du semi-lunaire au cours des luxations subtotales rétrolunaires du carpe,*

par MM. **P. Huet** et **J. Huguier.**

Nous avions depuis quelque temps remarqué, mon élève et ami Huguier et moi-même, que le semi-lunaire présentait, sur les radiographies de face de luxation rétrolunaire du carpe, un aspect particulier ; manifestement dû à l'attitude anormale dans laquelle cet os s'offre aux rayons, cet aspect nous semble pouvoir permettre, dans les cas où le cliché de profil est difficilement lisible, de faire à coup sûr le diagnostic sur le seul cliché frontal.

Nous avons donc cherché à préciser par l'examen d'un certain nombre de films à quelles anomalies d'image du lunaire il était possible de reconnaître les déplacements. Sans doute Destot, Tavernier, Mouchet et Jeanne, A. et A. Mouchet, tant dans leur rapport au Congrès International d'Orthopédie (1930) que dans le Traité de Chirurgie orthopédique, ont-ils déjà signalé l'aspect anormal de l'os dans ces cas ; mais avec un laconisme qui autorise, et appelle même, une description plus minutieuse.

A cet effet, nous avons examiné 63 images se décomposant ainsi : 35 clichés inédits provenant soit de notre pratique, soit de dossiers de Compagnies d'Assurances ; les radiographies de la thèse de Tavernier, enfin celles publiées à la Société Nationale de Chirurgie depuis 1903. Sur bon nombre de ces clichés, on note une fracture associée du scaphoïde : l'aspect frontal du lunaire luxé n'est pas modifié par la concomitance de cette fracture.

Les signes que l'on peut tirer de l'examen de la projection frontale du lunaire sont au nombre de trois :

I. — Dans tous les cas examinés sauf 4 (93 p. 100 des cas), la projection du lunaire est *triangulaire* (au lieu d'être comme normalement quadrangulaire). La base du triangle est supérieure, curviligne, à convexité dirigée vers l'avant-bras. Les deux côtés de l'image triangulaire de l'os, convergeant vers le sommet inférieur, sont soit rectilignes, soit légèrement convexes. Cette déformation de l'image de l'osselet lui donne l'aspect d'une toupie. Dans un tiers à un quart des cas, le bord externe présente une encoche : nous en verrons plus loin l'explication.

II. — La dislocation périlunaire du carpe se traduit par des modifications dans les rapports des os du carpe entre eux :

*a*) Modifications latérales : diastasis ou empiètement ; ou externe (scapholunaire) ou interne (luno-pyramidal).

Incongruence des surfaces articulaires.

Dans quelques cas, lorsqu'il y a diastasis en dehors, il y a empiétement en dedans et réciproquement, mais le balancement entre diastasis d'un côté, empiétement de l'autre, n'est pas constant.

*b*) Modifications inférieures (c'est-à-dire des rapports du lunaire avec la deuxième rangée) :

Empiétement exagéré du lunaire sur le grand os ou l'os crochu. En fait

et dans notre statistique personnelle, le sommet inférieur de l'ombre triangulaire du lunaire se projetait (pour 35 cas) :

Seize fois sur le grand os.

Quinze fois sur l'interligne grand os, os crochu, et empiétait plus ou moins sur ces deux os.

Trois fois sur le crochu.

Une fois sur l'extrémité inférieure du radius (cas 30) [énucléation totale].

Cet empiétement est toujours nettement appréciable alors qu'*à l'état normal c'est à peine si on observe une très minime projection du lunaire et du scaphoïde sur la tête du grand os* (A. et A. Mouchet).

III. — L'ascension du grand os est pathognomonique, mais elle est d'importance très variable et manque même assez souvent. Le degré d'ascension du grand os se lit à la hauteur de l'intervalle qui sépare sa tête de la surface articulaire du radius.

En fait, l'image radiographique traduit ce que peuvent constater les chirurgiens qui opèrent les cas irréductibles de luxation rétrolunaire par la voie dorsale conseillée par Cadenat.

Pour ma part, si j'ai rencontré des cas où la loge vide du lunaire apparaissait immédiatement, j'ai, chez d'autres malades, trouvé la tête du grand os au contact du radius ; en sorte qu'il était indispensable, tant par traction sur le médius que par introduction d'une spatule mousse dans l'interligne, de reconstituer la loge de l'osselet énucléé.

IV. — Nous rappellerons très accessoirement le déjettement externe du grand os ; et l'empiètement du lunaire sur le squelette antibrachial, qui est le fait des énucléations complètes libres ou avec renversement.



Tels sont les signes que nous avons cru pouvoir déduire de l'étude des clichés que nous avons examinés. L'intérêt de ces signes ne nous paraît pas négligeable. Si, en effet, le cliché de profil semble *a priori* le plus désigné, « le plus démonstratif » (dit Mouchet) pour nous permettre d'apprécier les déplacements rétrolunaires du carpe, il s'en faut de beaucoup que sa lecture soit toujours facile. L'incidence parfois défectueuse des rayons, la difficulté, fertile en erreurs d'interprétation, que l'on éprouve à individualiser le contour de chacun des osselets, la porose précoce du lunaire énucléé, souvent apparente et marquée sur un cliché datant de quelques jours après l'accident, expliquent aisément les erreurs de lecture commises par un certain nombre de collègues, et la méconnaissance, profil en mains, du déplacement. Personnellement, nous n'avons reconnu sur un cliché de profil un déplacement qui nous avait échappé à une première lecture, que parce que nous avions relevé sur le cliché de face les signes que nous venons de décrire. En sorte que nous nous demandons s'il n'est pas plus sûr, contrairement à l'opinion classique, et si paradoxal que cela paraisse, de rechercher la luxation sur le cliché de face, pour n'en trouver, sur le cliché de profil, que la confirmation avec le degré de rotation autour de l'axe horizontal.



Nous avons d'autre part cherché, tant par la connaissance du mécanisme de la luxation que par l'examen sous différents angles d'un semi-lunaire isolé, à nous expliquer l'aspect triangulaire et l'encoche externe signalés plus haut.

Lorsqu'il franchit la deuxième rangée du carpe, le lunaire reste solidement amarré au radius par les fibres radiolunaires antérieures. Qu'il saute au-dessus de la tête du grand os, ou qu'il contourne celle-ci en inscrivant sa corne postéro-externe dans l'intervalle grand os, os crochu, il doit pivoter, surtout dans la deuxième hypothèse, autour de deux axes : un axe transversal et un axe vertical ; en sorte que sa face concave, qui normalement regarde en bas et coiffe le grand os, va regarder *en avant, en dehors, et plus ou moins en bas* suivant le degré de rotation de l'os : ces notions sont classiques. Or, l'examen d'un lunaire isolé et sec, placé dans cette position, montre que sa projection frontale est triangulaire. Il en est de même de l'image radiographique de l'os, sur un cliché frontal de la main, si celle-ci est très fortement fléchie et inclinée en dehors.

Si la rotation autour de l'axe vertical est plus accentuée, nous verrons apparaître l'encoche du bord externe : il est alors manifeste qu'il ne s'agit d'encoche qu'en projection, et que cet aspect est dû à la saillie que fait, lorsqu'on regarde l'os sous l'incidence qui serait celle des rayons, le bord normalement antéro-inférieur de l'os.



Nous avons pensé que la connaissance de ce détail de lecture radiographique pourrait rendre quelques services dans les cas où la lecture du profil présente des difficultés d'interprétation. De la pathogénie de l'image anormale que l'on observe de face nous n'avons fait qu'un rapide exposé ; elle fera sans doute l'objet d'une étude plus détaillée.

M. **Cadenat**: M. Huet a tout à fait raison d'insister sur les renseignements que peuvent donner les radiographies frontales du poignet. Sur une simple vue de face il est possible d'affirmer dans certains cas une luxation du semi-lunaire.

Lorsque la loge est vide le fait est évident et, de même, lorsqu'un déplacement latéral ou vertical de cet osselet rend la luxation indiscutable. Mais il est des cas où l'os semble en place et n'est modifié que dans ses dimensions. Il peut paraître trop grand et déborder sur les osselets voisins ou au contraire être de dimensions réduites, d'où élargissement des interlignes. Cet aspect tient à la façon dont a été prise la radiographie. Le semi-lunaire luxé est en avant de ses congénères de la première rangée : sa taille augmentera si le poignet est placé par sa face dorsale sur la plaque, au contraire en position palmaire, étant plus rapproché de celle-ci, son cône de projection diminuera. Le plus souvent c'est la première position qu'on utilise, mais la seconde, avant-bras en pronation, rend parfois mieux compte de la situation de l'os luxé par la plus grande netteté de ses contours.

M. **H. Mondor**: L'intéressante communication de MM. Huet et Huguier me remet en mémoire une curieuse observation de traumatisme carpien bilatéral que j'ai suivie dans mon ancien service de l'hôpital Bichat avec Lucien Léger. Un athlète amateur, s'essayant au soulèvement et au jeter d'haltère de 120 kilogrammes, avait reçu, sur ses deux poignets en hyperextension, cette charge importante. Il en eut, d'un côté, une luxation du semi-lunaire, de l'autre une entorse médiocarpienne avec arrachement. A l'occasion du procès-verbal, j'apporterai l'observation complète. On y voit l'intérêt qui s'attache certainement au signe nouveau que nous devons à Huet et Huguier, et le service que rend la radiographie pour éviter de ranger confusément, dans des entorses sans dégât ligamentaire, des lésions capsulaires que compliquent des copeaux osseux.

M. **Rouvillois**: Je me suis toujours demandé pourquoi, dans les traumatismes du carpe, on n'usait pas plus souvent de la radiographie stéréoscopique. Il est certain que les difficultés du diagnostic anatomique sur lesquelles M. Huet a si justement insisté seraient levées par la stéréoscopie qui donne, dans l'espace, la situation respective des osselets du carpe.

M. **Huet**: Je remercie les divers orateurs qui ont bien voulu prendre la parole au sujet de notre communication. A M. Cadenat je dirai que je suis entièrement d'accord avec lui sur la nécessité d'une technique rigoureuse de prise de radiographies.

A. M. Rouvillois que je crois en effet, comme lui, qu'il serait très profitable d'user plus souvent de la stéréo-radiographie, dont malheureusement les appareils ne se trouvent pas partout.

A mon maître Mondor, et au sujet de la bilatéralité possible des lésions, que sur la planche qui circule actuellement dans la salle, 4 images proviennent de 2 malades qui présentaient des lésions bilatérales.

## *De la douleur dans l'appendicite aiguë,*

par M. **G. Métivet.**

La douleur est un des éléments de la triade symptomatique de l'appendicite aiguë. Elle revêt plusieurs modalités.

I. *Douleur spontanée.* — D'intensité très variable, elle est *continue*, ce qui la différencie des douleurs à type de « coliques ». Souvent localisée par le malade dans la région péri-ombilicale (M. Okinczyc nous l'a appris), elle est cependant d'*origine appendiculaire*, et M. Leriche a bien insisté sur cette origine. Un fait le démontre : dans les appendicites gangréneuses où la douleur est vive (comme dans toutes les affections s'accompagnant de nécrose tissulaire), cette douleur spontanée diminue considérablement dès que l'appendice est enlevé. A son réveil, le malade accuse presque toujours un soulagement considérable.

Cette douleur — mais ce n'est là qu'un argument mineur pour le diagnostic — est généralement rapidement calmée par les applications de glace.

II. *Douleur à la pression.* — La douleur provoquée par la pression sur l'appendice enflammé est *le seul symptôme constant de l'appendicite aiguë*, dans les premières heures. L'hyperthermie, la tachycardie, les nausées et les vomissements, la constipation et l'arrêt des gaz, la contrac-

ture pariétale et l'hyperesthésie cutanée peuvent manquer. Mais, *toujours*, la pression *sur l'appendice* (ou sur la portion lésée de l'appendice, dans les appendicites partielles) réveille une vive douleur. Le malheur, c'est que l'appendice peut être ailleurs que dans la fosse iliaque droite.

On décrit, aux étudiants, les points douloureux de l'appendicite : point de Mac Burney, point de Lanz, point de Munro, point de Morris, etc. Cette fastidieuse énumération devrait disparaître des livres pour faire place à la notion que nous défendons et qu'illustre un cas récemment observé. Un jeune homme de quatorze ans présentait une crise d'appendicite banale, mais la douleur à la pression était assez particulière. Sans aucune contracture pariétale (sauf au niveau de l'insertion du grand droit), il existait une vive douleur à la pression au niveau de l'orifice interne du canal inguinal. L'opération permit d'enlever un appendice : sain dans ses deux tiers proximaux, mais dont le tiers terminal, gangrené, était plaqué contre l'orifice interne du canal inguinal par une lame épiploïque.

Sans vouloir cultiver le paradoxe, on pourrait presque dire qu'il faut savoir oublier la fosse iliaque droite pour porter un diagnostic d'appendicite aiguë. Quand on a des raisons cliniques pour soupçonner une telle affection, il faut, dans les premières heures, *savoir chercher, et trouver*, dans l'abdomen, le *point douloureux à la pression et fixe*, répondant à l'appendice malade. Ce point, fût-il lombaire, sous-hépatique, pelvien, iliaque gauche, devra toujours faire penser à la possibilité d'une appendicite, s'il n'existe aucun symptôme évident d'une affection urinaire, hépatique ou annexielle. On sait quelle sanction thérapeutique immédiate en découle.

III. *Irradiations douloureuses.* — Si le point douloureux à la pression, et fixe, est le symptôme cardinal de la crise d'appendicite aiguë à son début, les *irradiations douloureuses*, spontanées et à distance, *font souvent errer le diagnostic.* On connaît le syndrome urinaire réalisé souvent par l'appendicite rétro-cæcale. L'appendicite pelvienne peut ne se révéler que par des troubles urinaires réalisant le type de la colique néphrétique *gauche.* Deux fois j'ai vu cette colique néphrétique gauche s'accompagner d'une hématurie. Sans toucher rectal, le diagnostic peut être impossible.

Parfois les irradiations douloureuses peuvent se faire à grande distance. C'est ainsi que je pus, un jour, préciser un diagnostic d'appendicite aiguë et affirmer que l'appendice était rétro-cæcal et ascendant. Le malade, un homme âgé, avait en effet placé une vessie d'eau chaude sur la région *spontanément* douloureuse : l'épaule droite. Cette irradiation phrénique était liée à l'irritation du diaphragme par un appendice gangrené, venant prendre contact avec le muscle.

Je m'excuse d'insister sur des notions cliniques aussi élémentaires. Il n'est peut-être pas inutile de les formuler à nouveau. Ne serait-ce que pour ne plus entendre des réflexions telles que celle-ci : « J'aurais bien pensé à une appendicite aiguë, mais il n'y avait pas de douleurs dans la fosse iliaque droite. »

**M. Braine** : J'ai opéré, il y a quelques années, une jeune fille de seize ans atteinte d'une crise d'appendicite aiguë avec gangrène d'emblée de l'appendice, lequel, avec le cæcum, était situé dans l'arrière-cavité des épiploons, en arrière de l'estomac. Du liquide sortait par l'hiatus de

Winslow et s'écoulait vers la fosse iliaque droite. Or, cliniquement, il y avait, avec une contracture de la paroi abdomnaile, un point douloureux maximum très précis provoqué au point normal de Mc Burney. Il s'agit là, à n'en pas douter, d'une preuve de la nature réflexe et segmentaire de la douleur, qui nous a été bien décrite par Mackenzie.

J'ai incisé par une incision iliaque droite habituelle et, avec quelque peine, en agrandissant l'incision par en haut, j'ai réussi à reconnaître l'anomalie de siège du cæcum et à enlever l'appendice gangréné et perforé.

J'apporterai dans la prochaine séance la radiographie du côlon de cette jeune malade, faite après sa guérison ; elle montre son exceptionnelle ectopie cæco-colique, prévisible par la clinique.

M. **Fèvre**: Dans certains cas, la douleur correspond à une pointe appendiculaire adhérente. Une jeune femme présentait, après une crise douloureuse, qualifiée appendicite, un point douloureux qui, à l'examen radiologique, se trouvait à 10 centimètres de l'angle iléo-cæcal. Le radiographe concluait qu'il ne s'agissait pas d'une appendicite. Nous avons opéré en nous fiant à la clinique. Le point douloureux correspondait à une pointe d'appendice, fixée à 10 centimètres de l'angle iléo-cæcal.

D'autre part, au cours d'une crise appendiculaire, il peut arriver une étape où l'appendice paraît insensible à la pression, étape transitoire d'ailleurs, mais qui pourrait être néfaste si le chirurgien n'examinait qu'une fois le malade, et juste à ce moment.

C'est le cas dans certains volvulus de l'appendice : phase douloureuse au moment de la torsion, phase d'indolence une fois l'accident mécanique terminé, phase douloureuse à nouveau lorsque survient l'infection.

Certaines appendicites gangréneuses nous ont paru également présenter la même phase de rémission douloureuse à la pression, avant la grande réaction péritonéale et après le début de la crise, comme si l'organe mortifié était devenu insensible.

De ce que nous avons dit, tirons deux conclusions :

*a*) L'examen clinique prime en valeur l'examen radiologique ; *b*) le chirurgien, en cas de diagnostic un peu hésitant, doit répéter ses examens cliniques et tenir le plus grand compte des affirmations d'un médecin qui déclare avoir trouvé un point douloureux indiscutable quelques heures avant l'examen chirurgical.

M. **Moulonguet**: Je crois que, dans la pathologie des affections inflammatoires de l'abdomen, les recherches de localisation topographique sont d'une extrême importance pour le chirurgien. Elles permettent, en effet, d'intervenir directement sur la lésion et d'éviter ces laparotomies de recherche, ces éviscérations intestinales, ces dévidements d'anses qui m'ont toujours paru déplorables et qui, bien certainement, aggravent fort le pronostic opératoire, parce qu'elles diffusent l'infection.

Si l'on peut savoir, avant de prendre le bistouri, où se trouve le viscère enflammé et si on incise juste à l'endroit où se trouve ce viscère, l'acte chirurgical d'urgence est presque toujours simple et bref, et il a chance de donner les meilleurs résultats après les suites les plus simples.

Sera-ce toujours au niveau du point douloureux accusé par le patient qu'il faudra chercher le foyer inflammatoire ? Je n'en suis absolument sûr. Je pense qu'il faut tenir compte de ce renseignement, mais que l'interrogatoire et *l'examen clinique, à l'état de veille, doivent toujours être*

*complétés par un palper minutieux de l'abdomen une fois le sujet endormi. Sous l'anesthésie complète*, la contracture abdominale se relâche à distance du foyer inflammatoire, alors qu'elle subsiste bien souvent dans une zone pariétale étroite devant le viscère enflammé. Dans d'autres cas, c'est la réaction plastique, très vite constituée autour de lui, que l'on peut sentir par un palper soigneux, suffisamment pénétrant. Ainsi acquiert-on un renseignement capital, puisqu'on sait où inciser le ventre pour tomber directement sur la lésion, origine de tout le mal, et qu'il s'agit justement de traiter.

Il y a bien des années que j'ai publié ces conseils et dénommé cette façon de faire « *l'incision en bonne place dans l'appendicectomie d'urgence* ». La pratique me paraît toujours aussi bonne et je ne l'ai jamais négligée. J'ai enlevé des appendices par des incisions faites en des régions bien diverses de la paroi, et je suis toujours très heureux quand je trouve l'appendice tout de go dans ma plaie, sans aucune recherche opératoire

Parfois ce n'est pas l'appendice que j'y ai trouvé, mais un diverticule de Meckel, une vésicule biliaire. Qu'importe ! Le viscère enflammé est là, c'est lui qu'il faut traiter. *Le diagnostic de l'organe importe moins que le diagnostic de localisation.*

Je n'ai pas la prétention d'avoir inventé ce palper sous anesthésie ; je l'ai vu pratiquer à mes maîtres, je songe notamment à Walther touchant le ventre avant de prendre son bistouri. Mais je crois que les renseignements qu'on en retire doivent conduire, en chirurgie d'urgence, à faire l'incision directement en regard de la lésion inflammatoire, c'est-à-dire en bonne place.

Pour en revenir à l'intéressante communication de mon ami Métivet, je pense que les recherches de localisation par la clinique à l'état de veille doivent être complétées par le palper de l'abdomen sur le malade endormi.

M. **Métivet** : Je répondrai à Braine que je n'envisage la douleur provoquée que dans les premières heures de la crise, et que dans son cas des liquides septiques s'étaient écoulés dans la fosse iliaque droite.

A Fèvre, que je suis heureux de voir qu'il a vu comme moi la douleur à la pression répondre exactement à l'appendice enflammé.

A Moulonguet, que je crois comme lui que le point douloureux à la pression doit souvent fixer le point de l'ouverture de l'abdomen. Je retiendrai ce qu'il nous dit : rechercher le point douloureux au début de l'anesthésie, par la contraction et les réactions de défense, et inciser à ce niveau.

M. **Bréchot** : Un mot seulement : il m'est arrivé d'opérer une appendicite à gauche avec cæcum à gauche, en incisant à droite parce que j'ai trouvé un point douloureux, électif à ce niveau.

## *Résultat éloigné (trente-quatre ans) d'une intervention pour rupture traumatique de l'urètre postérieur,*

par MM. **Rouvillois** et **Fey**.

Nous vous apportons le résultat éloigné d'une intervention pour rupture traumatique de l'urètre postérieur, consécutive à une fracture du bassin. L'un de nous a opéré le blessé en 1906, à Lyon, à l'hôpital militaire

Desgenettes, alors qu'il était jeune répétiteur à l'Ecole de Santé militaire. L'observation fut publiée à la Société Nationale de Chirurgie, dans sa séance du 19 décembre 1906 ; elle fit l'objet d'un rapport de Pierre Bazy. Le second d'entre nous a eu l'occasion d'examiner ce malade en 1940, soit trente-quatre ans après.

Rappelons très brièvement l'observation originelle :

Il s'agit d'un soldat qui avait été violemment serré entre un wagon et un pont volant ; il était entré à l'hôpital en état de choc assez marqué, avec une fracture verticale des branches horizontale et descendante du pubis gauche et des symptômes de lésions des voies urinaires inférieures pouvant être rattachés soit à une

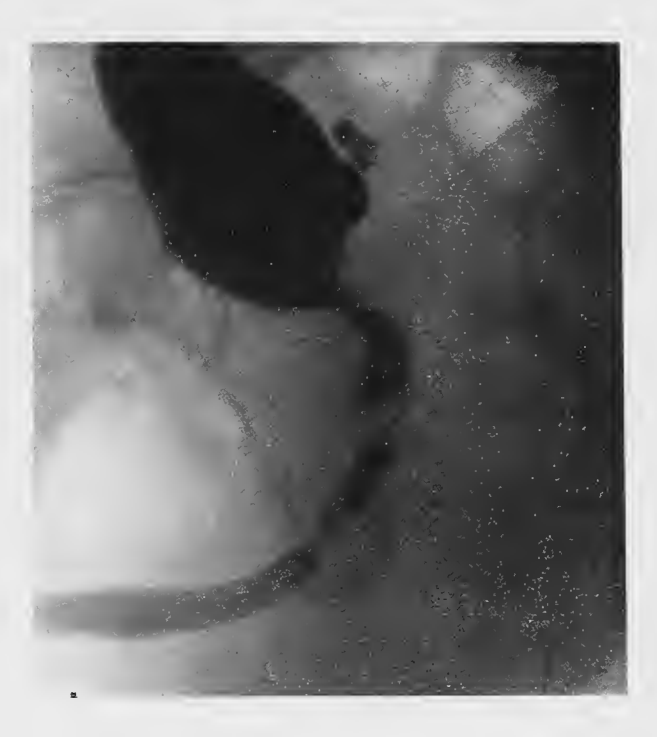


Fig. 1.

rupture sous-péritonéale de la vessie, soit à une déchirure de l'urètre. M. Rouvillois fait d'emblée une cystostomie sus-pubienne qui, ayant permis de constater l'intégrité de la vessie, est suivie d'une incision périnéale, qui révèle une rupture urétrale. Sans s'attacher à la recherche du bout postérieur dans le foyer de fracture esquilleuse de la branche descendante du pubis, il fait un cathétérisme rétrograde et laisse à demeure un tube de caoutchouc n° 15. Après quelques petits accidents locaux dont le détail figure dans l'observation, le malade est soumis à une dilatation progressive avec des béniqués. Deux mois après, l'urètre admettait le béniqué n° 56 ; le malade urinait à plein jet, l'urine était claire et l'état général excellent.

Au moment de sa sortie de l'hôpital, le malade présente encore une fistulette hypogastrique pour laquelle il lui est conseillé de se faire dilater régulièrement. Loin de suivre ce conseil, le malade reste quatre ans sans subir aucun cathétérisme et ce n'est qu'en décembre 1909 qu'il se décide à entrer au Val-de-Grâce

où il retrouve M. Rouvillois, alors professeur agrégé, qui le dilate progressivement jusqu'au calibre 60 et lui referme sa fistule.

De 1910 à 1914, le malade va bien. En 1914, il s'aperçoit que son jet diminue de calibre, et passe devant plusieurs conseils de réforme (dont un à la clinique de Necker) ; chaque fois on constate un rétrécissement cicatriciel qu'on ne parvient pas à franchir et on le réforme, tout en lui conseillant de se faire dilater.

Ce n'est qu'en 1919 qu'il y consentira parce qu'il est alors franchement dysurique. Il se soumet à quelques séances de dilatation avec des bougies jusqu'au calibre 28 qui ne peut être dépassé. Très rapidement, il renonce à aller chez le médecin et se passe lui-même les bougies. Ici, nous retrouvons tous les



Fig. 2.

détails horrifiants mais classiques de l'auto-cathétérisme : bougies non stériles enroulées dans la casquette, lubréfication à la salive, etc. Un seul détail original : il méconnaît l'usage de la sonde et n'emploie que la bougie ; comme, entre temps, il ne peut plus uriner sans cathétérisme, il introduit la bougie, se promène un quart d'heure avec elle, puis la retire brusquement pour provoquer la miction. Ceci d'abord deux fois par jour, puis de plus en plus fréquemment jusqu'à quinze fois par jour, chiffre qu'il atteignait vers 1934. Inutile d'ajouter qu'après une assez longue période de tolérance où l'infection ne se manifeste que par des accès de fièvre intermittents, l'infection urinaire s'installe ; les urines sont infectes, sentent très mauvais et les épreintes de cystite apparaissent. L'état général reste cependant assez bon pour qu'en 1937 notre malade ait trouvé un chirurgien pour l'opérer de hernie inguinale double, en limitant ses soins aux régions inguinales, sans intervenir dans le traitement urinaire.

On atteint ainsi le mois de mai 1940, où souffrant beaucoup, il se laisse persuader par son dentiste de s'adresser à Ameline qui nous le confie.

A ce moment, le diagnostic *de calcul de vessie* s'impose au premier examen. La radiographie [Porcher] (fig. 1) montre même qu'il existait, outre le calcul vésical, une *opacification complète de la prostate par des calculs multiples.*

Le 3 juin 1940, cystostomie. Ablation du calcul vésical ; la vessie présente de nombreuses cellules et colonnes ; il existe une barre inter-urétérale qui cloisonne la vessie et forme devant le col un recessus qui rend son abord malaisé. Il faut recourir au doigt rectal pour amener le col, effondrer la coque prostatique et énucléer les calculs multiples qui bourrent les deux lobes de la glande. On voit les deux orifices urétéraux éjaculer du pus.



Fig. 3.

Suites simples. Au mois de juillet, on commence la dilatation régulière de l'urètre ; on progresse lentement, l'urètre étant excessivement scléreux. En octobre, on parvient au calibre limite de 44 béniqué. On propose une urétrotomie complémentaire, mais le malade s'y oppose ; son état général est bon, les urines sont éclaircies, la miction se fait bien quand on obture le tube de cystostomie. On referme la vessie le 22 novembre 1940.

En décembre, enfin, on pratique l'urétrographie de face (fig. 2) et de profil (fig. 3) [Porcher] qui montre un urètre postérieur rétréci et scléreux, mais qui se laisse facilement pénétrer par le liquide opaque.

Cette observation n'a que la valeur d'un fait, mais il est intéressant d'apporter la suite éloignée d'une observation publiée ici même voici trente-quatre ans.

Ce qui caractérise ces suites, est, à notre avis, le fait que ce malade, qui n'a pour ainsi dire jamais été soigné, qui a, au contraire, tout fait pour avoir un mauvais résultat, qui s'est infecté au point de devoir se sonder quinze fois par jour et qui a fait des calculs à la fois dans sa vessie et sa prostate, a pu, par un traitement relativement court, désinfecter sa vessie et retrouver un calibre suffisant de son urètre.

A ce point de vue, il confirme les données actuellement classiques d'après lesquelles, les traumatismes de l'urètre postérieur, bien qu'à première vue plus graves que ceux de l'urètre antérieur, sont en réalité plus favorables. On oppose volontiers, depuis Escat, les ruptures de l'urètre antérieur qui donnent des rétrécissements serrés peu dilatables et récidivants, aux ruptures de l'urètre postérieur qui ne donnent pas de rétrécissement mais des décalages.

En réalité, le rétrécissement existe aussi bien dans les ruptures de l'urètre postérieur que dans celle de l'urètre antérieur ; on le trouve noté dans presque toutes les observations, et, dans la nôtre, il existe incontestablement ; il suffit pour s'en assurer de regarder l'urétrographie prise en fin de traitement.

Ce qui différencie les ruptures de l'un ou l'autre urètre, c'est le mécanisme qui préside à la formation du rétrécissement

Pour l'urètre antérieur, son origine est dans la cicatrice rétractile du tissu conjonctif de la couche spongieuse de l'urètre ; il s'agit d'un rétrécissement intrinsèque formé dans la paroi même du canal.

Pour l'urètre postérieur, la couche spongieuse n'existe plus et le rétrécissement est d'origine extrinsèque. C'est ici qu'intervient le *décalage* des deux bouts de l'urètre entraînés en des sens différents par les fragments de la branche ischio-pubienne fracturée ; le meilleur moyen de supprimer ce décalage serait assurément de réduire le déplacement de la fracture, si cette réduction était possible. A son défaut il faut recourir à la désinsertion de l'aponévrose moyenne du périnée, proposée par Rochet, qui permet de ramener les bouts urétraux au contact.

Au décalage, il faut ajouter l'hématome développé dans le foyer de fracture, qui englobe l'aponévrose moyenne et plus tard le cal même de la fracture. Ainsi se développe, dans l'intervalle des bouts décalés, un callus très dur, quelquefois ossifié qui, même quand on a pu rétablir la continuité de l'urètre, continue à dévier ou à comprimer sa lumière. Il suffit d'avoir opéré quelques cas de ces ruptures, d'avoir dû réséquer et perforer quelques-uns de ces callus périnéaux pour comprendre le mécanisme du rétrécissement. Seulement, contrairement à celui de l'urètre antérieur, ce rétrécissement une fois constitué n'a pas tendance à s'exagérer ce qui explique que la dilatation soit à peu près inutile dans ces cas.

Nous ne pouvons mieux faire, pour conclure, que de citer une phrase de M. Ed. Michon (1) qui dit : « Pour l'urètre postérieur, la nécessité d'un affrontement muco-muqueux et d'une réparation intégrale et correcte est la plupart du temps impossible et inutile. La guérison se maintient sans grande tendance à la reproduction d'une sténose serrée. »

M. **Jean Quénu**: J'ai revu, il y a trois mois, un blessé que j'avais

(1) Michon (Ed.). *XXXIVe Congrès de l'Association française d'Urologie* Doin, édit., octobre 1934, p. 459.

opéré à l'hôpital de Vaugirard il y a dix-sept ans, alors que j'étais chef de clinique de Pierre Duval.

Ce garçon de vingt ans nous fut amené un matin d'avril 1924 dans un état tellement grave qu'on se demanda s'il n'allait pas mourir sur le coup. Il avait été pris, deux heures avant, dans une collision entre un tramway et un tombereau. Le tombereau lui était passé sur le corps. Il était d'une pâleur mortelle, son pouls était imperceptible, sa tension à 7-3.

Il avait quelques gouttes de sang au méat, un globe vésical palpable, ne pouvait uriner. Comme il avait, par ailleurs, des signes de fracture du bassin, le diagnostic de rupture de l'urètre était évident. Je n'essayai même pas de passer une sonde.

A midi, comme il allait un peu mieux, je lui fis *dans son lit*, entre deux paravents, une cystostomie, sous anesthésie locale. Il existait un gros hématome prévésical.

Il resta dans un état de faiblesse extrême pendant deux ou trois mois, fit de la fièvre, puis son état s'améliora.

On constata alors que son urètre ne pouvait être cathétérisé jusqu'à la vessie, et une radiographie montra l'existence d'une fracture double verticale du bassin.

En août, je fis la réparation de l'urètre. Ayant introduit une bougie dans le bout antérieur, un béniqué de Guyon-Farabeuf dans le bout postérieur, je taillai le périnée par une incision en T renversé, disséquai le bout antérieur sur une longueur de 5 à 6 centimètres et constatai qu'il avait perdu toute connexion avec le bout postérieur. J'incisai celui-ci sur l'extrémité du béniqué. J'arrivai à amener les deux bouts l'un à l'autre, et sur la bougie passée du bout antérieur dans le bout postérieur, je reconstituai l'urètre, tant bien que mal, en chargeant surtout, à la vérité, les tissus péri-urétraux. Je laissai une filiforme armée dans l'urètre et refermai le périnée.

Les suites immédiates furent simples. Le neuvième jour, je passai quelques béniqués sur la filiforme armée, puis j'introduisis une sonde en gomme que je laissai à demeure.

Au bout de trois semaines se produisirent, coup sur coup, deux abcès : un *phlegmon de la cavité de Retzius*, qui s'évacua par la plaie de cystostomie, et *un abcès pénien*, qui s'évacua par l'urètre sans autre incident.

Au bout de deux mois je pus faire la cure de la cystostomie. Au bout de trois mois, le blessé sortait de l'hôpital, urinant normalement, avec un urètre admettant sans difficulté une bougie n° 25.

Depuis dix-sept ans, il n'est guère d'année où il ne soit venu me voir, pour différentes petites misères, et aussi par reconnaissance.

Il a gardé pendant un an une minuscule fistulette sus-pubienne qui s'est fermée spontanément. Son urètre ne s'est jamais rétréci. Le jet est normal comme force et comme forme.

Un jugement lui a alloué 33 p. 100 d'indemnité, mais, comme la Compagnie responsable était insolvable, il n'a pas touché un sou. Grâce à quoi, peut-être, il n'a gardé de sa fracture du bassin aucune incapacité fonctionnelle : pendant cinq ans, il a fait des livraisons sur un triporteur qu'il actionnait avec ses membres inférieurs, il a une musculature superbe. Maintenant, il est ouvrier métallurgiste. Il n'a constaté qu'une petite infirmité, si l'on peut dire : quand il éjacule, il se forme, à la partie inférieure de la verge, une petite poche où s'accumule le sperme, comme

il a pu s'en rendre compte en l'évacuant par expression digitale. C'est sans doute le reliquat du petit abcès pénien. Il s'en accommode volontiers.

L'année d'avant, j'avais réparé, dans le même service, un urètre postérieur également rompu dans une fracture du bassin. Il existait un véritable bloc fibreux entre les deux bouts et, pour amener ceux-ci au contact l'un de l'autre, j'avais dû abaisser la prostate par la manœuvre de Rochet (de Lyon) : *la désinsertion de l'aponévrose moyenne* le long des branches ischio-pubiennes.

Cet opéré avait, lui aussi, présenté des complications infectieuses graves, plus graves encore : une *pyonéphrose* avec calculs m'obligea à faire, six mois après, une néphrotomie du rein droit. Trois mois encore après, je dus inciser un *abcès développé dans la fosse iliaque droite* autour de l'uretère.

Je le revis pendant cinq ou six ans, je dus lui faire la cure d'une éventration iliaque ; chaque fois, je constatai que son urètre était resté bien calibré, admettant facilement un béniqué n° 50. Mais il disait être resté *complètement impuissant* depuis son accident. L'observation détaillée de ce malade est parue dans la thèse de mon ami Merot, qui était chirurgien à Sedan.

Dans les 2 cas, j'ai été surpris de voir qu'une suture assez approximative, à vrai dire peu satisfaisante, de l'urètre membraneux, avait donné un résultat définitif aussi bon.

---

## PRÉSENTATION D'INSTRUMENT

### *Mandrins dilatateurs à étages,*

par M. **Raoul Palmer.**

M. P. Mocquot, rapporteur

---

*Le Secrétaire annuel* : M. G. Rouhier.

# MÉMOIRES DE L'ACADEMIE DE CHIRURGIE

Séance du 5 Mars 1941.

*Présidence de* M. Paul Mathieu, *président.*

## PROCÈS-VERBAL

La rédaction du procès-verbal de la précédente séance est mise aux voix et adoptée.

## CORRESPONDANCE

La correspondance comprend :

1° Les journaux et publications périodiques de la semaine.

2° Des lettres de MM. Boppe, Huet, Louis Michon, Oudard, Quénu, Wolfromm, s'excusant de ne pouvoir assister à la séance.

3° Un travail de M. Poilleux, intitulé : *A propos de deux cas de fractures de la diaphyse fémorale consolidées avec chevauchement notable.*
M. P. Brocq, rapporteur.

4° Un travail de M. Marc Iselin (Paris), intitulé : *L'emploi des greffes et autoplasties cutanées dans les blessures de la main et des doigts.*
M. Wilmoth, rapporteur.

---

## A PROPOS DU PROCÈS-VERBAL

### *Sur le siège de la douleur dans l'appendicite,*

par M. **J. Braine.**

J'avais promis, à la dernière séance, de vous communiquer la radio de Mlle J. M..., seize ans, que j'ai opérée, en 1937, d'appendicite aiguë. La voici. Elle a été pratiquée, après la guérison de la malade, à l'aide d'un lavement baryté.

On y voit *le côlon droit et le cæcum, ectopiques, reposant* AU-DESSUS *de la moitié droite du côlon transverse.* Lors de l'intervention, faite peu après le début d'une crise appendiculaire aiguë, sévère d'emblée, le cæcum ainsi que l'appendice, ce dernier portant à son extrémité une plaque de gangrène avec perforation punctiforme, furent trouvés tous deux engagés derrière l'estomac, dans l'arrière-cavité des épiploons, à travers un hiatus

de Winslow très élargi. La fosse iliaque droite, vide de côlon, était uniquement occupée par des anses grêles. J'ai connu des appendicectomies moins malaisées !

Or, *au début de la crise, la douleur provoquée avait son maximum dans*



*la fosse iliaque droite, au point classique de Mac Burney.* C'est également à ce niveau, qu'avant de s'étendre davantage, la *contracture* réflexe de la paroi était nettement localisée. Je pensais donc, cliniquement, devoir trouver un appendice en situation moins anormale.

Comment expliquerait-on autrement que par l'origine segmentaire, métamérique (Mackenzie), du réflexe douloureux et de la contracture musculaire, pariétale, de vigilance, cette *discordance caractérisée entre le siège de l'appendice et celui des constatations cliniques initiales ?*

## *Sur un cas de lésion bilatérale traumatique du carpe,*

par MM. **Henri Mondor** et **Lucien Léger**.

Voici l'observation à laquelle l'un de nous a fait allusion, au cours de notre dernière séance :

R... (Robert), vingt-sept ans, entre le 8 mai 1939 à l'hôpital Bichat, dans notre service, pour une lésion traumatique des deux poignets.

Le mardi 2 mai dernier, le sujet, s'exerçant en vue d'une compétition sportive, manœuvre une haltère de 120 kilogrammes. La barre à disques est tenue à deux mains, les avant-bras fléchis sur le bras, le poignet en hyperextension. Au cours de l'effort qu'il effectue pour étendre les membres supérieurs à la verticale, mouvement d'épauler et jeter, il perd l'équilibre et tombe à la renverse. Les bras restent accolés au tronc et heurtent le sol, les avant-bras sont au maximum de flexion, cependant que les deux mains subissent un mouvement forcé et brutal d'hyperextension extrêmement douloureux ; rapidement apparaît une sensation d'engourdissement. Les mains restent figées en hyperextension et le malade demande à ses camarades de les lui remettre en position normale, manœuvre qui fut accomplie sans douleur.

A noter que, dans cet étrange accident, où les conditions d'expériences symétriques se trouvèrent presque réalisées, deux raisons pourront expliquer la prédominance des lésions à droite : 1° la barre était mal chargée avec prédominance du poids à droite ; 2° le malade a gardé un bracelet de cuir au poignet gauche, bracelet qui a été rompu au cours de l'accident.

Aussitôt, l'impotence est notable, surtout marquée au poignet droit. Le blessé accuse des phénomènes douloureux, exacerbés par les tentatives de mobilisation et ressent des fourmillements au niveau de la face palmaire de la dernière phalange du pouce et de l'index droits. Cependant, pendant quarante-huit heures, le blessé peut continuer son métier de buraliste au Métropolitain.

Lorsque nous l'examinons, le 8 mai, la mobilité du poignet gauche est à peu près normale ; par contre, l'impotence persiste à droite.

*Côté droit :* Il existe un gonflement important tant palmaire que dorsal. Outre une teinte bleutée diffuse de la face dorsale du poignet, on note une ecchymose disposée en bande transversale, haute de 1 centimètre environ, à la face antérieure de l'articulation radio-carpienne. La main n'apparaît pas « clouée », mais a conservé une attitude à peu près normale en demi-pronation. Pas de déformation en dos de fourchette, ni en baïonnette.

La ligne bistyloïdienne est respectée, l'épiphyse radiale inférieure est indolore. En pinçant d'avant en arrière le massif carpien, on se rend compte de l'existence d'un épaississement notable et l'on sent, en avant, sur la ligne médiane, immédiatement sous l'épiphyse radiale, une saillie profonde. La pression à ce niveau est un peu douloureuse, mais n'accentue pas la sensation de fourmillement perçue au niveau des deux premiers doigts. La tabatière anatomique est exquisément douloureuse au palper appuyé.

On ne note pas de raccourcissement vertical des colonnes externe et interne du carpe. La pression axiale sur les métacarpiens ne détermine pas de douleur. La flexion des doigts est à peu près intégralement conservée ; l'extension, par contre, est limitée, de même que l'adduction du pouce, mais il n'y a pas l'impotence totale habituelle aux luxations rétro-lunaires du carpe. Les mouvements de flexion-extension du poignet ainsi que les inclinaisons radiale et cubitale sont rapidement arrêtés. La prono-supination est à peu près nulle, suppléée en partie par des mouvements de l'épaule. La mobilité passive est, elle aussi, notablement diminuée.

Il n'existe aucun trouble sensitif objectif dans le domaine du médian.

*Côté gauche :* On note un léger œdème du poignet, un point douloureux exquis au sommet de l'apophyse styloïde radiale, mais sans ascension de celle-ci ; aucun point douloureux sur le massif carpien ; la mobilité, tant active que passive, est intégralement conservée.

Examen radiologique (Dr Corbier). — *Côté droit.* — *De profil :* Le lunaire énucléé

en avant, sa concavité regardant en bas et en avant, a subi une rotation de 45° environ, sa corne antérieure regardant franchement en avant, sa corne postérieure, devenue inférieure, repose sur le versant antérieur de la tête du grand os, ce dernier est resté dans le prolongement de l'axe antibrachial et ne s'est pas rapproché du radius. La loge du lunaire est donc libre.

Aux dépens de la face postérieure de l'épiphyse radiale inférieure, juste à sa jonction avec la surface articulaire, est taillé un copeau osseux mince à charnière inférieure, paraissant avoir été arraché du radius par l'insertion sur cet os du frein postérieur du lunaire.

*De face :* on note une bascule du lunaire autour de son centre, telle que la concavité de sa facette articulaire inférieure regarde la base du 1er métacarpien.

*Côté gauche. — De profil :* Rien d'autre à signaler qu'une ombre osseuse lenticulaire complètement détachée du carpe, se projetant en arrière de la tête du grand os, à hauteur de la corne postérieure du semi-lunaire, marquée elle-même d'une alvéole claire d'un diamètre égal au fragment osseux libre.

*De face :* On constate l'intégrité de la styloïde radiale, ce qui laisse à penser que l'exquise douleur, notée au niveau de sa pointe, répond à un arrachement ligamentaire.

En somme, l'examen clinique et radiologique de notre malade nous amène à conclure à l'existence des lésions suivantes :

*A droite :* 1° Luxation en avant du semi-lunaire avec rotation peu importante (45° environ) de cet os.

2° Arrachement de l'insertion radiale du ligament radio-lunaire postérieur.

*A gauche :* 1° Arrachement de la corne postérieure du lunaire.

2° Entorse du ligament latéral externe.

On procède, le 10 mai, à la reposition sanglante du lunaire droit.

Incision dorsale de Cadenat passant entre les tendons extenseurs communs et extenseur propre du pouce. Les gaines séreuses sont infiltrées de sang. On récline les tendons extenseurs communs en dedans et on arrive au contact de la face dorsale du carpe. On enlève un copeau osseux libre semblant répondre à l'encoche radiale visible sur la radiographie de profil, au niveau de la face postérieure de l'épiphyse radiale. La loge du lunaire est vide et le lunaire est aperçu à son travers. Il est aisément mobilisable. En s'aidant de tractions longitudinales sur l'axe de la main, et en imprimant à celle-ci une inclinaison cubitale, on procède à la manœuvre dite du « chausse-pied » en se servant en guise de spatule d'une paire de petits ciseaux courbes. Au deuxième essai, on réussit à réintégrer l'osselet dans sa logette. Les mouvements imprimés au poignet récupèrent aussitôt une amplitude normale.

Hémostase. Reconstitution du plan fibreux postérieur ; réfection du ligament annulaire au catgut chromé ; peau aux crins.

Immobilisation sur attelle métallique en très légère extension.

Les suites opératoires sont normales. Le contrôle radiologique confirme la réduction. Les fourmillements ressentis au niveau des premiers doigts ont disparu.

Dans cette observation, quelques points méritent d'être soulignés. Les circonstances étiologiques en sont curieuses et réalisent, dans leur pureté, le mécanisme de l'hyperextension libre, cher à M. P. Delbet.

Sur le cliché radiographique de profil, on voit, *à droite*, en arrière de l'épiphyse radiale inférieure, un copeau osseux qui semble répondre à l'arrachement de l'insertion supérieure du ligament radio-lunaire postérieur.

Le diagnostic clinique de fracture du scaphoïde droit aurait pu être porté avec quelque raison, vu la netteté du point douloureux, trouvé dans la tabatière anatomique ; l'examen radiologique montra l'intégrité de cet os et força à conclure à une entorse du ligament latéral externe de la radio-carpienne. Le semi-lunaire luxé a l'aspect triangulaire que Huet et Huguier nous ont, depuis, appris à vérifier.

*Du côté gauche*, par contre, l'interprétation des lésions nous parut

plus délicate. Le seul examen clinique ferait conclure à une intégrité du carpe, mais on doit se souvenir que du côté opposé n'existait pas non plus la séméiologie coutumière aux dislocations carpiennes. Le point douloureux, trouvé sur le sommet de la styloïde radiale, doit être tenu comme répondant à une entorse du ligament latéral externe dont nous avons présumé qu'à droite il était lésé à son insertion inférieure. Mais, surtout, comment interpréter l'ombre lenticulaire située en arrière de la tête du grand os et indépendante de lui ? S'agit-il d'un osselet surnuméraire découvert à l'occasion d'un examen radiologique fortuit ? S'agit-il de cet os « Hypolunatum » dont Gruber a rapporté 3 cas, que Pfitzner a rencontré chez 1 p. 100 des sujets examinés, que Thilenius déclare plus fréquent (16 sur 113), et dont Zimmer a fourni la première image radiologique (malheureusement seul le cliché de face a été publié ; il ne semble pas qu'il ait été fait de radiographie de profil) ? Encore Zimmer (*Röntgenpraxis*, août 1937, p. 570) hésite-t-il à affirmer la nature congénitale de son cas et discute le rôle possible des traumatismes antérieurs accusés par son malade. Ne s'agit-il pas plutôt, pour notre blessé — et la constatation d'une encoche claire sur la face postérieure du lunaire nous fait préférer cette solution — d'une fracture parcellaire de la corne postérieure du lunaire dont le mouvement d'énucléation antérieure s'est trouvé arrêté en cours de route, peut-être grâce au bracelet de cuir porté par le sujet ? Il ne saurait être question, en effet, d'imputer cette lésion à un arrachement par le petit ligament radio-lunaire postérieur, toujours grêle, peut-être un peu surestimé par Pierre Delbet quand, dans son étude magistrale, il l'appela frein postérieur ; au cours du mouvement d'extension forcée imprimé à la main, ce ligament détendu ne saurait avoir arraché son insertion inférieure. La capsule médio-carpienne, elle aussi relâchée par l'hyperextension, n'aurait pu exercer une traction sur la corne postérieure du lunaire qu'à l'occasion d'une énucléation amorcée et temporaire de celui-ci en avant, mais cette capsule mince, non renforcée de ligaments propres, n'aurait-elle pas cédé plutôt que d'arracher son insertion osseuse ? Reste un dernier mécanisme, qui nous paraît le plus vraisemblable, incriminé par Jeanne et Mouchet dans le déterminisme de certaines fractures isolées du lunaire : « Il est une cause, écrivent ces auteurs, qui nous paraît très vraisemblable en certains cas pour expliquer les fractures des cornes, c'est la poussée, sur elles, de la tête du grand os quand celle-ci tend à se dégager du lunaire soit en flexion palmaire, soit en flexion dorsale ».

En somme, nous nous sommes trouvés, pour un accident de pathogénie claire et d'atteintes symétriques, en présence de lésions bilatérales d'importance inégale :

*A droite :* luxation antérieure du lunaire avec arrachement d'un copeau osseux radial et entorse du ligament latéral externe de la radio-carpienne : *à gauche :* fracture de la corne postérieure du lunaire, avec entorse du ligament latéral externe de la radio-carpienne.

---

## RAPPORT

### *L'aspiration continue d'après Wangensteen, dans l'occlusion intestinale aiguë,*

par MM. **Marc Iselin** et **François Eudel.**

Rapport de M. Pierre Brocq.

L'aspiration gastro-duodénale, continue, semble être un progrès de premier ordre dans le traitement de l'occlusion intestinale. Utilisée de manière épisodique par de nombreux chirurgiens, elle a été systématisée entre 1933 et 1934 par Wangensteen et Paine (1), puis s'est répandue progressivement aux Etats-Unis, où les résultats ont été sans cesse améliorés. *L'aspiration continue était appliquée depuis longtemps à l'Hôpital américain de Paris, pour traiter la* distension post-opératoire.

Nous venons communiquer, pour la première fois à cette tribune, la technique de ce très remarquable procédé, dont nous exposerons auparavant trois applications caractéristiques.

*M. Marc Iselin a eu l'occasion, peu avant la guerre, de l'utiliser dans un cas d'occlusion aiguë du grêle.*

*Occlusion du grêle. Aspiration préalable et laparotomie* (Marc Iselin). — Malade de quarante-trois ans, opérée trois ans auparavant pour un fibrome, par M. Claude Béclère qui nous l'envoie. Depuis quelques jours elle ressentait des douleurs abdominales aiguës, lorsqu'à midi, le 7 juillet 1939, elle est prise d'une colique extrêmement violente, qui la force à se coucher : les douleurs empirent, et la malade vomit son repas. Quatre heures après, un deuxième vomissement.

A 19 heures, syndrome d'occlusion du grêle typique : douleurs, un troisième vomissement de liquide intestinal sale, ventre ballonné, mais sur la ligne médiane seulement. Le cadre colique restant plat, on palpe assez facilement la masse d'anses distendues, sonores à la percussion.

Installation immédiate d'une sonde duodénale passée par le nez (tube de Levin) et aspiration continue.

A 20 heures, une injection de sedol à titre de pré-anesthésie ; opération à 21 h. 30. A ce moment la transformation est surprenante, le ventre s'est aplati, les douleurs ont disparu, un gaz par l'anus est perçu. Le tube est laissé en place et la malade est amenée à la salle d'opération.

Anesthésie : cyclopropane, Sanders ; aides, Conner, Syler. Laparotomie médiane sous-ombilicale. Les anses sont à peine distendues, du diamètre du pouce : on les recueille sur un champ imbibé de sérum : dans la fosse iliaque les anses sont rétractées au-dessous de la stricture. Entre les deux, on voit l'agent de l'occlusion qui est l'appendice, dont l'extrémité libre a pris adhérence au niveau de la terminaison droite *du surjet* d'enfouissement péritonéal ; sous cette arcade, l'intestin est incarcéré. On libère la pointe de l'appendice. Appendicectomie : l'intestin est peu altéré, un sillon de 1/2 centimètre de large, violacé, marque l'endroit de la stricture.

(1) Le lecteur trouvera un exposé plus développé de l'ensemble de cette question dans un article qui paraîtra prochainement dans *La Presse Médicale* : « Le traitement de l'occlusion intestinale par l'aspiration duodénale continue », par MM. Pierre Brocq, Marc Iselin, François Eudel.

*Suites.* — Dès son retour au lit, la sonde intranasale est reliée de nouveau à l'appareil d'aspiration, ce qui évite tout vomissement. Nuit calme. A 15 heures, on retire la sonde, qui était restée en place vingt heures : 3 litres de gaz et environ 3/4 de litre de liquide intestinal avaient été aspirés.

Convalescence sans encombre ; dans les trois jours, les gaz reparaissent. Purgation le quatrième jour. Sort le quatorzième jour de la clinique. Revue le 1er août : état parfait.

*Iléus paralytique inflammatoire. Aspiration duodénale continue, guérison.* (François Eudel, service du professeur agrégé P. Brocq.) — Jeune femme de vingt-six ans ; hospitalisée le 8 janvier 1941, pour pelvi-péritonite post-abortum. Pendant les premiers jours, la vaccination et la glace amènent une sédation de tous les symptômes. Mais, le 23 janvier, nouvelle poussée inflammatoire (élévation de la température et de la leucocytose sanguine, douleurs, aggravation des signes locaux). Du 23 au 25 janvier, on voit se constituer peu à peu un arrêt complet des matières et des gaz, avec nausées, mais sans vomissement, et une distension progressive et bientôt considérable de l'abdomen qui est uniformément augmenté de volume, inerte et tympanique. Cet état ne cède pas aux traitements habituels (lavements salés, sérum hypertonique intraveineux, prostigmine).

Le 25 janvier, mise en place, sous écran radioscopique, de la sonde qui atteint le duodénum à 14 h. 30. Elle est laissée en place vingt-sept heures : au bout de ce temps, l'aspiration continue a ramené environ 2 litres de liquide brunâtre et une quantité équivalente de gaz. L'abdomen est redevenu absolument plat, et la malade a eu quelques gaz dans la nuit, bientôt suivis d'une selle spontanée.

Depuis, la guérison se maintient.

*Iléus paralytique post-opératoire. Aspiration duodénale continue, guérison.* (François Eudel, service du professeur agrégé P. Brocq.) — Homme de soixante-quatre ans, opéré le 25 décembre 1940 pour une hernie crurale droite, étranglée depuis vingt-quatre heures. A l'intervention (P. Brocq et F. Flabeau), on découvre une anse sphacélique dont on résèque 30 centimètres : l'anastomose termino-terminale ne paraissant pas faite en tissus absolument normaux, on laisse la ligne des sutures intestinales extériorisée. Confirmant ce pronostic, une très large fistule du grêle s'établit bientôt.

On décide de la traiter en deux temps, et, le 18 janvier 1941, on pratique (P. Brocq), par voie médiane, une anastomose termino-latérale au pied de l'anse fistulisée. Le 19 janvier, le malade se plaint d'un malaise nauséeux très vite intense. En même temps apparaît peu à peu une énorme distension abdominale régulière et inerte. Les lavements salés, le sérum hypertonique intraveineux, et la prostigmine n'amènent aucun résultat. L'état du malade s'aggrave rapidement et il rejette quelques vomissements. Des films radiographiques confirment la dilatation des anses grêles, où l'on voit également de nombreux niveaux liquides.

Le 20 janvier, mise en place de la sonde sous le contrôle de l'écran. Elle atteint le duodénum à 10 heures. Tous les signes alarmants vont disparaître en huit heures : on retire la sonde à 18 heures ; l'aspiration a ramené 1 lit. 500 de liquide et 4 litres de gaz. L'abdomen est plat, plusieurs gaz ont été émis par l'anus, suivis d'une selle spontanée.

Depuis on a pu procéder à la fermeture de la fistule du grêle.

Actuellement la convalescence de ce malade se déroule sans incidents.

TECHNIQUE (2). — *L'instrumentation* est constituée par :

*Une sonde duodénale* pouvant passer par la narine (type sonde de Levin) et par *l'appareillage d'aspiration continue de Wangensteen* qui comprend :

1 flacon de 5 litres et une sangle permettant de l'accrocher, goulot en bas.

(2) Les détails précis sur les différents appareillages et leurs modes d'emploi seront donnés dans *La Presse Médicale*.

1 bouchon de caoutchouc à deux orifices, s'adaptant à force au flacon.
2 tubes de verre, passant à frottement dur à travers le bouchon : l'un, très court, dépasse à peine celui-ci ; l'autre est assez long pour atteindre presque le fond du flacon.
3 pinces d'arrêt, type pince de Mohr.
1 raccord en verre en « Y ».
1 bocal ou un seau.
2 m. 50 environ de tuyau de caoutchouc à bock.

*Le montage de l'appareil* est très simple et le schéma ci-contre (fig. 1) le précise mieux que toute description. Insistons sur le fait que le tuyau

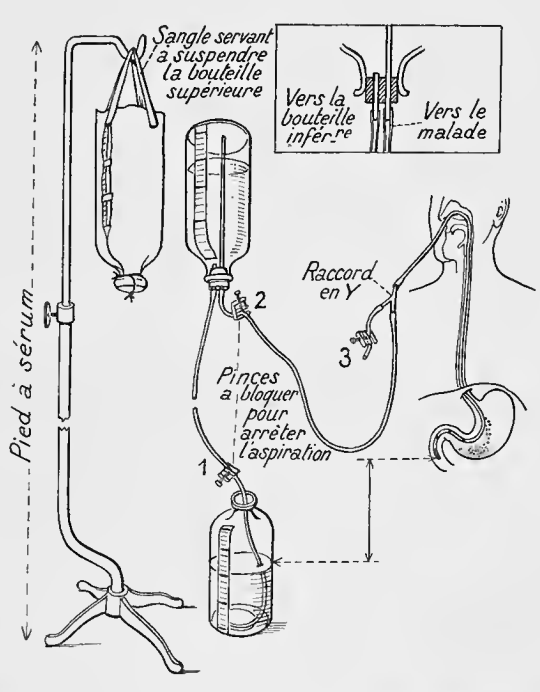



Fig. 1. — *Appareillage d'aspiration continue intra-duodénale. Schéma de montage (d'après Wangenstenn).*

Pour monter ou démonter l'appareil, les trois pinces doivent être fermées; pour provoquer l'aspiration (et au cours de celle-ci), les pinces 1 et 2 doivent être ouvertes et la pince 3 fermée; pour laver la sonde ou prélever du liquide intestinal (à l'aide d'une seringue), les pinces 1 et 2 doivent être fermées et la pince 3 ouverte; pour arrêter l'aspiration, il suffit de fermer la pince 1.

d'écoulement vers le bocal (ou le seau) correspond au tube de verre court et que le tuyau d'aspiration, branché à la sonde, doit être relié au tube de verre long.

*Préparation à l'aspiration.* Les trois pinces d'arrêt étant bloquées, le flacon, rempli d'eau et soigneusement bouché, est suspendu le goulot en bas à un pied à sérum, à l'aide de sa sangle. Le tuyau d'écoulement est placé dans le bocal (ou le seau), qui doit contenir déjà un peu d'eau pour éviter toute remontée d'air

*La force d'aspiration* est exactement mesurée par la différence de niveau entre l'extrémité distale de la sonde (c'est-à-dire le duodénum du malade) et le seau. Cette dénivellation doit être de 75 centimètres à 1 mètre. Le seau (ou le bocal) reposant à terre, il est parfois nécessaire de surélever le lit par des cales quelconques pour obtenir cette hauteur indispensable.

*Mise en place de la sonde.* Le tube, bien lubréfié, est poussé doucement par la narine la plus large, jusque dans le pharynx. Puis quelques mouvements de déglutition, aidés d'une gorgée d'eau, l'amènent dans l'estomac. Il faut alors vider celui-ci *avant de faire passer la sonde dans le duodénum.* Le tube est fixé à la pommette avec un ruban d'adhésif, puis mis en communication avec l'appareil par l'intermédiaire du raccord en verre en « Y ».

Il suffit alors d'ouvrir les pinces n° 1 et n° 2 : l'aspiration se fait automatiquement.

A mesure que le contenu intestinal arrive dans le flacon par le tube long, il en sort une quantité équivalente d'eau par le tube court, qui tombe dans le seau. L'appareil marcherait indéfiniment, s'il n'y avait pas de gaz, mais l'eau s'écoule à l'entrée du gaz, volume pour volume ; de là, la nécessité d'avoir un flacon assez important, de manière à admettre un volume suffisant de gaz pour que les remplissages d'eau ne soient pas trop fréquents. Le volume de gaz aspiré se mesure par la baisse de niveau liquide dans le flacon; le volume de liquide aspiré se mesure dans le seau par l'augmentation de la quantité de liquide écoulé, en soustrayant le volume de gaz.

L'appareil fonctionne sans aucun bruit, mais demande à être surveillé ; de temps à autre, l'écoulement diminue ou s'arrête et il faut vérifier la perméabilité du tube. Pour cela, on ferme les arrêts n$^{os}$ 1 et 2 et on ouvre le n° 3, celui qui se trouve sur la branche latérale du tube en « Y »; après y avoir adapté une seringue de 20 c. c., on peut aspirer, refouler un peu le liquide pour aspirer de nouveau, afin de débarrasser la sonde des particules solides. De même, quand on veut la faire passer dans le duodénum, les attaches de la sonde sur la pommette sont défaites ; le malade se met sur le côté droit, et c'est avec la seringue que l'on contrôle sa progression, comme dans un tubage duodénal banal.

Quand le niveau liquide a beaucoup baissé par suite de l'arrivée de gaz, il faut remplir le flacon à nouveau : on ferme les pinces n$^{os}$ 1 et 2, on déconnecte la sonde, on remet le flacon à l'endroit et on le débouche ; puis on le vide, on le rince, on le remplit, etc., comme au début.

L'aspiration peut être maintenue ainsi pendant le temps nécessaire à la disparition de la distension.

Bases physiologiques de la méthode. — L'évolution mortelle des occlusions intestinales, d'abord interprétée par la *théorie nerveuse,* a été expliquée par *la toxémie,* puis par la *baccillémie.* Les accidents généraux aboutissant à la mort ont été ensuite attribués à des *perturbations de l'équilibre aqueux et chloruré sodique,* constatées chez ces malades (Hartwell et Hoguet, Hadden et Orr). Ainsi a été établi le principe de *la cure de rechloruration,* dont MM. Gosset, Binet et Petit-Dutaillis ont montré, en 1928, par une remarquable observation, l'incontestable efficacité.

A peu près à cette époque, certains chercheurs (Mc Iver et ses collaborateurs, Wangensteen), se demandèrent si, à côté des modifications humorales, *la distension intestinale*, ne jouait pas un rôle considérable. Il est évident que l'anse distendue n'a plus ses propriétés normales, mais la distension n'est-elle pas aussi par elle-même un facteur pathologique ?

En effet, Wangensteen avait remarqué que la cure de rechloruration avait ses résultats les meilleurs dans les occlusions hautes, alors que dans les occlusions basses les échecs étaient fréquents ; il pensa que la distension de la partie distale du grêle, avec son atonie, empêchant la vidange par vomissement, était une cause de mort, et il le démontra expérimentalement sur le chien, en sectionnant le grêle près du cæcum et en abouchant le termino-iléon dans l'estomac. Ainsi, le grêle se vide par les deux bouts dans l'estomac qui, à son tour, s'évacue par vomissement ; il n'y a plus de distension, et, à condition de remplacer par voie sous-cutanée les quantités d'eau et de sel qui sont perdues par les vomissements, les animaux survivent *jusqu'à ce qu'ils meurent d'inanition.* Un chien n'est mort qu'au bout de cinquante-six jours, recevant, par vingt-quatre heures, I.500 grammes de sérum physiologique.

Or Mc Iver et ses collaborateurs ont montré que les deux tiers des gaz, qui distendent l'intestin, sont constitués par de l'air dégluti, et, Wangensteen, par son expérimentation, a contrôlé la réalité de ce mécanisme, en faisant des exclusions œsophagiennes à des chiens sur lesquels il réalisait une occlusion basse par section de l'intestin : jamais les animaux ne présentèrent de distension et ils moururent d'inanition en trente-six jours en moyenne (sur 11 animaux, l'un a survécu cinquante-sept jours). Wangensteen conclut : « cette expérience indique que l'occlusion complète de l'intestin terminal peut être bien tolérée si l'intestin n'est pas distendu par l'air dégluti ».

De pareilles constatations, la conclusion s'impose : il faut par un tubage gastro-duodénal, maintenu le temps nécessaire, aspirer les gaz qui distendent et les liquides qui encombrent l'intestin. De là l'origine de la méthode qui, à juste titre, doit porter le nom de Wangensteen : *l'aspiration continue par sonde duodénale, dans le traitement des occlusions intestinales aiguës.* En effet c'est lui qui a établi peu à peu les indications de la méthode, d'abord dans les cas d'occlusion post-opératoires et en a précisé les inconvénients (impossibilité de nourrir le malade par la bouche, danger de la soustraction de liquide et de NaCl) et les limites (échecs fréquents de l'aspiration dans les occlusions basses, où l'intestin est atone et ne repousse pas les gaz et liquides dans le duodénum).

Indications de l'aspiration duodénale continue dans les occlusions. — L'aspiration a d'abord été employée dans les occlusions post-opératoires, comme adjuvant de l'acte chirurgical. Mais, en outre, on lui a reconnu des indications extrêmement précieuses, comme préparation à l'acte opératoire dans les occlusions.

*a*) Dans les soins post-opératoires. — L'aspiration est indiquée chez tout opéré qui présente de la distension avec ou sans vomissements, que ce soit après une laparotomie pour occlusion, après une intervention pour péritonite aiguë (type occlusion post-appendiculaire) ou même après toute intervention dont les suites peuvent comporter une occlusion réflexe.

L'aspiration continue, combinée à l'injection intraveineuse de quantités équivalentes d'eau et de sel, fait le plus souvent cesser les symptômes et évite des réinterventions toujours délicates.

*b*) Dans les soins pré-opératoires des occlusions mécaniques. — Grâce à l'aspiration continue pré-opératoire, on n'opère plus, en principe, que sur des « ventres plats » et sur des malades dont l'état général est très amélioré. En effet, l'aspiration continue, menée pendant un temps suffisant, fait cesser la distension : c'est-à-dire, qu'après ouverture de la paroi on évite l'éviscération brutale et les accidents qu'elle peut déterminer ; l'exploration des lésions est facile et rapide, sans manipulation de la masse grêle distendue ; le traitement de la lésion causale est beaucoup plus aisé, même si celle-ci est profonde, puisqu'on n'est pas gêné par les anses et enfin la fermeture de l'abdomen ne présente plus aucune difficulté. D'autre part, les conditions anesthésiques sont bien meilleures, car il n'y a plus ces vomissements si désagréables et si dangereux, survenant au cours de l'opération, même si on a lavé l'estomac au préalable.

Enfin, les vomissements post-opératoires eux-mêmes sont supprimés, au grand soulagement des opérés... et des sutures abdominales, car le tube, laissé en place pendant l'opération, est relié à l'aspiration continue, sitôt le malade ramené dans son lit.

Cette simple énumération d'une série de petits avantages montre bien comment leur addition parvient à changer complètement les conditions de manœuvres toujours difficiles et dangereuses.

Critique de la méthode. — Inutile de dire que les promoteurs de l'aspiration continue se sont heurtés à une grosse opposition.

On a d'abord dit qu'elle ne constituait pas une méthode nouvelle. C'est certain, et, si l'on remonte dans la bibliographie, on se rend compte que Ploss et Auerbach en 1870, Kussmaul et Cahn en 1884, que Westermann en 1910, Kappis en 1911 avaient tous conseillé le tube gastrique à demeure pour faire cesser la distension intestinale, mais il ne s'agissait là que de sondes placées dans l'estomac (et non le duodénum) et de siphonages plus ou moins intermittents (et non d'aspiration continue). La méthode ne fut étudiée systématiquement qu'après l'invention par Einhorn de la sonde duodénale, et par Levin de la sonde passée par le nez. D'autre part, les travaux de Mc Iver et de ses collaborateurs, sur le rôle de la distension par l'air dégluti, lui donnaient une base théorique, sérieuse, qui préparait les travaux que Wangensteen a eu le mérite de poursuivre, pendant des années, avec un remarquable esprit de suite.

On lui a objecté le danger d'ulcération de la cloison et même de l'œsophage : c'est possible, mais rare et sans grand danger.

On a critiqué l'inconstance de ses résultats. Il est certain que parfois l'aspiration fonctionne mal, soit que le tube se bouche, soit qu'il se déplace, ou se coude dans l'estomac, soit surtout qu'il se refuse à aller dans le duodénum. Evidemment, il faut un peu d'habitude, beaucoup de surveillance et de soins, bien des vérifications pour être sûr de la continuité de l'aspiration. Mais ce n'est pas condamner une méthode que convenir de ses difficultés, des soins, de l'attention et de l'expérience qu'elle demande.

Plus grave est l'assertion, que l'aspiration continue échoue, qu'elle ne fait pas cesser la distension, dans les cas d'occlusion basse avec atonie,

quand l'intestin n'est plus capable de refouler son contenu. Wangensteen lui-même a mis l'accent sur de pareils faits, dont certains perfectionnements de technique ont permis de triompher.

L'utilisation de plus en plus habituelle aux Etats-Unis, du long tube dit de *Miller-Abbott*, permet de porter l'aspiration à 2 mètres ou 2 m. 50 du duodénum, et de vider les anses basses, aussi loin qu'il le faut. De plus, on peut envoyer de la baryte au contact de la lésion et en prendre une radiographie. Nous ne ferons que citer ce nouveau perfectionnement de la méthode, que nous étudierons ailleurs.

Cependant voici la critique la plus importante, faite à la méthode de Wangensteen : l'amélioration purement symptomatique qu'elle détermine risque de retarder l'intervention chirurgicale après l'heure opportune. Cette accusation a une valeur très différente selon qu'il s'agit d'employer l'aspiration à titre préparatoire, avant toute opération, pour occlusion, ou bien après l'opération, comme traitement des occlusions post-opératoires.

1° *Occlusions post-opératoires.* — Dans cet ordre de faits, les indications à l'intervention ne sont pas d'habitude extrêmement urgentes ; on surveille le malade pendant de longues heures, de longs jours, avant de se résoudre à un geste opératoire qu'au fond l'on redoute. Il n'y a donc rien à perdre à utiliser l'aspiration continue, puisqu'elle peut, à elle seule, faire disparaître les signes occlusifs, et, même, si elle ne guérit pas, elle permet d'intervenir dans de bien meilleures conditions.

2° *Occlusion aiguë.* — En matière d'occlusion aiguë la notion d'urgence absolue ne joue que pour les occlusions par strangulation, dans lesquelles le sphacèle de l'anse étranglée est un danger, dont la menace augmente avec le retard. Si le diagnostic d'occlusion par strangulation est net, l'indication est impérative et il sera prudent de ne pas attendre trop longtemps que l'aspiration ait rempli complètement son but.

En résumé : l'emploi de l'aspiration continue ne résout pas automatiquement le problème de l'occlusion intestinale ; elle nécessite toujours la réflexion, l'observation et fait appel au sens clinique du chirurgien, mais elle constitue un moyen de plus, et l'on ne peut nier qu'elle ne soit souvent précieuse. Seule une expérience plus grande de la question, acquise par la patience, permettra d'en fixer les indications et les limites ; simple et sans danger (à la condition qu'elle ne se prolonge pas dans le cas de strangulation), elle doit devenir un procédé de la pratique courante.

M. **Lenormant:** Mes élèves Mathey et Denoix ont eu récemment l'occasion d'employer le procédé d'aspiration continue de Wangensteen chez trois malades de mon service ; ils ont pu le faire grâce à la complaisance d'un interne de Brocq, M. Eudel, qui a bien voulu venir leur en montrer la technique. Comme le résultat cherché a été obtenu dans les 3 cas et comme chacun d'eux correspond à l'une des indications possibles de la méthode, il me semble intéressant de les signaler brièvement, en attendant leur publication détaillée.

Le premier cas concerne une occlusion post-opératoire : femme de quarante et un ans, chez laquelle j'avais pratiqué une hystérectomie abdominale pour kyste de l'ovaire et polype utérin ; quarante-huit heures après, la malade est en plein iléus paralytique ; malgré les injections de sérum hypertonique et l'infiltration du sympathique gauche, les accidents persistent et s'aggravent ; le lendemain, la malade qui vomit abon-

damment et présente un météorisme accentué, est dans un état très grave. C'est ce jour-là (troisième après l'opération) que l'on commence, à 16 h. 30, l'aspiration continue qui sera maintenue jusqu'à 5 heures du matin et ramènera 1 litre et demi de liquide : amélioration immédiate ; le lendemain, rétablissement du transit intestinal et disparition progressive du météorisme. Cette femme est aujourd'hui en pleine convalescence.

La seconde observation est celle d'une femme de soixante-treize ans, entrée à l'hôpital le 23 février avec un syndrome typique d'occlusion intestinale, datant de quarante-huit heures (vomissements, arrêt complet des matières et des gaz, etc.) ; l'existence d'un signe de von Wahl sous-hépatique et, à la radiographie, d'un niveau liquide dans la fosse iliaque droite font porter le diagnostic d'obstacle siégeant sur la terminaison du grêle. Ce diagnostic est confirmé par l'intervention : on trouve, sur une des dernières anses iléales, une coudure en canon de fusil fixée par une bride péritonéale adhérente dans le bassin ; cette bride est sectionnée et le ventre refermé. Puis l'aspiration continue par sonde *duodénale* est immédiatement installée ; elle sera maintenue sans interruption *pendant quatre jours et demi* (jusqu'au 28 février). L'état demeure très inquiétant pendant les quarante-huit premières heures, malgré l'évacuation d'une grande quantité de liquide ; mais, le 26, la situation s'améliore et la malade émet quelques gaz ; le 27, elle a une selle, le ventre se déballonne, redevient souple ; le transit intestinal s'est maintenu régulier depuis le retrait de la sonde et, malgré quelques incidents pulmonaires, la guérison semble probable. Pendant toute la durée de l'aspiration, la malade a reçu, chaque jour, 50 c. c. de sérum salé à 10 p. 100 et 250 grammes de sérum glucosé avec 1 gr. 50 d'urotropine par voie rectale.

Dans le troisième cas, l'aspiration continue fut employée, *avant l'intervention*, pour combattre le météorisme et faciliter les manœuvres opératoires. Il s'agissait d'un homme de trente-huit ans, hospitalisé depuis quarante-huit heures pour un syndrome de sub-occlusion qui avait débuté par des douleurs abdominales diffuses, bientôt accompagnées d'arrêt des gaz ; le malade ne vomissait pas, l'état général était bon ; le ventre souple, mais avec un météorisme accentué dans la seule zone sous-ombilicale ; il y avait de la matité déclive, et la radiographie montrait, avec de l'aéro-iléie, deux ou trois niveaux liquides dans la région péri-ombilicale.

L'aspiration continue *duodénale* fut pratiquée pendant quatre heures, de midi à seize heures ; elle évacua trois quarts de litre de liquide et une très grande quantité de gaz : le météorisme disparut et le ventre était parfaitement plat lorsque fut pratiquée l'opération. Celle-ci fit découvrir, non pas l'occlusion intestinale attendue, mais une hémorragie intra-péritonéale abondante qui paraissait avoir son point de départ dans un infarctus de la queue du pancréas, malgré l'absence de cyto-stéatonécrose. Toujours est-il que, grâce à l'affaissement complet des anses intestinales, Mathey a pu faire une exploration complète de la cavité abdominale, dérouler le grêle de bout en bout, pratiquer un décollement colo-épiploïque, explorer l'arrière-cavité et la loge splénique, et cela sans grande difficulté, sans provoquer un choc trop considérable (la tension de 14 au début de l'intervention est descendue à 11,5 au moment où le malade a été remis dans son lit).

M. **Soupault**: Brocq, Iselin et Eudel auront rendu un grand service en

vulgarisant ici cette méthode connue depuis douze ou treize ans en Amérique, depuis six ou huit ans dans les pays de l'Europe Centrale. J'en ai eu personnellement connaissance il y a deux ans et je m'en suis servi à maintes reprises depuis. C'est pourquoi je m'étais inscrit pour une communication que j'espère faire dans la prochaine séance.

Il ne paraît pas exagéré de dire que la thérapeutique de l'occlusion intestinale, de celle du grêle en particulier, est complètement transformée par l'utilisation d'une technique aussi simple, aussi inoffensive et aussi efficace, et qu'en particulier, les indications de l'iléostomie se posent alors beaucoup plus rarement.

Sur deux détails, je ferai objection à Brocq :

Il n'est pas nécessaire, dans la plupart des cas tout au moins, que la sonde gagne le duodénum ; avec un simple tube de dimensions moyennes, introduit par le naso-pharynx et laissé à demeure dans l'estomac, on obtient une vidange très satisfaisante non seulement du contenu gastrique, mais aussi de l'intestin ; j'en ai eu la preuve en ramenant à plusieurs reprises du liquide non seulement bilieux, mais porracé et même fécaloïde.

De même, l'aspiration continue est probablement superflue ; il suffit d'amorcer le siphonage avec une seringue et, au besoin, de réaspirer toutes les demi-heures ou toutes les heures pour évacuer la cavité gastrique. Il me paraît inexact d'assimiler le tractus digestif à un tube inerte, et de lui appliquer les lois de la physique pure ; quand il y a occlusion, l'antipéristaltisme joue un grand rôle, et il est peu probable que le pylore lui-même constitue un obstacle sérieux au reflux.

M. **Pierre Brocq** : Je remercie mon maître, M. Lenormant, d'avoir bien voulu nous apporter, avec les résultats heureux de trois observations, l'appui de son autorité.

Le siphonage gastrique discontinu, que nous rappelle Soupault, est, en effet, un procédé fort ancien, dont l'inconstante et tardive efficacité, n'est nullement comparable aux remarquables résultats de *l'aspiration duodénale continue*. Celle-ci est un véritable progrès, qui semble, maintenant, dépassé par l'aspiration continue avec le long tube de Miller et Abbott.

---

## COMMUNICATIONS

### *A propos des embolies pulmonaires post-opératoires. Quelques particularités dans les soins aux opérés ne seraient-elles pas à incriminer ?*

par M. **G. Chavannaz** (de Bordeaux), associé national.

Les chirurgiens ayant une longue expérience pensent que les morts par embolie post-opératoire n'ont pas diminué de nombre, malgré les progrès de la technique. En ce qui nous concerne, si nous réfléchissons à ce que nous avons vu chez nos Maîtres et aussi à ce que nous avons observé dans notre pratique personnelle, sauf dans ces deux dernières années, nous serons tenté de dire que la fréquence des embolies mortelles a plutôt augmenté.

Sans doute, dans la pratique de la fin du siècle dernier et au commencement de celui-ci, en chirurgie abdominale, trop souvent, encore, la mort survenait dans les quatre premiers jours, coupant court, par le fait même, à la possibilité des accidents emboliques qui d'ordinaire sont à échéance plus tardive. D'autre part, les complications infectieuses au niveau des plans superficiels, si rares à l'heure actuelle, faisaient, peut-être, des collections suppurées, localisant des agents microbiens qui, en l'absence de cette fixation, auraient trouvé dans les cavités veineuses un terrain de culture tout préparé.

On pourra dire que la fréquence des embolies est moindre que celle qui leur est accordée et que les chirurgiens actuels trouvent trop facilement en elles la cause de morts rapides ayant une autre origine. Nous reconnaissons que le tableau clinique de l'embolie ne cadre pas toujours avec la réalité et, comme à bien d'autres, il nous est arrivé de ne pas trouver à l'autopsie l'embolie que nous avions diagnostiquée, mais, ces cas, les chirurgiens les comptent ; on a probablement trop insisté, récemment, sur la possibilité des faux diagnostics d'embolie mortelle. Si ce diagnostic est porté parfois à tort, il faut tenir compte aussi de l'erreur opposée où l'embolie restant méconnue, la mort est attribuée à une autre cause. A ce sujet, le travail de MM. L. Gery, R. Fontaine et E. Blum montre que sur 133 cas provenant des services de chirurgie, de gynécologie et d'obstétrique de Strasbourg, 102 fois (soit 87 p. 100), le diagnostic clinique d'embolie a été vérifié à l'autopsie et que 31 fois (soit 23 p. 100), des embolies ont été méconnues, la mort ayant été mise sur le compte d'autres altérations. On est donc fondé à dire que le diagnostic de mort par embolie est ordinairement exact.

Les chirurgiens actuels seraient-ils moins favorisés que leurs devanciers et traverserions-nous, pour l'embolie, une de ces périodes d'augmentation comme en présentent bien des maladies ? La grippe serait-elle à incriminer dans la production des phlébites, comme l'a avancé notre distingué collègue et ami le professeur J.-L. Faure ?

Tout cela est bien possible, mais il est cependant permis de s'étonner qu'avec une technique toujours perfectionnée, alors que l'acte opératoire mieux réglé est devenu plus sûr et plus rapide, alors que le matériel opératoire est plus garanti contre les imperfections de la stérilisation, la catastrophe de l'embolie post-opératoire soit restée comme une menace à laquelle le chirurgien doit toujours penser quand, même avec des suites opératoires jusqu'alors parfaites, il doit répondre sur la possibilité de complications graves inattendues.

L'embolie persiste malgré les perfectionnements de la chirurgie. Si elle paraît peu influencée par eux, on peut se demander si, dans les soins donnés aux opérés, les chirurgiens n'ont pas apporté des modifications susceptibles d'annihiler l'action des progrès réalisés dans l'exécution même de l'acte opératoire.

Quelles sont donc les grandes modifications qui se sont produites dans les soins post-opératoires depuis le début de ce siècle ?

A notre sens, il en est quatre : 1° l'utilisation de plus en plus fréquente de la voie veineuse pour les injections médicamenteuses ; 2° l'application de la position de Fowler ; 3° l'usage de la voie rectale pour l'absorption du sérum salé ou glucosé ; 4° le lever précoce.

Nous ne parlons pas de ce lever précoce. Son utilisation est souvent

combinée avec les injections intraveineuses et intrarectales et son influence pure est difficile à démêler. Il est considéré comme un excellent moyen prophylactique au point de vue phlébitique. Il n'y a à ce sujet rien d'absolu. Nous avons vu la phlébite chez 2 malades qui s'étaient levés le lendemain de l'intervention ; nous-même, opéré de perforation gastrique et levé au quatrième jour, nous avons fait une phlébite gauche, mais nous avions été soumis à l'irrigation rectale.

L'emploi des injections intraveineuses a été signalé comme pouvant être fâcheux. On peut être tenté de le croire. Cependant l'injection intraveineuse est mise à contribution bien souvent par nos collègues de médecine pure, sans qu'à notre connaissance ils aient pu en saisir de nets inconvénients. L'embolie pulmonaire se rencontre moins souvent dans les services de médecine que dans ceux consacrés à la chirurgie et à l'obstétrique. Dans le travail de MM. L. Gery, R. Fontaine et E. Blum, déjà cité, le premier groupe figure pour 89 cas contre 133 cas pour le second. Les injections intraveineuses ne nous semblent pas devoir être particulièrement responsables des embolies pulmonaires observées en chirurgie.

La position de Fowler facilite la stase veineuse au niveau des membres inférieurs. Or, dans la pathogénie de la phlébite, la vieille théorie de la thrombose paraît, dans ces derniers temps, avoir repris quelque crédit. Il y a donc pour ceux qui soumettent leurs opérés à la position de Fowler probablement quelque augmentation des chances de production phlébitique et d'embolie pulmonaire. Pour notre part, il y a très longtemps que nous avons renoncé à la position de Fowler ; celle-ci ne garde que des indications tout à fait exceptionnelles.

L'injection intrarectale ne peut-elle pas être incriminée ? L'irritation locale due à l'introduction, peut-être parfois un peu maladroite de la sonde, ou tenant à la présence d'un liquide longtemps déversé au même point, quelque exulcération insignifiante de la muqueuse du gros intestin, ne constituent-elles pas des causes pouvant permettre la pénétration des germes microbiens depuis la cavité intestinale jusque dans les voies veineuses et lymphatiques des mésos ? Les lésions opératoires des veines, surtout des veines du petit bassin dans les opérations pelviennes, pourront, pour les microbes, faire point d'appel.

Cette explication ne vaudrait pas, dira-t-on, pour les embolies au niveau desquelles un processus septique n'a pu être mis en évidence, mais ces cas sont-ils bien fréquents et l'absence d'agent microbien dans un caillot n'implique pas la certitude d'une formation aseptique de cet embolus.

Sans avoir malheureusement des faits expérimentaux venant à l'appui de cette idée, celle-ci nous a paru assez logique pour que depuis deux ans nous ayons abandonné l'injection intrarectale de sérum, et il nous paraît que les suites opératoires au point de vue phlébite et embolies en ont été nettement améliorées. Ce n'est là peut-être qu'une impression, qu'une illusion et il ne saurait s'agir d'apporter des chiffres basés sur une observation fatalement limitée.

Ce n'est pas la pratique d'un seul chirurgien qui peut permettre de formuler des conclusions sur une question aussi délicate, mais ce que nous avons constaté légitime à nos yeux le droit d'attirer l'attention de nos collègues sur une idée qui, à la lumière de leur expérience, viendra s'inscrire comme une erreur ou comme une vérité.

## *5 cas d'entorses du genou opérées et guéries,* par M. **André Sicard.**

Pour répondre au désir que mon maître, le professeur Mondor, exprimait l'an dernier, j'apporte, à titre de documents, cinq observations d'entorse du genou avec vérification opératoire des lésions et constatation, dans les 5 cas, de rupture totale du ligament latéral interne.

Observation I. — M. Ch..., âgé de trente-deux ans, à la suite d'un accident d'auto le 4 septembre 1936, présenta, outre des plaies de la face et une luxation acromio-claviculaire gauche, une limitation des mouvements du genou gauche avec un point douloureux sur la tubérosité tibiale interne et une vaste ecchymose interne. Un mouvement de latéralité en dehors était de constatation facile ; il n'existait pas de mouvement de tiroir. L'articulation était le siège d'une réaction liquidienne très discrète. Pas de lésion osseuse à la radiographie.

Dix jours plus tard, sous anesthésie générale, par une incision oblique, je découvris le ligament latéral interne ; il m'apparut flasque, sans tension. En le disséquant dans toute sa longueur, je le trouvai rompu au niveau de ses attaches tibiales. Il restait si peu de tissu fibreux sur le tibia que la lésion correspondait à une véritable désinsertion du ligament. La capsule et la synoviale étaient intactes. Pour vérifier la nature du liquide, je fis une ponction qui ramena un liquide séreux clair.

Après avoir retendu le ligament, la jambe étant placée en varus, je le suturai au périoste et aux tissus aponévrotiques et tendineux voisins par quelques points de fil de lin. Le genou fut immobilisé pendant trois semaines dans un plâtre, puis la mobilisation passive et le massage ordonnés pendant deux semaines avant que la marche ne fût autorisée.

J'ai revu cet homme après plus de quatre ans. Il avait repris sans aucune gêne son métier de voyageur de commerce. Mobilisé, il a fait toute la guerre dans une unité combattante. J'ai trouvé son genou absolument normal sans aucun mouvement de latéralité.

Obs. II. — Mme M..., âgée de cinquante-quatre ans, fut renversée par une auto le 22 janvier 1939 et transportée à l'Hôtel-Dieu dans le service de mon maître, le professeur B. Cunéo. En plus d'un traumatisme cranien qui l'a laissée sans connaissance pendant quelques heures, elle présenta une hémarthrose du genou gauche avec valgus de la jambe et mouvement de latéralité en dehors. Pas de mouvement de tiroir. Point douloureux précis au niveau de l'interligne en dedans. Ecchymose interne apparue le lendemain.

J'intervins, sous anesthésie locale, au quatrième jour par une incision horizontale. Je découvris le ligament latéral interne rompu au niveau de l'interligne articulaire et une déchirure de la capsule et de la synoviale, d'où s'écoula du sang noir. Je refermai au catgut la capsule et la synoviale et réparai facilement, après en avoir très discrètement régularisé les extrémités, le ligament au fil de lin.

Immobilisation sur attelle de Bœckel et début de la mobilisation après quinze jours.

Revue en décembre 1940, cette malade se considère comme totalement guérie. Je n'ai trouvé aucun mouvement de latéralité.

Obs. III. — L'adjudant R..., âgé de trente-huit ans, fut renversé le 28 mars 1940 par un camion qui le projeta contre un mur, le choc étant supporté par la face externe du genou droit qui se trouvait alors en extension. Le genou augmenta immédiatement de volume et le blessé ne put marcher. Transporté dans une formation sanitaire, ce blessé reçut en huit jours 5 infiltrations de scurocaïne au niveau de la face interne de son genou ; une ponction, faite le lendemain, évacua une grande quantité de sang.

Le genou resta cependant gros. La marche fut autorisée et même encouragée, mais elle fut difficile et douloureuse, le blessé accusant une sensation d'instabilité quand il posait le pied à terre.

Je le vis le 15 avril. Il persistait une ecchymose discrète sur la face interne de l'articulation. Je constatai un point douloureux précis et une légère dépression au niveau de l'interligne interne et surtout un mouvement de latéralité d'une grande amplitude sans mouvement de tiroir.

J'opérai ce blessé le 17 avril, sous anesthésie générale, par une incision horizontale et je découvris au niveau de l'interligne, en même temps qu'une déchirure capsulaire de 1 centimètre environ, une rupture totale du ligament latéral interne dont les deux extrémités, trés recroquevillées sur elles-mêmes, étaient espacées de 3 à 4 millimètres. Après avoir excisé les bords dans le but d'un examen histologique, je les suturai au fil de lin en fermant en même temps la capsule et en forçant le varus de la jambe.

Après une immobilisation de quinze jours pendant laquelle on a pratiqué des massages quotidiens du quadriceps, je fis commencer la mobilisation.

Quand j'ai quitté ce blessé le 10 mai, il commençait à marcher et il n'existait plus de mouvement de latéralité.

*Examen histologique.* — Tractus conjonctifs avec réaction exsudative et cellulaire. Nombreux polynucléaires s'infiltrant dans les interstices cellulaires (laboratoire d'armée N).

Obs. IV. — M. B..., âgé de quarante-deux ans, déménageur, portant un lourd fardeau, fit, le 2 juillet 1940, une chute dans un escalier. Il se releva, marcha et ne parut pas trop souffrir. Le lendemain matin, le genou droit étant tuméfié et douloureux, il se rendit à la consultation de l'Hôtel-Dieu, où l'on porta le diagnostic d'entorse du ligament latéral interne du genou et où l'on pratiqua immédiatement une infiltration de scurocaïne. Celle-ci fut répétée le lendemain. Le blessé ne constatant aucune amélioration ne se rendit pas à l'hôpital pour la troisième infiltration à laquelle il était convoqué. Il continua à marcher pendant quelques jours avec de grandes difficultés en s'aidant d'une canne et en souffrant. Le genou resta gros, instable. Une ecchymose persista pendant plusieurs jours à la face interne du genou, descendant jusqu'au mollet.

Elle était encore apparente quand le blessé fut hospitalisé le 5 août ; le genou était toujours volumineux avec une zone douloureuse sans point précis au niveau de toute sa face interne. L'impotence était presque absolue, le malade pouvant à peine ébaucher la flexion. Le signe le plus frappant était un genu valgum avec un mouvement de latéralité de 20 à 25°. Il existait aussi un léger mouvement de tiroir. La radiographie apporta la preuve de l'absence de toute lésion osseuse.

Une ponction, faite le 8 août, ramena un liquide hémorragique normal. Le membre fut immobilisé sur une attelle de Bœckel.

Je vis ce blessé quelques jours plus tard et je l'opérai avec Lascaux, interne du service. Nous fîmes une incision oblique le long du ligament. La lésion n'apparut pas tout de suite ; il fallut placer la jambe en valgus forcé pour mettre en évidence une rupture totale du ligament latéral interne légèrement au-dessous de l'interligne et une petite brèche capsulaire d'où s'écoula du sang noir.

Suture du ligament au fil de lin. Immobilisation sur attelle de Bœckel pendant quinze jours, puis mobilisation progressive du genou et massage.

Le blessé sortit le 14 septembre. Le genou était normal, sans limitation de mouvements et sans mouvement de latéralité, mais il persistait le tiroir et il existait une assez grosse atrophie du quadriceps.

Un mois plus tard, ce blessé a pu reprendre son métier sans aucune gêne fonctionnelle.

Je l'ai revu en janvier 1941 avec le genou solide, stable, sans mouvement de latéralité, mais avec le même mouvement de tiroir.

Obs. V. — Mme D..., âgée de quarante-sept ans, renversée par une auto, fut amenée à l'Hôtel-Dieu le 29 septembre 1940. L'interne de garde porta, dés son entrée, le diagnostic d'entorse interne du genou et pratiqua immédiatement une injection de scurocaïne qui fut répétée le lendemain.

Le genou était le siége d'une hémarthrose, d'une tuméfaction douloureuse sur sa face interne, d'un début d'ecchymose qui s'étendit ensuite vers le mollet, d'un mouvement trés ample de latéralité externe de la jambe. Pas de mouvement de tiroir. Point douloureux précis au niveau de l'interligne en dedans. Pas de lésion osseuse à la radiographie.

Le 2 octobre, par une incision en J sur la face interne du genou, j'exposai le ligament latéral et je découvris une rupture nette et complète au niveau de l'interligne. Il s'écoula une grande quantité de sang noir d'une brèche capsulaire sous-jacente. En portant la jambe en valgus, les extrémités du ligament s'écartèrent de 1 centimètre environ. Après en avoir régularisé les bords et prélevé des fragments en vue d'un examen histologique, je fis une suture au fil de lin.

La jambe fut immobilisée quinze jours, puis mobilisée et massée.

Cette malade vint me revoir le 20 janvier 1941 avec un genou normal, sans mouvement de latéralité.

*Examen histologique.* — Le tissu ligamentaire présente de nombreuses infiltrations hémorragiques, la plupart très récentes et dont quelques-unes sont le siège d'un appel leucocytaire et plus rarement d'un début d'organisation lympho-plasmocytaire.

*La plupart de ces suffusions hémorragiques semblent dues à des ruptures capillaires. Cependant au niveau de vaisseaux plus importants on observe d'importantes lésions inflammatoires en évolution avec endovascularite thrombosante, épaississement à tendance scléreuse des parois et infiltration inflammatoire diffuse péri-vasculaire.*

*Ces lésions sont particulièrement nettes dans le tissu cellulaire péritendineux. On observe également quelques ruptures de ces vaisseaux avec hémorragie péri-vasculaire en voie d'organisation (Dr Fcyel).*

Ces cinq observations sont des preuves nouvelles de l'importance des lésions anatomiques qui peuvent résulter d'une entorse du genou.

Dans 1 cas, il s'agissait d'un arrachement du ligament latéral interne au niveau de son insertion tibiale. La capsule et la synoviale étaient intactes. Comme chez le blessé de Huguier qui présentait une désinsertion fémorale du même ligament, l'articulation ne contenait qu'un peu de liquide séreux, le saignement s'étant produit uniquement dans le tissu cellulaire.

Dans les 4 autres cas, la rupture ligamentaire était totale, transversale, au niveau ou au voisinage de l'interligne articulaire. Dans ces cas, qui semblent plus fréquents qu'il n'est classique de le dire, les lésions étaient beaucoup plus importantes. L'union intime du ligament, de la capsule et des plans fibreux péri-articulaires me paraît expliquer que, dans un mouvement d'abduction forcée, le ligament soit rarement seul à se rompre et que les lésions puissent intéresser la capsule, la synoviale et même parfois l'aileron rotulien et les expansions des vastes, comme dans le cas de M. Mondor.

Dans 2 cas, j'ai pratiqué un examen histologique des extrémités rompues du ligament. Dans les 2 cas, la constatation de ruptures vasculaires me semble fixer avec certitude l'origine de l'hémarthrose et de l'ecchymose et confirme les faits que Sénèque, Ameline et Champeau avaient contrôlés à propos de l'entorse du cou-de-pied.

C'est avec un diagnostic précis de la lésion anatomique que j'ai opéré ces 5 malades. Un large mouvement de latéralité externe avec ou sans claquement au moment du retour à la position normale, ne saurait, à mon sens, prêter à erreur. Dès que ce mouvement dépasse 15 à 20°, on peut affirmer une lésion du ligament latéral.

Un des blessés présentait en plus un mouvement de tiroir très net. Bien que poussé par la curiosité, je n'ai pas jugé raisonnable de compléter l'intervention par une exploration des ligaments croisés. La suture du ligament latéral a supprimé le mouvement de latéralité, mais n'a pas modifié le tiroir qui, un mois plus tard, persistait, sans aucune gêne fonctionnelle d'ailleurs.

Peut-on espérer la réparation spontanée de telles lésions capsulo-ligamenteuses ? Sont-elles compatibles avec une bonne fonction du membre ? Ce qui revient à se demander si le diagnostic de rupture de ligament latéral implique forcément une indication opératoire.

Après les excellents arguments que M. Mondor a apportés en faveur de la ligamentorraphie, je n'ai besoin que d'exposer des faits. Chez 3 de mes blessés, des infiltrations de scurocaïne ont été pratiquées immédiatement après le traumatisme et répétées dans un cas cinq fois, dans les deux autres deux fois. Elles n'ont été suivies ni de sédation des phénomènes douloureux ni d'amélioration de la fonction du genou, si bien que, quinze jours plus tard dans un cas, quarante jours dans un autre, quand je suis intervenu, la persistance de l'hémarthrose et surtout l'instabilité du genou rendaient la marche pratiquement impossible. Chez ces deux blessés, j'ai trouvé le ligament complètement rompu sans aucun tissu cicatriciel entre ses extrémités et sans aucune tendance à la réparation.

Les résultats éloignés, dans les 5 cas, ont été excellents : la suture du ligament a procuré une guérison sans séquelle. Le mouvement de latéralité a disparu. Le genou est resté à distance sec, stable, solide. Un des blessés a été mobilisé pendant toute la guerre dans une unité combattante ; un autre a repris un mois après l'opération son métier de déménageur. Tous ont obtenu une restitution fonctionnelle complète. Mais la récupération a été d'autant plus rapide que l'intervention avait été plus précoce.

Je ne voudrais pas une fois de plus opposer, à propos de l'entorse du genou, le traitement ambulatoire par les infiltrations de scurocaïne et l'intervention chirurgicale. S'il y a des cas qui sont justiciables de la thérapeutique anesthésiante, ceux que j'ai eu à traiter ne relevaient que de la ligamentorraphie.

*Mais la confusion qui règne actuellement sur la question nosographique de l'entorse risque de faire appliquer systématiquement le traitement ambulatoire à tous les cas sans discrimination et de retarder inutilement l'opération.* Il ne paraît donc pas sans inconvénient de dire que la rupture du ligament latéral est un fait d'observation rare.

C'est une lésion réelle, authentique, sur laquelle Oudard avait déjà, en 1931, dans le *Journal de Chirurgie*, parfaitement attiré l'attention.

Le mouvement de latéralité en dehors, à condition qu'il ait une certaine amplitude et en l'absence de lésion osseuse, est un signe suffisamment net pour en permettre le diagnostic.

Pour obtenir de la ligamentorraphie de bons résultats, *l'intervention doit être précoce.* Le traitement chirurgical précoce fait gagner un temps considérable et permet une récupération fonctionnelle beaucoup plus rapide.

Le tracé de l'incision dépend de la localisation de la lésion. Dans les cas où celle-ci est imprécise, on doit faire une longue incision légèrement oblique en bas et en avant, permettant d'explorer le ligament dans toute sa longueur. Dans les cas où un point douloureux précis sur l'interligne articulaire ou une légère dépression à ce niveau permettent de localiser la rupture à la partie moyenne du ligament, une courte incision horizontale suffit.

Il est des cas, quand les expansions fibreuses ne sont pas déchirées, où la rupture n'apparaît pas immédiatement. Il suffit alors de reproduire le mouvement de latéralité et de porter la jambe en dehors pour voir

s'écarter les extrémités du ligament et s'élargir une brêche capsulaire souvent minime donnant issue à du sang noir.

De toute façon, il me paraît nécessaire d'ouvrir l'articulation pour explorer du ménisque ce que l'on peut en voir.

J'ai pu dans ces 5 cas effectuer la suture directe du ligament. Elle est très facilitée par la position de la jambe en varus et en flexion légère.

Je ne crois pas qu'il faille immobiliser très longtemps l'articulation. On place après l'opération le genou sur une attelle permettant le massage quotidien du quadriceps. Après une quinzaine de jours, la mobilisation peut être commencée prudemment.

A la suite de ceux qui ont déjà été publiés, les résultats que j'apporte légitiment, dans les entorses du genou avec rupture du ligament latéral interne, l'intervention chirurgicale, geste simple, d'autant plus efficace qu'il est plus précoce.

## *A propos de 17 observations d'entorses du genou opérées, dont 13 précocement,*

par MM. **Merle d'Aubigné** et **J. Cauchoix.**

(*Travail de la clinique thérapeutique chirurgicale de Vaugirard.* Professeur : P. Duval.)

Jusqu'à 1934, le traitement régulier des entorses du genou à la clinique thérapeutique de l'hôpital de Vaugirard a consisté dans la ponction au bistouri, suivie d'immobilisation plâtrée, puis de mobilisation au bout de dix jours. Or, pour un certain nombre de cas, nous avons vu persister des troubles : instabilité du membre, entorses à répétition. Cette constatation et la nécessité où nous nous sommes trouvés d'entreprendre des opérations plastiques tardives de résultat souvent incertain, nous ont amenés à être beaucoup plus larges dans nos indications opératoires précoces. Depuis 1934, nous avons opéré ainsi 13 entorses du genou récentes ; dans tous les cas nous avons trouvé des lésions dont la réparation spontanée était aléatoire et dont la cure chirurgicale nous a paru non seulement justifiée, mais efficace. Nous avons cru intéressant, vu la discussion en cours, de rapporter immédiatement les symptômes observés et les dégâts constatés, nous réservant de compléter plus tard nos renseignements concernant les résultats éloignés qui manquent dans plusieurs de nos observations.

A ces 13 cas d'interventions précoces, nous ajoutons 4 cas d'opérations tardives qui montrent bien ce que donne souvent le traitement d'expectative dans ces lésions.

Indications opératoires. — Puisque, nous ne publions que des cas opérés, nous devons indiquer comment ils ont été choisis. Nous avons opéré tous les cas qui présentaient des mouvements anormaux de latéralité ou de tiroir ; dans 7 d'entre eux, il y avait en outre un arrachement osseux visible sur la radiographie. Dans 1 cas il y avait, sans mouvement anormal, un arrachement de l'insertion osseuse de l'aileron rotulien ; tous nos cas concernent donc des *entorses graves avec déchirure ou arrachement de l'appareil ligamentaire*, révélé par la laxité anormale du genou.

Constatations anatomiques. — *La fréquence relative des lésions ligamentaires* n'est pas, dans cette expérience, celle que signalent les classiques : si les lésions de l'appareil interne dominent, celles des ligaments externes ne sont pas exceptionnelles :

En effet, elles se décomposent comme suit :

Rupture du ligament latéral interne : 9 cas, dans 4 desquels on a noté une lésion associée du croisé antéro-externe.

Rupture du ligament latéral externe : 4 cas.

Rupture des deux ligaments latéraux : 1 cas.

Rupture isolée du ligament croisé antérieur : 2 cas.

Désinsertion de l'aileron rotulien interne : 1 cas.

En outre, nous croyons devoir attirer l'attention sur deux lésions rarement signalées :

*La déchirure des ligaments postérieurs* a été constatée dans 1 cas au niveau de la coque condylienne interne ; dans 2 autres, nous avons eu l'impression que les lésions se prolongeaient en arrière, mais une incision trop antérieure ne nous a pas permis une exploration correcte : nous croyons cette exploration indispensable.

*La déchirure de la synoviale* est extrêmement fréquente : dans tous nos cas opérés précocement, où lorsqu'il existait de nets mouvements de latéralité, nous avons trouvé *tous les plans rompus*, synoviale, capsule, ligaments et aponévrose : la cavité articulaire communiquait directement avec le tissu cellulaire sous-cutané.

Constatations cliniques. — 1° *Mouvements de latéralité :* C'est en nous appuyant sur ce signe essentiel que nous avons décidé nos interventions. Nous avons l'habitude de l'objectiver par deux clichés radiographiques pris l'un avec abduction, l'autre avec adduction de la jambe sur la cuisse; ces clichés précisent ainsi, plus sûrement que le seul examen clinique, si le « jeu » a lieu dans l'interligne externe ou dans l'interligne interne : parfois le bâillement très large à la partie moyenne peut faire prévoir une lésion des croisés.

Il est classique de rechercher ce signe *en position d'extension complète du genou :* s'il existe, sa signification anatomique exacte peut être discutée, mais, d'une façon péremptoire, les lésions peuvent être affirmées d'importance. Dans les 12 cas où nous l'avons trouvé, constamment le ligament latéral correspondant était rompu ou désinséré ; constamment la réparation, la réunion en tension du ligament l'a fait disparaître immédiatement.

Dans 1 cas (obs. VI), les mouvements de latéralité, nuls dans l'extension complète, étaient nets et accentués dès qu'on plaçait le genou en *flexion légère :* l'intervention montra une déchirure du ligament latéral interne et de la partie interne de la capsule et de la synoviale. Il y a donc lieu d'attacher une certaine valeur à des mouvements de latéralité, même s'ils n'existent qu'en flexion légère, à condition qu'ils soient accentués : normalement, en effet, si les mouvements latéraux existent dans cette position, ils n'y sont toutefois que très limités.

Dans sa thèse de 1937, notre regretté collègue Henri Fontaine, reprenant les expériences cadavériques de P. Delbet, considère que *les mouvements de latéralité n'existent dans l'extension complète que s'il s'ajoute aux lésions des ligaments latéraux une atteinte de l'appareil capsulo-*

*périostique postérieur.* Les deux dernières observations dans lesquelles nous avons pratiqué une incision postérieure vérifient cette assertion :

Observation IV : Mouvements de latéralité assez amples en extension complète : déchirure du ligament latéral et de la coque condylienne interne.

Observation VI : Mouvements de latéralité en flexion légère seulement : ligament latéral interne déchiré, coque condylienne intacte.

2° *Les mouvements de tiroir :* Nous nous gardons ici de donner des conclusions anatomo-cliniques, nous contentant d'exposer la fréquence comparée des mouvements de tiroir et de la lésion du ligament croisé antéro-externe.

Huit fois le croisé était rompu (I, II, III, V, XIII, XIV, XVI, XVIII) ;

Cinq fois seulement (III, V, XIII, XVI, XVIII) existait le mouvement de tiroir. Ajoutons que deux fois (XIII, XVIII) où le tiroir fut trouvé, sans mouvements de latéralité associés, la lésion du ligament croisé existait à l'exclusion de toute lésion des ligaments latéraux.

3° *L'hémarthrose :* Signe classiquement important, puisque, d'après Leriche et de Girardier, sa reproduction après ponction constitue à elle seule une indication opératoire, l'hémarthrose est souvent absente dans nos observations d'entorses récentes du genou. Ce fait nous paraît s'expliquer si l'on considère que dans les 5 cas (obs. II, III, IV, VI, VIII) où le signe manquait, la synoviale a été trouvée, à l'intervention, largement ouverte avec un gros hématome périarticulaire. Deux fois (V, XI) l'hémarthrose existait malgré la déchirure synoviale. Une fois (obs. I) sa présence était expliquée par l'intégrité synoviale.

Or, l'ouverture de la synoviale coexiste, dans la règle, avec d'importants dégâts ligamentaires. La présence d'une hémarthrose abondante ne nous semble donc pas devoir être considérée comme un signe de gravité spéciale, de nature à faire décider l'acte chirurgical. Au contraire, l'absence clinique d'épanchement articulaire avec hématome périarticulaire et mouvements de latéralité, doit faire songer à une lésion grave et décider de l'intervention.

Conclusions thérapeutiques. — *Indications opératoires :* Les lésions constatées nous paraissent justifier nos décisions opératoires : il y a lieu d'opérer les entorses qui présentent des mouvements de latéralité dans l'extension du genou et aussi celles qui n'en ont qu'en légère flexion, si ces mouvements sont plus accentués que normalement.

*Voie d'abord :* elle doit remplir deux conditions : donner un bon jour sur les lésions latérales et pouvoir être transformée en arthrotomie large.

La topographie des lésions constatées étant *transversale*, au niveau de l'interligne et pouvant aller du ligament rotulien à la coque condylienne interne doit faire rejeter les incisions longitudinales suivant plus ou moins la direction du ligament latéral interne, telle que l'incision de Gernez. Nous avons adopté une incision assez voisine de celle que Fontaine décrivait dans sa thèse : arciforme à concavité antéro-inférieure embrassant toute la courbe du condyle. Elle commence en arrière au niveau du bord supérieur du condyle sur le tendon qui forme la berge du creux poplité, et se termine en avant au voisinage de la tubérosité antérieure du tibia. Cette incision a, en outre, l'avantage de ménager les branches du nerf saphène interne. Elle peut être transformée en

arthrotomie large : qu'elle soit prolongée du côté opposé, en U, suivant une voie transtubérositaire, ou agrandie vers le haut sur le bord postérieur du vaste, ce qui permet de luxer la rotule du côté opposé de l'articulation.

Cette arthrotomie doit-elle être systématique ? Nous ne le croyons pas ; le ménisque doit être vérifié, mais peut l'être par voie latérale. L'examen des ligaments croisés n'est, par contre, pas toujours nécessaire. Mais nous croyons indispensable, répétons-le, l'examen de la partie postéro-latérale du surtout capsulo-ligamenteux.

En résumé, nos observations permettent de reconnaître deux types d'entorse grave du genou :

1° Entorse grave postéro-latérale avec mouvements de latéralité dans l'extension complète, traduisant une déchirure latérale prolongée sur la coque condylienne.

2° Entorse grave latérale avec mouvements de latéralité anormalement étendus en flexion très légère, traduisant une rupture du ligament latéral et de la capsule.

Dans les deux cas, les lésions sont importantes : la déchirure constante de la synoviale explique l'absence ou le caractère discret de l'hémarthrose.

Dans les deux cas l'intervention est indiquée, la réparation spontanée apparaissant comme précaire : elle doit être précoce. Elle doit découvrir largement toute la partie latérale de l'interligne jusqu'au jumeau correspondant.

A. — Observations de lésions de l'appareil ligamentaire interne.

Observation I. — Traumatisme du genou droit. Mme Ba..., cinquante-trois ans : un gros genou hémarthrosique, avec mouvements anormaux de latéralité importants objectivés par des clichés, mais pas de mouvement de tiroir.

Intervention, le cinquième jour : le LLI est déchiré près de son insertion fémorale ; la capsule est rompue ; le croisé antéro-externe arraché à son extrémité supérieure. Le ménisque est intact. Le croisé est réséqué, la capsule et le LLI soigneusement reconstitués. La jambe est immobilisée quinze jours.

Obs. II. — Mme Bl..., cinquante-six ans, traumatisme du genou gauche : des mouvements anormaux de latéralité de large amplitude, et de torsion de la jambe sur la cuisse, mais pas de tiroir. Les mouvements anormaux sont vérifiés radiologiquement. On intervient, le surlendemain : la partie interne de la capsule, l'aileron rotulien interne, le LLI, sont complètement déchirés. La synoviale, largement ouverte, contient peu de sang. Le ménisque est intact. En luxant la rotule en dehors, on note un arrachement de l'insertion fémorale du croisé antéro-externe. Celui-ci est excisé. La capsule, le LLI, l'aileron rotulien sont suturés au fil de lin. Immobilisation quinze jours.

Obs. III. — Mme L..., quarante-deux ans, traumatisme du genou droit : genou tuméfié, sans hémarthrose, mouvements anormaux de latéralité et de tiroir objectivés par des radiographies.

Intervention : rupture totale du LLI à sa partie moyenne, déchirure de l'aileron rotulien. La synoviale est ouverte et contient peu de sang. Le croisé antéro-externe est rompu à l'union tiers supérieur, tiers moyen. La partie postérieure du ménisque est désinsérée. Méniscectomie et réfection des plans ligamentaires.

Obs. IV. — (Observée à l'A. C. L. 205). Pionnier. Traumatisme par abduction du genou, tuméfié ; ecchymose étendue visible à la face interne du genou et du mollet ; *mouvements de latéralité marqués, en extension complète* et de légers mouvements de tiroir. La radio révèle, de plus, des mouvements de translation en dehors du tibia sur le fémur. A l'intervention : incision curviligne, rétro- et sous-

condylienne interne ; déchirure de l'aileron rotulien, du LLI à sa partie antérieure, de la capsule et de la coque condylienne, ainsi que du jumeau interne ; synoviale, largement ouverte, contient très peu de sang ; ménisque intact. L'échancrure intercondylienne et les croisés ne sont pas explorés. Tous les plans déchirés sont saturés méthodiquement. Immobilisation quinze jours.

Obs. V. — Accident de la voie publique, M. Gn..., trente et un ans, chauffeur ; hémarthroses du genou, mouvements de latéralité et de tiroir. Incision latérale interne : le LLI est complètement rompu, mais à des niveaux différents suivant ses fibres. La synoviale est largement ouverte. Le croisé antéro-externe est rompu à sa base. On suture le LLI au fil de lin.

Obs. VI. — L..., quarante-sept ans, traumatisme du genou droit : hématome modéré à la partie interne, en regard de l'interligne ; pas d'hémarthrose, pas de mouvements de latéralité : mais, dès que l'on fléchit légèrement l'article, mouvements de latéralité considérable. Intervention : incision curviligne ; petite fente dans le plan fibreux des vastes, par laquelle apparaît le bout supérieur effiloché du LLI, complètement rompu ; de plus, ouverture de la capsule et de la synoviale sur toute la face interne de l'interligne. La coque condylienne et le ménisque sont intacts. Les croisés ne sont pas explorés. Tous les plans fibreux sont réparés au fil de lin. Immobilisation, quinze jours. Marche sans boiterie. Le vingt-cinquième jour, les mouvements anormaux de latéralité ont disparu ; flexion normale.

Obs. VII. — M. H..., vingt-quatre ans, opéré le quatrième jour après un traumatisme du genou ; incision latéro-rotulienne interne ; sous les téguments, l'articulation ouverte et les plans fibreux pré- et latéro-rotuliens dilacérés en avant du LLI. Celui-ci est intact. Reconstitution des plans fibreux au fil de lin. Immobilisation, quinze jours.

B. — Observations de lésions de l'appareil ligamentaire externe.

Obs. VIII. — Accident de cheval ; traumatisme en varus forcé. M. F..., quarante-trois ans ; large ecchymose jambière externe, signes nets de fracture de la tête du péroné, mouvements de latéralité considérables, *mais aucune hémarthrose.* Radiographie montre : fracture avec ascension de la tête péronière.

Intervention, quatre jours plus tard ; incision latérale externe, on découvre la tête péronière arrachée et attirée en haut par le tendon du biceps. Le LLE est rompu au niveau de son insertion péronière. La capsule et la synoviale sont largement ouvertes. L'articulation est vide de sang. On rétablit la continuité péronière par ostéosynthèse au câble d'acier, mais seule la réinsertion du LLI sous forte tension fait disparaître les mouvements de latéralité. Dix jours d'immobilisation. Le vingtième jour, le blessé est présenté à la Société de Chirurgie, avec un genou solide et des mouvements normaux.

Obs. IX. — Traumatisme par torsion du genou en flexion, M. G..., soixante-cinq ans ; genou tuméfié, ecchymoses à la face externe, mouvements de latéralité en varus. Radiographie : fracture de la styloïde péronière et déplacement vers le haut de 2 centimètres.

Intervention le sixième jour : biceps intact. Le LLI a arraché la styloïde péronière ; capsule déchirée et synoviale ouverte. Les plans fibreux sont suturés au fil de lin. Immobilisation, quinze jours.

Obs. X. — Traumatisme par torsion du genou en flexion avec mouvements de latéralité ; on découvre la face externe du genou. Le *fascia lata* est légèrement déchiré, et seule une petite languette antérieure est conservée. La capsule est déchirée, le biceps et le LLI sont désinsérés avec arrachement de deux petits fragments péroniers. Les muscles et ligaments rompus sont reconstitués au fil de lin et réinsérés. Immobilisation, quinze jours.

Treize mois plus tard, aucun trouble de la fonction du geonu ; légère hydarthrose.

C. — Observations de lésions associées des appareils ligamentaires externe et interne.

Obs. XI. — Entorse du genou, M. B..., trente-cinq ans ; genou tuméfié, avec épanchement intra-articulaire modéré, d'importants mouvements de latéralité, pas de tiroir. Intervention le cinquième jour : incision latérale interne ; on découvre une déchirure complète du LLI, une rupture de l'aileron rotulien qui a arraché son insertion osseuse sur la rotule. Le cul-de-sac sous-quadricipital est déchiré. Les plans sont reconstitués au fil de lin. Une incision externe montre un arrachement par le *fascia lata*, du tubercule de Gerdy. Celui-ci est fixé par un clou.
Deux mois plus tard, marche normale. Les mouvements de latéralité ont disparu.

Obs. XII. — Accident de la route, M. G..., trente-huit ans ; jambe en rotation externe. Cette subluxation est aussitôt réduite par traction et rotation interne. L'impotence fonctionnelle demeure absolue ; amples mouvements de latéralité, mais pas de tiroir. Radiographie : lésions multiples du squelette, fracture complète de la tête du péroné sans déplacement, arrachement du rebord articulaire du plateau tibial externe, détachement d'un petit fragment condylien interne du fémur.
Une large incision transversale à concavité supérieure révèle une rupture des deux ligaments latéraux au niveau de leurs insertions fémorales, ainsi qu'une désinsertion du ménisque interne. Celui-ci est extirpé. Les ligaments rompus et les plans fibreux superficiels sont reconstitués au fil de lin.
Revu quatre mois plus tard ; peut marcher plusieurs kilomètres sans souffrir ; genou indolent ; légers mouvements de latéralité.

D. — Observations de désinsertion tibiale du ligament croisé antéro-externe.

Obs. XIII. — Enfant K... (H.), dix ans ; douleur avec impotence fonctionnelle, douze jours après un traumatisme du geonu ; pas de signes d'hémarthrose, mais une infiltration péri-articulaire. La flexion n'est pas limitée mais l'extension complète est impossible ; pas de mouvement de latéralité ; mouvements de tiroir nettement perçus. Deux clichés montrent un fragment osseux détaché de la surface pré-spinale du plateau tibial.
On intervient par arthrotomie para-rotulienne interne. On réduit un fragment osseux des dimensions d'une pièce de 0 fr. 50 occupant la surface pré-spinale, arraché par le croisé antéro-externe. Le fragment est fixé par un clou d'os purum. Trois mois plus tard : marche normale, sans boiterie ; extension presque complète, mais flexion limitée à 45°.

E. — Observation de lésions anciennes des ligaments du genou.

Obs. XIV. — M. G..., vingt-six ans ; six mois après un traumatisme du genou, mouvements de latéralité en valgus, mais pas de tiroir.
Grande incision curviligne interne : déchirure du LLI, dont les extrémités sont soudées à la capsule par du tissu cicatriciel. Le ménisque est désinséré et clivé horizontalement. Le croisé antéro-externe est sectionné, ses deux bouts atrophiés. On extirpe le ménisque. On refait un LLI en taillant deux lambeaux aux dépens du tissu cicatriciel, et dont la mise en tension fait disparaître les mouvements de latéralité. Un mois et demi plus tard, fonction du genou normale ; légère hémarthrose et de petits mouvements de latéralité.

Obs. XV (suite de l'obs. VI). — Cinq mois après la première opération, M. G..., trente et un ans, marche difficilement. Son genou est instable. Le quadriceps est atrophié ; mouvements de latéralité et de tiroir.
Arthrotomie antérieure transtubérositaire ; absence de croisé antéro-externe, la distension complète des plans capsulo-ligamentaires internes, syndesmoplastie du croisé et du LLI à la façon de Hey-Groves. Revu en 1940, encore de très légers mouvements de latéralité, fonction du genou satisfaisante. La flexion est limitée à 90°.

Obs. XVI. — Entorse grave du genou, M. H..., cinquante-sept ans, marche difficilement. Son genou est douloureux et instable. Il existe des mouvements de latéralité et de tiroir.

Incision latérale interne suivie d'une arthrotomie transtubérositaire, le ligament croisé antéro-externe est rompu à l'union tiers moyen, tiers supérieur. Le LLI ne présente qu'une rupture partielle de son faisceau antérieure. Le croisé est suturé, la partie interne de la capsule est plicaturée. Immobilisation, un mois.

Revu trois mois plus tard : fonction parfaite du genou. Seuls persistent de très légers mouvements de tiroir.

Obs. XVII. — Traumatisme du genou droit, M. L..., trente-quatre ans ; marche pénible, sensations de dérobement ; mouvements de latéralité en varus manifestés sur un cliché en varus forcé. Celui-ci révèle par ailleurs une ostéoporose des extrémités articulaires.

Incision verticale externe : le LLI est distendu, sans rupture, ainsi que la capsule. Le ménisque externe est intact. La capsule est suturée en paletot. Syndesmoplastie en taillant un lambeau aux dépens du tendon du biceps, que l'on fixe en haut à l'insertion supérieure du LLI. Plâtre en légère flexion.

Obs. XVIII. — Deux ans après une entorse du genou traitée par l'immobilisation durant trois semaines, M. L..., dix-neuf ans, présente une instabilité du genou avec entorses à répétition et poussées d'hydarthrose ; épanchement synovial ; pas de mouvements de latér lité, mais un tiroir net.

Arthrotomie latérale interne : le LLI et le ménisque sont intacts. On élargit la voie d'abord par une section transversale de la rotule et on découvre le croisé antéro-externe déchiré en fragments effilochés et adhérents à la surface rétro-spinale du tibia. On reconstitue celui-ci en même temps que l'on renforce le LLI par une syndesmoplastie de Hey-Groves. La rotule est suturée au câble d'acier. Quatre mois plus tard : marche sans claudication ; genou solide.

M. **E. Sorrel** : M. Merle d'Aubigné vient de nous dire que les signes sur lesquels il se base pour savoir si le ligament latéral interne et le surtout fibreux aponévrotique sont déchirés, sont l'existence des mouvements de latéralité et la possibilité de faire bâiller en dedans l'interligne articulaire : ce sont des signes excellents.

Il en est un autre auquel j'accorde une très grande importance : quand il y a *déchirure de l'appareil ligamenteux superficiel*, il existe toujours, avec ou sans hémarthrose, une *ecchymose* et une *infiltration sous-cutanée* importantes ; quand il y a déchirure des ligaments *croisés* seuls ou arrachement d'une *épine tibiale sans* rupture de l'appareil ligamenteux superficiel, l'hémarthrose peut être considérable, mais il n'y a *pas* d'ecchymose ni d'infiltration sous-cutanée. Lorsqu'il y a tout à la fois rupture des ligaments profonds, déchirure de la synoviale et rupture des ligaments superficiels, ce qui est exceptionnel, l'épanchement intra-articulaire peut être minime et l'infiltration sous-cutanée importante, l'articulation s'étant, comme l'a fort bien dit M. Merle d'Aubigné, vidée en quelque sorte dans le tissu sous-cutané. Or, il n'est pas sans intérêt de faire ces diagnostics avec quelque précision. J'estime, en effet, que toutes les fois qu'il y a déchirure de l'appareil ligamenteux *superficiel*, l'intervention *s'impose ;* lorsqu'il y a déchirure de l'appareil *profond* seul, il n'en est *pas toujours* de même ; une rupture plus ou moins complète d'un ligament croisé ou l'arrachement d'un petit fragment de son point d'insertion guérissent fort bien sans intervention et il n'est pas certain que, dans ces cas, la large arthrotomie, que nécessiterait une intervention utile, ne serait pas sans quelque inconvénient ; je me contente dans ces cas de faire une ponction du genou. Un arrachement du massif des épines tibiales (j'en apporterai dans une prochaine séance 4 observations) peut, au contraire, exiger une opération assez importante. D'autre part, l'incision à faire n'est pas la même dans les différents cas.

M. **H. Mondor**: Il y a un an, lorsque je faisais le vœu de voir l'étude de l'entorse s'assurer des faits précis, je ne pouvais pas espérer que dès aujourd'hui l'Académie de Chirurgie eût recueilli plus de trente observations démontrant ces lésions des ligaments latéraux du genou que Leriche avait dites exceptionnelles et que je croyais ordinaires. Ces documents, parmi lesquels ceux de Sicard et de Merle tiendront une place importante, ne permettent plus de laisser affirmer que la rupture du ligament latéral interne du genou est « une hypothèse faite de chic », que nul n'a vu les lésions des ligaments tibio-tarsiens, que l'entorse est un phénomène, articulaire en apparence, en réalité nerveux, et qu'il « nous appartient d'en arrêter net l'évolution » par des infiltrations anesthésiantes. J'ajouterai que mon amitié et mon admiration pour Leriche sont sans embarras dans cette controverse, car lorsque je me sépare du Leriche de 1934 écartant le fait mécanique pour ne retenir que le phénomène vaso-moteur, je me trouve me rapprocher du Leriche de 1929 qui disait, comme nous tous : « Dans l'entorse vraie, il y a toujours arrachement osseux ou déchirure ligamentaire, d'où l'hémarthrose, et c'est là ce qui fait la gravité relative du pronostic fonctionnel. »

Les débats sur cette question, qui ont pu paraître anachroniques à quelques-uns de vous, se trouvent, au contraire, avoir permis, en peu de mois, un rassemblement de faits fort utile à une définition et à une description vraies des entorses du genou.

---

## PRÉSENTATION DE PIÈCE

### *Sarcome lymphoblastique de l'origine du jéjunum,*

par M. **F. M. Cadenat.**

Cette pièce est intéressante par sa localisation à l'origine du jéjunum et par sa nature histologique. Je résume l'observation pour rester dans les limites de notre *Bulletin*.

Observation. — Mme C..., quarante-six ans, est passée du service du Dr Chabrol pour un syndrome occlusif subaigu datant de quinze jours environ, avec vomissements bilieux et douleurs épigastriques. Sous le rebord costal gauche on sent une petite masse des dimensions d'un abricot, assez mobile, sensible à la pression et de volume variable d'un examen à l'autre. Aucun péristaltisme, ventre plat. Aucun passé digestif. Léger amaigrissement.

La radiographie, que voici, montre un estomac allongé transversalement, non distendu. Léger retard à l'évacuation, mais celle-ci une fois amorcée se continue normalement. Bulbe et 2e duodénum normaux. Légère distension des 3e et 4e portions et de l'origine du jéjunum. Arrêt de la baryte à 15 centimètres environ de l'angle duodéno-jéjunal. A ce niveau, image arrondie, des dimensions d'une pièce de 2 francs.

Le diagnostic ne peut être affirmé, devant la rareté d'une semblable localisation et nous intervenons avec l'idée d'une tumeur du grêle entraînant peut-être des phénomènes d'invagination.

*Opération.* — 21 novembre 1940. Anesthésie au Schleich.

Incision médiane juxta-ombilicale gauche. La lésion apparaît immédiatement au-dessous du côlon transverse auquel elle adhère. Extériorisation de l'ensemble, libération assez facile, car c'est l'épiploon seul qui tient à la tumeur. Celle-ci

apparaît avec l'aspect rétracté d'une tumeur du côlon pelvien : tumeur dure et limitée, rétrécissement par rétraction circulaire de la partie centrale, deux taches blanc jaunâtre superficielles. Mais il existe une adénopathie considérable farcissant pour ainsi dire le méso de nodosités dont les dimensions oscillent du volume d'un gros pois à celui d'une noisette. On décide cependant une exérése, mais, en pratiquant les ligatures vasculaires, on s'aperçoit que l'adénopathie est encore plus étendue qu'on ne le soupçonnait. Elle s'étend heureusement moins vers la colonne vertébrale que dans la partie distale du mésentére. Elle oblige à pratiquer une résection dépassant dans ce sens la tumeur de 65 centimètres environ, tandis qu'elle atteindra seulement 20 centimètres sur le bout central.

Pour pouvoir faire des sutures correctes, étant donné le siége élevé de la tumeur, il faudra pratiquer un décollement de la 4e portion du duodénum et un abaissement de l'angle duodéno-jéjunal. Cette manœuvre fut assez délicate, car l'angle s'enfonçait profondément dans la partie inférieure du mésocolon transverse et la veine mésentérique inférieure, en contact intime avec l'intestin, rampait sous le péritoine pariétal pour s'engager sous le pancréas. Cependant, en sectionnant le voile en demi-cône (ligament duodénal supérieur) qui recouvrait en avant l'angle duodéno-jéjunal, en décollant vers le bas la 4e portion du duodénum, on put écarter sans danger la veine ; puis, coupant aux ciseaux les fibres musculaires (muscle de Treitz) de suspension de l'angle, on put abaisser celui-ci et rendre possible une anastomose faite à 5 centimètres environ de l'angle duodéno-jéjunal. La distension du bout supérieur obligea à une suture termino-latérale entre la partie moyenne de la 4e portion du duodénum et le jéjunum. Paroi en trois plans sans drainage.

Suites opératoires des plus simples, puisque la température ne dépassa pas 37°8 le soir des deux premiers jours et devint tout à fait normale le troisième. Gaz dès le troisiéme jour, une selle le cinquiéme sous l'action d'un lavement hypertonique. L'opérée sort le 11 décembre.

*Examen de la pièce.* — La longueur d'intestin réséqué mesure 85 centimètres dont 15 centimétres au-dessus de la tumeur. La partie sus-stricturale est très distendue. A l'extérieur l'aspect de la tumeur est celui d'un néoplasme sigmoïde. Aprés section de l'intestin, on découvre une tumeur ulcérée des dimensions d'une piéce de 5 francs, présentant des bords indurés irréguliers. La partie superficielle est grisâtre, d'aspect sphacélique. Mais ce qui frappe surtout c'est l'importance de l'adénopathie dont nous avons donné plus haut l'extension et qui nous a obligé à une résection aussi large.

*Examen histologique.* — La première impression de mon chef de laboratoire avait été celle d'une ulcération non néoplasique avec ganglions inflammatoires, mais de nouveaux examens faits dans le laboratoire du professeur Leroux ont conclu à un sarcome lymphoblastique. Voici le résumé de la note qui nous a été remise de la Faculté et dont nous remercions les auteurs.

1° *L'ulcération. — Au faible grossissement.* La muqueuse intestinale, reconnaissable à l'extrémité de la coupe, grâce aux glandes profondes et ramifiées, disparaît à mesure que l'on déplace la préparation vers le centre de l'ulcère, où l'on n'en trouve plus trace. Le fond de l'ulcération offre l'aspect d'un tissu granuleux.

*Un plus fort grossissement* montre que cet aspect granuleux est dû à la présence d'une nappe diffuse de cellules qui infiltrent la sous-muqueuse et la musculeuse.

A la surface de l'ulcération, on observe surtout des cellules inflammatoires (polynucléaires, lymphocytes), mais à mesure que l'on s'éloigne de la surface, les éléments inflammatoires deviennent plus clairsemés et permettent d'observer les cellules qui infiltrent les diverses couches intestinales.

Ces cellules, assez semblables, à noyau arrondi à cytoplasme basophile sont des lymphoblastes. Certains sont plus volumineux et macrophagiques. Indépendantes les unes des autres et sans membrane visible, elles s'insinuent entre les faisceaux conjonctifs.

L'examen de la sous-séreuse montre de nombreuses cellules inflammatoires et des vaisseaux fréquemment thrombosés.

2° *Les ganglions.* — Des ganglions examinés, un seul (le plus volumineux prélevé en regard de l'ulcération) présente des aspects métastatiques ; les autres sont inflammatoires. De prime abord, l'architecture de ce ganglion semble peu modifiée, les follicules sont intacts ; seuls les cordons sont épaissis. Mais un

examen attentif nous montre qu'en réalité le tissu diffus néoplasique a envahi le ganglion dans sa partie médullaire.

L'aspect histologique de ce tissu néoplasique est d'ailleurs plus caractéristique que sur les fragments intestinaux où il est masqué par l'abondance des cellules inflammatoires, et ce dernier examen nous permet de conclure à un sarcome lymphoblastique de l'intestin grêle ayant ulcéré la muqueuse sus-jacente.

Sur les données de cet examen, nous avons fait faire à cette malade des séances de radiothérapie profonde.

---

## PRÉSENTATION DE RADIOGRAPHIES

### *Maladie de Paget héréditaire à localisation vertébrale,*

par M. **Albert Mouchet.**

Je vous présente des radiographies des vertèbres dorsales, lombaires et sacrées, faites par le Dr R. Nadal, radiologiste des hôpitaux, qui proviennent d'un homme de soixante-douze ans.

Ce n'est point dans le but de vous montrer un nouveau cas de lésions vertébrales dues à une maladie de Paget, cette maladie étant d'une fréquence que nous ne soupçonnions pas autrefois, mais les circonstances assez spéciales dans lesquelles ces lésions se sont révélées et les caractères particuliers qu'elles présentent me paraissent dignes de retenir votre attention.

Ce n'est qu'il y a deux ans, à l'âge de soixante-dix ans, que notre sujet s'est plaint de douleurs et de raideurs dans la colonne vertébrale. Cette manifestation de la maladie de Paget est très tardive ; on sait que cette maladie reste très longtemps latente ; il n'empêche que son apparition est plus précoce qu'on le croyait autrefois, à quarante ans, à cinquante ans, à peu près toujours avant soixante ans.

Les lésions vertébrales de la maladie de Paget sont connues maintenant comme étant les plus fréquentes, surtout depuis les travaux de Schmorl (de Dresde), de Snapper (d'Amsterdam). Pour le sacrum, la fréquence est de 56 p. 100 ; pour le reste de la colonne vertébrale, de 50 p. 100. Les localisations au crâne et au tibia, que Paget considérait comme caractéristiques, sont loin d'être les plus fréquentes. Et précisément, chez le malade dont je vous présente les radiographies, il y a lieu de noter l'absence de tout signe de la maladie de Paget au crâne, au tibia, à la clavicule, ce dernier os si souvent révélateur.

Les deux particularités qui me paraissent ici les plus intéressantes sont :

1° La présence de *productions ostéophytiques* importantes associées aux modifications habituelles de l'architecture osseuse dans le Paget. Snapper avait déjà insisté sur ces proliférations dans son beau livre sur *Les maladies osseuses* (Masson, 1938).

A noter, en passant, les *calcifications de l'aorte* thoracique et de l'aorte abdominale sur lesquelles insistait récemment Leriche dans ses leçons du *Collège de France* (mutations calciques locales).

2° Le fait de l'*hérédité* de la maladie de Paget chez mon malade, hérédité rarement constatée.

*Son père* avait une maladie de Paget avec des déformations tellement accentuées et généralisées qu'il faut regretter que son squelette n'ait pas été conservé au Musée Dupuytren pour l'enseignement des générations médicales à venir.

*Son frère aîné*, mort tout récemment à soixante-dix-neuf ans, avait, depuis plus de vingt ans, des déformations pagétiques de la colonne vertébrale, des clavicules, des membres inférieurs, du crâne et de la face.

Ai-je besoin d'ajouter que le cas que je vous présente n'apporte aucune contribution à la pathogénie de la maladie de Paget qui reste toujours aussi obscure ? En dehors de son hérédité pagétique, mon malade n'a, comme antécédents personnels, qu'une atteinte très légère de tuberculose pulmonaire il y a trente ans et des calcifications sous-deltoïdiennes de l'épaule gauche il y a quinze ans.

---

## DÉCLARATION DE VACANCES

M. le Président déclare la vacance de deux places d'associés parisiens.

Les candidats ont un mois pour faire connaître leurs titres et envoyer leurs lettres de candidature.

---

## NOTE IMPORTANTE

*Le secrétaire général attire tout particulièrement l'attention de MM. les membres de la Société et correspondants nationaux sur l'intérêt qu'ils ont à déposer sur le bureau le travail qu'ils désirent présenter en séance, en même temps qu'ils demandent son inscription à l'ordre du jour. Les manuscrits remis à l'avance sont plus facilement mis au point, imprimés et corrigés. Ils ne subissent aucun retard dans leur publication. Ils peuvent susciter des discussions documentées, ayant été, au préalable, communiqués à tous ceux qui en auront manifesté le désir.*

*Si, en même temps qu'ils déposent leur travail, MM. les membres de la Société voulaient bien en remettre un court résumé permettant de faire rapidement des comptes rendus à la Presse et des traductions en langues étrangères, ils faciliteraient grandement la tâche du secrétaire général qui leur en conserverait une particulière reconnaissance.*

---

## NOTE TRÈS IMPORTANTE

Le Secrétaire général croit devoir rappeler à MM. les membres de l'Académie que le nombre de pages accordé aux auteurs est le suivant (*figures comprises*) :

*Rapport verbal :* une page.

*Rapport écrit :* quatre pages avec maximum de six pages lors d'un rapport d'ensemble sur plusieurs mémoires.

*Communications :* six pages.

*A propos du procès-verbal :* une page.

*Communication à propos d'un sujet dont la discussion est mise à l'ordre du jour :* deux pages.

*Présentation de malades :* une page pour un malade, avec maximum de deux pages, quel que soit le nombre des malades présentés.

Le Secrétaire général rappelle également qu'aux termes de l'art. 52 du Règlement de l'Académie de Chirurgie *ne sont imprimées de droit que seules les communications faites en séance.*

---

## VACANCES DE PAQUES

L'Académie ne tiendra pas séance les ***mercredis 2, 9*** et ***16 avril.***
La séance de rentrée aura lieu le ***mercredi 23 avril 1941.***

---

*Le secrétaire annuel* : M. G. ROUHIER.

Imprimé par l'Ancne Impie de la Cour d'Appel, A. MARETHEUX, Dir., 1, r. Cassette, à Paris (France).

# MÉMOIRES DE L'ACADÉMIE DE CHIRURGIE

Séance du 12 Mars 1941.

*Présidence de* M. Paul Mathieu, *président.*

## PROCÈS-VERBAL

La rédaction du procès-verbal de la précédente séance est mise aux voix et adoptée.

## CORRESPONDANCE

La correspondance comprend :

1° Les journaux et publications périodiques de la semaine.

2° Des lettres de MM. Maurer, Merle d'Aubigné, s'excusant de ne pouvoir assister à la séance.

3° Une lettre de M. Jean Gosset, posant sa candidature au titre d'associé parisien.

4° Un travail de M. Brette (marine), intitulé : *De l'action de plaques en métal pur appliquées sur des plaies traînantes. Action cicatrisante rapide de l'aluminium. Action diverse du cuivre. Action nulle de l'argent.*

M. Menegaux, rapporteur.

---

## RAPPORTS

### *L'infection secondaire par le colibacille des abcès froids pelviens,*

par M. **Huc**.

Rapport de M. E. Sorrel.

Le Dr Huc, chirurgien de l'hôpital Saint-Joseph, nous a adressé cinq observations d'abcès froids pelviens pottiques infectés par le colibacille.

Dans les 5 cas, l'infection semble s'être faite du rectum et de l'anse sigmoïde à l'abcès sans qu'il y eût d'ouverture de l'intestin dans la poche. Mais tandis que les premiers malades finirent par guérir après avoir tout d'abord présenté des phénomènes fort inquiétants, les deux autres, au contraire, moururent rapidement en quelques jours avec une lymphorragie extrêmement abondante. Voici très brièvement résumées ces observations :

Enfant de six ans et demi, mal de Pott lombaire L 3-L 4 avec volumineux abcès de la fosse iliaque gauche ; par deux fois on le ponctionne sans incident (novembre



*Publication périodique bimensuelle.*

1931). Mais des vomissements et une diarrhée profuse surviennent, une quinzaine de jours après la dernière ponction, l'abcès se fistulise loin du trajet de ponction qui ne semble pas pouvoir être incriminé comme facteur possible d'infection secondaire : du pus à odeur fécaloïde s'écoule ; la fistule se transforme en large plaie gangréneuse. L'état général est très inquiétant. Des colibacilles ayant été trouvés dans le pus, on injecte du sérum de Vincent anticolibacillaire ; l'évolution gangréneuse s'arrête, l'état général s'améliore et peu à peu la cicatrisation se fait. En trois ans environ la guérison est obtenue ; elle s'est maintenue parfaite depuis six ans.

Enfant de neuf ans : mal de Pott (L 3) avec abcès, troubles dysentériformes suivis d'infection gangréneuse de l'abcès. Après injection de sérum antigangréneux et anticolibacillaire, les accidents s'amendent ; d'autres fistules surviennent mais qui finissent par cicatriser. Après un séjour de quatre ans à Roscoff (Dr Lefranc), la guérison est obtenue ; elle se maintient depuis six ans avec un état excellent.

Jeune femme de vingt ans ayant eu autrefois une pleurésie ; troubles cystalgiques avec urine contenant du colibacille ; abcès froid pelvien d'origine pottique (L 4-L 5), immobilisation, ponction : les crises pyélonéphritiques se renouvellent à plusieurs reprises au cours d'une cure hélio-marine à La Baule (Dr R. Dubois) et l'abcès se fistulise largement avec la même allure gangréneuse que dans les 2 cas précédents. La cicatrisation se fait cependant. Plus tard, une greffe d'Albée est pratiquée : depuis six ans, la malade est en excellente santé et elle a pu mener une grossesse normale.

De ces trois observations, M. Huc conclut :

1° Des abcès ossifluents pelviens peuvent être infectés par le colibacille sans qu'il y ait de communication entre l'abcès et l'intestin ; l'infection doit donc se faire par voie sanguine.

2° Cette infection détermine une fistulisation rapide à allure gangréneuse.

3° Malgré la gravité apparente, le pronostic peut être relativement favorable puisque les 3 malades de ce premier groupe ont guéri.

Les 2 malades du deuxième groupe montrent que, malheureusement, ces abcès pottiques infectés par le colibacille peuvent aussi entraîner très rapidement la mort.

En 1930, une dame de trente ans (3 enfants) présente un mal de Pott L 3-L 4 avec abcès de la fosse iliaque droite ; après un an d'immobilisation, l'abcès régresse et on fait une ostéosynthèse. Quelques jours aprés l'opération, des phénomènes dysentériques surviennent, l'abcès augmente de volume et se fistulise : le pus contenant des colibacilles et la plaie présentant l'allure gangréneuse habituelle, on injecte du sérum anticolibacillaire : les accidents aigus s'arrêtent et peu à peu, en deux ans, la guérison survient. Pendant les trois années suivantes, la malade mène une vie normale mais elle reste sujette à des poussées diarrhéiques s'accompagnant de fièvre élevée ; après l'une d'entre elles, un volumineux abcès apparaît dans la fosse iliaque gauche : on le ponctionne mais le pus se reforme si rapidement que la ponction doit être renouvelée le lendemain ; le liquide est clair, opalescent, d'odeur fécaloïde et contient des colibacilles. En quatre jours, l'abcès fistulise, l'écoulement du liquide devient incessant, les pansements, la literie sont inondés, une véritable lymphorragie s'installe, l'amaigrissement est massif ; la malade se cachectise très vite et le troisième jour après la fistulisation elle meurt sans qu'aucune thérapeutique, même la sérothérapie anticolibacillaire, ait eu le moindre effet.

Même évolution chez une autre malade de trente ans entrée dans le service de M. Desplas à la Maison de Santé des Gardiens de la Paix le 31 octobre 1938 et suivie par MM. Huc et Lubin. Elle présente un abcès de la fosse iliaque droite consécutif à une sacrocoxalgie mais, en plus, elle a des crises diarrhéiques à répétition. Une ponction de l'abcès est faite le 12 puis le 29 décembre ; elle ramène

du pus et des gaz d'odeur fécaloïde : on trouve des colibacilles. Le 14 janvier 1939, fistulisation ; l'écoulement devient extrêmement abondant. Cette fois encore on peut parler de lymphorragie et la malade meurt en cinq jours.

M. Huc se demande ce qu'on aurait pu faire en ces cas. L'ouverture large de la poche aurait-elle permis de voir d'où venait cette hémorragie lymphatique profuse et aurait-elle permis d'obturer la voie d'apport de la lymphe ? Les accidents ont évolué de façon trop rapide pour qu'on ait pu la tenter, mais peut-être faudrait-il y songer si les circonstances le permettaient.

Je vous propose, Messieurs, de remercier M. Huc de nous avoir adressé ces intéressantes et curieuses observations.

## *Tumeur à cellules géantes de la synoviale articulaire du genou,* par M. J.-S. Magnant (de Langon).

Rapport de M. P. Moulonguet.

Observation. — T... (Jacques), quarante-cinq ans, vient me consulter, le 21 septembre 1940, pour une tumeur du genou gauche qu'il a constatée lui-même pour la première fois, en décembre 1939. Cette grosseur attira d'abord l'attention du malade par ses apparitions rares et capricieuses ; mais bientôt elle devint pour lui une gêne par *le blocage du genou* et la fatigue à la marche, quelquefois aussi par une sensation de dérobement du genou.

A l'examen, le genou se présente sous un aspect presque normal ; il n'existe pas d'hydarthrose, mais on constate (l'articulation étant en extension) une tumeur située exactement en regard du condyle interne du fémur ; son volume est celui d'une très grosse noix, sa forme ovoïde, ses contours nets, un peu aplatie en galette, sa consistance dure, cartilagineuse, absolument insensible, très mobile dans tous les sens, mais cependant plus dans le sens vertical que dans le sens latéral ; elle semble rattachée aux plans fibreux sous-jacents par un pédicule.

Cette tumeur peut être fixée avec le doigt ; on constate toujours sa présence quand le genou est en extension, mais, dans le passage de l'extension à la flexion elle disparaît chaque fois brusquement dans la cavité articulaire et ne peut plus être palpée. On ne note en outre aucun mouvement de latéralité de l'articulation ; le signe du tiroir est négatif. Au point de vue fonctionnel, la marche est normale, mais depuis quelque temps moins sûre, car étant sujet aux blocages, le malade n'est plus confiant dans son genou.

Dans les antécédents, rien d'anormal ; il n'a jamais eu de traumastime du genou et n'a jamais pratiqué de sports violents. La cholestérinémie est de 1 gr. 50.

La radiographie, faite le 21 septembre 1940, ne décèle aucune trace de la tumeur, l'interligne articulaire est normal, pas de lésions osseuses ni articulaires visibles.

Intervention le 3 octobre 1940 ; éther.

Le genou étant placé en extension, la tumeur étant saillante sous la peau, on fait le long du bord interne de la rotule une incision de 10 centimètres qui a son centre sur la tumeur ; on tombe sur une tumeur violacée, du volume d'une grosse prune. La tumeur peut être extériorisée facilement ; elle présente un pédicule très fin, du volume d'une plume d'oie, qui la relie à la synoviale articulaire sur le rebord antérieur du plateau tibial. On remarque que l'articulation contient une petite quantité de liquide sérohématique et que la synoviale, qui se réfléchit sur les surfaces osseuses, fémur et tibia, présente une vascularisation anormale. On excise largement la base d'implantation du pédicule de la tumeur. On suture l'incision en trois plans et on immobilise temporairement le genou dans une gouttière en carton. Mobilisation du genou le douzième jour. Le malade sort de la clinique le dix-huitième jour avec un genou sec, indolent ; tous les mouvements de l'articulation ont repris leur amplitude normale.

Examen de la pièce. — *Macroscopique :* Tumeur du volume d'une grosse prune,

de forme piriforme, aplatie légèrement en galette, d'aspect violacé, de consistance ferme et en certains points élastique. A la coupe, aspect charnu, couleur vineuse ; au pôle supérieur de la tumeur existe un pédicule mince de 3 millimètres de diamètre environ et de couleur jaunâtre.

*Examen histologique* (professeur agrégé de Grailly). — A la périphérie, zone de tissu fibro-conjonctif dense poussant des prolongements sous forme de fascicules à l'intérieur de la production.

La lésion elle-même est constituée par deux sortes de cellules : 1° des cellules d'aspect conjonctif constituées en grande partie par des fibroblastes et par quelques cellules d'inflammation, du type surtout macrophagique ; 2° à côté de ces cellules, il en existe de plus volumineuses, de 30 à 50 $\mu$ et davantage, plasmodes plurinucléées, à cytoplasme acidophile. Autour ou dans ces macrophages, on trouve fréquemment des dépôts sanguins. On ne trouve pas de signes apparents de malignité, bien qu'il y ait quelques noyaux très irréguliers.

Cette production s'apparente aux tumeurs à cellules géantes des articulations. Production bénigne actuellement, tout au plus susceptible de réapparition locale et paraissant parfois en rapport avec l'existence de petits dépôts sanguins.

Les tumeurs à cellules géantes des synoviales articulaires ont fait ces dernières années l'objet de bons travaux, qui, s'ils n'ont pas élucidé la nature exacte ni la pathogénie de cette lésion, en ont du moins fixé les caractères anatomo-cliniques et précisé le pronostic. Je ne crois pas, en conséquence, que vous vouliez insérer dans nos *Bulletins* le consciencieux et intéressant travail de M. Magnant qui est déposé dans nos *Archives* (n° 216).

J'en extrais seulement ce qui concerne ce type particulier de la lésion synoviale dont son observation est un exemple : *la forme localisée*. Elle ne se présente pas comme la forme diffuse avec le tableau d'une arthrite chronique, mais bien comme une tuméfaction palpable qui donne parfois — et c'est ici un cas typique — le syndrome du corps étranger articulaire amenant des accidents de blocage. M. Magnant signale comme analogue à son observation celles de Lagiardère et Wanstmann, de von Albertini, de Wegelin, de Simon, de Negrié et Canton, de Sounlag, de Paître et Bruas. Dans ces observations, l'insertion de la tumeur pédiculée se faisait sur la synoviale ; dans celle de Tobler et Christen, l'insertion se faisait sur un ménisque.

Il n'y a aucun doute que le traitement de cette lésion localisée doive être chirurgical. L'opération est facile. Sur 12 cas opérés par extirpation complète de la lésion, la guérison est survenue onze fois ; dans 1 cas, il a fallu réintervenir pour obtenir cette fois la guérison définitive.

La seule difficulté est de diagnostic. En présence d'une lésion perceptible de la synoviale, donnant des accidents de blocage, on ne pense pas d'emblée à la tumeur à myéloplaxes qui est rare. La radiographie négative permet d'écarter le diagnostic de corps étranger ostéo-articulaire, mais il y a des franges synoviales hyperplasiées, des lipomes articulaires. Un procédé de radio-diagnostic pourrait rendre service pour préciser la forme et la situation anatomique exacte de la lésion, c'est l'*arthropneumographie.*

M. Magnant regrette de ne pas avoir complété son observation, très bien prise, par une telle recherche. On peut s'étonner en effet que cette technique, qui est déjà ancienne, ne soit pas plus fréquemment employée. Au début, elle consistait en injection d'air dans la cavité articulaire, puis elle s'est compliquée d'une injection double d'une substance de contraste opaque aux rayons X et d'un gaz. C'est la méthode dite de Bircher

(d'Aarau), qui utilise pour un genou 2 c. c. de perabrodil et une injection d'oxygène.

Ce qui a, jusqu'à présent, empêché la vulgarisation de cette méthode ce sont les risques d'embolie gazeuse, dont des exemples ont été rapportés par Wollenberg, par Ulrichs et Schum. Ces risques sont-ils grands ? Dans un bel article, bien illustré d'Oberholzer (*J. de radiologie et d'électrologie*, 1936, p. 18), l'auteur dit avoir fait 1.200 arthropneumographies sans aucun accident. Krömer (*Der chirurg.*, **12**, 1937) est également très chaud partisan de la méthode. Je ne puis en juger n'en ayant pas d'expérience.

Je vous propose de remercier M. Magnant de son travail.

---

## COMMUNICATIONS

### *Le rétablissement de la continuité normale de l'intestin après résection étendue du rectum. Technique nouvelle par mobilisation du périnée,*

par MM. **F. d'Allaines** et **A. Le Roy.**

(*Travail du service du Dr Roux-Berger.*)

Depuis plusieurs années, au cours de nos opérations sur le rectum, nous nous sommes attachés de plus en plus à rétablir la continuité de l'intestin et à respecter l'anus normal. Il s'agit de toute évidence d'un progrès technique incontestable à condition qu'il permette une *exérèse large du rectum, c'est-à-dire aussi étendue que le réclament la nature de la maladie et l'étendue des lésions*, c'est là une condition primordiale qui domine avant tout la thérapeutique des affections du rectum et qu'il faut respecter coûte que coûte.

Depuis huit ans nous avons opéré 94 malades : 88 cancers et 6 rétrécissements inflammatoires (statistique arrêtée le 15 novembre 1940).

Sur ce total, *vingt-six fois nous avons tenté le rétablissement de la continuité rectale.* Ce chiffre aurait pu être plus élevé, mais au début nous n'avons pas osé utiliser cette technique conservatrice qui nous paraissait trop incertaine et même trop grave; avec la pratique nous avons reconnu l'erreur de cette opinion.

Prenons tout d'abord la statistique d'ensemble : sur 88 cancers, 17 se sont révélés inopérables, cette faible proportion de 20 p. 100 est due au fait que nous avons tenté l'ablation du cancer du rectum même dans des cas limites, en aucun cas l'étendue de la tumeur ou ses adhérences n'ont été un obstacle. Actuellement nous ne reconnaissons aucune contre-indication sauf en dehors des métastases, l'âge, l'état général, l'infection fébrile et les adhérences larges à l'appareil urinaire.

Voici deux exemples de ces cas limites :

I. M. G..., soixante-six ans, cancer du rectum à 4 centimètres de l'ampoule adhérant à la prostate. Amputation abdomino-sacrée très difficile au cours de laquelle on enlève les vésicules et une tranche de la prostate ; la vessie est ouverte et suturée en deux endroits. On doit compléter par une cystostomie. Opéré en juin 1938, M. G... va bien actuellement.

II. M. A..., soixante-cinq ans, anus iliaque gauche pratiqué auparavant par un chirurgien qualifié qui avait déclaré la tumeur inopérable. Dix-huit mois après cette intervention, étant donné le bon état général, nous tentons l'extirpation : amputation abdomino-sacrée d'une énorme tumeur sus-ampullaire remplissant le pelvis et complètement immobile, on doit, de propos délibéré, sectionner le canal déférent et l'uretère droit qui passent en pleine tumeur. Néphrectomie secondaire. Opéré en juin 1938, ce malade va toujours bien actuellement.

Nous avons d'autres observations semblables qui récompensent la ténacité et l'audace du chirurgien.

### Technique générale de l'opération.

Notre schéma opératoire a varié quelque peu depuis nos débuts dans cette chirurgie ; depuis quelques mois nous avons adopté la technique suivante :

Opération toujours en plusieurs temps :

1° *Dans un premier temps, incision exploratrice* pour juger de l'opérabilité de la tumeur (c'est-à-dire vérifier l'absence de métastase, étudier les pédicules lymphatiques et l'état de l'intestin au-dessus de la tumeur (qui présente parfois une deuxième tumeur) et aussi pour apprécier l'étoffe intestinale disponible et les possibilités de la restauration.

Ce *temps explorateur nous paraît indispensable.* En effet, il n'y a aucune certitude à tirer des seules données de la clinique même aidée de la cystoscopie, pour juger si la tumeur est opérable ou non. Quand nous avons voulu éviter ce temps explorateur, nous avons été parfois trompés et actuellement nous le faisons toujours. Au cours de cette exploration, aucune manœuvre opératoire (décollement, etc...), ne doit être tentée ; l'examen doit être fait avec la plus grande douceur, il faut éviter de provoquer l'apparition d'adhérences

Enfin, lors de ce temps préliminaire, on pratique un anus sous angulo-colique gauche à éperon pour dériver entièrement les matières (l'anus cæcal donne une dérivation insuffisante).

2° *Au bout de trois semaines, pendant lesquelles on procède à un nettoyage soigneux du bout inférieur, opération par voie combinée abdomino-sacrée.* Dans le temps abdominal on pratique la section du méso et la ligature du pédicule vasculaire sigmoïdo-pelvien, on amorce la libération du rectum, complètement en arrière, partiellement sur les côtés, très peu en avant. Enfin on pratique une péritonisation complète par-dessus le rectum et le sigmoïde tassés dans la concavité sacrée. Dans le temps sacré, on termine la libération de la partie inférieure du rectum. *La voie transsacrée* nous paraît beaucoup plus aisée que la voie périnéale même agrandie par la résection du coccyx, elle donne un jour considérable qui permet aisément la dissection du pelvis sous le contrôle de la vue. En outre, cette voie est plus favorable pour réaliser la conservation du sphincter et des releveurs ; en effet, la voie périnéale, ou bien reste très étroite, ou bien sacrifie un des releveurs avec les pédicules inférieurs (Cunéo, Zagdoun), ce qui compromet la qualité du résultat fonctionnel.

Au cours de ce temps sacré on pratique, suivant les cas, soit l'amputation du rectum avec l'anus (cas défavorable où l'on ne peut rien conserver) ou bien la résection du rectum avec conservation de l'appareil : releveur-sphincter-vaisseaux hémorroïdaux-canal anal (cas favorables) et l'on rétablit la continuité.

Rétablissement de la continuité.

Quand le cas est favorable nous rétablissons la continuité de l'intestin et ceci est sous la dépendance d'indications thérapeutiques et de procédés techniques variables suivant les cas.

A. Voici nos indications. — *Siège de la tumeur :* il faut enlever très largement pour éviter la récidive locale, en haut il faut enlever aussi long d'intestin que possible sans se préoccuper de rétablir la continuité : c'est facile par la voie abdomino-sacrée, l'étendue de nos résections oscille entre 25 et 45 centimètres. En bas, quelle étendue faut-il enlever ? Tous les auteurs sont d'accord pour admettre que si l'on a enlevé une longueur de 5 centimèters de rectum sain au-dessous du bord inférieur de la tumeur, il n'y a pas à craindre de récidive au niveau du segment anal conservé. Notre expérience confirme cette opinion ; deux fois nous avons méconnu cette règle formelle dans notre désir de rétablir la continuité et nous avons coupé le rectum à 2 et 3 centimètres au-dessous de la tumeur, les deux fois la récidive est survenue en quelques mois. En pratique, nous estimons que *toute tumeur dont le bord inférieur n'est pas à 10 centimètres minimum de l'orifice anal ne peut permettre une opération conservatrice.* Nous disons couramment qu'une tumeur accessible au doigt (sauf les tumeurs invaginées et prolabées) ne peut relever de la chirurgie réparatrice.

*Nécessité de la dérivation intestinale préalable totale.* L'anus à éperon et le nettoyage de l'intestin (trois semaines) nous paraissent indispensables ; pour l'avoir méconnu (l'anus cæcal est insuffisant) nous avons vu lâcher les sutures.

*L'état général et l'âge,* au-dessus de soixante-dix ans, jusqu'à présent, nous ont paru contre-indiquer cette chirurgie conservatrice plus longue d'exécution, toutefois nous avons tendance à opérer des malades de plus en plus âgés.

B. Technique du rétablissement de la continuité. — Le rétablissement de la continuité intestinale peut se faire par différents procédés, les résultats fonctionnels sont d'autant meilleurs que l'on conserve au maximum l'appareil réflexe sphinctérien, muqueuse anale-sphincter-releveurs et pédicule hémorroïdal de chaque côté. Nous avons essayé plusieurs techniques pour nous limiter de plus en plus à une seule :

1° *La section du releveur d'un côté suivie d'invagination du côlon dans l'anus* (Cunéo, Zagdounn); nous l'avons employée deux fois avec des suites immédiates simples et comme résultat fonctionnel, une demi-continence médiocre. On peut obtenir mieux.

2° *L'invagination* (type Hochenegg) du côlon dans le canal anal dépouillé de sa muqueuse (5 cas). Le résultat a été le suivant : quatre fois la suture a tenu mais avec deux sténoses légères, une fois elle a lâché avec fistule. Les 4 cas favorables ont une continence complète pour les matières solides, incomplète pour les liquides, le besoin est mal senti, les gaz passent sans grand contrôle.

En conclusion, nous n'employons pas l'invagination dans le cancer du rectum mais nous en réservons l'emploi au rétrécissement du rectum

où il est indispensable d'enlever la muqueuse anale constamment atteinte. Nous revoyons en ce moment 2 cas demeurés guéris depuis deux et trois ans après résection de 45 à 50 centimètres de rectum atteint de rectite sténosante. Cette parenthèse, pour indiquer que les cas graves de rétrécissement du rectum restent encore du domaine chirurgical quoi qu'on en ait dit.

3° *La suture bout à bout du côlon au canal anal* (sectionné juste au-dessus des releveurs conservés intacts) est le seul procédé qui donne un résultat fonctionnel parfait, la continence est parfaite pour les solides, les liquides et les gaz, témoin ce malade qui a gardé une heure et demie un lavement baryté administré pour étudier la disposition anatomique du haut rectum (fig. 1). Douze fois nous avons utilisé cette technique : sept ont abouti à un succès complet, soit d'emblée, soit après une minime fistule spontanément fermée. Cinq fois les sutures ont lâché et il s'est produit une fistule postérieure sur laquelle nous reviendrons. Avec les progrès de notre technique, nous espérons l'éviter à l'avenir.

4° Enfin, procédé de nécessité, nous avons quatre fois tenté le *rétablissement secondaire en utilisant le prolapsus qui s'était produit par l'anus sacré* (procédé de Gœtze) ; une fois le résultat a été correct avec sténose légère. Ce procédé ne nous paraît à envisager que lorsqu'on ne peut faire autrement.

### Gravité de l'opération conservatrice.

Le rétablissement de la continuité intestinale entraîne une prolongation du temps sacré, vingt minutes, une demi-heure; on pourrait craindre qu'il n'aggrave le pronostic. Voici notre statistique de mortalité opératoire : 94 opérations, 10 morts (11 p. 100).

Opérations sans rétablissement de la continuité : 68 cas, 9 morts (14 p. 100).

Opérations avec rétablissement de la continuité : 26 cas, 1 mort [4 p. 100] (1).

Il apparaît donc à première vue qu'une opération plus longue et plus compliquée, conservatrice, soit moins grave que la simple amputation ; c'est en réalité un paradoxe facile à expliquer, car il est évident que, jusqu'ici, nous avons réservé la restauration anatomique aux meilleurs cas, nous voulons simplement montrer par ces chiffres qu'entre des mains exercées l'opération abdomino-sacrée suivie de restauration immédiate n'est pas grave.

### Cause des échecs de la suture.

Tous les auteurs, qui ont pratiqué cette chirurgie conservatrice par la

(1) Cette mort post-opératoire concerne une malade de quarante-huit ans, opérée en 1936 pour un cancer du rectum ; dans le premier temps opératoire on avait pratiqué une hystérectomie pour salpingite suppurée et une cæcostomie. Dans le deuxième temps, opération abdomino-sacrée où nous notons les fautes suivantes : pas de péritonisation possible par le ventre, vascularisation médiocre du côlon abaissé. Cette malade a désuni ses sutures vers le troisième jour sous la poussée des matières et est morte le dixième jour de phénomènes occlusifs. Nous pensons qu'il nous serait possible actuellement d'éviter un insuccès de ce genre en corrigeant les erreurs suivantes : cæcostomie pratiquée au lieu d'anus artificiel à éperon, péritonisation insuffisante, vascularisation insuffisante.

voie sacrée ou coccygienne, connaissent les ennuis de la fistulisation de l'intestin due à la désunion des sutures ; la désunion des sutures entraîne une fistulisation du quart ou de la moitié postérieure de l'anastomose.

Les deux anses viennent progressivement s'adosser. en éperon au sacrum formant un anus en canon de fusil (fig. 2), entouré de tissus rigides et difficile à guérir, il faut essayer d'éviter cette désunion, elle est due à notre avis à deux causes :

1° La *dérivation insuffisante des matières* et le nettoyage insuffisant du segment inférieur de l'intestin, nous l'avons déjà vu plus haut.

2° La *brièveté de l'intestin ;* la longueur du côlon pelvien joue, en effet, un rôle capital. On peut apprécier la longueur de l'intestin, c'est-à-dire les possibilités de rétablissement, soit par un lavement baryté, soit lors du temps explorateur, et entre le côlon long, ptosique, des femmes maigres,

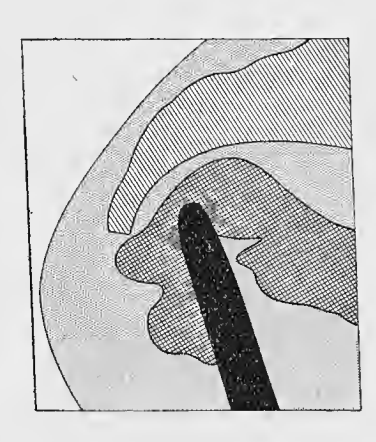


Fig. 1. — Schéma radiologique d'un néorectum reconstitué. En haut, on voit le sacrum dont la partie inférieure a été réséquée. En bas, la canule introduite dans l'anus. Remarquer le coude décrit en arrière par le rectum. Le sommet de la courbe paraît adhérente au sacrum. On comprend la fréquence de la fistulisation à ce niveau.

et le côlon gras et court des hommes replets, il existe tous les intermédiaires. Mais au cours de l'opération définitive, l'infiltration du méso, la vascularisation du côlon, la nécessité de couper très haut, à au moins 20 centimètres au-dessus de la tumeur, expliquent qu'avant le temps d'exérèse on ne puisse jamais affirmer que l'on pourra exécuter une suture intestinale correcte. C'est donc après résection du rectum, pratiquée sans se préoccuper de la réunion, que l'opérateur peut, et alors seulement, apprécier les possibilités de rétablissement ; auparavant, il a pu les prévoir, jamais les promettre :

La suture peut lâcher dans deux cas : ou bien elle tirait, c'est une erreur technique, quand l'étoffe est tendue il ne faut pas suturer, l'échec est certain.

Ou bien les tranches intestinales tenaient bien sans traction bout à bout, mais vers le huitième jour il y a eu une *désunion secondaire*. Nous avons cru trouver l'explication de ces désunions secondaires dans le mécanisme de la cicatrisation de la vaste brèche pelvienne laissée en fin d'intervention.

Cette cavité, en effet, est limitée en arrière et en haut par la portion

restante du sacrum qui a une direction plus proche de l'horizontale que de la verticale ; latéralement par les ischions, en avant par le plan urogénital ; en haut et en avant par le cul-de-sac péritonéal reconstitué.

Dans cette cavité, le côlon suturé au canal anal suit un trajet presque vertical du promontoire jusqu'à l'anus (fig. 2, *a*).

Au cours de la cicatrisation, le côlon va progressivement s'accoler à

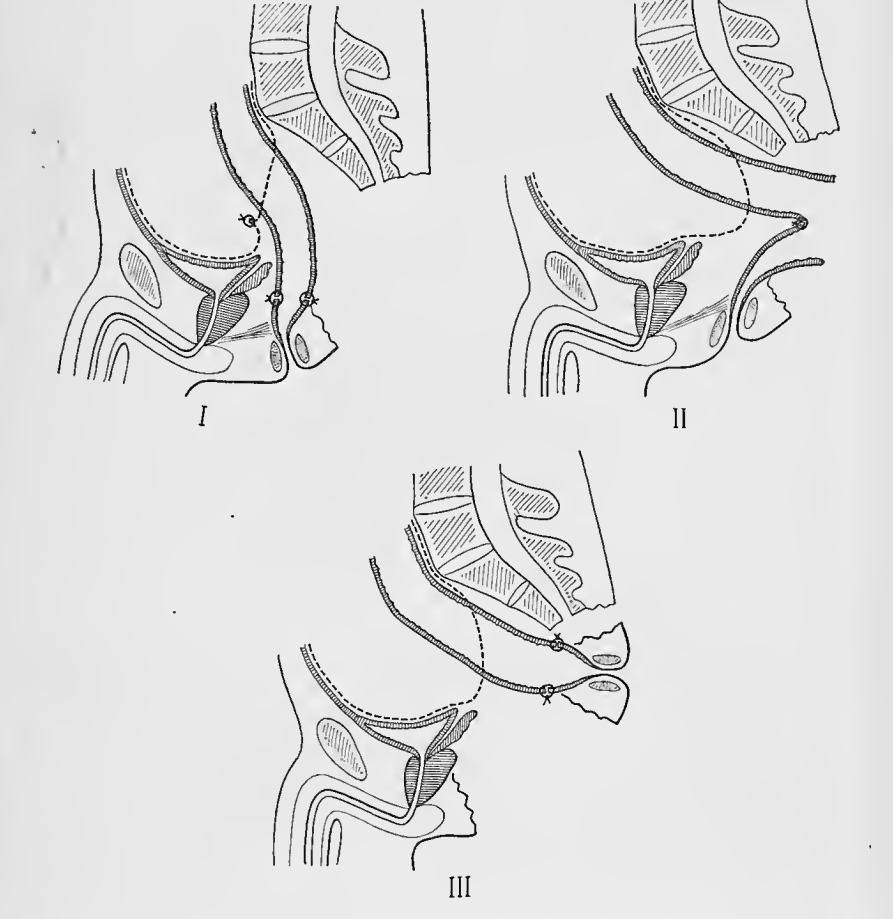



Fig. 2. — I, II, III, figures schématiques montrant le mode de désunion secondaire des sutures et la formation d'une fistule postérieure avec éperon; I, Opération terminée suture colo-anale; II, sous l'influence de la poussée abdominale et du processus de cicatrisation, la zone des sutures est repoussée en arrière, l'intestin trop court se désunit. Il se produit une fistulisation sacrée et un éperon; III, schéma de la mobilisation du périnée antérieur. La désunion n'est plus à craindre.

la face antérieure du sacrum jusqu'à la ligne de section de celui-ci ; il subit alors une angulation ouverte en avant de 45° à 60° environ, puis, de là, gagne la région anale (fig. 1). Ce second trajet est plus long que le premier ; si donc le côlon abaissé dispose d'un surcroît de longueur, il pourra facilement se prêter à cette angulation ; si, au contraire, il était

abaissé de justesse, la traction considérable qu'il va subir provoque la désunion de la suture et la création d'un véritable anus à éperon dans la région sacrée.

Pour éliminer ces deux causes d'échec, traction importante et angulation, il faut chercher à placer d'emblée le côlon dans la situation qu'il doit en définitive occuper au contact de la face antérieure du sacrum.

Pour cela, en fin d'opération, on amène le côlon contre le sacrum. S'il dépasse la tranche de section de celui-ci d'une longueur suffisante pour pouvoir de là gagner l'extrémité supérieure du canal anal et y être suturé, ce sont les conditions mêmes du succès et il est inutile de modifier la technique opératoire jusqu'ici utilisée.

*Débridement périnéal antérieur* (fig. 2, *c*). — Si, au contraire, le côlon est trop court, c'est par mobilisation en arrière du périnée postérieur que l'on va amener le canal anal avec son appareil sphinctérien au contact de la tranche de section sacrée, dans le prolongement même de l'axe du côlon abaissé et plaqué contre la face antérieure du sacrum. Le bénéfice de longueur ainsi obtenu est de l'ordre de 7 à 10 centimètres.

Le déplacement en haut et en arrière est rendu possible par la direction des pédicules vasculo-nerveux hémorroïdaux inférieurs qui ont une direction oblique en dedans, en bas et en avant, ils ne subissent donc aucune élongation.

Voici la technique que nous utilisons pour mobiliser le périnée, elle a déjà été indiquée par Mandl mais nous ignorons la technique dont se servait cet auteur (2).

On pratique une incision pré-anale en forme d'accent circonflexe sectionnant le raphé antérieur et le muscle recto-urétral sur la ligne médiane et de chaque côté le faisceau interne du releveur à direction presque antéro-postérieure ; ces sections faites, l'appareil sphinctérien ne tient plus que par deux ponts latéraux qui contiennent le releveur et les pédicules vasculo-nerveux, on peut facilement le déplacer en arrière et le fixer dans sa nouvelle position par deux grosses soies placées de chaque côté de la peau. Deux fois nous avons utilisé cette technique, les deux fois avec un plein succès.

Il nous faut encore insister, en terminant, sur ce fait que cette technique réparatrice ne dit pas économique et que nos exérèses du rectum sont aussi et même plus étendues qu'au début, alors que nous ne nous préoccupions pas de la réparation. Deux fois nous n'avons pas enlevé assez (voir plus haut), la récidive locale est survenue. *Aucun des autres malades* (23) *n'a fait de récidive locale.*

Notre statistique complète est difficile à établir dans les conditions actuelles ; nous comptons, dans les mois qui ont suivi, pour les 18 cancers du rectum opérés par ce procédé restaurateur : 3 morts de métastases, 1 pulmonaire (quatre mois), 1 cérébral (trois ans), 1 hépatique (deux ans), 1 mort de septicémie à staphylocoques quelques mois après l'opération ; des 14 malades restants, 8 revus sont en bon état entre un et six ans après l'opération.

Voici les quelques données, résultant de notre expérience, que nous avons voulu apporter à cette tribune ; cette expérience est encore en cours car nous essayons d'améliorer encore notre technique, mais elle

(2) La technique détaillée paraîtra incessamment dans la *Thèse* de l'un de nous.

nous a déjà paru suffisamment fixée dans ses grandes lignes pour pouvoir être exposée ici et utilisée par d'autres.

M. **Sénèque**: De l'intéressante communication de M. d'Allaines, je ne retiendrai pas le point sur lequel nous sommes tous d'accord, c'est-à-dire la nécessité de bien explorer par la voie haute les possibilités de l'exérèse et la nécessité d'établir au préalable un anus de dérivation sur l'angle colique ou sur le transverse. Je n'insisterai que sur la question de la conservation sphinctérienne, et de l'exérèse par voie abdomino-sacrée. Cette intervention abdomino-sacrée est actuellement très bien réglée au point de vue technique, d'exécution aisée et je l'ai toujours terminée par anastomose termino-terminale. Je n'ai jamais obtenu par ce procédé la guérison opératoire d'emblée ; certains de mes opérés ont présenté une désunion partielle de leur suture et à condition de réintervenir rapidement j'ai pu obtenir le rétablissement complet de la continuité ; par contre, quand la désunion a été totale, j'ai eu beau tenter à plusieurs reprises la suture des deux bouts, j'ai toujours échoué, et les malades sont restés en fin de compte avec un anus sacré.

J'ai eu deux très beaux résultats opératoires en pratiquant l'intervention que j'ai décrite avec M. Cunéo et mon ami Zagdounn dans le *Journal de Chirurgie*. Le malade que je vous avais présenté ici il y a je crois sept ans et un autre malade opéré depuis quatre ans sont restés parfaitement continents après avoir subi cette intervention.

La technique que nous propose M. d'Allaines me paraît extrêmement intéressante pour obtenir un meilleur résultat dans ces tentatives de conservation sphinctérienne.

M. **Rouhier**: Je ne veux pas prendre aujourd'hui la parole à propos de la partie technique de l'intéressante communication de M. d'Allaines, bien que ce soit un sujet que je travaille moi aussi depuis longtemps, j'attends d'avoir pu la relire à tête reposée dans les *Bulletins*. Mais j'ai relevé un point : c'est la fréquence des métastases rapides après les opérations de cancer du rectum. C'est qu'en effet ces métastases sont très fréquentes, elles se produisent presque toujours dans le foie et dans le courant de la première année qui suit l'intervention. On peut dire qu'après le danger opératoire, c'est là le gros danger qui menace les opérés de cancer du rectum. Le cancer du rectum est un bon cancer en ce sens que, opéré correctement et guéri opératoirement, il récidive peu ; les opérés guéris continuent à vivre de longues années s'ils échappent à ce gros danger de la première année qui est la métastase hépatique. Son évolution est si rapide quand elle se produit, qu'on voit le malade maigrir, se ratatiner et se cachectiser en deux ou trois mois. On peut se demander si ce n'est pas au cours des malaxations forcées de la tumeur, pendant l'opération, que le chirurgien chasse les cellules cancéreuses dans le foie comme par expression. J'ai le souvenir d'avoir lu, jadis, dans un travail de la clinique des frères Mayo, à propos des cancers du sein, que les métastases apparaissaient principalement chez les malades trop souvent examinées, dont les examens successifs exprimaient la tumeur et chassaient les cellules cancéreuses dans les vaisseaux. Les malades des services d'enseignement seraient ainsi plus exposés que les autres.

M. **Heitz-Boyer**: Dans la très intéressante communication de Gaudart-d'Allaines, je ne lui ai pas entendu parler de l'utilisation du Bistouri Electrique, qui, je crois, trouve dans cette chirurgie du cancer du rectum une de ses indications les plus intéressantes, et — j'y insiste une fois de plus — avant tout du fait de son action de « calfatage » sur les sections vasculaires sanguines et lymphatiques, action précieuse dans un milieu aussi infecté (1). Gaudart l'a-t-il utilisé ? Et si oui, dans quelle proportion et avec quels résultats ? En a-t-il constaté un bénéfice ? Et, particulièrement, an point de vue des sutures, a-t-il fait quelque observation à ce sujet ? Ont-elles été influencées ou non par ce mode de section ?

M. **P. Brocq**: J'ai admiré la belle communication de mon ami d'Allaines, ses ingénieuses techniques, et, pour tout dire, les efforts qu'il a faits pour améliorer les résultats de cette chirurgie difficile. Il nous a dit qu'il faisait toujours précéder l'exérèse par une laparotomie exploratrice. Il a raison. Il faut, en particulier, toujours examiner le foie. J'ai l'impression que, chez nombre de malades, qui meurent tôt après une exérèse, il existait déjà une métastase hépatique, plus ou moins perceptible, avant l'opération ; cette métastase me paraît fréquente, même chez les malades qui ne sont pas en très mauvais état.

M. **d'Allaines**: Je suis tout à fait intéressé par les observations que l'on vient de faire à la suite de notre communication.

La désunion de la suture est, en effet, un incident encore fréquent dans les suites opératoires puisque je ne compte que 7 cas fermés définitivement par première intention. C'est un incident fâcheux.

En effet, si la désunion survient, elle peut, précoce ou tardive, entraîner deux éventualités.

Tantôt, il se constitue un orifice fistuleux arrondi et étroit (petit doigt) ; il n'empêche pas toujours la défécation par la voie normale ; bien que, entouré de tissus rigides, il guérit parfois seul et, en tout cas, son traitement chirurgical est assez aisé.

Ou bien il se produit une désunion totale ou subtotale et on voit apparaître un anus sacré en canon de fusil avec éperon. Cet anus est très difficile à fermer, voire même incurable, entouré qu'il est par des tissus minces, durs et non mobilisables. Je crois qu'on pourrait le traiter par une suture secondaire facilitée par la mobilisation du périnée. Je ne l'ai pas encore essayé.

En tout cas, le fait de mobiliser le périnée, lors de l'opération principale, évite toute traction, rend la désunion improbable et, si celle-ci se produit, il doit se constituer une fistule antérieure (par l'endroit du drainage) qui aura certainement plus de tendances à guérir spontanément ou à l'aide d'une intervention secondaire.

Il est bien évident que, lors du temps explorateur, l'examen, non seulement du foie, mais aussi de toute la cavité abdominale, s'impose. Il faut même pratiquer une biopsie si cela semble nécessaire. Je l'ai fait

(1) Naturellement, son action « stérilisante » peut être intéressante ainsi, et aussi, mais en troisième lieu seulement, l'action « hémostatique », sans parler de l'avantage de pouvoir pratiquer au besoin une recoupe sans risquer d'essaimer des cellules cancéreuses.

deux fois avec utilité dans le cancer, deux fois dans un but de recherche scientifique dans le rétrécissement inflammatoire.

Je ne crois pas que l'opération abdomino-sacrée puisse être remplacée par l'opération abdominale pure avec suture colorectale par l'abdomen. Ces deux opérations concernent des tumeurs situées à des hauteurs différentes. Il suffit de penser que dans l'opération par voie abdomino-sacrée, de manière à enlever largement l'intestin, nous ne laissons en bas qu'une hauteur de canal anal de 3 à 5 centimètres. Je crois impossible, par une voie abdominale pure, d'exécuter une suture correcte du côlon à ce canal anal conservé.

Enfin, je n'ai pas utilisé couramment le bistouri électrique. Je m'en suis servi plusieurs fois dans un but d'hémostase. C'est commode dans le fond du bassin au cours du temps abdominal. Je n'ai pas remarqué de différences notables dans les suites immédiates ou éloignées.

## *Tubage gastrique à demeure par la sonde naso-pharyngienne au cours des iléus paralytiques,*

par MM. **R. Soupault** et **J. Benassy.**

Historique. — Le travail le plus ancien que nous ayons rencontré sur ce sujet est celui de Kappis, de Kiel (*Münch. med. Woch.*, 1911), puis celui de Brown et Brown (*Journ. Am. Med. Ass.*, 1924). Depuis, plusieurs auteurs allemands, Gebele, Kirschner, Melchior entre autres, en font de plus ou moins importants exposés et Wangensteen (de Minneapolis), ainsi que Schmidt et Bartlett, y revient en 1933, soulignant déjà par la publication de radios en série, l'heureuse influence de l'évacuation intestinale artificielle. Mais tandis qu'il paraît attribuer la paternité de l'idée à un Allemand (Westermann, 1910), Brown et Brown considèrent que le mérite en revient à un Français, Poissonnier, qui, en 1906, conseillait de traiter ainsi les malades atteints d'ulcère perforé de l'estomac. Il y a lieu de signaler encore les articles suisses de Henschen, de Bâle (*Arch. klin. Chir.*, 1927) et de Howald (*Der Chirurg.*, 1936).

Technique. — L'instrumentation se compose essentiellement d'une petite sonde banale en caoutchouc semi-souple, d'un diamètre de 4, 6 ou 8 millimètres, longue de 75 centimètres, de conception fort ancienne et servant à l'alimentation naso-pharyngienne, qu'après avoir convenablement huilée, on introduit par une narine. L'extrémité pénètre du premier coup, le long de la paroi postérieure du pharynx, dans l'œsophage et gagne la cavité gastrique. On en est souvent averti par l'émission de gaz au pavillon de la sonde, ou encore en se guidant par l'aspiration. Un repère sur le tube peut indiquer d'ailleurs la longueur approximative adéquate. Aucune anesthésie n'est nécessaire et, en procédant avec douceur, aucun réflexe nauséeux ne se produit. Le segment de sonde extérieur est fixé par un leucoplaste à la joue du malade. L'aspiration se fait tout simplement au moyen d'une seringue en verre (comme dans le tubage duodénal) et est répétée de demi-heure en demi-heure, davantage s'il le faut. D'ailleurs, le reflux est parfois spontané, soit d'emblée, soit après amorçage par la seringue.

Soit qu'on veuille examiner le liquide extrait et déterminer son $pH$,

soit encore qu'on ait à rechercher la présence de ferments digestifs, la récolte se fera dans un bocal, par exemple, sous une couche surnageante d'huile de paraffine, ce qui le maintiendra à l'abri de l'air.

Le drainage peut être continué sans interruption pendant plusieurs heures et même plusieurs jours (dans une de nos observations, six jours consécutifs). Certains auteurs ont signalé quelques rares cas d'ulcérations ; nous n'en avons jamais rencontré.

Résultats immédiats. — Lorsqu'on introduit la sonde et qu'on aspire, c'est tout d'abord, très vite, une forte diminution du ballonnement abdominal, à commencer par celui dû à la distension gastrique avec les douleurs parfois vives et tout au moins la gêne qu'elle provoque ; puis le météorisme s'efface de plus en plus, sans peut-être disparaître jamais tout à fait. L'agitation du sujet décroît. Sa respiration diaphragmatique est plus aisée. Les vomissements sont supprimés. Enfin, la sensation de soif, si pénible et dont se plaignent tous les malades occlus, peut être combattue par la prise, au gré de ceux-ci, de boissons fréquentes et abondantes puisque, aussitôt après, les liquides sont réaspirés et évacués.

Cette technique que nous utilisons depuis deux ans diffère par deux points de celle que Brocq vous a rapportée l'autre jour de la part d'Iselin et d'Eudel. Celle-ci est, en effet, un tubage duodénal et non pas gastrique. L'aspiration n'est plus discontinue, mais constante et réalisée par une sorte de trompe à eau. Sans doute, ce dispositif est plus parfait que celui que nous vous exposons, mais il est plus compliqué. Quant au fait que l'extrémité distale de la sonde doive être exactement au niveau du 2e duodénum, il paraît difficile d'en être toujours assuré sans la nécessité d'un contrôle radiologique et, d'autre part, cela semble le plus souvent superflu.

En effet, d'une part, notre expérience personnelle, basée sur plusieurs dizaines de cas où nous avons eu des résultats très heureux, nous a montré à plusieurs reprises la cavité gastrique elle-même envahie par du liquide porracé et même fécaloïde (plusieurs centaines de centimètres cubes); les vomissements spontanés de même nature ne sont-ils pas connus ? D'autre part, le pylore ne reste guère infranchissable à contre-courant dès qu'il y a stase duodénale ; et qui ne connaît la motilité et la puissance considérables du duodénum en face d'un obstacle pour se débarrasser de son contenu ? Par ailleurs, Matthéas a, chez 10 sujets atteints d'occlusion du grêle, pratiqué des gastrostomies grâce auxquelles il arrivait parfaitement au but cherché de vidange du tube digestif supérieur. Haberland en fait même une méthode de choix.

Il y a lieu de noter que *ce drainage du tube digestif ne se met à fonctionner que si l'occlusion a atteint un certain seuil ;* c'est-à-dire que le liquide en rétention vient occuper la partie supérieure du grêle (moment critique plus ou moins tardif selon le siège de l'obstacle). C'est justement aussi dans ces conditions que son utilité est la plus grande.

Mode d'action. — Au cours des occlusions intestinales aiguës *portant sur l'intestin grêle*, la gravité des accidents est d'importance assez rapidement croissante pour menacer la vie dans un délai variable allant de quelques heures à quelques semaines.

Si les processus physio-pathologiques, qui entrent en jeu pour aboutir à la mort, sont diversement interprétés dans d'innombrables travaux et si

les conclusions, actuellement encore, ne sont pas fermes, les facteurs initiaux sont toujours les mêmes.

En effet, la théorie *mécanique* invoque la mise en tension de l'estomac et du grêle qui s'oppose au libre jeu du péristaltisme, les transforme en tubes inertes et aboutit à la formation de coudures et d'éperons. La théorie *nerveuse* suppose que les plexus de Meissner et d'Auerbach, irrités par la congestion et l'infiltration des tuniques, mettent en jeu un réflexe passant par les ganglions cæliaques et entretenant la paralysie de la musculature lisse. La théorie *infectieuse* admet que les tuniques, distendues, laissent filtrer les germes microbiens qui sont résorbés dans le sang de la circulation portale (Gurewitch) ou viennent irriter la séreuse péritonéale (Lauwers). La théorie *anti-toxique*, brillamment présentée par Roger et Garnier, puis reprise plus récemment par Draper et Whipple, par Gérard, veut que — quelle que soit la nature de la toxine, quels que soient son origine et son mode de production — ce soit dans les anses les plus élevées et même, avant tout, dans le duodénum, que s'élaborent presque essentiellement le ou les facteurs toxiques. La théorie *humorale* et du déséquilibre acide-base de Haden et Orr, explique par la fixation du chlorure de sodium sur le contenu en stagnation qu'il neutralise, l'appauvrissement du sang et des tissus en sel. Enfin, la théorie *pancréatique* de Delrez et Bottin fait intervenir l'envahissement des canaux pancréatiques par le contenu duodénal hypertendu.

Quelle que soit celle de ces principales théories pathogéniques rapidement énumérées qu'on retienne, toutes s'appuient sur l'un ou l'autre des deux faits essentiels, qui sont, au point de vue anatomo-physio-pathologique, les caractéristiques initiales de l'occlusion ; l'une, c'est la stagnation de liquide (soit de stase simple, soit d'hypersécrétion) ; l'autre, c'est l'atteinte des parois intestinales perturbées dans leur anatomie et dans leur physiologie tant motrice que sécrétoire.

Un procédé technique qui réussit à supprimer ces phénomènes locaux, de base peut-on dire, ou à en réduire beaucoup l'importance, retarde du même coup leurs conséquences d'ordre général. C'est ce qu'ont toujours poursuivi les chirurgiens. C'est ce à quoi vise le tubage gastrique continu.

Accessoirement, il permet l'introduction *in situ* de liquides à visées thérapeutiques, soit, selon les tendances, le bicarbonate de soude, le chlorure de sodium, etc...

Indications. — Le drainage continu de l'estomac peut être indiqué dans les *suites des opérations gastriques*. Il y a quelque dix ans, les « lavages au tube de Faucher » étaient systématiquement préconisés. Bien qu'ils aient perdu beaucoup de leur importance, on est conduit à y recourir parfois encore ; mais ils sont pénibles, douloureux, parfois mal acceptés ; et surtout ils sont intermittents et leur action est donc passagère. La sonde à demeure permet de rincer la cavité gastrique aussi correctement tout en laissant boire les opérés.

*Dilatations aiguës de l'estomac.*

*Occlusion duodénale aiguë post-opératoire.*

En dehors de ces applications mineures, M. Lenormant a parfaitement posé, dans son intervention après le rapport de Brocq, les trois principales indications :

a) *Traitement préopératoire ou per-opératoire dans une occlusion du*

*grêle.* — Un mieux-être se produit et une atténuation des signes généraux. L'examen clinique est facilité. De plus, les vomissements pendant l'anesthésie se trouvent évités et, avec eux, les dangers des accidents d'asphyxie par envahissement des voies respiratoires. Enfin, l'acte opératoire lui-même est facilité, tant dans le temps d'exploration que dans celui de la réintégration des anses. Et, conséquence qui, pour certains, serait capitale, on s'oppose à l'absorption massive du liquide de stase par la muqueuse du segment sous-jacent à l'obstacle, après la levée de celui-ci.

b) *Péritonites aiguës* au cours desquelles beaucoup d'auteurs confèrent plus de gravité à la paralysie intestinale qui en résulte qu'à l'infection de la séreuse proprement dite (traitée du reste, à l'heure actuelle, par les crayons de sulfamide perdus). C'est au point qu'on a pu préconiser l'iléostomie systématique dans certaines péritonites diffuses. Il est possible que la sonde puisse remplir le même rôle. Bartlett a fait, à ce propos, une remarque intéressante. En calculant le liquide absorbé par l'opéré et le liquide extrait par le tube, tant que l'iléus persiste, on aspire plus de liquide qu'il n'en est ingurgité : ce qui prouve l'hypersécrétion des muqueuses. C'est l'inverse dès qu'une détente se manifeste, et on peut même considérer cette mesure comme un excellent indice pronostique.

c) *Iléus paralytique post-opératoire.* — Chapitre sur lequel nous voulons nous étendre un peu plus particulièrement, car c'est à notre sens là que la méthode offre le plus d'intérêt.

Sous cette rubrique d'iléus paralytique, il faut entendre, nous semble-t-il, toute une série d'états abdominaux post-opératoires, allant depuis le simple retard au delà de quarante-huit heures dans l'émission des gaz intestinaux, jusqu'aux occlusions post-opératoires précoces dans lesquelles, si certains agents mécaniques, ou infectieux, ou plastiques interviennent, sans aucun doute, mais dans une proportion discutable, la distension paralytique, elle, est toujours plus ou moins présente.

Voici, parmi plusieurs autres observations, quatre exemples que nous avons choisis.

Observation I. — Mme N..., cinquante-neuf ans. Crise abdominale aiguë, fébrile datant de cinq jours. Plastron iliaque droit jusqu'au pubis. Mélæna récent. Amaigrissement. La radio ne départage pas les diagnostics d'abcès appendiculaire et de cancer du cæcum abcédé. Intervention sous rachianesthésie. Gros magma d'anses grêles sous la paroi antérieure jusqu'au pubis. Au centre, un abcès avec appendice perforé. Libération, méchage. Ablation de l'appendice. A sa base, infiltration du cæcum (tumeur inflammatoire ou néoplasme). Extériorisation. Biopsie (cancer +). Cæcostomie. Suites opératoires sans graves accidents, mais au bout de deux jours : ballonnement, malaises, régurgitation.

Drainage de l'estomac par sonde naso-pharyngienne à demeure. Evacuation quotidienne de gaz et de 500 c. c. environ de liquide jaune brunâtre. Au bout de trois jours (cinquième jour) des gaz sont émis par la fistule cæcale, puis des matières liquides. Guérison.

Obs. II. — Mme T..., cinquante et un ans. Fibrome ayant provoqué de nombreuses métrorragies, actuellement incoercibles. Anémie grave jusqu'à 1.590.000 globules rouges. De deux en deux jours, quatre transfusions successives. Puis l'état amélioré, hystérectomie subtotale facile. Drain abdominal. Pas de shock. Les suites sont d'abord simples. La température ne dépassera pas 38°2. Mais le troisième jour aucune émission de gaz par l'anus. Ballonnements, éructations, un petit vomissement. Lavement hypertonique. Prostigmine sans résultat. Avant de faire une iléostomie, le cinquième jour, sonde à demeure dans l'estomac.

En vingt-quatre heures, 550 c. c. de liquide porracé. Le lendemain, 250 c. c. de liquide fécaloïde. Etat général meilleur. Le dixiéme jour, gaz et selles spontanés. La sonde a été laissée en place six jours, jusqu'à ce qu'elle ne raméne plus rien. Au douzième jour, petit infarctus pulmonaire gauche ayant évolué assez rapidement vers la guérison.

Obs. III. — M. A..., trente-cinq ans, hospitalisé dans le service de Mme Bertrand-Fontaine, pour fièvre typhoïde grave avec phlébite droite. Au vingt-cinquiéme jour, symptômes abdominaux graves. Météorisme considérable, défense pariétale, accélération importante du pouls. Diagnostic : perforation asthénique du grêle. Sous anesthésie locale, boutonnière médiane. Anses grêles dilatées inertes. Pas de liquide péritonéal. Iléostomie à la Witzel, et en même temps sonde naso-pharyngienne dans l'estomac. Amélioration rapide de l'état abdominal, puis général qui paraissait désespéré. Les deux sondes ont donné chacune : environ 500 c. c. de liquide fécaloïde le premier jour, puis de plus en plus clair. Une semaine plus tard, transit par les voies naturelles. La sonde est restée cinq jours, l'iléostomie cesse de fonctionner le huitième jour. Guérison.

Obs. IV. — Mme S..., soixante-sept ans, ancienne gastrectomie pour cancer de l'antre pylorique. Guérison. Revient pour perte d'appétit et troubles du transit. Rejet d'aliments empêchant l'alimentation et crises douloureuses à type de crises coliques. Amaigrissement rapide de plusieurs kilogrammes. Examen radiologique : pas de retard d'évacuation de l'estomac, mais un lavement baryté décèle un rétrécissement de la partie droite du transverse.

La sonde naso-pharyngée destinée à vidanger l'estomac, placée préventivement douze heures par jour pendant deux jours, ramène du liquide spumeux blanc jaunâtre en assez grande abondance et la température passe de 38°5 à la normale.

Opération : anesthésie générale au Schleich. Gros noyau très dur de récidive néoplasique occupant la région sous-colique paramédiane droite, attirant le côlon transverse ainsi que deux anses très coudées, à 20 ou 25 centimètres de l'angle duodéno-jéjunal. Pas d'ascite. Pas de métastase hépatique.

Jéjuno-jéjunostomie et iléo-sigmoïdostomie. Pas de drainage. Suites opératoires d'abord simples. Mais les gaz ne sont rendus qu'en petit nombre et le troisième jour seulement, malgré les sollicitations habituelles. Sonde gastrique à demeure et extraction de liquide en abondance, jaunâtre, assez épais (250 c. c. environ) pendant plusieurs jours. Douleurs vers la fosse iliaque gauche. Glace.

Chaque nuit, à la demande de la malade assez nerveuse, la sonde est enlevée, puis remise pendant le jour, et, chaque fois, l'état s'améliore sensiblement dés que l'évacuation a eu lieu et que le ventre se déballonne. L'état est beaucoup meilleur dans l'ensemble, bien que le transit ne soit pas rétabli. Brusquement, le septième jour, vives douleurs abdominales, état de choc et mort rapide avec signes de péritonite aiguë.

En somme, ces 4 observations sont assez probantes dans leurs variétés.

La première montre que le procédé aide à traverser la période parfois difficile de l'iléus post-opératoire presque inévitable après certaines graves interventions chirurgicales.

La seconde, qu'on peut ainsi venir à bout d'une occlusion post-opératoire précoce.

La troisième, qu'il est parfois un simple mais précieux auxiliaire de l'iléostomie.

La quatrième, qu'il ne saurait toujours se substituer à l'intervention directe sur le foyer intrapéritonéal.

Pour lutter contre de tels états, on dispose, d'autre part :

— des lavages d'estomac (nous avons déjà dit leur infériorité) ;

— de certains alcaloïdes ou de certaines hormones. Mais, de même que leur action peut être simplement insuffisante, elle peut encore s'exercer

à contre-sens, car souvent c'est dans l'incertitude qu'on choisit entre un antispasmodique ou un excitant de la musculature intestinale ;

— enfin de l'*iléostomie.*

C'est la méthode, en principe comme en pratique, la plus répandue et sa renommée dit son mérite. Pourtant, elle ne saurait échapper à certains reproches dont quelques-uns graves : elle nécessite une anesthésie au moins locale, et pas toujours suffisante, donc parfois une narcose chez un malade déjà atteint et intoxiqué ; elle oblige à la réouverture d'un péritoine irrité ; elle provoque (rarement il est vrai) des fistules du grêle avec déperdition de liquide, parfois mortelle à brève échéance ; enfin, à cause de tout cela sans doute, le choix du moment est l'objet d'hésitations et parfois de temporisations regrettables, car on laisse passer le moment — favorable — où l'intestin n'a pas perdu encore sa tonicité.

D'ailleurs, la belle thèse de Yovanovitch (1937) signale 30 p. 100 de mortalité pour la totalité de ses observations inédites, et des chiffres approchants d'après d'autres grosses statistiques.

En résumé, quand on fait une iléostomie, ou bien elle réussit, l'intestin se débloque, et alors elle était inutile, car la sonde gastrique à demeure aurait, à moins de frais, obtenu le même effet ; ou bien elle échoue, le courant intestinal ne se rétablit pas, une fistule grave s'installe, avec dénutrition rapide, et si, alors, on veut réintervenir, on est gêné par la présence d'un écoulement septique et de téguments irrités.

Le drainage gastrique, qui est sans inconvénients comme sans gravité, tout en permettant d'attendre et d'amadouer, avec l'aide de la glace ou des cataplasmes chauds, réserve la possibilité d'aller à un foyer qui ne se décide pas à refroidir et, en même temps, facilite cette réintervention par l'évacuation au moins partielle du contenu du grêle sus-jacent à l'obstacle. La mémorable discussion entre les *iléostomistes et les désagglutinistes* perd une grande partie de son intérêt.

La comparaison critique entre l'iléostomie et le tubage gastrique à demeure, qui ont les mêmes visées, conduit encore à d'autres considérations, également en faveur de la méthode non sanglante. En effet, le déblocage du tube digestif par en haut est beaucoup plus logique et probablement plus efficace que la fistulisation par en bas. Pour trois raisons :

1° Le liquide le plus toxique et, par conséquent, le plus urgent à évacuer, n'est pas, on le sait, celui des anses grêles les plus basses mais, au contraire, celui des zones jéjunales supérieures et du duodénum.

2° Lorsque la paralysie intestinale — irréversible — se produit, elle commence toujours par les anses les plus proches de l'obstacle, c'est-à-dire les plus distales sur le segment occlus considéré (d'où le conseil, justement donné par Heydenhain, il y a près de quarante ans, de faire l'iléostomie franchement *au-dessus de l'anse paralysée* qui se reconnaît à la non-reprise du péristaltisme sous le sérum chaud) ; on connaît les quelques cas publiés où une première iléostomie déclive inefficace fut suivie par une seconde iléostomie sensiblement en amont qui, celle-ci, amena la guérison. Pour Sampson Handley, les *premières* anses jéjunales conservent, elles, très longtemps leur péristaltisme.

3° On s'explique plus facilement, au point de vue physique, la décompression et le déroulement spontané du grêle en partant des anses hautes, les dernières prises plutôt que de celles du bas, tassées et plus directement aux prises avec le processus originel.



En résumé, remplissant l'office essentiel d'évacuer le trop plein du contenu, de détendre le contenant, la méthode du tubage gastro-duodénal continu, aidant à attendre et à juger, *recule presque toujours, remplace souvent l'acte opératoire. Celui-ci, cependant, ne saurait être systématiquement écarté et, à aucun prix, la vigilance minutieuse avec laquelle doivent être suivis, presque d'heure en heure, de tels malades, ne doit se relâcher*, sous prétexte que le sondage procure une amélioration.

De plus, au point de vue thérapeutique, des moyens complémentaires de traitement sont indispensables et, avant tout (nous ne parlerons, pour abréger, ni des anti-infectieux, ni de la crinothérapie, cortico-surrénale en particulier) :

la rechloruration, dont MM. Gosset, Binet et Petit-Dutaillis ont mis en évidence, depuis de nombreuses années, une valeur que le temps n'a pas démentie ;

la réhydratation, à laquelle on n'attache peut-être pas assez d'importance. L'anhydrémie considérable, caractérisée par l'amaigrissement rapide, la chute de la P. A., la soif, l'oligurie, impose l'injection de plusieurs (3, 4 ou 5) litres de sérum par vingt-quatre heures et nullement par voie sous-cutanée (où, ainsi que l'a montré expérimentalement Bottin, l'absorption est, dans de telles circonstances, très médiocre), mais bien sous forme de *veinoclyse* continue en goutte à goutte *lent*.

Conclusions. — Si la méthode du drainage continu de l'estomac ou de l'aspiration gastro-duodénale n'est connue en France qu'avec un certain retard, elle n'en mérite que davantage d'être répandue en raison de la place qu'elle peut être appelée à prendre dans la thérapeutique de l'occlusion intestinale grêle.

Dans un autre ordre d'idées, elle pourra aider à faire de fructueuses remarques cliniques, peut-être d'intéressantes recherches expérimentales comme celles que nous avons entreprises, et contribuer à élucider un problème pathologique par bien des points encore si mystérieux.

---

*Le Secrétaire annuel* : M. G. Rouhier.

# MÉMOIRES DE L'ACADÉMIE DE CHIRURGIE

**Séance du 19 Mars 1941.**

*Présidence de* M. PAUL MATHIEU, *président.*

## PROCÈS-VERBAL

La rédaction du procès-verbal de la précédente séance est mise aux voix et adoptée.

## CORRESPONDANCE

La correspondance comprend :

1° Les journaux et publications périodiques de la semaine.

2° Des lettres de MM. BRAINE, FÈVRE, MERLE D'AUBIGNÉ, MAURER, MENEGAUX, ROUX-BERGER, R.-CH. MONOD, s'excusant de ne pouvoir assister à la séance.

3° Des lettres de MM. Roger COUVELAIRE, P. SÉJOURNET, M. ISELIN, posant leur candidature au titre d'associé parisien.

4° Un travail de M. BRETTE (Marine), intitulé : *Arrachement du pouce gauche. Saillie déshabillée de la tête du 1^er^ métacarpien. Epluchage. Suture immédiate d'une greffe libre de peau totale abdominale. Résultat excellent.*

M. WILMOTH, rapporteur.

5° Un travail de M. Jean CAUCHOIX, intitulé : *Pneumopéricarde par plaie isolée du péricarde.*

M. LENORMANT, rapporteur.

6° Un travail de M. BRETTE (Marine), intitulé : *Sept observations d'accidents consécutifs à des injections intra-utérines de liquides divers dans un but abortif.*

M. BERGERET, rapporteur.

---

## A PROPOS DU PROCÈS-VERBAL

### *Aspiration continue gastro-duodénale dans un cas d'occlusion post-opératoire,*

par MM. **L. Capette** et **Claude Béclère**.

Les récentes communications de Brocq et de Soupault, soulignant l'intérêt de cette méthode insuffisamment employée, nous communiquons le cas d'un malade observé par nous en avril et mai 1940, dans un hôpital d'évacuation secondaire.

*Publication périodique bimensuelle.*

Le 11 avril 1940, sur un homme de trente ans, opéré trois jours auparavant d'appendicite aiguë (ouverture et drainage d'un abcès rétro-cæco-colique remontant haut jusqu'à la région sous-hépatique, sans ablation de l'appendice), s'installe un syndrome d'occlusion intestinale aiguë avec ballonnement abdominal considérable et vomissements abondants, rapidement fécaloïdes.

Avec un matériel de fortune dont nous reparlerons plus loin, Béclère, qui avec Iselin, avait déjà utilisé la méthode avec succès, réalisa une aspiration continue gastro-duodénale ; l'aspiration des liquides et des gaz commença aussitôt ; en trente minutes, 2 litres étaient aspirés et le malade très soulagé. L'appareillage fut maintenu durant toute la nuit et permit d'aspirer environ 10 litres de liquide et de gaz. Le ballonnement abdominal disparut, le malade émit quelques gaz et eut même une petite selle quelques heures après l'ablation de la sonde.

Huit jours après, coïncidant avec la reprise de l'alimentation faite prudemment (mais le malade avait mangé en cachette), nouvelle poussée occlusive ; l'aspiration est installée à nouveau et laissée douze heures ; on recueille environ 10 litres de liquide et de gaz et tout rentre dans l'ordre, pendant qu'une fistule intestinale s'établit spontanément dans la plaie, donnant abondamment pendant cinq jours, puis s'arrêtant brusquement.

C'est une troisième phase d'occlusion, une troisième mise en œuvre de l'aspiration continue laissée six heures, toujours avec un résultat excellent obtenu presque immédiatement.

Dans les jours suivants, par prudence, une iléostomie fut pratiquée dans le flanc gauche ; tous les phénomènes s'amendèrent et un mois après le debut des accidents le malade était évacué vers l'arrière, un peu tôt peut-être, mais c'était le 12 mai.

Nous tenons à souligner les quelques points que voici : 1° à trois reprises, l'aspiration continue gastro-duodénale a eu un effet remarquable et rapide ; soulagement du malade dont le météorisme abdominal disparaît presque à vue d'œil ; cessation des contractions intestinales douloureuses, et, lors de la première crise, reprise du transit des gaz et des matières ; toutes ces conditions réalisant un ensemble éminemment favorable dans le cas où une intervention chirurgicale aurait été nécessaire.

2° L'aspiration continue gastro-duodénale peut être très facilement réalisée avec des moyens de fortune, comme ce fut le cas. Un flacon de 2 litres suspendu à une potence porte-ampoules, un bouchon à 2 orifices, 2 tubulures et quelques raccords de verre, un tube de caoutchouc mince avec au bout une petite canule en os, quelques pinces à forcipressure comme robinets furent les pièces constitutives de notre appareillage. Au flacon rempli d'eau et renversé aboutissent le tube introduit par la narine, dégluti et plongeant dans l'estomac ou le duodénum, et, d'autre part, un banal tuyau d'évacuation ; les pinces de fermeture étant enlevées, l'eau s'échappe du flacon et provoque l'aspiration évacuatrice.

L'extrémité de la sonde est-elle dans l'estomac ou dans le duodénum ; il nous a semblé que l'aspiration évacuatrice était plus abondante et plus continue lorsqu'elle était dans l'estomac, se faisant au contraire par saccades lorsqu'elle était dans le duodénum ; mais il n'y a pas eu de vérification radioscopique et nous disons simplement : aspiration gastro-duodénale.

Bien entendu, nous n'avons pas l'intention de passer en revue et de discuter les méthodes conseillées dans les cas d'occlusion aiguë du grêle, mais nous disons que la méthode, même avec un appareillage simple, vaut d'être employée, car elle peut amener la cessation des accidents occlusifs d'origine inflammatoire et peut, dans le cas d'accidents d'ordre mécanique, faciliter sigulièrement l'acte opératoire qui s'impose.

## RAPPORTS

### *Perforation d'un ulcère pylorique chez un enfant de dix ans,* par M. **Louis Bergouignan** (d'Evreux).

Rapport de M. André Martin.

M. Bergouignan a adressé à l'Académie de Chirurgie l'observation suivante, intéressante, car il s'agit d'une lésion rarement traitée en chirurgie infantile.

Le 27 juillet 1933, je suis appelé en consultation par le Dr Fabre, de Verneuil-sur-Avre, auprès d'un jeune garçon de dix ans, Robert D..., né le 21 juin 1923. L'histoire pathologique de cet enfant paraît très complexe.

Le 23 juillet 1933, il dit avoir mal au ventre ; il localise cette douleur autour de l'ombilic, et sous le rebord costal droit.

Le 24 juillet au matin, il a quelques nausées ; ses douleurs deviennent plus intenses, survenant par crises ; le Dr Favre est appelé auprès de lui ; l'enfant a 37°6, n'a pas vomi, est toujours nauséeux. Il a eu une selle spontanée et normale. L'abdomen est douloureux dans toute sa moitié droite, mais comme l'appendice a déjà été enlevé trois ans auparavant, le Dr Favre pense à un petit trouble hépato-vésiculaire, prescrit 2 centigrammes de calomel pour le lendemain, eau de Vichy et bouillon de légumes.

Le 25 juillet, l'état est stationnaire. Température 37°4 le matin, 37°9 le soir ; une selle spontanée. L'enfant prend son calomel, mais le vomit de même que chaque prise de bouillon de légumes ; il conserve quelques gorgées d'eau.

Le 26 juillet, la nuit a été assez bonne ; mais, à 9 heures, l'enfant est pris de vomissements répétés avec crise douloureuse intense, toujours localisée dans la région para-ombilicale droite et sous-hépatique. Les vomissements se répètent six ou sept fois dans la journée, glaireux et bilieux ; le Dr Fabre voit l'enfant le soir, et constate un abdomen rétracté, légèrement défendu dans sa moitié droite ; la douleur, qui est vive, est également provoquée par le palper de la région lombaire droite. Depuis la veille, il n'y a eu ni selle ni gaz ; la température est à 38°5, le pouls à 108.

Le 27 juillet, le Dr Fabre vient à 8 heures. La nuit a été très mauvaise ; il y a eu presque tous les quarts d'heure une crise douloureuse, à type de colique ou à type pongitif. L'ombilic et la région para-ombilicale droite sont toujours le siège de la douleur tant spontanée que provoquée. Le ventre est défendu, respirant à peine, mais la zone sous-ombilicale tend à se ballonner un peu, et l'enfant dit percevoir des glous-glous. Pas de selle ni de gaz ; température, 38°5 ; pouls, 120.

Dans l'après-midi, le Dr Fabre me demande en consultation.

Je me trouve en présence d'un enfant dont l'aspect général est bon, le facies peu altéré.

A la vue, l'abdomen est ballonné dans la région sous-ombilicale ; la partie sus-ombilicale est au contraire un peu rétractée.

Le palper n'arrive pas à localiser la douleur qui est diffuse, avec peut-être un maximum para-ombilical droit.

A la percussion, météorisme généralisé, la matité hépatique est conservée.

Le toucher rectal ne donne aucun renseignement.

Quel diagnostic poser ? L'appendicite étant éliminée, nous hésitons entre un syndrome occlusif, et un syndrome péritonéal.

Péritonéal, par diverticulite aiguë ou perforation d'un diverticule de Meckel ?

Occlusif, par invagination subaiguë ou par occlusion sur une bride péritonéale ? C'est ce dernier diagnostic qui nous paraît le plus vraisemblable. J'avoue que, ni l'un ni l'autre, nous n'avons un seul instant pensé au diagnostic de perforation pylorique...

Intervention à 18 heures, sous anesthésie générale. Laparotomie médiane sous-

ombilicale. Les tissus sous-aponévrotiques et sous-péritonéaux sont infiltrés d'œdème, nous laissant pressentir un processus inflammatoire. Le péritoine une fois ouvert, on arrive sur un tablier épiploïque un peu enflammé, adhérant par une frange de 3 centimètres à l'angle iléo-cæcal ; résection de cette frange.

L'angle iléo-cæcal est normal, puis les 30 derniers centimètres du grêle présentent une dilatation paralytique qui cesse brusquement sans obstacle. Vers le flanc droit, à mi-hauteur du côlon ascendant, on trouve quelques fausses membranes ; nous pensons à un siège sous-hépatique des lésions. Avant d'entrer dans le foyer inflammatoire, nous faisons un décollement colo-épiploïque pour explorer l'arrière-cavité ; celle-ci paraît libre, mais on peut sentir autour du pylore un gros foyer de périgastrite.

Revenant en avant, nous voyons du pus sourdre parmi les fausses membranes, et nous tombons facilement sur une petite perforation (une lentille) de la face antérieure du pylore ; vers le haut, on aperçoit le bord inférieur du foie et la vésicule intacte ; mais toute cette région du carrefour est le siège d'adhérences anciennes.

Enfouissement de la perforation sous une suture en bourse au fil de lin qui, malgré la friabilité des tissus, veut bien tenir ; on suture encore par dessus une frange épiploïque. Fermeture au fil de bronze en laissant deux drains dans le foyer.

Les suites opératoires se sont déroulées sans incidents.

J'ai revu l'enfant en avril 1939, soit près de six ans après l'opération ; c'est un beau garçon de seize ans qui poursuit ses études. Il n'a jamais souffert de son estomac ; à noter simplement deux petits incidents ; en janvier 1934, un ictère catarrhal, et, en mars 1939, un vomissement après un repas particulièrement copieux, ce dernier incident a été sans lendemain.

Un examen radiologique de l'estomac fait en avril 1939 montre un estomac de forme normale ; les contractions sont rapides et aboutissent vite à une évacuation pylorique facile. L'estomac est vide deux heures après le premier examen.

M. Bergouignan fait suivre l'observation des considérations suivantes :

« Nous avons cherché, après l'intervention, en interrogeant les parents, s'il y avait des antécédents digestifs à type ulcéreux : il n'y avait rien de net.

Dans l'enfance, on retrouve les maladies banales : coqueluche, rougeole, scarlatine, otite et diphtérie.

L'intestin a toujours été délicat ; dès l'âge de trois semaines, crise d'entérite aiguë, avec poussées répétées jusqu'à l'âge de trois ans. Par la suite, quelques retours offensifs dus à des écarts de régime. De ce fait, l'enfant n'a jamais mangé de viande jusqu'à l'âge de sept ans.

Le 6 août 1929, à six ans, chute sur un petit banc retourné ; le choc a porté dans la région hépatique, et a été si vif que l'enfant a perdu connaissance. Le Dr Petel, chirurgien à Calais, a vu deux fois l'enfant à six heures d'intervalle, l'a laissé à la diète absolue, n'a trouvé aucune lésion importante, et a permis dès le lendemain la reprise de l'alimentation et de la vie normales.

Enfin, et je l'ai déjà signalé, en 1930, l'enfant se développant mal et souffrant du ventre, le Dr Grenet conseille l'ablation de l'appendice. L'intervention est faite le 30 octobre 1930 par le Dr Sauvé.

Dans l'ensemble, l'appétit était irrégulier, mais plutôt insuffisant, avec des alternatives de gloutonnerie et d'inappétence absolue, surtout pour le petit repas du matin. Il n'y avait jamais de douleurs après les repas, et de très rares vomissements, trois ou quatre fois en tout, avec cortège de signes d'indigestion.

Rien donc, dans l'histoire de cet enfant, ne pouvait guider le diagnostic vers une perforation d'ulcère gastrique. D'ailleurs, cette perforation s'était

faite lentement, progressivement, au milieu d'un foyer d'adhérences. Il s'agissait d'un ulcère déjà ancien, entouré d'une zone de périgastrite.

Faut-il faire un rapprochement entre l'ulcère et le violent traumatisme de la région sous-hépatique survenu quatre ans auparavant ? Je ne le pense pas ; le traumatisme, quoique violent, n'a pas été grave, puisque, surveillé par un chirurgien averti, l'enfant a pu, dès le lendemain, reprendre alimentation et vie normales.

Les perforations des ulcères gastriques de l'enfant sont extrêmement rares. Dans une importante statistique de 399 cas rassemblée par M. Mondor, il n'est signalé que 4 perforations chez des enfants de moins de dix ans.

A l'Académie de Chirurgie, dans ces dix dernières années, il n'a été présenté qu'une seule observation de perforation gastrique de l'enfant par Robert Frantz et Tiphine, 1933, déposée aux Archives sous le n° 25.

Les observations que nous avons pu trouver dans la littérature française et étrangère concernent toutes des adolescents de quatorze à dix-huit ans.

C'est donc la rareté de ce cas qui nous a incité à l'adresser à l'Académie.

D'un point de vue plus général, il est intéressant de voir que la simple suture a suffi à guérir non seulement la péritonite, mais encore l'ulcère. Six ans après l'intervention, l'enfant ne présente pratiquement plus de signes digestifs ; il est actuellement dans une école professionnelle, et ne suit aucun régime spécial. L'examen radiologique récemment pratiqué montre un fonctionnement absolument normal de l'estomac. »

## *Lésions trophonévritiques du pied consécutives à des fractures. Leur traitement chirurgical possible,*

par M. **G. Huc**, chirurgien de l'hôpital Saint-Joseph.

Rapport de M. Boppe.

Le Dr Huc, chirurgien de l'hôpital Saint-Joseph, nous a envoyé un intéressant travail sur certaines séquelles des fractures de jambe au tiers inférieur, ou des fractures de la région malléolaire.

Ces complications, écrit-il, peuvent même empêcher la marche alors qu'il existe une consolidation correcte et suffisante du foyer de fracture ; elles méritent donc d'être connues.

Dans ces cas, l'aspect du pied est généralement caractéristique. Il est très amaigri, les masses musculaires du pied ont disparu, elles sont scléreuses. Il existe des rétractions tendineuses et aponévrotiques qui expliquent l'irréductibilité des griffes des orteils. La peau est rouge violacé, souvent luisante avec de l'hyperhidrose. Les articulations sont ankylosées, rendant l'appui plantaire très douloureux. Le malade souffre spontanément ou à l'occasion de mouvements, parfois à l'occasion de simples frôlements, voire même aux changements de température. La pression des nerfs détermine un paroxysme douloureux irradiant dans tout le membre ; celle des masses musculaires est un peu moins douloureuse avec des irradiations moins étendues.

Au bout de quelques semaines ou mois, si le blessé est courageux, s'il arrive à surmonter sa douleur et à marcher, des troubles trophiques cutanés apparaissent progressivement à la plante, au niveau des points

d'appui au sol. Ceux-ci siègent habituellement au niveau des deux talons antérieurs, à la tête des 1er et 5e métatarsiens. Le talon postérieur est peu modifié et relativement beaucoup moins douloureux à la pression.

Un examen plus attentif montre que les deux tiers antérieurs de la plante malade ont perdu le tissu cellulo-graisseux formant coussinet élastique sous les têtes métatarsiennes. Aussi ces extrémités osseuses appuient-elles directement sur le sol à travers des téguments très minces qui deviennent cornés par places, pellucides en d'autres, prêts à s'ulcérer. De véritables maux perforants s'installent habituellement à la suite de ces accidents s'ils ne sont pas traités.

Ces troubles semblent relever de deux pathogénies différentes :

1° De la compression du nerf tibial postérieur. — Il s'agit d'une compression secondaire progressive par le cal, très différente des paralysies consécutives à une blessure du nerf par les fragments ou liées à un syndrome de Volkmann.

Dans ces cas, naturellement, les troubles accusés par le malade siègent à la plante, le dos du pied restant indemne. Huc rapporte à ce propos une observation caractéristique : un sujet de vingt-six ans, présentant une fracture transversale des deux os de la jambe à l'union du tiers moyen et du tiers inférieur, avec chevauchement important, réduite de façon excellente à Dublin. Malgré cette excellente réduction et l'existence d'un cal peu volumineux, deux ans plus tard, quand le Dr Huc vit le malade, la marche et la station debout étaient impossibles. Le pied n'est pas décalcifié. Le Dr Thomas confirme le diagnostic de compression du nerf tibial postérieur. Le nerf dont le calibre n'est pas modifié, est isolé du bloc fibreux cicatriciel qui l'entoure. Un an plus tard, après traitement d'ionisation iodurée et de radiothérapie, on constate une amélioration importante. Les muscles de la plante se contractent, la sensibilité plantaire réapparaît, mais il existe des troubles trophiques : durillons et ulcérations au niveau des têtes métatarsiennes. La marche est encore réduite et pour cette raison le Dr Huc pratique l'intervention que je vais décrire dans un instant.

2° De phénomènes réflexes sensiblement purs. — Les troubles sont beaucoup plus diffus, s'étendent à la plante et au dos du pied. Les limites en sont moins nettes ; les douleurs affectent le type segmentaire en chaussette. Il s'agit bien de phénomènes réflexes de type sympathique décrit durant la guerre de 1914-1918 par Babinski et Froment et qui s'apparentent aux phénomènes causalgiques. Il s'agit là de faits bien connus, qui peuvent se rencontrer même après des traumatismes très légers et au cours d'affections nerveuses : poliomyélite, polynévrite. J'ai dans mon service un malade qui présente au niveau des deux pieds cet aspect caractéristique décrit plus haut, avec griffes des orteils, peau parcheminée, fonte des muscles plantaires et surtout disparition absolument complète du coussinet cellulo-adipeux plantaire avec ulcérations et durillons au niveau du talon postérieur et antérieur.

Ayant développé ces considérations cliniques et pathogéniques, le Dr Huc en arrive au traitement, la partie la plus intéressante et originale de son travail :

a) *Traitement préventif.* — Il est bien évident qu'un traitement correct

de la fracture réduira au minimum ces séquelles graves. Pour ma part, je n'ai jamais vu de troubles trophonévritiques aussi accentués que ceux décrits par Huc. Par contre, deux fois j'ai observé des nodules aponévrotiques douloureux plantaires, tels que les a décrits Chalier dans la *Revue d'Orthopédie* (3, n° 1, année XXIII, janvier 1911), et dans 1 cas j'ai dû extirper un segment d'aponévrose plantaire épaisse et nodulaire, analogue à l'aponévrosite de la maladie de Dupuytren

Si Huc a pu réunir des observations assez nombreuses de ces lésions trophonévritiques, c'est qu'il a examiné, comme expert, des fractures soignées par d'autres dans des conditions souvent peu satisfaisantes, soit au cours de l'immobilisation, soit au cours des soins post-opératoires. Il est bien évident qu'une griffe des orteils avec flexion plantaire des phalanges telle que la représente une des photographies annexées à son travail, est probablement simplement due à un appareil plâtré défectueux, trop court, laissant s'exercer l'action prédominante des fléchisseurs plantaires. Pour la prévention de ces séquelles, Huc insiste très justement sur deux faits :

1° La méthode des plâtres ambulatoires doit être mise en œuvre le plus précocement possible ; d'autre part, l'ablation de l'appareil plâtré doit être faite progressivement en plusieurs temps de bas en haut : botte plâtrée, puis guêtre plâtrée.

Personnellement je procède toujours ainsi et, le plâtre enlevé, j'applique systématiquement pour plusieurs semaines à plusieurs mois, selon l'âge, une botte de Unna, qui donne un point d'appui solide aux muscles et prévient les œdèmes et les troubles trophiques.

2° Le fracturé de jambe doit retrouver l'automatisme normal de la marche. Cette récupération de l'automatisme musculaire qui réapparaît d'ailleurs plus précocement au niveau des fléchisseurs, de chronaxie supérieure aux extenseurs, n'est possible que si toute sensation douloureuse au niveau du pied et de la jambe a disparu, sans cela le rythme harmonieux des contractions musculaires, des agonistes et antagonistes ne peut s'établir.

La récupération rapide de cet automatisme qui signe la guérison du fracturé est, à mon avis, extrêmement hâtée par l'emploi systématique du trottoir roulant à vitesse variable, le blessé s'exerce quotidiennement matin et soir et l'on est étonné de ses progrès.

b) *Traitement curatif.* — La plupart des fracturés guérissent par simple adaptation progressive à la marche sans autre thérapeutique.

Si la guérison tarde, le massage, les mouvements actifs, l'ionisation iodurée peuvent amorcer l'amélioration que la reprise de la fonction assure ensuite. La diathermie qui augmente encore l'hyperhémie du pied malade ne paraît pas recommandable. Au contraire la radiothérapie a des succès à son actif. Evidemment la libération chirurgicale du nerf tibial postérieur comprimé sur un cal volumineux est parfois indispensable.

Cependant malgré tous les traitements physiothérapiques ou autres, la disparition des coussinets adipeux de la zone d'appui des têtes métatarsiennes peut rendre tout appui et toute marche impossibles. Il faut donc refaire les coussinets cellulo-graisseux. Pour réaliser ce programme, Huc procède de la façon suivante :

Incision aux bords interne et externe du pied, plus près du dos que de

la plante, pour éviter une cicatrice douloureuse plantaire et reporter l'incision dans une zone mieux irriguée que la plante.

Décollement de la peau de la plante au niveau des têtes métatarsiennes à l'aide de ciseaux courbes, qui sectionnent ou rompent les tractus fibreux unissant les téguments à l'aponévrose plantaire. A ce moment on confectionne un transplant constitué par du fascia lata doublé de la graisse sous-cutanée qui le recouvre.

Dans son premier cas, Huc avait utilisé une simple greffe graisseuse prélevée à la fesse, mais à la reprise de la marche elle a rapidement disparu.

Une large bande de ce tissu aponévrotique est repliée sur elle-même et disposée en tube, contenu graisseux à l'intérieur, le tout constituant une sorte de pneu à contenu graisseux, qu'un clamp courbe passe d'une incision à l'autre. Il ne faut pas craindre de mettre un pneu volumineux, car avec le temps et la marche, sa masse diminue des deux tiers environ. Dans les 4 cas ou l'auteur a réalisé cette opération, elle a donné toute satisfaction à ses blessés.

Chez le malade que je vous ai présenté tout à l'heure, j'ai pratiqué cette intervention extrêmement simple, mais le résultat est encore trop récent.

Messieurs, je vous propose de remercier M. Huc de nous avoir adressé cet intéressant travail, de l'insérer dans nos *Bulletins*, et je vous demande de vous rappeler son nom lors de nos prochaines élections.

## *La délimitation per-opératoire des envahissements néoplasiques,*

par M. **Robert Judet.**

Rapport de M. P. Wilmoth.

M. Robert Judet, frappé, selon ses propres termes, de la difficulté d'apprécier l'extension exacte d'un néoplasme, au cours de l'intervention chirurgicale, s'est efforcé de combattre deux erreurs possibles dans l'appréciation de cet envahissement : ne pas procéder à l'exérèse des tissus périnéoplasiques parce que leur aspect et leur consistance ne semblent pas être de l'ordre de la malignité ; déclarer inopérables des tumeurs dont l'extension, la fixité, l'adénopathie correspondante sont en réalité inflammatoires. Nous pensons, dit Judet, que ces deux erreurs sont trop souvent commises.

Qu'on sous-estime ou qu'on surestime l'étendue d'un envahissement néoplasique, il n'en reste pas moins qu'il y a là une insuffisance dans la précision de la technique, et c'est pour tenter d'atténuer cette insuffisance que nous avons étudié un procédé de délimitation per-opératoire plus systématique.

Ce procédé repose sur l'emploi en série des examens à l'ultropaque (Ultropack de Leitz).

Les étapes de la délimitation sont les suivantes :

Essai d'appréciation de la malignité par un prélèvement direct sur la tumeur ou par un prélèvement ganglionnaire à son contact.

Exploration aussi précise que possible des adhérences que la tumeur a pu contracter.

Exploration des territoires ganglionnaires tributaires de l'organe malade. Si cet organe a contracté des adhérences avec un autre organe, les territoires tributaires de l'organe adhérent sont également inventoriés.

Le ganglion le plus volumineux, ou celui qui paraît le plus atteint, dans le premier groupe examiné, ou suspect, sont confiés à l'histologiste.

Pendant que celui-ci prépare et examine, un prélèvement dans un deuxième groupe est fait, et ainsi de suite.

Pratiquement l'histologiste va aussi vite dans ses examens que le chirurgien dans ses prélèvements. Quatre ou cinq prélèvements successifs peuvent être faits en dix à douze minutes.

En cas d'organe libre, non adhérent à un organe voisin, les prélèvements bien conduits vont encadrer la lésion en passant par les derniers relais extirpables.

Ce tour d'horizon effectué, deux éventualités sont possibles :

Ou bien tous les relais examinés sont indemnes. Selon la difficulté de leur extirpation, on pourra les laisser en place, ou les enlever.

Ou bien il y a des relais envahis. Autant que possible, alors, il faut examiner les relais suivants en aval sur le cours lympathique. Si on peut les examiner, et si on les trouve indemnes, c'est un encouragement à l'exérèse large, même si elle est difficile. S'ils sont envahis, la partie est perdue.

Lorsque la tumeur est adhérente à un organe voisin, il faut d'abord prélever un ganglion dans le territoire de cet organe secondairement envahi.

Pratiquement, si la libération est aisée, à la compresse, l'adhérence est sans doute inflammatoire, la preuve sera administrée par un prélèvement dans la zone libérée, suivi aussitôt d'un examen à l'ultropack.

Si, par contre, l'adhérence est serrée, il est plus prudent, et aussi plus facile, d'enlever largement la zone adhérente avec l'organe primitivement envahi. Cette exérèse peut être difficile ou téméraire, mais non pas inutile, puisque les ganglions tributaires de la zone ainsi extirpée sont indemnes.

Cette méthode n'est pas à l'abri des critiques. Quatre objections se présentent :

1° On sait que les envahissements néoplasiques peuvent sauter un relai. Mais cela est rare, et, dans cette éventualité, une inspection soigneuse du champ opératoire peut révéler un groupe suspect à distance de la lésion, où devra être effectué le premier prélèvement.

2° On pourrait craindre que les manœuvres de prélèvement ne favorisent la dissémination des cellules cancéreuses.

Il ne nous semble pas que ce prélèvement, immédiatement suivi d'exérèse, puisse motiver ce reproche. Il convient, bien entendu, de changer d'instruments après chaque prélèvement.

3° Cette méthode ne permet évidemment pas de déceler une métastase lointaine, hors du champ opératoire.

4° Un point plus terre à terre reste en question : la qualité des examens à l'ultropack est-elle suffisante pour qu'on puisse affirmer un envahissement ou le nier ?

Jusqu'à présent, dans toutes les délimitations que nous avons faites, l'histologiste n'a jamais hésité sur la nature d'un ganglion. De plus, les coupes ont été refaites après l'opération par les méthodes classiques, et

l'examen à tête reposée a donné des résultats identiques à ceux obtenus en cours d'intervention.

Voici quelques observations où fut appliquée cette technique.

Observation I. — *Cancer colique propagé à l'estomac.* Le malade, âgé de trente et un ans, est opéré, sur des symptômes flous, pour cancer du transverse. Laparotomie médiane sus-ombilicale. On découvre sous les fausses côtes gauches un énorme cancer du transverse près de l'angle splénique, à peine mobile sur un méso rétracté, fixé à l'estomac par une adhérence grande comme une paume de main. On décide de créer un anus cæcal avant de procéder à l'exérèse.

Douze jours après, l'incision médiane est complétée par une incision dirigée vers l'extrémité antérieure de la 11e côte gauche. On relève ainsi un grand lambeau pariétal, et l'on a un large accès sur l'hypocondre gauche. Les lésions n'ont pas changé d'aspect. On procède à la délimitation en prélevant : un ganglion contre le tronc colique supérieur gauche, un au groupe sous-pylorique ; un au hile de la rate, un au groupe de la petite courbure, l'histologiste répond : tous sont inflammatoires.

Au cours des manœuvres, on découvre une adhérence étendue de la première anse grêle à la face inférieure du mésocolon. Le méso de cette anse contient 2 ou 3 ganglions. On en prélève un. Il est inflammaotire. On décolle facilement cette adhérence, qui paraît bénigne. On décide l'éxérèse de la tumeur colo-gastrique.

On y procède de gauche à droite, avec, au début, quelques difficultés. Section du côlon à l'angle splénique ; on laisse le bout distal fermé par un clamp, isolé par un champ. Section de la racine du méso transverse au ras du pancréas, sur lequel saignent quelques vaisseaux, qui sont liés. La partie gauche du grand épiploon, à la jonction du mésogastre postérieur, est libérée du pôle inférieur de la rate. Section accidentelle et hémostase d'un pédicule polaire inférieur de la rate. Section de l'estomac à partir de la grande courbure, horizontalement, puis selon l'axe de l'organe, à deux bons travers de doigt de la petite courbure, puis rejoignant le bord inférieur du vestibule pylorique à 5 centimètres du pylore.

La large brèche gastrique (large comme une grande main) est fermée en deux plans, en bord à bord.

On termine l'exérèse en coupant le mésocolon et le côlon transverse à l'aplomb du pylore.

La pièce comprend : les deux tiers du transverse et de son méso, tout le bas-fond gastrique, tout le grand épiploon.

L'état de l'opéré étant peu satisfaisant, on institue un sérum intraveineux, et on termine au plus vite : fermeture en cæcum du bout distal du transverse ; mise à la peau du bout proximal ; fermeture, avec un drainage, dans l'immense vide de l'hypochondre gauche.

Suites très simples : le malade se lève le quinzième jour.

On rétablit ultérieurement la continuité colique par anastomose termino-latérale du transverse dans le côlon gauche, rapproché après décollement colo-pariétal. Huit jours après, on ferme l'anus cæcal.

A l'heure actuelle, quatre ans après l'intervention, le malade a pris 20 kilogrammes, et se porte bien.

L'examen histologique ultérieur a montré qu'il s'agissait d'un épithélioma atypique, ayant envahi les ganglions de l'arcade bordante du transverse, et la séreuse, la musculeuse et la sous-muqueuse gastrique. Tout le reste est indemne.

Obs. II. — *Cancer du sein avec ganglions sus-claviculaires.* Très gros cancer du sein gauche avec adénopathie axillaire, sus-claviculaire et carotidienne gauches.

On commence par une incision cervicale verticale à hauteur de l'angle de la mâchoire. On prélève un ganglion. Il est d'aspect inflammatoire. On conduit l'incision jusqu'au milieu de la clavicule ; 2e prélèvement : aspect néoplasique.

On décide l'exérèse à partir du premier prélèvement.

On y procède à partir de l'angle de la mâchoire, en disséquant de haut en bas le tissu cellulo-ganglionnaire du cou. On coupe la clavicule. On poursuit la dissection en continuité avec celle du creux axillaire, en complétant par l'incision classique de Halsted. Ablation des pectoraux. Mastectomie.

Mauvaises suites. Une abondante suppuration se déclenche, et met plusieurs mois à tarir. Tarie, elle laisse la malade très impotente. Ecart de 3 centimètres entre les fragments de la clavicule, énorme œdème du bras. Le résultat fonctionnel est très médiocre. La malade n'a pu être suivie qu'une année, au bout de laquelle il n'y avait ni repullulation ni métastase décelables.

Obs. III. — *Cancer gastrique*. A l'ouverture du ventre, énorme tumeur de la grande courbure, avec adénopathie de tous les groupes tributaires de l'estomac. Le malade est très fatigué, et toute intervention élargie et longue serait imprudente. On procède à des prélèvements dans les groupes sous-pylorique, coronaire et gastro-épiploïque gauches. Tous sont inflammatoires. On décide une exérèse restreinte.

Amputation de la moitié de l'estomac, sans curage ganglionnaire large ; anastomose Polya à tranche horizontale.

L'examen de la pièce montre qu'il s'agit d'un groupe de polypes du bas-fond de l'estomac, avec grosse réaction inflammatoire. Au pied d'un des polypes, une ulcération : c'est une zone dégénérée, peu étendue. Il n'y a aucun envahissement lymphatique.

Nous avons appris la mort du malade, dix mois après l'intervention, sans symptômes dyspeptiques, à la suite d'une affection pulmonaire.

Obs. IV. — *Ulcère gastrique*. Ulcère avec troubles dyspeptiques violents, impossibilité de s'alimenter, hémorragies, amaigrissement considérable.

Médiane sus-ombilicale. Tumeur gastrique siégeant juste sous le cardia, du volume d'une orange, d'aspect nettement néoplasique. Il existe des ganglions très durs au groupe de la petite courbure, d'autres au groupe de la grande, d'autres sous-pyloriques, et, enfin, le long de la faux de la coronaire jusqu'aux ganglions pré-aortiques. Prélèvement, dans chacun de ces groupes, d'un ganglion. Tous sont inflammatoires.

Gastrectomie large, partant du cardia ; section de la coronaire dans la faux ; gastro-jéjunostomie type Finsterer. Guérison.

Critique. — Nous avons isolé 4 cas qui nous paraissent typiques.

Le cas II, cancer du sein, montre la délimitation per-opératoire appliquée dans des conditions difficiles. Et il est bien possible que nos efforts, et les souffrances de cette malade aient été inutiles, vu la gravité habituelle de ce genre de lésions. Il faut néanmoins noter que, un an après l'intervention, il n'y avait pas de repullulation *in situ*.

Les autres cas sont d'un intérêt plus certain.

Dans le cas I, évidemment inopérable au premier abord, la délimitation nous a permis de concevoir l'exérèse comme possible. L'adhérence du grêle a été certifiée de nature inflammatoire. Le curage ganglionnaire gastrique a été jugé inutile. Si bien qu'il a été possible d'exécuter une intervention compatible avec les mauvaises conditions de résistance du malade. La survie actuelle est de quatre ans, et c'est un homme de trente-cinq ans, père de 4 enfants, qui a repris son métier depuis l'intervention.

Dans le cas III, la délimitation nous a permis une exérèse très limitée, chez un homme épuisé, qui n'aurait pas supporté plus.

Dans le cas IV, l'aspect d'évidente malignité décourageait toute tentative chirurgicale, en raison de l'énorme extension ganglionnaire. Et ce n'était qu'un vieil ulcus calleux parfaitement extirpable.

Le hasard ne nous a pas mis en présence d'un nombre suffisant de cas pour pouvoir juger de la sûreté de la méthode ; le recul du temps n'est pas assez grand pour que nous sachions si l'on améliore vraiment le pronostic de la chirurgie du cancer.

Mais ce que nous pouvons dès maintenant affirmer, c'est que la délimitation per-opératoire des envahissements néoplasiques, telle que nous

l'avons pratiquée, est une méthode simple et maniable C'est, aussi, qu'elle nous a permis des exérèses, *a priori* impossibles, exécutées dans des conditions de probabilité histologique satisfaisante, et c'est là un encouragement qui n'est pas négligeable au cours de ces interventions, les plus décevantes, peut-être, de la chirurgie.

R. Judet a formulé lui-même les critiques qui s'imposaient. Les examens extemporanés à l'ultropak qu'il a provoqués ont tous été confirmés par une étude plus longue, à tête reposée, au laboratoire. Il y a quelques jours, un examen à l'ultropak que j'avais demandé pour une tumeur récidivée sus-mammaire, avait certifié la bénignité. Mais un second examen, fait par le même histologiste, sur le même prélèvement, n'était plus en faveur de la bénignité. L'examen à l'ultropak devra être perfectionné.

Il reste que R. Judet répond au vœu de notre collègue Heitz-Boyer qui, à la séance du 13 novembre 1935, souhaitait de voir les chirurgiens utiliser l'examen histologique immédiat, pour reculer les limites d'opérabilité du cancer.

---

## DISCUSSION EN COURS

### *A propos du drainage,*

par M. **Ameline.**

L'intéressante communication de M. Métivet, dans la séance du 5 février 1941, rajeunit un sujet bien vieux et toujours d'une actualité passionnante. Nourrie d'idées dans sa concision, elle aborde de nombreux sujets. Je n'en retiendrai qu'un seul : *le drainage de la cavité péritonéale*, dont il est impossible de parler sans rappeler le remarquable rapport de MM. Cadenat et Patel au XXXVIe Congrès français de Chirurgie.

Je pense que les faits d'une part et l'expérience personnelle d'autre part, longtemps prolongée, doivent seuls situer notre position intellectuelle vis-à-vis du drainage du péritoine, sans question de doctrine, et surtout, comme le dit excellemment Métivet, sans apporter d'amour-propre dans une question où il s'agit seulement... de la vie des opérés.

Combien peut être instructif l'examen nécropsique d'un ventre opéré ! Nous le négligeons trop souvent, ou négligeons de le pratiquer nous-mêmes ; moins pour des raisons de paresse intellectuelle que pour des raisons techniques : la salle d'autopsie nous interdit, pour quelques heures, voire quelques jours, la salle d'opérations. Voici un protocole qui m'a paru hautement instructif.

Homme, trente et un ans. Le compte rendu opératoire porte : péritonite généralisée probablement appendiculaire. Incision iliaque droite, flots de pus. L'appendice n'est ni vu ni recherché. Deux drains dans le Douglas, un Mikulicz dans la fosse iliaque droite. Un crin double en huit pour rétrécir l'incision. Décès en quarante-huit heures.

Autopsie. Elle montre une énorme distension de toutes les anses grêles, et surtout les trois faits suivants :

*a)* Deux drains sont exactement au fond du Douglas. L'un est un tube de caoutchouc, deux fois perforé, du calibre de l'index à peu près. Une des ouvertures latérales est bouchée par une fausse membrane. L'autre tube est en réalité une

mèche entourée d'un manchon de cellophane. Les deux drains sont plutôt sur la face latérale droite du rectum. *Il y a du pus assez consistant dans le Douglas*, à côté des drains, et j'estime son volume à 2 ou 300 c. c.

*b*) Une tente de Mikulicz, avec trois mèches à son intérieur, est en effet dans la fosse iliaque droite ; elle paraît étalée au-devant du cæcum, un peu derrière lui, et dans la fosse iliaque elle-même jusqu'aux vaisseaux iliaques. Sous elle, on découvre un appendice absolument sous-séreux, ascendant, rétro-cæcal et même rétro-iléal ; il est gangrené et perforé exactement au milieu de sa longueur. Le foyer est horriblement fétide. *Mais, ce qui frappe le plus, c'est l'existence d'une vraie collection de pus séreux, avec quelques fausses membranes au-dessus du Mikulicz*, dans le flanc, dans ce qu'on peut appeler le couloir colo-pariétal.

*c*) Il existe enfin, loin du cæcum, en plein ventre, au milieu des anses grêles, *une nouvelle collection purulente*, de pus assez consistant (ressemblant à celui du Douglas), limitée par quelques fausses membranes et les adhérences fort lâches des anses entre elles. De plus, on a l'impression que chaque anse intestinale, avec son méso, forme une sorte de cornet ouvert en avant, renfermant sérosité louche, ou pus, à des stades différents d'évolution.

Les rapporteurs du Congrès de Chirurgie de 1927 concluaient : « L'étude physique du drainage montre que l'évacuation de la totalité des liquides septiques renfermés dans la cavité péritonéale est absolument impossible, qu'il s'agisse de drainage tubulaire ou du drainage capillaire. L'un et l'autre évacuent des zones limitées du péritoine... » Il est difficile de ne pas adhérer pleinement à ces sages paroles, et le protocole que je rapporte, entre autres, m'y encourage.

I. Drainage par drains. — M. Métivet, assez optimiste, trouve que se bouchent surtout ceux inutiles, ou ni mobilisés, ni surveillés. Bouché ou non, je pense qu'un drain intrapéritonéal qui draine encore quelque chose à dater du troisième jour, fait preuve d'excellente composition. Par ailleurs, le danger d'occlusion intestinale au cas de drainage sus-pubien n'est pas du tout hypothétique. J'ai rapporté en 1932, avec mon ami Folliasson, dans *La Presse Médicale*, 3 cas d'occlusion consécutifs à ce mode de drainage. Un des malades a guéri ; 2 sont morts, et l'autopsie a vérifié un mécanisme classique de néo-formations péritonéales suivant exactement le trajet du drain. J'ai retiré de ces observations bien des enseignements et une directive : je ne draine plus du tout le Douglas au cas d'ulcère perforé et je n'ai qu'à me louer de cette pratique.

II. Drainage par mèches. — M. Métivet est un peu sévère pour le Mikulicz qu'il accuse de ne pas drainer par capillarité. En réalité, il faut lui accorder qu'il draine pendant deux, trois, quelquefois quatre jours, et il suffit de voir les compresses inondées de sérosité et de pus, qu'on est obligé de changer une ou deux fois par jour, pour admettre ce fait. (A cet égard, j'ajouterai qu'un Mikulicz ne remplit sa fonction d'aspirateur capillaire que s'il est recouvert constamment de compresses *sèches*, renouvelées dès humidification.) Par contre, dès le troisième ou quatrième jour après sa pose, il est incontestable que le Mikulicz est le plus bel agent de rétention purulente qu'on puisse rêver. Sans être finaliste, il est remarquable de constater que ce troisième ou quatrième jour est celui justement où les adhérences limitatrices sont solidement constituées...

Quant au rôle « protecteur » des mèches vis-à-vis des sutures intestinales, M. Métivet distingue ceux, qu'il approuve, qui cueillent la mèche du dixième au douzième jour, sans efforts ; et ceux, qu'il réprouve sans

doute, qui l'arrachent au troisième jour. Il oublie peut-être les pauvres opérateurs moins heureux qui assistent, sans avoir touché la mèche, à la fistule stercorale du septième jour... Je pense qu'en réalité tout le monde est parfaitement d'accord pour laisser bien tranquille et sans mèche une suture qui a donné entière satisfaction.

M. Métivet conclut son très intéressant exposé en écrivant que la pose d'un appareil de drainage, à la fin d'une opération, n'est pas un geste mineur : je suis bien d'accord avec lui pour dire que c'est un geste capital, dont peut dépendre la vie d'un opéré. Mais elle en peut dépendre, *qu'on n'ait pas drainé ou qu'on ait drainé*. « Ce qu'il y a d'admirable, disait M. Ombrédanne il y a vingt ans, c'est que personne, après un échec du drainage, ne semble avoir le même tourment. On se dit que l'opéré a succombé malgré le drainage et que l'on a fait pour lui tout ce qu'il était possible de faire. »

Il reste, je crois que le drainage de la cavité péritonéale est toujours précaire, incertain, sûrement insuffisant, et que nos moyens actuels (drain ou mèches) n'ont qu'une valeur toute limitée dans le temps : un jour, deux jours, trois jours peut-être.

La chirurgie des péritonites aiguës verra changer son pronostic, non point par l'apparition de nouveaux modes de drainage, mais par la recherche obstinée, patiente ; puis la découverte ; puis le traitement correct de leurs causes.

---

## COMMUNICATIONS

### *La gastrectomie large avec anastomose gastro-duodénale termino-terminale (procédé de Péan),*

par MM. **Georges-F. Leclerc,** associé national
et **Frédéric-P. Leclerc** (de Dijon).

A l'époque des pylorectomies, beaucoup de chirurgiens français ont pratiqué le Péan, mais la largeur croissante des exérèses gastriques l'ont fait abandonner de tous, et, depuis quelques années, la technique semble s'être uniformisée en faveur du rétablissement de la continuité du tube digestif par implantation de l'estomac dans le jéjunum à la façon de Polya ou de Finsterer.

Cependant Y. Bourdes, en 1938, attirait l'attention de la Société de Chirurgie de Marseille sur les avantages de la vieille technique française. Les projections faites devant nous par Grey Turner lors du voyage à Londres de l'Académie de Chirurgie et où figuraient de larges résections gastriques pour cancer, terminées de cette façon, l'avaient engagé à essayer la méthode dans un cancer étendu ; il en avait été très satisfait.

Nous pensons comme lui que le Péan peut être employé, dans l'ulcère aussi bien que dans le cancer, pour des gastrectomies très larges, aussi larges que celles permises par le Finsterer ou le Polya.

Il offre les mêmes chances de succès que ces procédés et a, sur eux, des avantages notables qui sont les suivants :

1° Pas de fermeture du duodénum ;
2° Pas de pénétration dans l'étage sous-mésocolique ;
3° Pas d'incision du mésocolon et, en conséquence, pas de suture de ce méso à l'estomac.
4° Pas d'anses jéjunales à inciser.

*Au total :* opération beaucoup plus rapide, plus simple et plus claire, pouvant se résumer dans l'occlusion de la partie supérieure de la tranche gastrique, la partie inférieure étant anastomosée à la tranche duodénale.

La technique procède des techniques habituelles des gastrectomies, et la perfection des sutures est, là aussi, le gage nécessaire et presque suffisant de la réussite.

Le point de jonction entre le manche et le plateau de la raquette figurée par la tranche gastrique, est le point délicat ; mais il ne diffère pas de ce qu'il est dans le procédé de Finsterer, et il suffit d'y mettre du soin.

Grey Turner, pour simplifier et raccourcir encore l'opération, supprime le surjet postérieur de l'anastomose et fait un seul plan de points perforants en X ou en U ; cela suffit, paraît-il. Je l'ai fait une fois sans inconvénient ; mais je ne vois pas l'intérêt qu'il peut y avoir à supprimer un temps reconnu utile dans la confection des anastomoses intestinales et nous pensons qu'ici, au contraire, il doit être très soigné.

Grey Turner pour soulager les sutures suspend au foie, par un point de catgut en cadre, la région de l'estomac voisine de l'anastomose, c'est une manœuvre simple et qui m'a paru d'excellente précaution.

Pour que le procédé soit applicable, il faut évidemment qu'estomac et duodénum arrivent au contact et que les sutures les y maintiennent aisément et sans traction excessive ; or, contrairement à ce qu'on pourrait croire, après une gastrectomie étendue — une de celles qu'on désigne communément par l'expression « résection deux-tiers » — les deux parties anastomosées se rejoignent sans difficulté et les sutures ne tirent pas.

Et, tout d'abord, la hauteur de la section sur la petite courbure ne peut gêner en quoi que ce soit le rapprochement puisqu'à ce niveau la tranche gastrique est fermée purement et simplement.

Le niveau de la section sur la grande courbure qui, seul du côté gastrique, pourrait limiter le procédé, n'y apporte en réalité pas d'obstacle ; la grande courbure vient très facilement, de très loin, et, dans sa rencontre avec le duodénum c'est elle qui fait presque tout le chemin. On peut la sectionner très haut, sans éprouver de difficultés pour le rapprochement.

Dans la résection deux-tiers ce rapprochement est, en tout cas, facile. On pourrait même je crois aller beaucoup plus loin ; mais est-ce bien utile, puisqu'on obtient de cette façon une réduction généralement suffisante de l'acidité ? Une réaction commence d'ailleurs à se dessiner entre les sacrifices inutiles et excessifs de l'étoffe gastrique.

*C'est du côté du duodénum que se trouvent les véritables limites du Péan.*

Dans l'ulcère pylorique ou pyloro-duodénal, lorsque la section du duodénum passe immédiatement au delà du pylore, que le duodénum est sain et ses parois souples et de bonne qualité, le procédé peut être employé en toute sécurité.

Mais si l'ulcère est situé franchement sur le duodénum, s'il adhère au

pancréas, si sa face postérieure est courte, rétractée ou rendue fragile par le décollement, alors le Péan devient dangereux.

La mobilisation de la 2e portion du duodénum permettrait-elle de le réaliser avec plus de sécurité ? Ce serait à voir.

En tout cas, si l'on doute, il n'y a qu'à réserver le mode de rétablissement de la continuité ; l'estomac enlevé, on essaie le rapprochement. Au cas où les sutures paraîtraient devoir tirer, on rétablirait par un Polya ou un Finsterer.

A l'appui de ces idées, nous possédons 9 observations : 8 d'ulcères, 1 de cancer, toutes se rapportent à des résections larges, c'est-à-dire à des résections d'au moins deux tiers.

Sur ces 9 cas, nous avons eu 3 morts ; c'est un chiffre très important qui contraste fâcheusement avec nombre de statistiques brillantes et semblant bien propres à établir des conclusions diamétralement opposées aux nôtres, mais lorsqu'on ne dispose que de 9 cas, les chiffres bruts ne sauraient avoir de valeur. Je pense, en outre, qu'un chirurgien, qui abandonne une technique longtemps suivie pour prendre une orientation nouvelle, est autorisé à interpréter ses insuccès du début.

Voyons donc le détail :

*Un cancer de l'estomac* est mort trente-cinq jours après l'opération. Sur la pièce, la petite courbure mesurait 12 centimètres, la grande 23. Le malade était cachectique avant l'opération ; la plaie se désunit ; ses bords s'ulcérèrent et, à travers une brèche qui avait finalement ouvert largement la cavité péritonéale, on voyait dans le fond l'anastomose collée à la face inférieure du foie. Cette anastomose était étanche, car le malade s'alimentait, et une fistule n'aurait pu passer inaperçue ; il mourut d'hémorragie au niveau de la plaie. Il est certain que le mode d'anastomose n'est pour rien dans cet insuccès. La radiographie I et la photographie ci-contre montrent bien l'étendue de l'exérèse.

*Huit ulcères ont été réséqués ; soit :*

*Un ulcère du pylore :* guérison.

*Quatre ulcères de la petite courbure* ont également bien guéri ; deux d'entre eux occupaient la partie moyenne ; les deux autres étaient situés à l'union du tiers moyen avec le tiers supérieur ; dans un de ces derniers cas la pièce mesurait 0 m. 14 sur la petite courbure, 0 m. 28 sur la grande. Voici d'ailleurs les deux radiographies avant l'opération (II et III).

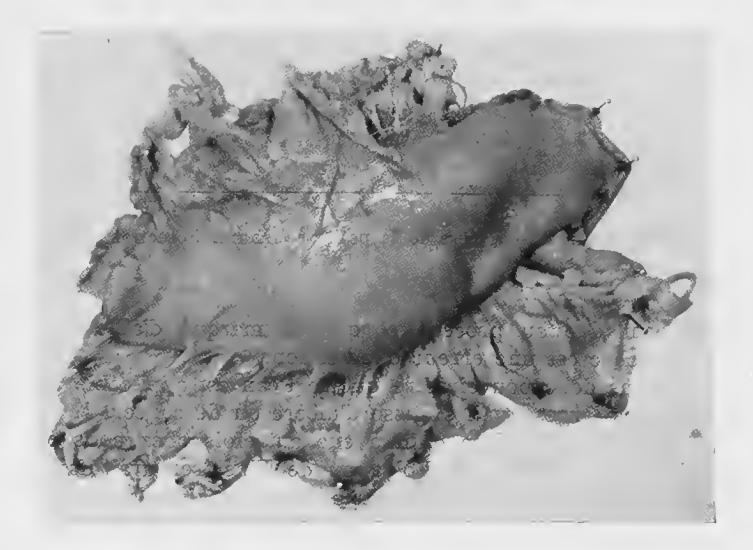
*Trois ulcères portaient sur le duodénum.*

L'un d'eux adhérant au pancréas présentait en avant un diverticule d'origine ulcéreuse ; le duodénum fut libéré loin ; et la section porta à peu près au milieu de la 1re portion. Je ne comptais pas pouvoir faire un Péan ; mais, l'estomac enlevé, les parties anastomosées se rapprochaient facilement. Suspension au foie. Guérison simple.

Les deux autres ulcères portant sur le duodénum sont morts ; l'un d'eux était immédiatement sous-pylorique. Il s'agissait d'un malade de cinquante-six ans, très anémié (2.500.000 globules rouges). Il est mort le quinzième jour de phénomènes pulmonaires, sans aucun signe abdominal. Je n'ai pu faire l'autopsie. Je sais bien que les phénomènes pulmonaires peuvent masquer une péritonite et que maintes fois le poumon a été rendu responsable d'une déhiscence de suture ; mais, lorsque le malade est mort tardivement et qu'il a été observé de près, le diagnostic clinique a, tout de même, une valeur.

Le troisième de nos ulcères duodénaux est mort — et c'est le seul — par déhiscence des sutures. Il s'agissait d'un ulcère duodénal adhérent au





RADIOGRAPHIE 1 et photographie de pièce. — Cancer de la grande courbure. Résection Péan.

pancréas ; la dissection de la face postérieure du pylore fut longue et difficile. La section faite, la face postérieure du duodénum était assez longue pour permettre le rapprochement avec l'estomac, mais elle était un peu éraillée et rendue fragile par le décollement. La mort survint le

dixième jour par péritonite généralisée. A l'autopsie, l'anastomose gastro-duodénale était bien appliquée contre la face inférieure du foie ; elle n'était pas tendue, sa partie antérieure était parfaitement étanche, mais sur la face postérieure la suture avait lâché sur une petite surface. Je pense que cette déhiscence était due à la mauvaise qualité de la paroi duodénale postérieure signalée plus haut. Dans un tel cas, il fallait enfouir le duodénum et terminer autrement.

Au total, dans nos 9 observations, nous ne trouvons qu'une mort qui



Radiographie 2. — Ulcère de la petite courbure. Résection Péan.

soit réellement due au procédé et qui en marque d'ailleurs bien les limites ; cet échec est une erreur d'indication.

Nous croyons donc pouvoir dire que le Péan est applicable aux résections gastriques larges, qu'il s'agisse d'ulcère ou de cancer. Il peut, avec avantage, reprendre la place qu'il a eue autrefois chez nous et que la vulgarisation des procédés de Polya ou de Finsterer avait fait oublier. Il ne faut évidemment pas trop lui demander, du côté duodénal surtout.

Quels sont les résultats fonctionnels du Péan ? Théoriquement, il paraît satisfaisant et même supérieur aux autres procédés :

1° Pas de cul-de-sac ni gastrique comme dans le Billroth II, ni duodénal comme dans tous les procédés terminés par gastro-jéjunostomie.

2° Arrivée dans le duodénum, par la voie habituelle, des aliments imbibés par un suc gastrique ramené à la normale ou rendu hypo-acide par la résection.

3° Le chyme sortant de l'estomac n'envahit pas brutalement les anses

grêles, mais ne les aborde qu'après avoir été imprégné par les sucs biliaires ou pancréatiques.

En somme le transit digestif se déroule dans les conditions physiologiques normales, à cela près que l'acidité a été réduite.

*Cliniquement :* Les malades ont été grandement améliorés comme ils le sont habituellement par la résection ; les uns totalement, les autres avec persistance des petits troubles gastriques. Il ne m'a pas été possible avec un aussi petit nombre de malades de voir une différence avec les résultats éloignés des autres modes de résection.

*Radiologiquement :* Nous n'avons pu examiner que 3 cas.

L'évacuation se faisait suivant le mode souvent décrit après les gastrectomies des divers types : remplissage immédiat des premières anses grêles ; ensuite évacuation lente et rythmique durant environ une heure. Il est probable qu'il n'y a jamais là les évacuations en trombe que l'on voit parfois avec les procédés d'implantation gastro-jujénales et surtout après le Polya.



Radiographie 3. — Ulcère de la petite courbure. Résection Péan datant de un an Allongement considérable de la première portion du duodénum.

On constate, en outre, sur les radiographies IV et V, l'allongement considérable de la première portion du duodénum ; il semble que la partie restante de l'estomac qu'on amenait facilement au contact du duodénum pendant l'opération et qui — je l'ai déjà dit — faisait presque tout le chemin, ait ultérieurement repris sa place en entraînant et en étirant la première portion de cet organe ; cette constatation ne peut qu'engager à se servir de l'artifice excellent conseillé par Grey Turner pour soulager les sutures : la fixation de l'estomac au foie par un ou deux points en cadre.

M. **Rouhier**: Dans une période de ma vie chirurgicale, je me suis

engoué de l'opération de Péan et je l'ai pratiquée un assez grand nombre de fois, je n'ai pas le chiffre exact présent à l'esprit. D'ailleurs pendant longtemps, je dois le reconnaître, elle m'a donné des succès. Sans doute, ce procédé n'est applicable que pour des gastrectomies assez limitées, permettant de conserver un segment duodénal suffisant et ne sacrifiant pas une trop grande partie de la petite courbure, mais, dans ces cas, il est séduisant, d'abord parce qu'il paraît rétablir une situation plus voisine de l'état normal, mais aussi par sa rapidité d'exécution qui est un gain de temps très appréciable et qui me le faisait préférer chez les malades les plus fragiles, les plus saignés, les plus amaigris, pour lesquels une opération courte est un incontestable facteur de succès.

Et puis, à peu d'intervalle j'ai eu deux échecs. La première fois, il s'agissait d'un malade très saigné par des hémorragies successives, chez lequel je ne pensais pas pouvoir faire une gastrectomie. Puis, devant la facilité que présentait l'exérèse du pylore, je me suis décidé à faire un Péan et, pour la première fois de ma vie et la seule, j'ai fait, pour aller plus vite, ce dont nous a parlé M. Leclerc, c'est-à-dire un seul plan de sutures postérieures total, comptant sur je ne sais quelle péritonisation spontanée par la séreuse postérieure de l'arrière-cavité, et je dois dire que, lorsqu'on fait souvent l'opération de Péan, on est assez facilement tenté de supprimer le surjet séro-séreux postérieur qui est difficile à exécuter avec un duodénum court. Pendant une semaine, mon opéré s'est comporté parfaitement bien et je le croyais guéri, quand le huitième jour, le tableau a brusquement changé, la suture postérieure a lâché et il a succombé assez rapidement au milieu de phénomènes de péritonite.

Dans un second cas, également chez un malade extrêmement cachectisé et saigné, chez lequel je ne comptais faire qu'une gastro-entérostomie rapide, l'occasion d'une tumeur facilement extirpable m'a poussé à faire un Péan. Cette fois, au bout du douzième jour seulement, est apparue une fistule gastrique que je me suis acharné à soigner et à panser moi-même. Mais la paroi s'est digérée de plus en plus, et vers la cinquième semaine le malade a fini par mourir.

Ces deux cas malheureux m'ont suffi, j'ai complètement renoncé à l'opération de Péan, et j'en suis revenu aux procédés habituels : Billroth deuxième manière, Polya ou Finsterer. Il faut bien reconnaître que, chronologiquement, le Péan ou le Billroth première manière, qui sont la même opération, sont antérieurs aux autres procédés et que si, dans la suite, on y a renoncé pour donner le pas à des procédés plus complexes mais plus sûrs et permettant des exérèses plus larges, c'est que probablement on en a été détourné par les mêmes accidents.

M. **Paul Banzet** : J'ai pratiqué, il y a une dizaine d'années, un certain nombre de gastrectomies par le procédé de Péan. J'en ait fait environ 25 ou 30 et j'avais été très réduit par les facilités opératoires et les excellents résultats fonctionnels de cette intervention.

J'ai eu, en fin de série, coup sur coup, deux décès : dans un cas, il s'agissait d'une gastrectomie pour néoplasme de la petite courbure, dans l'autre d'un ulcère hémorragique du pylore. Ces deux malades ont présenté des accidents vers le cinquième jour, je les ai réopérés tous les deux et, chez chacun, j'ai trouvé que les sutures avaient lâché : ils sont morts tous les deux.

Par ailleurs, je ne trouve pas sans inconvénient de laisser le duodénum ouvert jusqu'à la fin de la seetion gastrique pour décider si on pourra ou non faire un Péan.

Depuis mes deux déeès j'ai complètement abandonné le Péan et je lui préfère le Finsterer que je eonsidère plus sûr et dont les résultats fonetionnels sont au moins eomparables.

M. **Leclerc** : M. Rouhier et M. Banzet n'ont peut-être pas suspendu au foie l'anastomose et partieulièrement l'estomac qui l'avoisine. L'allongement ultérieur de la 1^re portion du duodénum, que montrent les radiographies, m'engage même à employer pour eela un catgut à résorption lente. Je erois que e'est indispensable.



## *Notes sur la pleurotomie pour empyème,*

par **M. Jean Quénu.**

Au temps déjà lointain où j'étais interne, la pleurotomie pour empyème, opération d'urgenee, eomportait invariablement la résection costale et l'introduetion dans la plèvre de deux gros drains tubulaires. La mortalité était sévère et la fistule pleurale fréquente.

Ces vingt-einq dernières années ont modifié de fond en comble l'aspeet du problème thérapeutique. Celui-ei est eomplexe. Une pleurésie purulente ne peut sans danger être traitée eomme un abeès. Le point de vue baetériologique, sur lequel on s'est longtemps hypnotisé, n'est pas le seul. Il y a un eôté méeanique, fonetion de l'état de la plèvre, et variable dans le temps. L'expérienee clinique, les études d'anatomie et de physiologie pathologique, les doeuments radiographiques multipliés nous en ont montré toute l'importanee. Dans un travail d'ensemble plein de vues originales, Pierre Jourdan a fait réeemment un ample exposé de ce côté de la question (1).

Je voudrais simplement vous eommuniquer quelques remarques, quelques détails de teehnique que m'ont suggérés ma pratique, à propos des trois questions qui se posent au ehirurgien devant toute pleurésie purulente aiguë non tubereuleuse : *quand, où, comment faut-il faire la pleurotomie ?*

*Quand ?* C'est toute la question des indications opératoires, la question du *moment* de la pleurotomie, la plus importante sans doute pour le pronostie.

Depuis l'épidémie de grippe de 1918, nous connaissons le danger mortel de l'intervention précoee. Nous savons qu'il faut, en principe, attendre, laisser à la pneumopathie le temps de régresser, gagner du temps en usant de la ponetion évaeuatriee. Mais nous savons aussi qu'il ne faut pas indéfiniment prolonger eette attente, sous peine de nous trouver en présenee d'une poehe rigide, mûre pour l'empyème ehronique et la fistule.

Mon élève et ami Marc Iselin a eu le grand mérite d'affirmer la prééminenee du facteur temps sur le faeteur bactériologie, de discerner,

(1) Jourdan (Pierre). *Les pleurésies purulentes*, Librairie médicale Marcel Vigné, Paris, 1939.

de définir et de dénommer heureusement les trois stades évolutifs de l'épanchement : *diffusion, collection, enkystement*, ces trois mots correspondant à des stades anatomiques successifs et différents pouvant être, en clinique, identifiés, au moins approximativement, par l'aspect du liquide de ponction et par l'image radiographique.

Nous savons aujourd'hui qu'il faut, en principe, s'abstenir au stade de diffusion, que le stade de collection est le véritable *moment* de la pleurotomie, qu'au stade d'enkystement ce moment est passé et que d'autres interventions plus importantes deviennent nécessaires.

Je m'en voudrais d'insister devant vous sur ces notions désormais classiques qui dominent le problème des indications et de la technique.

Il serait pourtant souhaitable qu'elles se répandissent, au delà de cette enceinte, jusqu'à ceux dont dépend bien souvent le moment de notre intervention. Quelques faits récents me font craindre que certains de nos confrères médecins, justement instruits des dangers de la pleurotomie précoce, ne connaissent moins bien les méfaits d'une trop longue expectative ; qu'encouragée par quelques cas heureux, ils ne s'attardent parfois outre mesure dans la thérapeutique médicale et les ponctions répétées, pour nous livrer en désespoir de cause des cavités pleurales ligneuses désormais irréductibles.

*Où ?* Il faut ouvrir et drainer la collection à sa partie inférieure, c'est évident. La recherche du point déclive est une véritable obsession pour certains chirurgiens. Elle donna lieu jadis à des investigations anatomiques minutieuses. Des opérateurs, peu confiants dans ces données anatomiques que la pathologie peut modifier, préfèrent inciser d'abord un peu haut pour tâter du doigt le cul-de-sac et contre-inciser juste au fond... Ce souci de la déclivité, cette crainte du récessus me semblent vraiment excessifs lorsqu'il s'agit de drainer une cavité soumise à des mouvements aussi actifs, à des pressions aussi violentes que l'est la cavité pleurale, même au stade de l'épanchement collecté. Les signes physiques, deux radiographies, l'une de face, l'autre de profil, une ponction exploratrice et, si l'on veut, l'injection de quelques gouttes de lipiodol sont, dans la grande majorité des cas, des guides bien suffisants.

Ainsi, pour les épanchements de la grande cavité, ou soi-disant tels, on est généralement amené à faire la classique incision du 9$^{e}$ espace, au voisinage de l'angle costal.

La pleurotomie trop haute est partout incriminée comme une cause de fistule pleurale. *La pleurotomie trop basse, trop au déclive, trop au fond du cul-de-sac peut, par un mécanisme différent, aboutir au même résultat.* Cette cause d'insuccès est moins connue. J'en ai observé plusieurs cas. Voici le plus typique :

(N° 3684). M. F..., trente-deux ans, pleurésie purulente métapneumonique droite, opérée en province à la fin de septembre, arrive dans mon service le 15 novembre avec une fistule pleurale basse sur la ligne axillaire postérieure. L'injection de lipiodol dans cette fistule montre, au-dessus d'un long trajet, une poche volumineuse. Mise en place d'une sonde de Malécot, évacuation de 150 c. c. de pus. Lavages au Dakin. Gymnastique respiratoire. Mais la sonde se bouche, elle est difficile à changer, la suppuration persiste.

Alors, le 26 décembre, contre-incision au-dessus : les côtes sont très serrées, bord à bord. On doit en réséquer une pour pouvoir mettre un drain. Mais quand on fait tousser le malade, le poumon vient au contact de la paroi. Le malade sort guéri le vingt-septième jour et est revu trois mois après en parfait état.

Cette observation montre qu'un drainage installé exactement au point déclive, au fond du cul-de-sac pleural peut être inefficace, lorsque le cul-de-sac vient à se combler par des dépôts fibrineux, puis par la coalescence des feuillets pleuraux. .

L'incision trop basse sur un cul-de-sac oblitéré expose à un autre danger que je signale en passant : la blessure opératoire du diaphragme.

*Comment ?* Comment inciser ? Comment drainer ? Les deux questions sont interdépendantes.

Il faut d'abord faire une place spéciale au *drainage a minima.* C'est l'introduction dans la plèvre, par une incision aussi petite que possible, entre deux côtes, d'un petit tube, drain, sonde de Pezzer ou de Malécot avec raccord et tuyau plongeant dans un bocal. La forme la plus parfaite de ce drainage est réalisée par l'instrumentation de Robert Monod, qui permet d'introduire un drain gradué dans le trocart même qui a servi à la ponction et évite ainsi toute effusion de pus dans le trajet

Si l'on considère que le plus gros de ces drains a un diamètre extérieur de 12 millimètres, on conçoit que le moindre grumeau, la plus petite fausse membrane suffise à le boucher, et que ce mode de drainage ne soit efficace que vis-à-vis des épanchements parfaitement fluides. Mais il est aussi peu traumatisant que possible et surtout il évite de façon certaine le pneumothorax. Aussi trouve-t-il son indication dans les *pleurésies diffuses*, n'ayant pas tendance à se collecter, se reproduisant rapidement après ponction et donnant des signes de compression cardiaque. Monod l'a utilisé également pour les enfants et dans les épanchements putrides. J'y ai eu recours dans 6 cas très graves, avec 3 morts et 3 guérisons.

Les médecins nous poussent assez volontiers à ce mode de drainage économique. Il n'a en réalité que des indications limitées et ce serait une faute que d'en généraliser l'emploi.

*Au stade de collection*, on peut, en principe, utiliser n'importe quel mode d'incision et de drainage ; large ou minime, à thorax ouvert ou à thorax fermé. Les dangers et les inconvénients du pneumothorax opératoire se trouvent, à ce stade, très atténués.

Or, pour assurer une bonne évacuation du pus et des parties solides qu'il contient (paquets de fibrine surtout abondants dans les pleurésies pneumococciques), il y a tout intérêt à faire une *pleurotomie large.*

Et parce que, suivant l'expression de Jourdan, « nous ne sommes pas infaillibles », parce que nous pouvons nous tromper un peu sur le stade évolutif, parce qu'il y a tout de même des stades intermédiaires d'appréciation délicate, il y a tout intérêt à établir un *drainage à thorax fermé.*

Les deux termes : pleurotomie large et drainage à thorax fermé ne sont pas incompatibles. Il existe plus d'un moyen de les concilier.

Lors de la discussion qui s'est développée ici en 1928 et 1929, deux techniques se disputaient vos faveurs :

La thoracotomie avec résection costale et suture des parties molles autour d'un gros tube relié à un siphon.

La pleurotomie intercostale valvulaire suivant la technique réglée par M. Grégoire et son élève Tourneix.

J'ai essayé les deux et j'ai adopté la seconde à cause de sa bénignité, de sa simplicité et de son efficacité. Je l'emploie de façon habituelle. Vous connaissez cette technique :

1° Incision rectiligne, sur une longueur de 10 centimètres, de la peau

et des muscles superficiels, à deux travers de doigt au-dessous de l'espace qu'on se propose d'inciser.

2° Incision de l'espace intercostal sur toute la longueur de la plaie.

3° Mise en place d'une lame de caoutchouc engagée dans la plèvre, fixée par deux fils aux muscles intercostaux

Grâce à sa longueur, cette pleurotomie laisse passer librement, mieux que ne ferait le plus gros drain, le pus et les fausses membranes les plus volumineuses. On assiste à leur expulsion à la fin de l'opération, lorsque le malade assis sur la table s'incline en arrière, tousse et vide sa plèvre. Et dans l'inspiration on voit la valve cutanéo-musculaire s'appliquer contre le thorax et s'opposer à l'entrée de l'air. Sans doute il est nécessaire, dans les deux ou trois premiers jours, de changer assez souvent le pansement. Mais c'est là un petit inconvénient en regard d'avantages précieux : la pleurotomie valvulaire n'exige aucune surveillance particulière, elle fonctionne toujours quoi qu'il arrive, elle laisse au malade la liberté de se mouvoir dans son lit, d'en sortir au plus vite et de se promener dès que ses forces le lui permettent. M. Grégoire nous a rendu un grand service en nous faisant connaître ce procédé.

Mais il est un point de technique qui m'a toujours chiffonné : c'est *la fixation de la lame de caoutchouc.* C'est un temps difficile et pourtant capital. Pour assurer la permanence du drainage, pour empêcher la plaie de se fermer, il faut naturellement que cette lame soit engagée dans la cavité pleurale, qu'elle dépasse dans la plèvre. La fixer par deux points aux muscles intercostaux comme l'indique M. Grégoire n'est pas facile. Au moment où l'on incise la plèvre, le pus jaillit, inonde la plaie, le malade tousse, l'aide recule, l'opérateur a bien du mal à apercevoir la courte frange des muscles intercostaux, dans le fond de la plaie, à y passer les deux points de fixation. Y parvient-il que parfois, les fils ayant coupé, on trouve le lendemain la lame dans le pansement, à moins qu'elle n'ait été aspirée dans la plaie, comme l'a observé M. Picot, ce qui est pire.

J'ai essayé de fixer la lame à la face profonde du lambeau. Dans la lame, à 2 ou 3 centimètres de l'extrémité destinée à la plèvre, je faufilais d'un bord à l'autre un gros fil de lin, dont les deux chefs dépassaient largement de chaque côté. La plèvre ouverte, je piquais par deux fois avec une grande aiguille courbe toute l'épaisseur du lambeau, à sa base, de la peau vers le muscle, et ramenais ainsi un chef, puis l'autre, que je nouais à la surface de la peau. Ainsi ma lame était solidement fixée. Mais j'ai vu les deux piqûres d'aiguille se transformer en trajets purulents, j'ai vu le fil couper la peau, j'ai observé un phlegmon du lambeau. Enfin, j'ai constaté que la lame expulsée de la plèvre se pliait suivant la ligne de fixation. J'ai renoncé à ce procédé.

Pour assurer la permanence de la lame dans la plèvre *en évitant les points de suture*, j'ai imaginé ce dispositif très simple, dont je me sers depuis quelque temps et qui me donne toute satisfaction. J'enroule la lame sur elle-même à ses deux extrémités, sur deux tours, et je fixe l'enroulement par trois points. Les rouleaux doivent dépasser la lame de chaque côté de 15 millimètres environ.

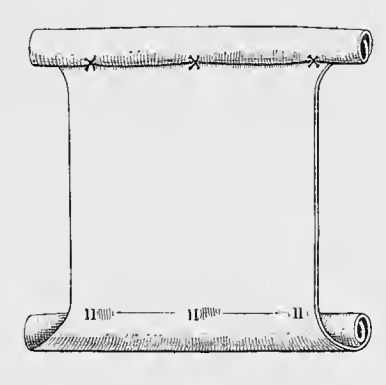
J'ai toujours dans mon plateau plusieurs lames de différentes largeurs. La plèvre incisée, je choisis la lame dont la largeur correspond à la longueur de l'incision. Rien n'est plus facile que d'introduire un des rouleaux, à condition de le présenter en biais. L'opération est terminée.

Le rouleau interne, intrapleural, accroché par ses deux bouts, empêche la lame de sortir. Le rouleau externe cutané empêche la lame d'être aspirée dans la plèvre.

Je craignais que le rouleau n'obstruât l'orifice pleural : l'expérience m'a montré qu'il n'en était rien, le drainage se fait parfaitement.

Voilà donc un drain très simple que n'importe lequel d'entre vous peut confectionner dans son service avec un crispin de vieux gant de Chaput. Son emploi simplifie encore la technique de l'excellente pleurotomie valvulaire de M. Grégoire.

Dans plusieurs cas, mon attention fut attirée, dans les suites immédiates de la pleurotomie, par une aggravation sensible de l'état général et une élévation thermique inopinée. Je me demandai si ces phénomènes n'étaient pas imputables à l'inoculation de la plaie fraîche par le pus septique, et si *l'opération en deux temps*, recommandée par M. Baumgartner pour l'incision des abcès du poumon, même adhérents à la plèvre,



ne confèrerait pas à la simple pleurotomie les mêmes avantages de bénignité.

Cette idée s'imposa à mon attention au cours de l'hiver dernier lorsque j'eus à opérer, chez de jeunes soldats, toute une série de pleurésies purulentes à allure extrêmement septique, dont une s'accompagnait d'abcès métastatiques des membres, une autre d'œdème de la face et du membre supérieur. Je me trouvais évidemment en présence de sujets profondément infectés et peu résistants. Je voyais dans l'opération en deux temps l'avantage de fragmenter l'acte opératoire, et celui de n'ouvrir la collection purulente que dans une plaie déjà granuleuse et peu absorbante.

Dans un premier temps, je faisais sous anesthésie locale l'opération typique de Grégoire jusqu'à l'ouverture de la plèvre exclusivement. Dans le trajet oblique, je tassais une mèche iodoformée. Quarante-huit heures après, j'imbibais la mèche d'une solution de cocaïne à 10 p. 100, j'incisais largement la plèvre sur le bord supérieur de la côte servant de repère et j'y introduisais le drain lamellaire.

J'ai opéré ainsi trois malades gravement atteints. Je voudrais pouvoir vous montrer les feuilles de température de ces trois malades : pas le moindre crochet post-opératoire. Et pas de suppuration pariétale. Tous les trois guérirent simplement.

En lisant ces jours derniers le travail de Pierre Jourdan, j'ai vu que

l'auteur recommandait l'opération en deux temps pour les épanchements fétides. Les observations précédentes me laissent penser que cette recommandation pourrait avantageusement s'étendre à d'autres cas où l'on a lieu de redouter soit la virulence particulière du germe, soit la moindre résistence du malade.

*Sur les soins post-opératoires* je serai bref : je fais lever mes opérés dès qu'ils en ont la force, souvent vers le quatrième ou cinquième jour. Dès lors, ils vont et viennent dans la salle, font de la gymnastique respiratoire plusieurs fois par jour.

Je supprime habituellement le drain entre le dixième et le quinzième jour, dès que la suppuration diminue, le malade étant apyrétique.

Le drain enlevé, la plaie se ferme en quelques jours. C'est le moment critique, qui exige une surveillance particulière, clinique et radiologique au besoin. Il faut se tenir prêt, le cas échéant, à évacuer un petit épanchement résiduel : une pince de Kocher suffit à désunir la cicatrice pleurale encore fragile. Il m'arrive d'y insinuer une petite sonde de Malécot par où je fais quelques petits lavages au Dakin et que j'enlève au bout de deux ou trois jours.

La durée totale du traitement dépasse rarement un mois. Certains malades ont guéri en quinze jours.

Mon maître Schwartz a longuement insisté ici sur l'utilité de la gymnastique respiratoire qui vide le pus, chasse l'air, amène le poumon à la paroi, efface la cavité suppurante. A défaut du spiroscope de Pescher, le procédé des bouteilles, à la portée des services les plus modestes, suffit. Mon élève et ami le Dr Baldy a fait construire cet ingénieux appareil, semblable au soufflet des chambres photographiques, qui a l'avantage d'être portatif. Chez l'enfant, rien ne vaut la vulgaire trompette de bazar : pour le simple plaisir de faire du bruit, un enfant est capable de souffler du matin au soir dans un instrument sonore.

J'ai opéré suivant ces principes par le procédé valvulaire 19 malades atteints de pleurésies purulentes de la grande cavité : 8 à pneumocoques, 8 à streptocoques, 1 à anaérobies, 2 à germes associés : pneumocoques + entérocoques, streptocoques + anaérobies. J'ai perdu une opérée :

(N° 4498). Mme L..., cinquante ans, est amenée dans mon service, anhélante, avec une température à 40°2 et un pouls à 140. Une ponction évacue 800 c. c. de liquide purulent jaune, d'odeur fétide, où l'on trouve des streptocoques et des anaérobies. Après une amélioration transitoire, la température remonte le troisième jour, la dyspnée redevient menaçante. Sous anesthésie locale, je fais une courte pleurotomie valvulaire, qui donne issue à un liquide d'odeur putride et teinté de sang. Mort quelques heures après.

Peut-être eussé-je mieux fait, dans ce cas, de me borner à la pleurotomie *a minima*.

Mes 18 autres opérés ont guéri, et je n'ai pas observé de fistule.

M. **André Richard:** Je me suis toujours intéressé au drainage des pleurésies purulentes et j'ai longuement causé avec mon regretté ami Tourneix du procédé de Grégoire au moment où il préparait sa thèse. Pour les mêmes raisons qu'a invoquées Quénu, j'ai renoncé au drainage par lame de caoutchouc, car il m'est apparu que toujours au bout d'un temps très court, les fils coupaient et la lame était retrouvée dans le pansement.

Je suis resté fidèle au drainage par gros tube de caoutchouc relié à son extrémité libre par un tube de verre à une sonde plongeant dans une solution d'oxycyanure, et je ferme hermétiquement la plaie autour du drain après avoir évacué les fausses membranes : ainsi est réalisé un drainage fermé qui, pour être efficace, doit comporter, comme y a insisté M. Schwartz, plusieurs séances par jour de gymnastique respiratoire avec les simples bouteilles communicantes que chacun peut facilement faire installer dans son service ; j'ai toujours été très satisfait des résultats obtenus et de leur rapidité.

En ce qui concerne l'opération en deux temps, j'ai observé comme Quénu la période d'aggravation et d'élévation thermique du début lors du drainage par lame, et j'ai l'impression que l'imprégnation des muscles et du tissu sous-cutané par le pus n'est pas étrangère à cette aggravation momentanée ; je ne l'ai qu'exceptionnellement observée avec le drainage fermé lorsque la suture autour du tube est bien serrée.

M. **Quénu** : L'inconvénient de mettre un tube c'est que, de deux choses l'une, ou bien on rétrécit la plaie autour du tube, il y a des points de suture qui s'infectent et lâchent au bout d'un certain temps ; ou bien on ne met pas de points de sutures, le pus passe autour du tube autant qu'à l'intérieur : la plaie est donc souillée de toute manière.

---

*Le Secrétaire annuel* : M. G. Rouhier.

# MEMOIRES DE L'ACADÉMIE DE CHIRURGIE

**Séance du 26 Mars 1941.**

*Présidence de* M. PAUL MATHIEU, *président.*

## PROCÈS-VERBAL

La rédaction du procès-verbal de la précédente séance est mise aux voix et adoptée.

## CORRESPONDANCE

La correspondance comprend :

1° Les journaux et publications périodiques de la semaine.

2° Des lettres de MM. BRAINE, D'ALLAINES, MOCQUOT, MAURER, R.-CH. MONOD, PICOT, RICHARD, WOLFROMM, s'excusant de ne pouvoir assister à la séance.

3° Des lettres de MM. Alain MOUCHET, SAUVAGE et HUC, posant leur candidature au titre d'associé parisien.

4° Un travail de M. Henri BOMPART, intitulé : *Avantages de l'entéro-anastomose dans les formes d'occlusion post-opératoire repérées au stade de ballonnement.*

M. Jean QUÉNU, rapporteur.

---

## A PROPOS DU PROCÈS-VERBAL

### *Iléite ou infarctus intestinal ? A propos du rapport de M. Petit-Dutaillis sur une observation de M. Boudreaux,*

par M. **P. Moulonguet.**

J'ai pris connaissance trop tardivement à mon gré de l'intéressant travail de Petit-Dutaillis et Boudreaux.

La lésion qu'ils décrivent ne me paraît pas être un infarctus. Je n'en veux pour preuve que les termes mêmes de l'examen histologique de I. Bertrand : dans la musculeuse « réaction inflammatoire allant jusqu'à la suppuration ». Si j'ai défendu autrefois le terme d'infarctus, comme désignant un *aspect opératoire* de l'intestin noir et plein, l'aspect de boudin noir, je pense que l'examen histologique de la pièce doit permettre par la suite une analyse discriminative. Or la constatation d'une réaction phlegmoneuse, quatre jours après le début de la lésion et au centre de cette lésion, me paraît contredire le diagnostic d'infarctus, c'est-à-dire de lésion par arrêt ou blocage de la circulation. *L'infarctus intestinal évolue vers la gangrène, non vers la suppuration.*

Il y a sur cette pièce des lésions vasculaires, mais qui n'interrompaient certainement pas toute circulation, puisqu'on y trouve une réaction tissulaire allant jusqu'à la suppuration. Ces lésions vasculaires me paraissent avoir favorisé, préparé l'iléite phlegmoneuse. A mon avis, cette belle observation est un exemple de ces lésions hyperseptiques *d'entérite aiguë, d'entérite ulcéreuse*, que j'ai essayé d'individualiser, comme les auteurs veulent bien le rappeler.

Pour le reste de leur exposé, je suis parfaitement d'accord avec eux. Il faut avoir le courage de réséquer ces anses violettes ou noires. La guérison spontanée de telles lésions, quand elles sont segmentaires, ne doit pas être escomptée, puisque nous n'avons encore aucun test nous permettant d'en être assurés.

## *A propos du traitement des empyèmes de la plèvre,*

par M. **Soupault.**

La communication de Quénu à notre dernière séance ayant remis en question le traitement des empyèmes de la plèvre, il me paraît intéressant de faire connaître les résultats que m'a donnés un ingénieux procédé publié par notre collègue Ameuille dans un article de *La Presse Médicale*, en 1938, et qui consiste, quand a été reconnue une « collection » pleurale ou, d'une façon plus générale, un épanchement intrathoracique qu'il est indiqué d'évacuer, à y faire une ponction en plein centre puis, dès qu'on a la preuve par l'issue de quelques gouttes de pus que l'on est bien dans la poche, à y injecter 4 à 5 c. c. de lipiodol et autant d'air. Sur ce, une bonne radiographie du thorax, en position verticale ou, mieux, un repérage radioscopique par le chirurgien lui-même permet de déterminer exactement le point strictement déclive où s'est amassé le lipiodol.

En incisant par le trajet le plus direct en ce point, on est certain de drainer sans laisser le moindre bas-fond, la moindre nappe résiduelle.

Je ne discuterai pas, au point de vue théorique, sur la valeur que je sais contestée de ce drainage absolument déclive. Il me paraît logique. Mais surtout, il m'a donné depuis que je l'emploie, des succès (quant à la rapidité de l'évolution vers la guérison) que je ne connaissais pas jusqu'alors. Les quelques clichés projetés en sont des exemples. 6 opérés sur 7 (une pleurésie putride) ont guéri en moins de quatre semaines.

La gymnastique respiratoire est aussi un des points très importants du traitement et doit être entreprise avec méthode et ténacité jusqu'à cicatrisation.

Mais, sans doute y a-t-il bien des manières de guérir, et de guérir vite, ces pleurésies purulentes, au moins dans leurs formes habituelles, *à une condition primordiale*, la plus importante de toutes : c'est que le chirurgien surveille de très près, ou mieux, fasse lui-même les pansements, si fastidieux que cela puisse paraître, au lieu de les confier à un assistant ou à un subalterne.

On serait bien surpris, je crois, et bien désagréablement, si l'on s'avisait de publier la statistique intégrale des résultats des pleurotomies.

Et ce que la modestie de Quénu ne lui a pas permis de dire, et dont je suis certain après avoir entendu l'énoncé de ses excellents résultats, c'est que, lui, suit ses opérés personnellement.

## RAPPORTS

### *Volvulus aigu du cæcum avec examen radiographique pré-opératoire,*

par M. **P. Séjournet.**

Rapport de M. Pierre Brocq.

Sans prodromes notables, une femme de soixante-huit ans est prise, le 6 novembre 1940, de douleurs abdominales très violentes, suivies de nausées et d'un seul vomissement alimentaire. Les douleurs cèdent aux opiacés, l'état général se maintient. Ce n'est qu'au cinquième jour que, devant l'arrêt des matières et des gaz et le ballonnement progressif de l'abdomen, la malade est conduite à l'hôpital.

Le 11 novembre au matin, l'état général n'est pas alarmant, la température est normale, le pouls bien frappé. La malade ne vomit pas et ne présente pas de signes de stercorémie.

Par contre, l'abdomen a un aspect très particulier : le ventre est distendu, mais le ballonnement est asymétrique, à prédominance gauche, dans le flanc. En l'absence de contracture musculaire, l'on se rend compte que ce ballonnement correspond à une masse très volumineuse, qui occupe la plus grande partie de l'abdomen gauche, se perd en haut sous le rebord costal, plonge en bas dans le petit bassin, atteint et dépasse légèrement la ligne médiane, en dedans. La masse tumorale est rénitente, sonore et relativement mobile.

Diagnostic porté : volvulus du côlon iléo-pelvien.

Antécédents : il y a six ans, laparotomie sous-ombilicale pour une tumeur de l'intestin, qui aurait été enlevée. A la suite de l'intervention : fistule intestinale, fermée spontanément au bout de trois mois. Pas d'autre renseignement possible (l'opération a eu lieu en zone libre).

Examen radiologique (Dr Dupont). *Quatre clichés en position couchée.*

*Premier cliché (sans préparation)* [fig. 1]. Image intestinale claire, en forme de boudin cylindrique, coupée de sillons transversaux, occupant la presque totalité de l'abdomen gauche. En haut, l'image se projette derrière le gril costal. En bas, elle plonge dans le petit bassin gauche, à ce niveau, il s'y accole une volumineuse bosselure qui recouvre la concavité sacrée et empiète sur le bassin droit. Par son bord droit, l'image déborde les vertèbres de D 12 à L 5 et l'articulation sacro-iliaque droite. En regard de L 5, la ligne de projection est échancrée par un sillon opaque très net. Par son bord gauche, l'image ménage, entre elle et la paroi, une bande dans laquelle se reconnaissent les ombres aérées du côlon descendant.

Un examen attentif de l'abdomen droit permet d'y déceler la présence d'anses intestinales grêles (fig. 1).

*Deuxième cliché :* après lavement opaque, la baryte a rempli le sigmoïde, le côlon descendant, l'angle splénique, pénètre dans le transverse à la hauteur de L 3, puis après une interruption, par spasme, se termine en regard du bord droit de L 3. La tumeur se trouve légèrement refoulée à droite par le remplissage du côlon descendant (fig. 2).

*Troisième cliché :* l'augmentation de la pression du lavement fait disparaître le spasme. On note un déplacement sensible de la tumeur vers la droite. Les anses grêles sont disposées à droite et il est possible de les individualiser (fig. 3).

*Quatrième cliché :* position oblique, après absorption d'un bol de bouillie. La bouillie remplit l'œsophage, pénètre dans l'estomac, qui est refoulé en haut sous la coupole diaphragmatique, elle-même surélevée. La tumeur gazeuse se projette devant l'estomac (fig. 4).

*Intervention* le 11 novembre. Rachi-anesthésie. Laparotomie latérale gauche, avec débridement vers la droite, aux extrémités de l'incision. Il s'écoule un peu de liquide roussâtre. Enorme tumeur gazeuse, qui occupe tout l'abdomen gauche.

On parvient à l'extérioriser. C'est un gigantesque boudin tordu. On le détord sans difficultés de gauche à droite. Coloration d'une anse intestinale étranglée. Les

Fig. 1. Fig 2.



Fig. 3. Fig. 4.

parois sont très amincies, certaines zones sont très altérées ; à la partie moyenne, plaque verdâtre. On remarque : *a*) la présence de l'appendice qui est accolé à la face postérieure de la tumeur sans trace d'inflammation ; *b*) l'iléon et son mésen-

tère cravatent le côlon ascendant au pied de la torsion. Le grêle est aplati, le mésentère n'est pas infarci. Ils sont libres, sans adhérences.

Le contenu intestinal est évacué par ponction (1 lit. 500 de liquide jaunâtre). L'application de compresses imbibées de sérum chauffé lui fait reprendre sa vitalité.

L'exploration de l'abdomen montre que toutes les anses intestinales grêles sont refoulées dans le flanc droit. Leur coloration est normale, elles ne sont pas dilatées. Pas d'infarctus du mésentère. Pas de brides dans le voisinage du volvulus. Le cæco-côlon, l'iléon à sa terminaison, ne présentent pas de méso d'accollement.

Réintégration dans l'abdomen du segment revitalisé du volvulus, extériorisation du bas-fonds cæcal, avec toute la zone suspecte de gangrène.

*Suites :* le lendemain, le cæcum est ouvert et régularisé. Suites favorables pendant les dix premiers jours. Large fonctionnement de la fistule cæcale. Pas de choc. Alimentation. Cependant au niveau de la paroi, dans la zone des sutures, développement, vers le huitième jour, de trois plaques de gangrène cutanée, assez limitée. Au douzième jour, ascension thermique, signes de broncho-pneumonie diffuse. Défaillance du cœur et des reins. Mort le quinzième jour. Pas d'autopsie.

Il s'agit, dans le cas de Séjournet, d'un volvulus vrai du cæcum, par rotation autour de l'axe vertical colique, en opposition aux coudures du cæcum par bascule autour d'un axe transversal. Si l'on suit la classification d'Alglave, ce cas rentre dans la variété cæco-colique des volvulus, par suite de la participation du côlon ascendant à la torsion.

En règle générale, dans le volvulus cæcal, les signes prédominent à droite. Dans le cas présent, tous sont groupés à gauche : ballonnement, tumeur, syndrome, douleur, comme dans une observation de Sauvé.

Il était certain que l'on se trouvait en présence d'une anse intestinale tordue, mais les signes cliniques étaient insuffisants pour choisir entre le diagnostic de volvulus du cæcum et celui de volvulus iléo-pelvien.

P. Séjournet, après quelques recherches, estime que les radiographies de ce volvulus aigu du cæcum sont les premières publiées en France. L'article très documenté de Gatellier, Moutier et Porcher, illustré de 34 clichés radiographiques, concerne des volvulus du cæcum, observés en période non occlusive. A l'étranger, les documents sont également très rares. Cependant 2 cas de volvulus aigu, accompagnés de radiographies, sont signalés dans nos revues : celui d'Holubec (1936) et celui de Koflicek (1938) et, par une coïncidence curieuse, ces observations concernent des volvulus cæcaux, en position gauche.

L'examen, qui a été pratiqué dans le fait de Séjournet, est des plus démonstratif. Il souligne, s'il en était besoin, l'intérêt de la radiographie pour le diagnostic des occlusions. Mais il faut reconnaître que l'interprétation des clichés de cette occlusion est difficile. Néanmoins, un examen attentif permet d'y retrouver tous les détails reconnus à l'intervention. C'est ainsi que l'ombre, dont Séjournet a signalé la présence en regard de la 4e lombaire, a pu indiscutablement être rapportée à l'abouchement de l'iléon dans le cæcum.

Le cliché obtenu sans préparation donne déjà des renseignements très intéressants, sans déformation des contours. Le lavement opaque, en indiquant le trajet des côlons gauche et transverse, en mettant en évidence l'arrêt de la bouillie en un point fixe, en montrant l'absence de cæcum dans la fosse iliaque droite et par opposition une monstrueuse anse intestinale dans l'abdomen gauche est significatif. Le diagnostic de volvulus

du cæcum aurait dû s'imposer. Mais il faut savoir interpréter, comme le dit M. Séjournet.

La translation des anses intestinales grêles à droite, disposition qui ne paraît pas encore avoir été signalée, d'après l'auteur, peut s'expliquer soit que ces anses aient été entraînées à la suite de l'iléon, au cours de la torsion, soit qu'elles aient été progressivement refoulées vers la droite par l'énorme distension cæcale. Cette seconde hypothèse semble plus vraisemblable à Séjournet. Il se peut d'ailleurs qu'il y ait eu participation des deux mécanismes.

Bien que la distension du cæco-côlon fût considérable (1 lit. 500 de liquide), les anses grêles n'étaient pas dilatées. Sans doute, le segment terminal de l'iléon était-il étroitement appliqué au niveau de la torsion, sans lui être adhérent ; mais ce n'est pas suffisant pour expliquer l'absence de gaz dans le grêle et il faut faire intervenir le rôle de la valvule iléo-cæcale qui, lorsqu'elle est suffisante, s'oppose au transit des gaz (Alglave).

Signalons enfin que Séjournet n'a pas trouvé trace de ces brides dont l'influence sur la production des volvulus a été mise en lumière par le Professeur Grégoire. Il n'a pas trouvé de vestiges de l'opération antérieure. Par contre, il a noté l'absence d'accolement du mésocolon droit dans ses deux tiers inférieurs, ainsi que l'absence de fixation du segment terminal de l'iléon.

Après détorsion, Séjournet a cru pouvoir réintégrer le segment revivifié du cæcum, tout en extériorisant celui qui présentait un début de sphacèle. Cette demi-mesure a paru satisfaisante au début. Néanmoins, Séjournet estime, après l'issue malheureuse, que cette conduite n'a pas été bonne. Des plaques de gangrène se sont développées au niveau des téguments, dans le voisinage de la plaie opératoire, témoignant de la septicité des parois intestinales. Dans un cas comme celui-ci, mieux aurait valu ou faire l'extériorisation totale du volvulus et prendre la responsabilité d'une cure ultérieure, ou bien courir le risque de la résection large avec rétablissement immédiat de la continuité intestinale, à laquelle je donne, en pareil cas, et pour mon compte, la préférence.

L'observation de Séjournet est instructive à bien des titres, d'abord par les très beaux clichés qui l'accompagnent, puis pour les suites d'une opération qui avait paru à l'auteur prudente, mais dont l'insuffisance a montré qu'elle était en réalité plus imprudente qu'une exérèse.

En raison de son intérêt et de sa relative rareté, je vous demande d'insérer cette observation dans nos *Mémoires* et de remercier M. Séjournet de nous l'avoir adressée.

M. **H. Mondor**: J'apporterai, dans la prochaine séance, de belles radiographies de volvulus du cæcum. Aujourd'hui, je voudrais simplement me joindre à M. Lenormant qui fit, ici, si je me souviens bien, quelques justes réserves sur la valeur du trépied symptomatique de Faltin. Ce que l'on peut utilement se rappeler, en présence d'une occlusion à ballon net, c'est que le volvulus du cæcum, je ne parle bien entendu que du volvulus aigu, est une occlusion de la terminaison du grêle dans laquelle un plus ou moins long segment du gros intestin se trouve fort distendu. La distension cæcale est, assez souvent, non pas où on la cherche d'habitude, mais au contraire ou médiane ou latérale gauche.

M. **P. Brocq**: Pour répondre à Moulonguet je répète que les radio-

graphies ont été faites en position couchée, l'état de la malade n'ayant pas permis de la mettre debout.

M. Mondor sera le bienvenu en nous apportant les radiographies de son cas, car les documents radiographiques préopératoires sont rares, du moins en France, comme l'affirme M. Séjournet. Deux de ces radiographies, publiées à l'étranger, celle de Holubec (1936) et celle de Koflicek (1938) concernaient des volvulus du cæco-côlon en position gauche, comme dans l'observation de Séjournet.

## *Un nouveau cas d'abcès du foie à début péritonéal,* par M. **Nédelec** (d'Angers).

Rapport de M. Antoine Basset.

Dans la séance du 23 octobre 1940, j'ai fait, ici même, un rapport sur une observation de Redon concernant un abcès staphylococcique du foie à début péritonéal. Je vous apporte une seconde observation appartenant à M. Nédelec. Avec celle de Redon et avec celles de la plupart des abcès du foie à début péritonéal que j'ai cités, elle présente plusieurs ressemblances, mais aussi des différences notables qui la rapprochent beaucoup, en revanche, de l'observation que Desmarest a citée à la suite de mon précédent rapport.

Comme d'habitude, il s'agit d'un homme d'âge moyen (vingt-huit ans), qui, après avoir eu, pendant huit jours, de la pesanteur épigastrique, avec quelques crises douloureuses assez vives, mais sans aucun autre trouble, présente brusquement une douleur épigastrique violente avec vomissements. En quelques heures la fièvre est à 39°7, le pouls à 120, le facies devient péritonéal et, le soir même, Nédelec constate que la douleur et la contracture sont généralisées, mais avec un maximum net dans la région sous-hépatique. Un an auparavant, le sujet a été en Syrie où il est resté sept mois. Il aurait eu une courte attaque de dengue, suivie pendant quinze jours de selles glaireuses. Nédelec intervient aussitôt avec le diagnostic de perforation de l'étage sus-mésocolique de l'abdomen, probablement vésiculaire. Comme dans le cas de Desmarest, il trouve un abondant épanchement purulent libre autour du foie (qui est gros), sous le foie, et autour de l'estomac et du côlon transverse ; pus glaireux, gluant, verdâtre, inodore. Sur la face convexe du lobe gauche du foie, une perte de substance, admettant l'index, le mène dans une large poche du volume du poing. Il y introduit un drain et une mèche autour desquels il place quatre autres mèches en couronne et ferme le ventre. Ce n'est qu'au bout de deux jours que Nédelec fait examiner le pus prélevé, par le drain, au fond de la poche. La réponse est : pas d'amibes, pus à *Bacillus subtilis*. Malgré l'absence d'amibes un traitement émétinique est institué. Le sujet guérit très simplement en un mois

Voici donc un cas, de plus, d'abcès du foie qui d'abord latent, puis, pendant les huit jours qui précèdent le drame, presque latent et ne se traduisant que par quelques crises douloureuses intermittentes, se révèle brusquement par un syndrome péritonéal suraigu, évoquant d'autant plus nettement l'idée d'une perforation viscérale subite qu'il s'agit bien d'une ouverture spontanée et soudaine, mais d'un abcès et non d'un viscère creux. Tout y est : la douleur en coup de couteau, la contracture, d'abord localisée, puis vite généralisée, mais avec maximum dans la région de la douleur initiale, la disparition de la matité hépatique par distension gazeuse du côlon, et même, ici, à cause de la présence du pus, l'ascension

de la température en quelques heures au-dessus de 39°. L'existence eût été nécessaire d'antécédents beaucoup plus nets que ceux qui furent relevés, pour permettre à M. Nédelec de formuler un diagnostic exact en tous points. Il s'est approché de la vérité autant qu'il pouvait le faire. Il a opéré d'urgence et guéri son malade. Nous n'avons qu'à le féliciter. Il note dans ses réflexions la discordance heureuse entre la rapidité et la simplicité de la guérison d'une part, et d'autre part la gravité de l'atteinte de l'état général et l'abondance de l'épanchement purulent libre entre les viscères. La même diffusion du pus, avec la même simplicité de guérison se retrouvent dans l'observation de Desmarest qui a probablement raison lorsqu'il dit que l'ouverture de pareils abcès en péritoine libre ne comporte pas un pronostic extrêmement grave, pourvu, ajouterais-je, que l'intervention soit immédiate, l'épanchement bien asséché, le péritoine et l'abcès largement drainés.

Si, dans le cas de Nédelec, comme dans celui de Desmarest, le caractère nettement péritonéal du début des grands accidents est le très naturel résultat de l'ouverture spontanée de l'abcès dans le péritoine, il y a lieu de noter que ces abcès étaient restés jusque-là presque complètement latents. D'autre part, souvenons-nous que chez le malade de Redon et chez plusieurs autres un début presque aussi dramatique et à peine moins péritonéal n'accompagnait que l'affleurement à la surface du foie d'un abcès non encore rompu dans le ventre.

Je vous propose, en terminant, de remercier M. Nédelec de nous avoir communiqué cette observation et de publier mon rapport dans les *Mémoires* de notre Compagnie.

M. **H. Mondor**: Nous avons vu, avec Lucien Léger et Jean Debeyre qui ont écrit un mémoire sur la question dans la *Revue Coloniale de Médecine et Chirurgie*, un malade dont le syndrome abdominal m'avait fait songer à cet excellent aphorisme clinique de Finsterer qui aide à faire le diagnostic de *perforation couverte*. Lorsqu'un malade, après une douleur soudaine et vive de l'abdomen, dit ne plus souffrir, si l'on trouve, chez lui, une contracture ferme de la paroi, on doit penser à une perforation couverte. Je dois dire que nous avions pensé à une perforation couverte d'un ulcère de la petite courbure. Il s'agissait d'un abcès du foie dont la rupture spontanée avait été peu après obturée par la paroi abdominale. Comme Basset nous le fait espérer pour ces cas, la guérison a été simplement obtenue.

---

## COMMUNICATIONS

### *La réparation des désarticulations du genou à lambeau court pratiquées d'extrême urgence dans les formations de l'avant,*

par M. **G. Rouhier.**

Dans une précédente communication, je vous ai dit ce que je pensais de la désarticulation du genou à lambeau court et sans aucune suture, mais au contraire avec éversement du lambeau, comme opération d'extrême urgence en chirurgie de guerre chez les shockés par jambes broyées et

dans la gangrène gazeuse encore limitée au genou. D'ailleurs, ce n'est plus seulement vrai pour la chirurgie de l'avant, c'est, hélas ! dans la guerre moderne que nous venons de vivre et qui continue, la chirurgie de guerre de tous les points du territoire que survolent les avions et où leurs bombes font des nids de blessés. Je vous ai dit qu'à mon avis et d'accord en cela avec Mathieu, avec le regretté M. Arrou, avec Sorrel et avec Moure, il ne fallait jamais considérer la désarticulation du genou comme une opération *définitive*, qu'elle demandait toujours, un peu plus tard, une opération de *réparation*, mais qu'on avait alors la possibilité de choisir et de faire *à froid* la meilleure possible. J'ai tenu à séparer complètement la réparation de la désarticulation d'urgence, parce que ce sont des questions absolument différentes, parce que j'estime que la désarticulation ultra-rapide, à lambeau court et éversé sur la cuisse, est une opération de nécessité dont les avantages sont indiscutables et la supériorité évidente, dans les cas bien déterminés où elle s'impose, tandis que la question de l'opération réparatrice est tout à fait discutable et que, d'ailleurs, quand il s'agit de choisir entre une amputation de cuisse et un Gritti, c'est la preuve que la vie est sauve et que le temps d'urgence a tenu ses promesses. Je n'ai pas voulu risquer d'affaiblir les chances que j'avais de faire passer en vous ma conviction profonde sur le fait majeur, en soulevant une discussion parfaitement légitime sur un point secondaire qui suppose déjà le gain principal acquis.

Actuellement, c'est très simple, les derniers et très considérables auteurs qui se sont occupés de cette question nous disent : « Amputation de cuisse à l'union du tiers moyen et du tiers inférieur : très bien ; Gritti jamais ! Le Gritti est une mauvaise opération, car les constructeurs de jambes artificielles déclarent tous que le Gritti est inappareillable, par conséquent la question est jugée ! »

Eh ! bien, laissons si vous voulez de côté pour un instant l'appareillage et les constructeurs d'appareils orthopédiques, bien que leur avis ne soit point unanime et qu'en particulier C. Ducroquet ait considéré comme illusoires les difficultés invoquées par certains d'entre eux, et considérons un peu en eux-mêmes, au point de vue biologique, au point de vue de leur force et de leur perfection, le moignon de l'amputation de cuisse basse et le moignon de l'amputation ostéo-plastique, dite de Gritti.

Comme tout le monde j'ai fait, à la guerre et en dehors de la guerre, beaucoup d'amputations de cuisse basses et, comme j'ai fait d'autre part beaucoup de désarticulations du genou d'urgence, j'ai fait beaucoup de Gritti pour les réparer.

Sans doute, l'amputation de cuisse basse n'est pas une mauvaise opération, puisqu'elle permet une marche assez bonne sur une jambe américaine, avec genou et pied articulés, à point d'appui ischiatique. Mais le moignon, généralement bien étoffé au début, lorsqu'il est fait à tête reposée par un chirurgien expérimenté, ne tarde pas à *maigrir* parce que tous les muscles sont désinsérés, qu'ils ne travaillent plus, qu'ils se réduisent à des lamelles fibreuses, et ce moignon, d'abord si beau, devient assez vite un moignon conique, qui s'amincit en aiguille et n'a plus qu'une vigueur très réduite.

Avec un Gritti bien fait, rien de pareil. Toutes les insertions des muscles sont conservées, celle du quadriceps et celles des adducteurs restent intactes et il est facile de suturer au tendon rotulien et aux

expansions des vastes les tendons du demi-membraneux, du demi-tendineux, du droit interne et du biceps. Le moignon ne maigrit pas, la cuisse, dès qu'elle recommence à travailler, reste à peu de choses près, aussi musclée, aussi forte que celle du côté opposé, elle meut un appareil avec une vigueur toute différente ; ni les longues marches, ni les efforts ne lui coûtent et, par suite de la conservation de la peau du genou, entraînée aux pressions (1), un certain degré d'appui terminal modéré, et sur un support bien capitonné, peut concourir à la vigueur et à la souplesse du membre et permettre de donner à l'appareil une armature plus réduite et plus légère.

Pour permettre d'obtenir un bon résultat, il faut naturellement que le Gritti soit bien fait, car, s'il est mal réussi, c'est en effet la pire des opérations et j'admets qu'il n'y ait alors qu'à y renoncer et à la remplacer par une amputation de cuisse ordinaire.

D'abord, avant la réparation, il faut attendre le temps nécessaire pour que la plaie soit aseptique, et pas trop longtemps cependant, pour qu'il ne se fasse pas une rétraction trop forte de la peau, des muscles et des ligaments. Pour le choix du moment, les examens de laboratoire sont précieux comme pour une suture primitive retardée ou une suture secondaire.

Dans l'exécution de l'opération elle-même, certains temps doivent être exécutés avec le plus grand soin :

*Libération et avivement de la rotule :* un aide tire sur le ligament rotulien pour bien éverser la rotule et la retourner sur la face antérieure du fémur ; un coup de ciseau sur les ailerons est quelquefois nécessaire, s'ils n'ont pas été assez dégagés au cours de l'opération primitive ; on libère légèrement son pourtour cartilagineux de la pointe du bistouri, puis de quelques coups de rugine ; on fixe l'os avec un petit davier à dents de lion et, à l'aide d'une scie de Farabœuf à dos mobile de petit modèle, ou d'une scie à chantourner, on abrase en une plaquette toute la surface cartilagineuse rotulienne. Cela ne présente aucune difficulté, mais le cartilage doit disparaître complètement, et le tissu spongieux doit être largement et uniformément ouvert dans toute l'étendue de la section.

*Préparation de l'extrémité inférieure du fémur :* on la dégage circulairement avec un bistouri à résection ; on s'assure que le pédicule vasculaire principal remonte au-dessus du futur plan de section et on scie cette extrémité en la maintenant par un davier de Farbœuf mordant sur le condyle interne. La section doit porter dans un plan fixe passant immédiatement au-dessous du tubercule du grand adducteur, pour ménager complètement l'insertion de ce muscle. On enlève ainsi à peu près la totalité des condyles, laissant un fémur évasé dont on râpe et émousse les angles vulnérants avec une lime à bois.

Toute section intra-condylienne plus basse serait mauvaise parce qu'elle laisserait un fémur trop long, avec une extrémité trop large, dépassant inutilement les dimensions de la rotule. Toute section sus-condylienne plus haute serait également mauvaise, parce qu'elle sacrifierait l'insertion du grand adducteur et donnerait une surface d'appui moins bonne.

(1) C'est surtout la peau de la région sous-rotulienne qui est entraînée aux pressions et celle-ci disparaît ou se trouve reportée en arrière avec les sutures et ne concourt pas à la surface d'appui.

*Fixation de la calotte rotulienne à l'extrémité du fémur :* cette fixation est de toute première importance, car, si elle est insuffisante, la rotule se décolle sous la traction du quadriceps, sa pointe se redresse et menace la peau, le résultat est tout à fait mauvais. Comment la fixer ? Le vissage n'est pas à recommander, parce que la vis tient mal dans le tissu spongieux de l'extrémité inférieure du fémur et que, même si elle est solide, sa tête menace les téguments au niveau de l'appui. Le seul mode de fixation qui m'ait donné satisfaction est un fil métallique solide, passé en U dans la partie inférieure de la rotule, ses deux chefs passant d'autre part à travers la coque compacte de la surface poplitée du fémur et venant se tordre derrière elle. J'emploie plus volontiers un fil d'argent qu'un fil de bronze, l'argent étant mieux toléré que le bronze, sans doute à cause des propriétés antiseptiques de l'argent, mais il faut alors choisir vraiment un très gros fil, car l'argent est moins résistant que le bronze, et c'est de sa solidité que tout dépend, tant que la consolidation osseuse, fémoro-rotulienne, n'est pas acquise.

La fixation osseuse réalisée, je réunis par des points de catgut tout ce qui peut être réuni sur le pourtour entre le surtout périrotulien et les attaches fibreuses périfémorales du genou et, enfin, je fixe au tendon et aux ailerons rotuliens les tendons des muscles de la loge postérieure de la cuisse, demi-membraneux, demi-tendineux et biceps, ainsi que le droit interne pour les réinsérer. La peau est assez *largement avivée* sur tout son pourtour, avant d'être suturée et les sutures se trouvent reportées tout à fait en arrière, derrière et au-dessus de la surface d'appui.

En bref, les quelques points sur lesquels je crois devoir insister pour que le résultat soit satisfaisant et que la consolidation osseuse puisse être obtenue sans redressement de la rotule sont :

1° Le sciage d'une plaquette rotulienne, portant le cartilage et laissant à sa place une surface osseuse de tissu spongieux, parfaitement plane et régulière.

2° Le sciage du fémur, de façon à enlever la totalité des condyles en passant juste au-dessous de l'insertion du grand adducteur.

3° La parfaite application de la rotule à l'extrémité fémorale, par un fil métallique solide et solidement placé.

4° L'émoussage à la lime du pourtour de la section fémorale, pour que les téguments s'appliquent à lui sans se blesser.

5° Le report de toutes les sutures en arrière, aussi bien des sutures osseuses que des sutures cutanées, pour dégager la surface d'appui.

L'ablation complète des condyles immédiatement au-dessous du grand adducteur, a l'avantage de donner un fémur qui, même coiffé d'une mince calotte rotulienne, est *plus court que celui du côté opposé,* ce qui facilitera l'appareillage.

Le fait que le levier fémoral, même coiffé de la rotule, reste un peu plus court que le fémur du côté sain est indispensable. Le principal reproche fait au Gritti par les fabricants d'appareils de prothèse est en effet que les deux genoux ne sont plus au même niveau, l'articulation de l'appareil étant plus bas que celle du genou sain et la jambe prothétique plus courte que la jambe saine.

Cette dyssymétrie devient plus fâcheuse encore dans la station assise, où le genou appareillé dépasse le genou valide et où la jambe, plus courte, s'appuie mal. L'aspect en est fâcheux et l'usage difficile. Mais cela, c'est

le Gritti mal fait, le Gritti avec section intracondylienne trop basse et fémur trop long. Il ne peut être impossible de gainer le moignon d'un Gritti bien fait, c'est-à-dire de la longueur exactement opportune fixée pour le repère constant qu'est le tubercule d'insertion du grand adducteur, il ne peut être impossible, dis-je, de gainer ce moignon d'un moule parfaitement capitonné formant poulie et jouant dans une glène jambière dont l'axe de rotation sera exactement symétrique de l'axe de rotation du genou valide. Il n'est pas possible que l'on n'exige pas des constructeurs un peu d'initiative et de recherche hors de leur routine habituelle et que l'on renonce, pour ne pas leur imposer ce minimum de contrainte, à la meilleure des réparations physiologiques, même si l'appareillage est un peu plus difficile à réaliser.

Après ma communication du 29 janvier, Paul Moure a préconisé pour le temps ultérieur de réparation, la simple section des condyles au-dessous du tubercule du grand adducteur, avec abattement du bord antérieur tranchant du fémur et sans conservation de la rotule. J'ai moi-même été conduit à faire quelquefois cette opération par nécessité, quand j'avais été forcé de sacrifier la rotule blessée ou lorsque ayant dû retarder trop longtemps les temps de réparation par suite d'une désinfection trop lente, le tendon quadricipital et les ligaments de la rotule étaient trop rétractés pour permettre l'utilisation de celle-ci sans un sacrifice fémoral trop étendu. L'important est de bien conserver l'insertion du grand adducteur et de bien réinsérer muscles antérieurs et postérieurs de la cuisse. Je crois cependant qu'à tous points de vue le Gritti, quand il est possible, est plus satisfaisant.

## *Endométriome du côlon sigmoïdien,*

par M. **Guy Seillé.**

L'observation d'endométriome du côlon sigmoïdien que nous avons l'honneur de vous apporter nous a paru intéressante, car, d'une part cette localisation n'est pas fréquente, d'autre part cette observation précise certains caractères cliniques, rectoscopiques et surtout radiologiques de cette affection, trop souvent confondue avec un cancer colique.

Femme de trente-neuf ans qui présentait depuis un an des troubles coliques progressivement croissants : constipation, crise douloureuse dans la fosse iliaque gauche, émission de selles rubanées ou liquides. Ces troubles sont surtout marqués au moment des règles ou dans les jours qui précèdent.

C'est trois jours avant les règles que, le 4 décembre 1934, survient une crise particulièrement violente qui dure vingt-quatre heures, avec douleur vive, tendance syncopale, ballonnement abdominal, arrêt des matières et des gaz et émission par l'anus d'un peu de sang.

Le 17 décembre la malade est radiographiée. Quatre clichés montrent près de la jonction recto-sigmoïdienne un rétrécissement assez serré du côlon pelvien. L'image évoque immédiatement la possibilité d'un cancer. Pourtant cette image est un peu particulière. Le calibre de l'intestin n'est pas également rétréci sur toute sa circonférence. On a l'impression que la lumière colique est excentrée, rejetée à la partie supérieure par le développement d'une tumeur inférieure. Celle-ci a, sur la radiographie, un contour lisse, arrondi, comme tracé au compas. Cependant, sur deux clichés, il existe de petites irrégularités, de petites effilochures suspectes.

Le radiologue (D[r] Nadal), sans éliminer l'hypothèse d'un néoplasme, a pensé à

la possibilité d'une compression extrinsèque du côlon par une tumeur d'origine ovarienne. La malade signale en effet qu'au cours d'un examen, il y a quelques années, on aurait trouvé une masse annexielle gauche douloureuse, étiquetée petit kyste de l'ovaire.

Dans les antécédents, on note que la malade, mariée depuis quinze ans, n'a jamais eu de grossesse et a toujours présenté des règles peu abondantes, mais particulièrement douloureuses, l'obligeant même à s'aliter. Depuis juin 1934, minimes métrorragies survenant huit jours après les règles et se prolongeant pendant une semaine.

*Examen le* 27 *décembre* 1934 : bon état général, pas d'amaigrissement.

L'abdomen n'est pas ballonné, mais légèrement sensible à la palpation profonde de la fosse iliaque gauche.

Le toucher rectal ne permet pas d'atteindre la tumeur recto-sigmoïdienne. A 5 centimètres de l'anus, on sent au niveau du Douglas une petite induration douloureuse.

Au toucher vaginal, le col et le corps utérin ainsi que les culs-de-sac latéraux sont normaux ; au niveau du cul-de-sac postérieur, on perçoit l'infiltration déjà trouvée au toucher rectal. Elle fait corps avec la face postérieure du col utérin et particulièrement sensible à la pression du doigt. On ne trouve pas la masse annexielle gauche qui avait été constatée plusieurs années auparavant.

Au spéculum, la muqueuse du col utérin et du vagin ne présente aucune lésion.

*Examen rectoscopique :* le tube, à 5 centimètres de l'anus, bute sur l'induration sentie au toucher rectal. A ce niveau, la muqueuse est normale. Plus haut le tube ne peut s'engager dans le côlon sigmoïde à cause du rétrécissement. Mais l'on ne note pas d'ulcération, pas de glaire, pas de sérosité sanglante ni d'inflammation de la muqueuse, comme cela est habituel au voisinage d'un cancer.

Le diagnostic reste hésitant Nous pensons à un squirrhe sigmoïdien, mais le bon état général de la malade, la particularité de l'image radiologique et les renseignements fournis pas la rectoscopie font espérer que la sténose est, peut-être, provoquée par une tumeur extra-colique.

*Première intervention le* 5 *janvier* 1935. — Incision médiane sous-ombilicale. On constate alors sur la face antérieure du côlon pelvien, dans son tiers inférieur, au voisinage de la région recto-sigmoïdienne, l'existence d'une tumeur de la taille d'une petite noix, qui donne tout à fait l'impression d'un squirrhe par sa dureté, par le froncement de la tunique péritonéale à son niveau. En arrière de l'utérus, au fond du cul-de-sac de Douglas, existe une autre petite tumeur de la taille d'une cerise, infiltrée, dure, adhérente au col utérin en avant, au rectum en arrière. On a vraiment l'impression d'un cancer dont la situation recto-sigmoïdienne obligera à une amputation haute du rectum. Pourtant, en examinant plus attentivement la tumeur, nous découvrons en un point une petite bosselure bleuâtre de la taille d'un grain de blé. Il s'agit d'un petit kyste hématique. Cette découverte nous fait penser à la possibilité d'un endométriome. Nous en prélevons un petit fragment pour examen histologique et décidons d'attendre la réponse du laboratoire. Fermeture de la paroi à la soie en 3 plans.

Le Dr Ivan Bertrand confirma par l'examen histologique qu'il s'agissait bien d'un endométriome.

Comme on ne pouvait être certain par la simple castration chirurgicale ou par les rayons X d'arrêter l'évolution de l'endométriome et de provoquer à temps la régression de cette tumeur colique si étroitement sténosante, nous décidons de réintervenir pour faire une hystérectomie et pour lever l'obstacle par une excision de l'endométriome sigmoïdien.

*Deuxième intervention le* 26 *janvier* 1935. — Incision médiane sous-ombilicale. Hystérectomie sus-vaginale avec ablation des annexes qui ne présentent aucune lésion macroscopique d'endométriome. On se porte ensuite sur la tumeur sigmoïdienne. Elle occupe la partie antérieure de la terminaison du côlon pelvien dans sa portion non extériorisable. Comme la tumeur n'est pas annulaire, qu'elle est bénigne et que la récidive n'est pas à redouter puisque la castration a été faite, on décide de l'enlever en la cerclant au plus près.

Après avoir incisé la séreuse, profitant de ce que l'endométriome n'adhère pas à la muqueuse colique, on arrive à l'isoler de cette dernière, sur une partie de son étendue. Mais bientôt l'intestin est ouvert et l'on enlève la tumeur avec une collerette muqueuse. On ferme la brèche colique par une triple suture à la

soie, perpendiculairement à l'axe intestinal : suture muqueuse, suture musculo-séreuse, suture séreuse. On met un Mikulicz dans le petit bassin qui isole la suture sigmoïdienne et après avoir fermé l'incision médiane, on fait une petite boutonnière iliaque droite, on amarre le cæcum à la peau pour pouvoir établir facilement un anus de dérivation si un météorisme post-opératoire met en danger les sutures coliques.

*Suites opératoires*. — Très simples. Gaz dès le troisième jour, une selle au huitième jour. Le Mikulicz est retiré sans qu'aucun incident se soit produit du côté de la suture. Le cæcum rentre de lui-même dans l'abdomen, mais il persiste un petit orifice pariétal, amorce d'éventration, que nous avons fermé quelques mois plus tard à l'anesthésie locale. La malade rentre chez elle le quinzième jour. Elle n'est plus constipée, a des selles moulées normales. L'endométriome de la cloison



Fig. 1.

recto-vaginale perd sa sensibilité, diminue de volume, mais sans disparaître complètement.

*Deuxième examen histologique* (Dr Ivan Bertrand). — Il s'agit d'un cas d'endométriome sigmoïdien. Sous la muqueuse indemne, à l'intérieur de la celluleuse et dissociant les plans musculaires, on découvre de nombreux boyaux épithéliaux, parfois kystiques, accompagnés d'un chorion et reproduisant l'aspect classique des diverticules utérins. Cependant l'utérus ne paraît pas être la cause de l'endométriome, la paroi du corps utérin est indemne. Il existe deux petits polypes muqueux.

La thérapeutique de l'endométriome du côlon pelvien a profité dans ces dernières années de nos connaissances plus complètes sur l'évolution de cette affection et Delannoy, dans son rapport au Congrès de Chirurgie de 1939, indique clairement la conduite à suivre. La castration chirurgicale ou rœntgenthérapique, ou encore la ménopause spontanée suffit à faire rétrocéder la tumeur. Chez une femme jeune à qui l'on veut éviter les inconvénients d'une suppression prématurée de la fonction ovarienne, l'excision simple peut être faite, à la condition que l'endométriome sigmoïdien soit limité et situé sur la portion libre de l'intestin et qu'il n'y ait pas d'autres localisations génitales ou recto-vaginales. Dans notre

cas, ne sachant au moment où nous avons opéré cette malade si la castration serait suffisante pour faire disparaître complètement le rétrécissement colique, nous avons préféré associer l'excision qui supprimait l'obstacle à une castration chirurgicale qui mettait à l'abri d'une récidive.

Si l'endométriome sigmoïdien peut être guéri par une thérapeutique simple, il est peu fréquent que celle-ci soit appliquée. En effet, l'extrême rareté de cette localisation endométriale, dont MM. Brocq et Varangot ne comptaient dans leur rapport que 39 cas publiés, fait qu'on la méconnaît, qu'on la confond presque toujours avec un cancer et qu'on la traite comme tel, soit par une large résection colique, soit, à cause de son siège



Fig. 2.

habituel sur la portion terminale non extériorisable de l'anse pelvienne, par une amputation abdominale ou abdomino-périnéale, ou abdomino-sacrée. L'examen de la pièce montre alors la méprise, pour le moins regrettable, puisqu'il y a incontestablement disproportion entre la gravité, l'étendue de l'exérèse exécutée et la nature bénigne de l'endométriome. Le problème et la difficulté consistent donc essentiellement à reconnaître la nature endométriale de la tumeur avant de l'enlever.

Parfois l'endométriome sigmoïdien est découvert au cours d'une laparotomie. Cette tumeur colique n'est pas sans embarrasser l'opérateur. Au premier examen, elle apparaît comme un squirrhe. La ressemblance est telle que beaucoup de chirurgiens s'y sont trompés. Pourtant on pourra quelquefois découvrir un élément anatomique tout à fait caractéristique de la nature endométriale de la tumeur : des petits kystes bleuâtres contenant un liquide hématique. Cette trouvaille nous a heureusement permis de suspecter l'endométriome et d'en confirmer le diagnostic par une biopsie. A ce caractère anatomique essentiel, on peut en ajouter d'autres moins importants, mais qui par leur groupement acquièrent une

certaine valeur : le siège fréquent sur la portion terminale du sigmoïde, l'absence de ganglions dans le mésocolon pelvien, et surtout la fréquence de lésions concomitantes : kystes hématiques des ovaires, fibromes multilobulés, noyaux de la cloison recto-vaginale, la fréquence d'une autre localisation abdominale se retrouvant dans plus de la moitié des cas.

Parfois l'endométriome est assez développé pour sténoser l'intestin et déterminer les signes de tout rétrécissement colique : constipation, déformation rubanée des selles, crise d'obstruction et enfin accident aigu d'iléus. Il en était ainsi quinze fois sur 33 observations que nous avons pu retrouver. Or, dans ces 15 cas, le diagnostic posé a toujours été celui de cancer. N'existe-t-il donc aucun signe qui permette de dépister la nature endométriale du rétrécissement ?

Il est un signe qui existait dans notre observation et aussi dans la plupart de celles que nous avons étudiées et qui mériterait d'attirer davantage l'attention. C'est l'évolution cyclique des troubles coliques, leur périodicité avec exacerbation marquée à l'époque des règles ou plus exactement quelques jours auparavant. Au même moment d'ailleurs surviennent parfois quelques hémorragies intestinales, toujours minimes, de sang rouge.

A côté de ce signe clinique de grande valeur, d'autres viendront plaider en faveur de l'endométriome : l'âge de la malade (trente à quarante ans), son long passé de dysménorrhée douloureuse, la fréquence de sa stérilité, et surtout la conservation d'un état général qui ne cadre pas avec une tumeur maligne évoluant depuis plusieurs mois.

Enfin, la radiographie et la recto-sigmoïdoscopie sont capables de fournir un appoint important au diagnostic.

Nous n'insisterons pas sur les renseignements souvent décisifs que peut donner la recto-sigmoïdoscopie. Judd et Fould, Œhlecker, Koujetzny et plus récemment, ici même, L. Bazy, S. Blondin et Chêne ont bien insisté sur les caractères endoscopiques de l'endométriome rectal et recto-sigmoïdien et sur la possibilité et la valeur d'une biopsie. Nous ajouterons seulement que si l'endométriome ne peut être atteint par le rectoscope, on pourra remarquer comme nous-même l'absence, dans la portion sous-stricturale, d'ulcérations, de glaires, de sérosités sanglantes, d'inflammation de la muqueuse ainsi que cela est habituel au voisinage d'un cancer.

Nous voudrions, en terminant, attirer l'attention sur l'image radiographique particulière que donne l'endométriome sigmoïdien. Dans toutes les observations où cet examen a été pratiqué, la sténose a toujours été interprétée sans hésitation comme étant de nature cancéreuse et dans aucune de celles-ci nous n'avons retrouvé de reproduction des clichés, comme si ceux-ci n'apportaient aucune précision au diagnostic. Dans notre cas, pourtant, cette image nous a semblé bien particulière. Sur les 4 clichés, on constatait sur la portion terminale du sigmoïde une image lacunaire qui rétrécissait la lumière de l'intestin, mais cette lacune, malgré quelques petites irrégularités, était remarquable par son contour lisse, arrondi, comme tracé au compas, et par là même était en faveur de la nature bénigne de la tumeur.

M. **P. Brocq**: Je voudrais souligner l'intérêt de l'observation de M. Seillé. C'est l'observation type à tous points de vue : en premier lieu, parce qu'elle comporte des documents radiographiques très intérssants ;

en second lieu, parce qu'une biopsie prélevée au cours de la première opération, grâce à une heureuse exploration du bassin, a permis un diagnostic précis ; en troisième lieu, et surtout, parce que ce diagnostic, fait par ces moyens, a permis une castration pour assurer l'avenir et une exérèse locale de l'endométriome sigmoïdien pour ne pas mutiler la malade. A ces trois titres, dont le dernier est le plus important, cette observation est remarquable.

Ainsi que nous l'avons affirmé avec Varangot dans notre rapport au Congrès de Chirurgie de 1939, il serait excellent de pouvoir réaliser au cours d'une intervention pelvienne un examen histologique extemporané, si le besoin s'en faisait sentir. On ne peut que féliciter M. Seillé d'avoir pensé à prélever une biopsie au cours du premier temps opératoire, et, s'il a été amené ainsi à intervenir une seconde fois, du moins l'a-t-il fait avec les éléments nécessaires pour choisir un procédé d'exérèse, conservateur au maximum, ce qui a été pour sa malade une fort heureuse solution.

M. **H. Mondor**: Il y a quinze ans, au moins, à la fin d'une hystérectomie pour fibrome volumineux, je vis, un jour, une tumeur qui avait les caractères que fait voir la laparotomie exploratrice pour cancer du haut rectum, les ganglions mis à part. Comme la malade n'avait pu être informée, avant l'intervention, de cette autre lésion, je remis à plus tard le traitement complémentaire. Et d'abord, je cherchai à mieux m'instruire de cette tumeur rectale restée sans histoire. Deux examens radioscopiques m'ayant appris qu'il n'y avait aucune lésion de la muqueuse, j'y trouvai un premier apaisement. Les examens radiographiques, de mois en mois, montrèrent l'atténuation de toute sténose. L'état général restait excellent ; il n'y avait pas de trouble fonctionnel. Sept mois après l'hystérectomie, le calibre recto-sigmoïdien étant normal et la rectoscopie étant rassurante, je renonçai à tout traitement et je pensai que je m'étais sans doute trouvé en présence d'une tumeur inflammatoire. Pendant douze ans, j'ai eu régulièrement des nouvelles de la malade qui se félicitait toujours de son état. Dès que la question me fut plus familière, je songeai que c'était sans doute, non pas de lésion inflammatoire ou mécanique, mais d'un endométriome, guéri par castration, qu'il s'était agi.

Depuis, j'ai observé une dizaine de cas d'autres endométriomes, sans compter ceux que l'examen histologique systématique de tous les fibromes, si nos laboratoires étaient moins dépourvus, nous eût montrés. J'en ai vu à l'ombilic, sur une cicatrice de césarienne, sur les ovaires, sur les trompes au périnée, à l'utérus. Mes observations, même en nombre limité, confirment la dispersion de cette étrange maladie qui donne tant à méditer sur les problèmes des métaplasies, des greffes, des métastases cellulaires et sur celui des actions hormonales. Tous ces débats pathogéniques sont fort bien exposés dans le beau rapport de Brocq et Varangot.

A l'occasion de l'observation si intéressante de Seillé, je ne veux retenir que le dernier de mes cas. M^lle^ Gauthier-Villars, faisant l'étude histologique d'un utérus porteur de fibromes, a coupé trois noyaux : l'un est centré par des cellules endométriales, l'autre par des débris de cellules endométriales, le troisième ne montrant aucun vestige endométrial. On peut se demander si dans bien des noyaux fibromyomateux que nous croyons de banalité courante, un stade d'endométriose n'a pas précédé, et si, peu

à peu, après son action déclenchante ou adjuvante, l'endométriose n'a pas été éteinte ou même étouffée par la fibrose réactionnelle.

Je me permets, pour finir, de rappeler le grand intérêt, au point de vue pathogénique, de l'observation d'endométriome de l'appendice que Mlle Gauthier-Villars et Lamy ont publiée il y a quelques années.

M. **Paul Banzet**: J'ai eu l'occasion d'observer il y a quatre ou cinq ans un cas absolument superposable à celui que vient de rapporter M. Mondor.

Il s'agissait d'une malade chez qui j'avais fait une hystérectomie pour fibrome : en fin d'opération j'ai constaté la présence d'une petite tumeur du côlon pelvien qui ressemblait, en tous points, à un cancer.

Je n'ai pas osé faire d'emblée une résection colique. Dans la suite j'ai fait faire à cette malade une rectoscopie qui n'a rien montré. La radiographie permettait de voir un côlon pelvien parfaitement normal : en un point seulement une ébauche de lacune permettait de soupçonner la tumeur.

J'ai suivi cette malade pendant plusieurs années : elle n'a jamais présenté le moindre trouble et des radiographies faites tous les six mois avaient paru montrer une atténuation de la petite image lacunaire colique.

Devant cette évolution curieuse j'étais arrivé à me demander si cette tumeur n'était pas un endométriome. La communication si intéressante de Seillé et les remarques de M. Mondor me fortifient dans cette hypothèse.

M. **Seillé**: Je remercie MM. Brocq, Mondor et Banzet des remarques qu'ils nous ont apportées. La castration chirurgicale ou rœngenthérapique suffit généralement à faire régresser la tumeur. Mais M. Mocquot a rapporté ici même le cas d'une femme de soixante-quatre ans dont la ménopause naturelle n'avait pas empêché l'endométriome de se développer et de devenir étroitement sténosant. C'est pourquoi j'ai cru, chez ma malade, devoir compléter l'hystérectomie par une excision de la tumeur endométriale.

## *Cancer du bulbe duodénal,*

par MM. **Bergeret** et **Caroli.**

Le cancer du bulbe duodénal est très rare. Nous venons aujourd'hui vous en présenter une observation.

Homme de cinquante-sept ans, vient consulter le 20 octobre 1940 pour des troubles dyspeptiques ayant débuté six mois auparavant.

Il était soigné depuis deux ans pour hypertension artérielle et aortite. Il n'avait jamais souffert jusqu'à il y a six mois du creux épigastrique. Ses digestions étaient normales et faciles.

Il ne se plaignait que *d'un seul trouble fonctionnel* particulièrement net depuis deux mois : *des éructations putrides* ayant l'odeur d'œufs pourris.

Il n'avait eu qu'un seul vomissement alimentaire dans les tout derniers jours. Son appétit était relativement conservé. Il n'éprouvait aucune douleur.

Il avait maigri de façon progressive et inquiétante depuis six mois, amaigrissement qui se chiffrait par une perte de poids de 10 kilogrammes.

En somme éructation putride et perte de poids étaient les seuls troubles dont se plaignait le malade.

Cette discrétion relative des signes fonctionnels et surtout cette absence presque

complète de vomissements contrastaient avec l'importance des signes physiques trouvés dès le premier examen.

L'abdomen chez cet homme amaigri était si volumineux que la première impression était celle d'une ascite importante ; mais, d'une part, il était facile de se rendre compte que la tuméfaction était due à une distension prodigieuse de l'estomac, surtout visible dans la région sous-ombilicale. Elle se révélait par des ondulations péristaltiques extrêmement violentes avec durcissement intermittent.

Le palper approfondi de l'abdomen ne put être fait convenablement qu'après évacuation par la sonde d'un abondant liquide de stase, contenant de volumineux

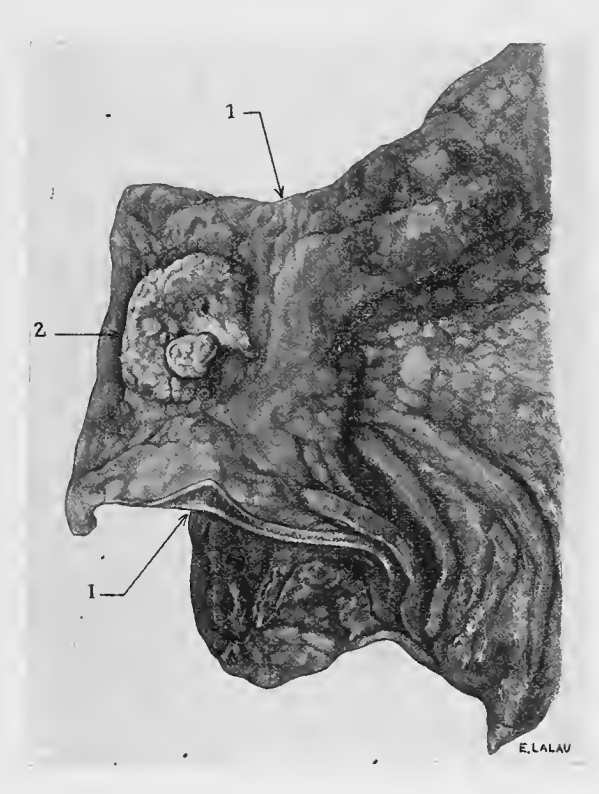



Fig. 1. — Aspect macroscopique de la tumeur (une partie de l'estomac enlevé a été supprimée). 1, indique l'anneau pylorique; 2, la tumeur duodénale.

débris alimentaires. Il fut alors très facile de sentir dans l'hypocondre droit, au-dessus et nettement à droite de l'ombilic, *une tumeur extrêmement dure*, ayant conservé une certaine mobilité surtout dans le sens de la hauteur et qui paraissait avoir le volume d'une petite mandarine.

Le reste de l'examen clinique ne montrait rien d'intéressant.

*Un examen radiologique* prolongé avait été fait par le Dr Blanche, médecin assistant de radiologie des hôpitaux. Il montrait :

1° *Des signes de sténose pylorique avec dilatation gastrique*, une *énorme quantité de liquide de stase*, une *absence de contraction gastrique pendant les six premières heures de l'examen.* Cependant cette sténose était incomplète puisque, à la dixième heure, l'estomac s'était un peu évacué et à la trente-quatrième il était complètement vide. Il y avait donc surtout une énorme dilatation gastrique avec retard considérable de l'évacuation. Le liquide de stase expliquait un certain flou sur toutes les radiographies de l'antre pylorique. Nous n'avons pas eu l'occasion de renouveler cet examen radiologique après tubage évacuateur.

2° L'absence de lésion visible sur les parois gastriques. C'est un fait que le Dr Blanche s'est attaché à mettre en évidence dans son observation radiologique : malgré le flou des contours la souplesse des bords était parfaite, ils étaient parcourus, jusqu'au sphincter pylorique apparemment imperméable par des ondulations péristaltiques profondes.

L'examen radiologique permettait donc de conclure que la tumeur cliniquement



Fig. 2. — Image microscopique. Gross. : × 35.
Epithélioma cylindrique acineux, tubes glandulaires ramifiés.

palpable qui oblitérait le pylore siégeait au delà du sphincter, aussi avons-nous pensé que la masse perçue cliniquement pouvait être due à un gros ulcus calleux du duodénum ; mais ce diagnostic cadrait mal avec les résultats de l'étude du chimisme gastrique.

*L'étude du chimisme gastrique* fut pratiquée par le Dr Guillaumin qui a bien voulu nous donner le compte rendu suivant :

Tubage gastrique. — Patient à jeun, introduction de la sonde ; on retire 15 c. c. de liquide épais, riche en mucus et contenant :

| | |
|---|---|
| Acidité totale par litre . . . . . . . . . . . . . . . . . . | 0 gr. 71 |
| Acide chlorhydrique libre. . . . . . . . . . . . . . . . . . | Néant. |
| Acide de fermentation . . . . . . . . . . . . . . . . . . | Néant. |

Injection sous-cutanée de 1 milligramme d'histamine en solution récente. Réaction générale normale, après cinq minutes : érythème de la face et du crâne.

Réaction sécrétoire très faible : on a obtenu seulement après trente minutes 3 c. c. de liquide épais de même composition que le liquide de stase.

Après une heure trente, 2 c. c. de liquide épais brunâtre, riche en mucus, contenant :

Acidité totale par litre . . . . . . . . . . . . . . . . . . . . 1 gr. 20
Acidité chlorhydrique libre. . . . . . . . . . . . . . . . . . 0 gr. 14

La recherche de l'hématine a été négative sur tous les échantillons. Le sédiment de tous ces liquides, important, ne contient pas de pus mais est riche en résidu alimentaire microscopique ; on y constate jusqu'à de l'amidon et des débris épithéliaux, sans qu'on puisse caractériser aucune cellule suspecte.

Il semble que l'on soit en présence d'un estomac se vidant mal et présentant un pouvoir sécrétoire très diminué. Le liquide recueilli après une heure trente pourrait n'être en grande partie que du liquide de stase ayant échappé à la sonde du début.

Cette diminution considérable du pouvoir sécrétoire de la muqueuse gastrique, avec tumeur post-pylorique et grosse ectasie gastrique devait évoquer le diagnostic de cancer du bulbe duodénal. Malheureusement, aucun des nombreux clichés qui ont été tirés de la région bulbaire n'ont pu saisir un passage baryté qui mît en relief la configuration intérieure de la lésion. Le diagnostic de cancer du bulbe duodénal ne put être affirmé qu'à l'intervention qui montra, outre une énorme ectasie gastrique, une tumeur qui paraissait remplir le bulbe duodénal.

*Compte rendu de l'intervention* pratiquée le 1er novembre 1940. Rachi-anesthésie : 5 milligrammes de percaïne complétée par une anesthésie locale. Incision médiane sus-ombilicale. La partie mobile de la première portion du duodénum est transformée en une volumineuse masse cylindrique à parois très épaisses. La lésion s'arrête macroscopiquement à l'anneau pylorique et un peu avant l'angle sous-hépatique du duodénum. Les nombreux ganglions envahis sont situés en arrière et au-dessous de la première portion du duodénum, dans la gouttière duodéno-pancréatique.

On pratique une duodéno-gastrectomie de droite à gauche terminée par une implantation gastro-jujénale. On est obligé de mordre sur le tissu pancréatique afin d'enlever largement les ganglions sous- et rétro-pyloriques ; la fermeture du duodénum nécessite un décollement poussé vers la droite d'avec la tête du pancréas.

Fermeture en trois plans sur un drain.

*Les suites opératoires* furent extrêmement simples, légère élévation thermique à 38°8 le lendemain de l'intervention, ablation du drain le troisième jour, ablation des fils le quinzième ; le malade sort de la clinique le vingt-troisième jour en excellent état.

*L'examen de la tumeur* a été fait par le Dr Dumas que nous remercions de sa grande obligeance et dont voici le compte rendu : Une tumeur ayant la forme d'un chapeau de champignon, mesurant 3 cent. 5 de diamètre s'est développée sur la muqueuse du duodénum. Elle est saillante, friable, la surface est congestionnée et ulcérée. En dehors de la tumeur la muqueuse du duodénum est congestionnée et parsemée de petites ulcérations. La paroi du duodénum est très épaissie et infiltrée par un tissu d'aspect lardacé. Les muqueuses pylorique et gastrique ont un aspect normal.

On reconnaît facilement sur les coupes la muqueuse duodénale avec ses glandes de Lieberkühn et surtout ses glandes de Brünner, mais l'épithélium a disparu et la sous-muqueuse est œdématiée et infiltrée de nombreux lymphocytes et polynucléaires. A la périphérie de la tumeur quelques glandes sont hyperplasiées, mais à ce niveau une grande partie de la muqueuse duodénale est détruite et remplacée par une prolifération anormale de cellules épithéliales qui ont envahi la sous-muqueuse et la musculeuse. Ces cellules épithéliales qui ont proliféré s'orientent en formant des cavités pseudo-glandulaires qui, selon les coupes, ont une forme arrondie, ovalaire, ou de tube festonné. Les cellules qui limitent ces cavités ont des dimensions à peu près égales, ce sont des cellules cylindriques dont le cytoplasme est légèrement basophile et le noyau assez volumineux par rapport à la grandeur de la cellule. Beaucoup de ces cellules sont mucipares, et quelques cavités glandulaires sont remplies de mucine, d'autres renferment une substance albumineuse contenant des polynucléaires. Un stroma lâche sépare les cavités néoformées et dans ce tissu se trouve une très grande abondance de lymphocytes, de polynucléaires, quelques plasmocytes et d'assez nombreux capil-

laires bourrés de globules rouges. Les capillaires sanguins sont très congestionnés au niveau de la superficie de la tumeur.

La musculature est infiltrée par le processus néoplasique et on y voit quelques cavités pseudo-glandulaires ayant les mêmes caractères que ceux décrits précédemment.

Ces lésions, brièvement décrites, imposent le diagnostic d'épithélioma glandulaire du duodénum.

La classification de Bard et Pic, généralement adoptée, divise les cancers duodénaux en cancers supra-papillaires, péri-papillaires et infra-papillaires, suivant leur situation par rapport à l'ampoule de Vater.

Nous pensons avec Trémolières que dans le groupe des cancers supra-papillaires les cancers juxta-pyloriques ou cancers bulbaires méritent d'être individualisés et distingués des cancers de la partie supérieure de D/2, en raison de leurs caractères cliniques particuliers et des possibilités opératoires qu'ils comportent.

Au point de vue clinique, ils se manifestent par des signes de sténose sous-pylorique isolés, sans participation des voies biliaires.

L'envahissement lymphatique est à peu près le même que celui des lésions pyloriques. L'exérèse chirurgicale est conduite de la même façon que pour les cancers du pylore et diffère de celle qui s'adresse aux lésions de la deuxième portion, l'envahissement des ganglions duodéno-pancréatiques antérieur et postérieur commandant en pareils cas pour que l'exérèse soit complète une duodéno-pancréatectomie, opération particulièrement grave.

Les cancers du bulbe duodénal affectent deux formes anatomiques principales, la forme végétante, la plus rare, dont notre observation est un exemple typique, et la forme de squirrhe ulcéré, plus habituelle.

Il ne semble pas que le diagnostic de cancer du bulbe duodénal ait jamais été fait avant l'intervention.

Dans notre cas, la constatation d'une sténose rapide avec grosse dilatation gastrique chez un sujet ne présentant pas d'antécédents digestifs, l'amaigrissement rapide progressif et important, l'achlorhydrie, l'existence d'une tumeur épigastrique un peu à droite de la ligne médiane, et surtout l'absence de lésions radiologiquement visibles sur les parois gastriques, montrant nettement l'intégrité de la région pré-pylorique, auraient pu le faire poser.

Rougé, à propos de notre observation, a consacré sa thèse à l'étude des cancers du bulbe duodénal, il n'en a retenu que 15 cas trouvés dans la littérature.

De ses recherches il résulte que les cancers du bulbe représentent un tiers des cancers supra-papillaires, qui eux-mêmes ne forment que 20 p. 100 des cancers duodénaux, les cancers duodénaux ne constituant que 0,3 p. 100 de la totalité des cancers.

La statistique opératoire de l'un de nous comporte une duodéno-gastrectomie pour cancer du bulbe duodénal contre 222 gastrectomies pour cancer de l'estomac. Cette statistique comporte un second cas de cancer du bulbe duodénal qui a été traité par gastro-entérostomie en raison de l'âge (soixante-douze ans) de la malade et de son état de faiblesse. La lésion était également très nettement limitée au bulbe. S'il n'y a pas eu d'examen histologique, l'évolution, mort par cachexie progressive trois mois et demi après la gastro-entérostomie, confirme la nature du mal.

## *Le rôle de la hernie discale postérieure dans la sacralisation douloureuse,*

par M. **André Sicard.**

Ce qu'on lit sur les malformations anatomiques de la charnière lombo-sacrée montre les controverses qu'ont suscitées la pathogénie des douleurs qui peuvent en résulter et le traitement qu'il faut leur opposer.

Une des explications les plus anciennes du syndrome douloureux de la sacralisation est la compression du 5e nerf lombaire dans le trou de conjugaison rétréci par l'apophyse transverse hypertrophiée.

Bien qu'on ait pu mettre en doute le rôle de l'apophyse anormale, sa résection, dans d'assez nombreux cas, a donné des guérisons durables. M. Mathieu, en rapportant le cas de Chevalier (Académie de Chirurgie, séance du 8 décembre 1937), rappelait que Scagliotti, sur 73 cas de sacralisation opérés, avait noté 52 cas de résultats satisfaisants. F. Bermudez, dans sa thèse (Paris, 1935) réunissait 57 nouveaux cas avec 49 guérisons.

Quand des radiographies correctement centrées, ou mieux une stéréo-radiographie, montrent une fusion intime de l'apophyse transverse avec le sacrum laissant entre eux un orifice étroit, la compression directe ou indirecte du nerf peut s'expliquer.

Mais ces cas se montrent rares en pratique et les échecs de l'apophysectomie ont été trop fréquents pour admettre sans discussion cette explication des phénomènes douloureux.

Voici deux observations personnelles qui sont des échecs de l'apophysectomie :

J'ai observé une jeune femme de vingt-huit ans qui présentait une sciatique bilatérale prédominante du côté gauche et rebelle à de nombreux traitements médicaux et physiothérapiques entrepris depuis plusieurs années. Une sacralisation avec hypertrophie symétrique des apophyses transverses avait paru l'explication la plus vraisemblable de ces douleurs. J'ai pratiqué l'ablation à la scie de Giglie de l'apophyse transverse gauche en suivant la technique de Bonniot avec résection temporaire du massif postérieur de la crête iliaque et en réséquant également l'apophyse sus-jacente pour élargir le champ opératoire. J'avais, en effet, le désir de vérifier le trou de conjugaison et de rechercher si l'apophyse pouvait vraiment être considérée comme agent de compression du 5e nerf lombaire. Mais ceux qui sont déjà intervenus dans cette région comprendront que la profondeur et l'exiguïté du champ opératoire ne permettent pas cette vérification. La malade, soulagée pendant les semaines qui ont suivi l'opération, tant qu'elle est restée allongée, a présenté peu de temps après les mêmes douleurs qu'auparavant.

J'ai enregistré le même échec chez un homme de trente-six ans qui, depuis plusieurs années, avait été de médecin en médecin et de consultant en consultant, réclamant le soulagement d'une sciatique bilatérale prédominante sur le trajet du sciatique poplité externe droit et attribuée à une hypertrophie des apophyses transverses de $L_5$ soudées à l'aileron sacré. Tous les traitements avaient été essayés sans succès, y compris les injections locales de scurocaïne et de lipiodol. La radiothérapie avait même plutôt aggravé les douleurs. L'ablation, très partielle il est vrai, de l'apophyse transverse avait été pratiquée du côté droit par un chirurgien qualifié. Il n'y avait eu aucune amélioration. Ce malade était désespéré, avait abandonné ses affaires et, soulagé partiellement par le repos allongé, était réduit à une inactivité complète. Comme il réclamait une nouvelle opération, je fis une greffe soudant les trois dernières lombaires au sacrum. Depuis plus de deux ans, la guérison radicale des douleurs s'est maintenue.

La douleur peut aussi être en rapport avec une arthrite statique des

apophyses articulaires et des néarthroses transverso-iliaques et transverso-sacrées déterminée par l'attitude scoliotique que l'on constate presque toujours chez de tels malades. Ce sont ces arthrites qui justifient l'ostéosynthèse.

Dans un troisième cas, concernant une femme de 33 ans qui, à la suite d'une grossesse, souffrit de lumbago, puis de sciatique droite rebelle aux traitements médicaux et à la radiothérapie, je découvris une sacralisation de $L_5$ avec hypertrophie asymétrique des apophyses transverses. Comme le côté de la sciatique correspondait à l'apophyse transverse la moins exubérante, je ne crus pas pouvoir incriminer une compression osseuse et je proposai une ostéosynthèse lombo-sacrée qui ne fut pas acceptée. Je pratiquai une injection épidurale de lipiodol dans un double but, explorateur et thérapeutique. Je pus suivre le cheminement du lipiodol qui ne marqua aucun temps d'arrêt dans le trou de conjugaison, ni d'un côté, ni de l'autre, et qui dessina une image normale, absolument symétrique. J'ajoute que le lipiodol n'influença en rien les douleurs.

Cette malade, qui, par la suite, a été immobilisée d'abord dans un corset plâtré, puis dans un lombostat, conserve, bien que légèrement atténuées, ses douleurs lombaires et sciatiques.

Nuzzi se demande si, dans la sacralisation douloureuse, il ne faut pas mettre la douleur sur le compte de l'étirement de la queue de cheval produite par la déviation du rachis. Cette même hypothèse a été soutenue par Bertholloti et Rossi. Pour eux, la douleur est en rapport avec le degré de scoliose. Nové-Josserand l'attribue, sans grande précision, aux « troubles dans les rapports réciproques de la moelle et du rachis par le fait de la sacralisation, d'où tiraillement ou compression des racines nerveuses sans rapport direct avec l'hypertrophie de l'apophyse transverse ». Je cite ces explications pathogéniques parce qu'elles permettent déjà de considérer le point de départ des douleurs au niveau de la queue de cheval.

Frappé par la fréquence relative de la hernie discale postérieure et impressionné par les excellents arguments que mon ami de Sèze vient d'apporter pour y trouver l'explication d'un très grand nombre de sciatiques dites essentielles, j'ai recherché et découvert cette lésion chez un quatrième malade dont voici l'observation :

Au mois de septembre 1940, je vis un homme de quarante-deux ans qui avait été mobilisé au début de la guerre comme conducteur de camion et réformé au mois de mars pour sciatique attribuée aux grands froids de l'hiver. Depuis huit mois environ cette sciatique persistait, améliorée par le repos, aggravée par la fatigue. Siégeant d'abord du côté gauche, elle passa du côté droit, prédominant cependant toujours à gauche. Un traitement radiothérapique avait été sans effet. La radiographie de la région lombo-sacrée montra une sacralisation avec contact complet des apophyses transverses avec l'aileron sacré. Je fis, chez ce malade, une injection de 2 c. c. de lipiodol par voie sous-occipitale et je constatai un arrêt partiel et temporaire au niveau du disque entre $L_5$ et $S_1$. Sur le cliché de profil, le lipiodol, soulevé d'avant en arrière vers l'arc postérieur, permettait d'affirmer le siège antérieur de l'obstacle. J'avais déjà eu l'occasion d'opérer 3 malades atteints de hernie méniscale postérieure. L'aspect du passage lipiodolé ne laissait aucun doute sur ce diagnostic. Après laminectomie et ouverture de la dure-mère, je trouvai et j'extirpai un gros nodule gauche issu du disque $L_5$-$S_1$ soulevant les racines. Le soir même, les douleurs avaient disparu. Un mois plus tard, le malade reprenait ses occupations et n'a depuis jamais plus souffert.

*
* *

La hernie discale postérieure sur laquelle mon maître Petit-Dutaillis

a le premier, avec Alajouanine, attiré l'attention en France, peut donc être, dans certains cas, l'explication des phénomènes douloureux de la sacralisation.

On trouve, dans cette pathogénie, l'éclaircissement d'un certain nombre de faits restés longtemps mystérieux :

1° *Elle permet de dire pourquoi la sacralisation douloureuse ne se voit en pratique qu'à l'âge adulte.* — Fréquente chez l'enfant, la sacralisation est chez eux rarement douloureuse. Je sais bien que l'on invoque, pour expliquer l'apparition tardive des douleurs, l'arthrite et même la production d'ostéophytes. Cependant il faut remarquer, d'une part qu'il y a peu de cas, à ma connaissance, où les ostéophytes aient été nettement vus sur les radiographies, et d'autre part qu'on ne rencontre pas souvent la sacralisation douloureuse à l'âge avancé de la vie. Parmi les 59 observations réunies par F. Bermudez, la plupart concernent des sujets entre dix-huit et trente-cinq ans. Deux malades seulement ont plus de quarante ans. Un seul a atteint soixante ans.

La souplesse et la résistance du disque intervertébral permettent à l'enfant de supporter sans dommage les traumatismes de la région lombo-sacrée auxquels l'adolescent et le sujet adulte sont si fréquemment exposés et qui épargnent habituellement les sujets plus âgés.

2° *Dans d'assez nombreuses observations, on remarque que le début des douleurs s'est fait après un traumatisme.* On a même souvent attribué à ce dernier un rôle pathogénique, mettant l'algie sur le compte de petites fissures des apophyses transverses ou d'entorses de l'articulation transverso-ilio-sacrée. Le plus souvent, le traumatisme noté est une chute sur le siège, un mouvement de torsion, un effort pour soulever un poids. Ce sont ces mêmes traumatismes que l'on trouve à l'origine de la hernie discale.

Il ne faut pas perdre cependant de vue que le disque intervertébral n'est pas toujours lésé par un traumatisme important, mais souvent par des traumatismes légers et répétés, ceux que De Sèze désigne sous le nom de « surmenage microtraumatique de la statique lombo-sacrée » et qui peuvent parfaitement être négligés, d'autant plus que le malade n'attire guère l'attention sur eux.

Ce sont ces microtraumatismes représentés par les secousses quotidiennes qu'il supportait sur son camion qui doivent être invoqués chez mon dernier malade. J'ai recherché aussi à savoir si dans les trois autres cas je ne pourrais découvrir rétrospectivement une étiologie traumatique. Je n'ai pu retrouver ma première malade. Le deuxième, peintre en bâtiment, se souvient parfaitement avoir fait, un mois avant le début des douleurs, une chute d'une échelle. La troisième malade m'a écrit qu'en se relevant de sa grossesse, elle avait en effet un jour, transportant une table, ressenti « un tour de rein » dont la durée n'avait pas dépassé quarante-huit heures. On sait que la grossesse, en relâchant la sangle abdominale et en amollissant la musculature lombaire, est un facteur prédisposant au traumatisme du disque. On trouve d'ailleurs noté, dans un certain nombre d'observations de sacralisation, le début des douleurs au cours ou après la grossesse.

S'il est souvent légitime, de la part du malade et du médecin, de ne pas porter au facteur traumatique une attention trop grande, il peut être

aussi grave de conséquences de ne pas le rechercher avec obstination et de le négliger quand il existe.

3° *Les caractères de la sciatique qui accompagnent certains cas de sacralisation sont les mêmes qui sont notés dans la hernie discale postérieure :* même douleur intense irradiée le long du nerf, même douleur provoquée ou exagérée par les mouvements de la charnière lombo-sacrée et non par ceux provoquant une élongation du nerf sciatique, même douleur persistant en position debout ou assise, même douleur amplifiée par la position ventrale qui cependant ne détermine aucune traction sur le nerf, mais qui, en exagérant au maximum la lordose lombaire, augmente le pincement postérieur du disque rétropulsé, même douleur qui ne cède souvent qu'à la « position de surrepos en décubitus dorsal » (De Sèze), c'est-à-dire genoux fléchis, tête et épaules soulevées par des oreillers.

Il faut aussi expliquer le siège des douleurs en dehors des territoires innervés par le 5e nerf lombaire. L'hypothèse qu'une compression radiculaire peut, par voie sympathique, entraîner des douleurs diffuses dont la topographie ne répond pas à la racine comprimée est bien fragile. Il peut par contre s'agir d'une lésion discale siégeant à un niveau supérieur.

La constatation de troubles de la miction, comme dans le cas de M. Basset (Société Nationale de Chirurgie, séance du 2 décembre 1925) plaide encore en faveur d'une compression de la queue de cheval.

4° *La scoliose si souvent constatée dans la sacralisation est habituellement observée dans la hernie postérieure du disque intervertébral.* Il s'agit d'une simple attitude antalgique qui a pour but de reporter le poids du corps le plus loin possible de la partie postéro-latérale du disque comprimant la racine nerveuse.

L'attitude scoliotique devient ainsi l'effet et non plus la raison de la douleur.

5° *Le rétrécissement de l'espace lombo-sacré a été remarqué par Léri* (Les affections de la colonne vertébrale. Masson, édit., 1926) *sur certaines radiographies de sacralisation.* Il ne voyait là qu'un aplatissement et un enfoncement de la vertèbre entre les os iliaques, s'observant plus souvent chez l'homme, « de sorte, écrit-il, que, sauf exceptions, on arrive à faire facilement le diagnostic du sexe au simple examen d'une radiographie sacro-iliaque ».

La diminution de hauteur du disque $L_5$-$S_1$ est, dans le syndrome radiologique de la hernie discale postérieure, le meilleur signe de présomption. Mais ce n'est pas un signe constant. La lésion discale est très souvent, en dehors de l'injection de lipiodol, invisible à la radiographie.

L'image d'arrêt du lipiodol par contre est très significative, mais on connaît des hernies discales de petit volume ou de siège très latéral échappant même au radiodiagnostic lipiodolé.

6° *La théorie discale nous dit pourquoi certaines sacralisations peu accentuées, au développement modéré des apophyses transverses, sont très douloureuses, alors que d'autres, avec fusion complète des costoïdes lombaires avec les ailerons sacrés, sont tolérées pendant toute l'existence sans aucune douleur.*

Elle nous dit pourquoi, dans les hypertrophies bilatérales et symétriques de l'apophyse transverse, la douleur ne siège que d'un côté. Le fragment rétropulsé du disque s'insinue, en effet, toujours à droite ou à gauche du grand ligament vertébral postérieur.

Elle nous dit pourquoi, quand il y a dissymétrie de l'hypertrophie apophysaire, la douleur accusée par le malade siège parfois du côté opposé à l'apophyse la plus volumineuse.

7° *Enfin elle explique l'échec fréquent des traitements médicaux et les succès obtenus par la greffe lombo-sacrée.* On sait, en effet, le rôle favorable du blocage rachidien sur les phénomènes douloureux des hernies discales.



Ces arguments, basés sur une seule observation, paraîtront sans doute fragiles. *Je ne prétends pas que toutes les sacralisations douloureuses soient liées à une lésion du disque intervertébral.* Le mécanisme de la douleur est certainement plus complexe. L'hypertrophie de l'apophyse transverse, comme l'arthrite, a une responsabilité certaine, mais sans doute bien inconstante. L'avenir dira la part qui revient à la hernie discale postérieure.

Celle-ci a d'ailleurs été souvent notée dans les malformations anatomiques de la région lombo-sacrée. Il ne faut pas oublier que la première observation rapportée par Petit-Dutaillis et Alajouanine concernait précisément une lombalisation. Pour De Sèze, la hernie discale postérieure apparaît plus facilement chez des sujets présentant une conformation anatomique défectueuse de la charnière lombo-sacrée.

Il y a même tout lieu de supposer que cette lésion peut se trouver aussi à l'origine des douleurs accompagnant certains cas de spondylolisthésis et de spina bifida.

En réalité, ce que l'on ne soupçonne peut-être pas assez, c'est que, comme y insiste depuis longtemps M. Mouchet, quand la radiographie révèle une sacralisation, la douleur rachidienne ou sciatique n'est pas toujours due à cette sacralisation. Je ne parle pas seulement des cas où un examen prolongé permet de reconnaître une lithiase rénale, une néphrite, une salpingite, une appendicite, mais ceux où la lecture attentive de la radiographie met en évidence une lombarthrie, une spondylite rhumatismale, un mal de Pott, une sacrocoxalgie, enfin une modification du disque intervertébral que confirmera un examen lipiodolé.

C'est en usant de ce procédé d'exploration que l'on pourra se faire une opinion sur la fréquence de la hernie discale postérieure dans la pathogénie de la sacralisation douloureuse. Mais, même dans les cas où l'aspect radiographique du disque et le transit du lipiodol sont normaux, certains signes cliniques sont suffisamment caractéristiques pour en permettre le diagnostic.

Bien que la laminectomie soit une opération simple et bénigne, il ne s'agit pas de savoir si elle est plus ou moins grave que la résection de l'apophyse transverse. Il faut aller là où se trouve la lésion.

L'indication opératoire n'est d'ailleurs pas toujours formelle. On connaît des guérisons de hernie discale postérieure par le repos, les injections locales de thiodocaïne, le corset de maintien, l'immobilisation plâtrée. L'intervention n'est indiquée que dans les cas invétérés, apres échec des traitements médicaux et des méthodes orthopédiques. Je crois alors qu'il vaut mieux pratiquer une laminectomie et supprimer le fragment discal compresseur plutôt qu'une greffe lombo-sacrée qui peut cependant donner des guérisons durables.

J'ajoute, en terminant, que le rôle attribué à la hernie discale posté-

rieure n'a pas seulement un intérêt pathogénique et thérapeutique. Sa constatation implique *un problème médico-légal :* en matière d'accident du travail, il paraît logique d'admettre alors le droit au bénéfice de la loi.

M. **Petit-Dutaillis**: J'ai été très intéressé par la communication de M. Sicard. Je partage entièrement son avis sur l'importance de la hernie discale dans la pathogénie des douleurs de la sacralisation. Le premier malade que j'ai observé avec Alajouanine auquel faisait allusion M. Sicard présentait en effet une lombalisation avec une apophyse transverse prédominante du côté douloureux. Mais ce qui fait que nous n'avons pas retenu la lombalisation, c'est que l'examen neurologique montrait la participation de plusieurs racines ce qui prouve que dans une lombalisation ou une sacralisation il est important d'examiner les malades du point de vue neurologique, pour ne pas laisser passer une hernie discale.

M. Sicard nous a dit que, même lorsque la radiographie après lipiodol n'était pas très probante, il est arrivé à faire le diagnostic clinique de hernie discale ; je crois qu'il va un peu loin, car il y a des syndromes qui rappellent la hernie où l'on trouve l'étiologie traumatique, l'unilatéralité de la douleur, l'évolution progressive et par crises, où à l'opération on ne trouve pas de hernie discale.

En particulier, il y a une affection rare, mais qui existe, que je trouve indiscutable, c'est l'arthrite localisée aux apophyses articulaires lombo-sacrées, arthrite qui peut être unilatérale et peut donner à elle seule une histoire clinique comparable à la hernie discale.

---

## PRÉSENTATIONS D'INSTRUMENTS

par M. **Belot.**

M. Sauvé, rapporteur.

### *Présentation de l'autorepéreur radioscopique de Poittevin,* par MM. **Belot, Bertrand, Carillon** et **Poittevin.**

M. Sauvé, rapporteur.

---

*Le Secrétaire annuel* : M. G. Rouhier.

Imprimé par l'Ancne Impie de la Cour d'Appel, A. Maretheux, Dir., 1, r. Cassette, à Paris (France).

# MÉMOIRES DE L'ACADÉMIE DE CHIRURGIE

**Séance du 23 Avril 1941.**

*Présidence de* M. Paul Mathieu, *président.*

*PREMIÈRE SÉANCE*

## PROCÈS-VERBAL

La rédaction du procès-verbal de la précédente séance est mise aux voix et adoptée.

## CORRESPONDANCE

La correspondance comprend :

1° Les journaux et publications périodiques de la semaine.

2° Des lettres de MM. d'Allaines, Boppe, R.-Ch. Monod, Gouverneur, Guimbellot, s'excusant de ne pouvoir assister à la séance.

3° Une lettre de M. Charrier, sollicitant un congé d'une durée indéterminée.

4° Un travail de MM. Georges Baudet, associé national et Raymond Dieulafé, intitulé : *Epithélioma sur cicatrice de guerre.*

5° Un travail de MM. Laederich, Mialaret et Verstraete, intitulé : *Rupture spontanée du tendon long extenseur du pouce au cours d'une arthrite blennorragique du poignet. Greffe de* fascia lata. *Guérison.*
M. Petit-Dutaillis, rapporteur.

6° Un travail de M. Trénel (Vienne), intitulé : *472 anesthésies au cyclopropane. Quelques réflexions.*
M. Paul Banzet, rapporteur.

7° Un travail de M. Chauvenet (Thomas), intitulé : *Ablation d'un diverticule duodénal pour troubles gastriques sévères, rebelles au traitement médical. Guérison après intervention datant de cinq ans.*

---



*Publication périodique bimensuelle.*

## NÉCROLOGIE

### *Décès de M. Madier, membre titulaire.*
### *Allocution du Président.*

Nous avons appris avec tristesse le décès subit de notre collègue Madier.

Madier était le petit-fils de Trélat par sa mère, sa famille était alliée à celle de Segond, de Charles Richet. Sa carrière s'annonça brillante grâce à ses qualités personnelles et à la sympathie qu'il rencontrait parmi les élèves et amis de ses illustres parents. Nommé interne des hôpitaux, il fut, pendant la guerre de 1914-1918, chef d'équipe chirurgicale à l'ambulance de notre collègue Bréchot. Ensuite, élève de prédilection d'Auguste Broca, il resta longtemps son chef de clinique aux Enfants-Malades. On aurait pu penser que, nommé chirurgien des Hôpitaux en 1926, Madier s'adonnerait à la chirurgie infantile ; mais il devint presque tout de suite l'assistant de Lardennois, qui savait choisir ses collaborateurs et le fit désigner comme son adjoint au poste de chirurgien consultant de la Compagnie de l'Est.

Chef de service en 1938, Madier succéda à son maître dans le service des Petits-Ménages. Les événements, qui se sont succédé depuis, ont entravé quelque peu la carrière hospitalière de notre collègue qui dut prendre temporairement un service à l'hôpital Saint-Louis.

Madier fut nommé membre de l'Académie de Chirurgie en 1929. Il était fidèle à nos séances ; il y prenait peu la parole ; toutefois nous lui devons un certain nombre de communications très précises, bien étudiées. Elles montrent que notre collègue, encore jeune (il n'avait pas cinquante-cinq ans), n'avait pas encore donné ici toute sa mesure.

Nous regrettons ce jeune chirurgien aimable, discret, élégant qui n'avait parmi nous que des amis et que nous estimions pour sa droiture professionnelle et sa valeur chirurgicale.

J'adresse à Mme Madier et à son fils l'expression de notre profonde sympathie.

La séance est levée en signe de deuil.

---

## *DEUXIÈME SÉANCE*

## A PROPOS DU PROCÈS-VERBAL

### *Présentation de radiographies,*

par M. **H. Mondor.**

Voici deux radiographies d'un *volvulus aigu* du cæcum auxquelles, après le rapport de mon ami Brocq sur une observation de Séjournet, j'avais fait allusion dans notre dernière séance : la première, faite sans

aucune préparation, montre seulement les images d'une distension iléale assez considérable. Prise sur une malade couchée, elle ne présente pas de niveaux liquides. La deuxième radiographie, obtenue après lavement baryté, instruit mieux : on y voit, avec plus de netteté encore, l'anormale



distension du grêle ; surtout, on remarque l'attraction vers la ligne médiane de la moitié supérieure du côlon ascendant, la vacuité de la fosse iliaque droite, enfin la rectitude, avec une courte encoche, de la dernière anse colique droite atteinte par la baryte.

Cet arrêt net de la substance opacifiante et la déviation, vers le milieu du ventre, de la moitié supérieure du côlon droit peuvent faire songer à un volvulus cæco-colique entraînant le cæcum à gauche et laissant la baryte arriver jusqu'à la charnière de torsion. Une telle observation de Laumonier (de Bordeaux) est, par ses images, à rapprocher de la mienne.

## *Sur les signes radiographiques de volvulus aigu du gros intestin,*

par M. **Merle d'Aubigné.**

A la suite de la très intéressante observation de M. Séjournet, rapportée par M. Brocq, j'ai recherché dans la collection de Vaugirard les clichés radiographiques de volvulus aigu et j'ai cru intéressant d'apporter ici les 4 cas les plus typiques.

La première de ces images est presque superposable à celle de M. Séjournet ; elle concerne un volvulus du cæcum presque identique à celui qu'il a opéré : le cæcum, basculé à gauche soulève la coupole diaphragmatique *gauche* et remplace, par son énorme distension gazeuse, la poche à air gastrique. Cette malade de trente ans, prise brusquement d'un syndrome occlusif grave, présentait un volvulus d'un demi-tour de son anse

iléo-cœcocolique mobile : le pied de l'anse siégeait à l'angle droit, transverse en avant.

La deuxième observation concerne, au contraire, un volvulus du sigmoïde et mérite d'être opposée à la précédente ; elle montre en effet l'image typique du grand volvulus sigmoïdien, l'expression radiographique du « ballonnement asymétrique » de Bayer. Contrairement à la première image, c'est dans l'hypochondre *droit* que siège la coupole distendue par le gaz de l'anse tordue.

Cette image est presque constante dans les volvulus du côlon pelvien arrivés au stade de grande distension, elle permet d'en faire le diagnostic. On peut l'opposer à l'image de distension *gauche* du grand volvulus du cæcum : dans les deux cas, l'extrême distension de l'anse et sa migration lui font perdre complètement sa situation et ses rapports ordinaires.

A un stade moins avancé, la dilatation moins accentuée de l'anse tordue se fait *sur place* : le cliché montre le cæcum ou le côlon pelvien distendu par les gaz, mais dans une région voisine de leur siège normal. C'est ce que l'on peut voir sur les deux clichés suivants.

Le premier concerne un volvulus du cæcum, chez une femme de trente-neuf ans ; syndrome d'occlusion installé brutalement : la radiographie montre, trente-six heures après le début, un cæcum considérablement distendu. L'intervention le découvrit basculé sur un axe transversal ; le fond du cæcum était dirigé vers le haut et c'est lui qui formait, sur l'image radiographique, la limite supérieure nette de l'image gazeuse arrondie.

On peut considérer le deuxième cas comme symétrique en quelque sorte. Il s'agit d'un volvulus du côlon pelvien incomplet (un demi-tour peu serré) et vu de bonne heure. La distension gazeuse de l'anse est évidente, mais celle-ci est restée dans la partie inférieure de l'abdomen : le siège de l'occlusion est, par conséquent, plus évident.

La connaissance de ces images est d'un grand intérêt, car elle a permis de faire, dans ces observations, le diagnostic du siège et de la cause de l'occlusion avant d'intervenir.

## *A propos de la communication de M. Guy Seillé. Endométriose avec localisation sur le côlon pelvien (3 observations),*

par M. **E. Douay**.

Dans mes observations d'endométriose pelvienne, je relève 3 cas avec localisation sur le côlon pelvien.

Observation I. — *Endométriose pelvienne avec localisation rétro-utérine et tumeur circonscrite du côlon pelvien ; diagnostic au cours de l'opération, confirmé ultérieurement par l'examen histologique ; castration par rœntgenthérapie. Sans récidive après sept ans.*

Voici quelques détails : trente ans, pas d'enfant, opérée le 14 mai 1934 pour annexite gauche et dysménorrhée : on pense à tuberculose annexielle. On trouve annexe droite avec ovaire polykystique adhérent derrière l'utérus ; ablation de cette annexe. On reconnaît au-dessous une masse rétro-utérine dure ayant comblé le Douglas, adhérente au rectum ; avec petits points noirs caractéristiques de l'endométriome. A quelques centimètres au-dessus, noyau dur de la paroi antérieure du côlon, mobile, grosseur d'une amande. On laisse en place. Examen

histologique des fragments prélevés : endométriome. Rectoscopie post-opératoire : la muqueuse rectale est soulevée par la tumeur, adhérente mais non ulcérée. Radiothérapie : à la quatrième séance, les règles se produisent avec crise particulièrement douloureuse. La série est continuée jusqu'à dose de castration. Dans l'année suivante, troubles de castration très marqués avec rétrécissement du vagin. On perçoit à bout de doigt, par toucher rectal la masse un peu diminuée. En mai 1938, la masse existe toujours. Pour atténuer les troubles de castration et l'atrésie du vagin, on fait folliculine : 1 milligramme chaque quinze jours, il faut cesser après deux mois, chaque piqûre étant suivie d'une douleur pelvienne avec pesanteur dans le rectum. En 1939, essai de folliculine associée à testostérone, les piqûres sont mieux tolérées et le résultat est satisfaisant. Actuellement, bon état général et local, on sent toujours à bout de doigt un petit noyau dur. Les troubles de castration sont atténués sans traitement.

Obs. II. — *Endométriose pelvienne avec localisation recto-vaginale diagnostiquée. Tumeur circonscrite du côlon pelvien reconnue au cours de l'opération. Exérèse par hystérectomie élargie et résection de la paroi antérieure du côlon. Opération très difficile avec suites graves. Guérison sans récidive après six ans.*

Voici quelques détails : trente-sept ans, pas d'enfant. Dysménorrhée progressive et tumeur rétro-utérine douloureuse : au spéculum aspect caractéristique du cul-de-sac postérieur avec plissements et points noirs permettant le diagnostic clinique. Opération : 8 avril 1935, hystérectomie totale élargie avec dissection difficile des uretères, ablation du tiers supérieur de la paroi vaginale postérieure sans ouvrir le rectum. On trouve en outre une tumeur ronde, un peu bosselée de la paroi antérieure du côlon sigmoïde, à 5 centimètres au-dessus de la tumeur recto-vaginale, reliée à cette tumeur par des bandelettes fibreuses qui plissent l'intestin en accordéon. Résection losangique transversale et sutures. Suites graves, blessure de l'uretère gauche et fistule stercorale ; celle-ci disparaît le dixième jour, la fistule urinaire disparaît spontanément le troisième mois. Actuellement en très bon état, cicatrice faible sans éventration, vagin court mais souple, aucun trouble de miction ni défécation. Excellent état général sans trouble de castration.

Obs. III. — *Endométriose pelvienne, avec localisation sur les ovaires, au niveau de l'étage supérieur du Douglas et tumeur endométriale recto-colique. Exérèse limitée sans castration complète. Guérison apparente après deux ans et six mois.*

Voici quelques détails : trente-six ans, tumeur rétro-utérine constatée en 1934. Signes d'envahissement du rectum en 1938 (petites hémorragies), cependant la rectoscopie montre une muqueuse intacte. Opération 8 novembre 1938, cavité pelvienne bloquée par ovaire gauche polykystique adhérent avec kyste goudron. Au-dessous tumeur endométriale rétro-utérine, englobant pôle interne de l'ovaire droit, très adhérente au ligament utéro-sacré, le fond du Douglas est libre. La masse se continue par brides fibreuses avec la tumeur de la paroi antérieure du côlon pelvien. Plus haut, le côlon est plissé en accordéon par brides fibreuses verticales. La section de ces brides étale l'intestin et permet de trouver un plan de dissection entre la tumeur et la muqueuse intestinale, ce qui facilite l'ablation de la tumeur sans ouvrir l'intestin. L'ovaire droit réséqué dans ses deux tiers internes est laissé en place avec la trompe saine. Après l'opération, il reste utérus, tiers externe de l'ovaire droit avec sa trompe. Règles revenues sans douleurs après deux mois, actuellement en excellent état. Au toucher rectal, on sent une petite induration à bout de doigt.

Dans ces trois observations, comme dans celles de M. Seillé d'ailleurs, la tumeur colique n'était pas la seule lésion endométriale ; il s'agissait d'endométriose pelvienne, avec différentes localisations, dont une était placée sur le côlon pelvien. Dans ces trois observations la guérison a été obtenue par des méthodes différentes, dont je tire les conclusions suivantes :

1° L'exérèse complète des lésions avec résection de la tumeur colique présente des risques hors de proportion avec la gravité de l'endométriome (obs. II).

2° La castration rœntgenthérapique est capable d'arrêter l'évolution de l'endométriome sans le faire disparaître. Elle peut s'accompagner de troubles de castration sérieux (obs. I).

3° L'exérèse limitée me paraît préférable : enlever tout ce qu'il est possible, sans accroître inutilement l'importance de l'acte chirurgical. La castration agira en arrêtant l'évolution du tissu endométrial laissé sur place. Je pense même que la castration complète n'est pas absolument indispensable, un petit fragment d'ovaire laissé en place ou même en greffe peut empêcher les troubles de castration sans déterminer la récidive endométriale (obs. III).

---

## RAPPORTS

### *Pneumopéricarde par plaie isolée du péricarde,*
### par M. **Jean Cauchoix.**

**Rapport de M. Ch. Lenormant.**

L'observation que nous a communiquée J. Cauchoix me paraît intéressante à un triple point de vue.

1° Par sa rareté même : il s'agit, en effet, d'une plaie pénétrante du péricarde sans atteinte du cœur. De telles lésions sont rares : Loison, dans un travail classique, qui date d'une cinquantaine d'années, admettait qu'elles représentent 11 p. 100 des blessures de la région cardio-péricardique ; et cette proportion semble excessive puisque, dans le très grand nombre d'observations de blessures opérées de la région cardiaque qui ont été publiées depuis, on ne compte guère de plaies isolées du péricarde.

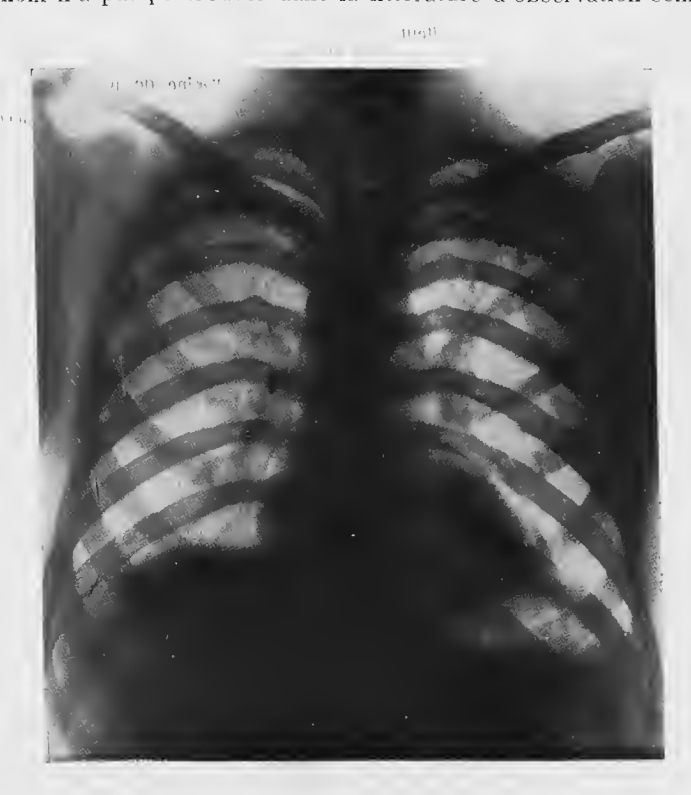
Chez le malade de Cauchoix, Arabe de vingt-six ans, il s'agissait d'un coup de couteau porté de bas en haut dans la région supérieure de l'épigastre : la plaie d'entrée, linéaire, de 4 centimètres, occupait exactement l'angle chondro-xiphoïdien gauche et saignait peu ; l'instrument avait ensuite détaché un fragment des 8e et 9e cartilages costaux, glissé au-dessus des insertions sternales du diaphragme qui étaient intactes, et fait sur la partie inférieure de la face antérieure du péricarde, au niveau de la pointe du cœur, une plaie de 3 centimètres ; le cœur lui-même était intact, ainsi que la plèvre gauche.

2° Il est exceptionnel que le diagnostic de plaie isolée du péricarde puisse être affirmé avant la vérification opératoire ou nécropsique. De fait, le blessé de Cauchoix ne présentait ni contracture abdominale, ni signe clinique d'épanchement pleural ou péricardique, ni bruit de moulin. Si le diagnostic a été porté, c'est parce que, suivant une pratique en usage pour tous les blessés du thorax dans le service de Pierre Duval, il a été soumis à un examen radiologique immédiat. Celui-ci a montré l'image la plus évidente d'un *pneumo-péricarde :* bande claire entourant l'ombre du cœur et du pédicule cardiaque.

Le pneumo-péricarde traumatique est rare. Caton (*Thèse de Bordeaux*, 1935) en a réuni 31 cas (dont 11 concernant des plaies du pédicarde par coup de couteau) ; mais ces cas sont fort disparates : dans la plupart, il y avait coexistence d'un pneumothorax, comme dans l'obser-

vation princeps de Morel-Lavallée ; mais il en est aussi de pyopéricarde traumatique avec production de gaz ou de pénétration intrapéricardique d'un corps étranger de l'œsophage !

Cauchoix n'a pas pu trouver dans la littérature d'observation semblable



à la sienne : de pneumo-péricarde traumatique, primitif et isolé. Il est probable que, chez son blessé, l'air s'est infiltré par le trajet jusque dans la cavité péricardique, sous l'influence des mouvements respiratoires et de l'aspiration thoracique.

3° Le diagnostic ainsi posé fut suivi d'une intervention immédiate : suture de la plaie péricardique au fil de lin, après décollement pour mobilisation de sa face diaphragmatique. Le blessé quittait l'hôpital au bout de vingt jours et a été revu, après quatre mois, en parfait état, avec une image radiologique normale de la région cardiaque.

### *Péritonite aiguë d'origine rénale,*

par M. **J. Querneau** (de Quimper).

Rapport de M. P. Moure.

M. Querneau nous a adressé une observation de péritonite aiguë d'origine rénale qui illustre l'intéressant travail de M. Roger Couve-

laire (1), prouvant qu'une urgence abdominale peut cacher une surprise opératoire qui peut n'être qu'une découverte d'autopsie si l'exploration du plan péritonéal postérieur est oubliée. Voici cette observation :

H... (A.), agriculteur, âgé de vingt-neuf ans, mobilisé, entre d'urgence à l'hôpital mixte du Mans, dans la nuit du 20 au 21 octobre 1939, avec un syndrome péritonéal aigu.

Cet épisode aigu a été précédé d'une dizaine de jours de malaise, avec des douleurs abdominales du flanc droit.

Dans la journée du 19 octobre, assez brusquement, les douleurs s'accentuent et diffusent, tandis que la température monte à 40°. Le 20 octobre, une purge est administrée le matin, qui est rendue par vomissement peu après. La douleur devient intense, continue dans tout le côté droit du ventre et également dans le bas-ventre. Le malade est dirigé sur le service de chirurgie. A son arrivée, il se plaint violemment du côté droit et du bas-ventre. Il n'a pu uriner depuis plusieurs heures. Un sondage ramène de l'urine abondante mais ne soulage pas le malade.

La température est à 39°2, le pouls à 124, le facies est plombé. L'abdomen légèrement ballonné ne respire pas. A la palpation, il existe une contracture diffuse plus marquée à droite. Contracture et ballonnement empêchent toute palpation profonde. Douleur vive à la palpation, surtout à droite et également dans la région lombaire.

On porte le diagnostic de péritonite par diffusion, secondaire à une appendicite méconnue.

*Intervention* le 21 octobre, à 1 heure. Balsoforme. 1° Incision de Mac Burnay. Liquide louche assez abondant, inodore. L'appendice, congestif comme les anses intestinales avoisinantes, n'est manifestement pas en cause. Appendicectomie. Un drain est placé dans le Douglas. Un crin double total limite la brèche pariétale.

2° Incision médiane sus-ombilicale. Pas de liquide. L'exploration de l'estomac, du duodénum, de la vésicule, du petit épiploon n'éclaire pas l'étiologie. Mais le côlon transverse est très dilaté, distendu. Cet aspect s'accentue vers la droite où la paroi colique est œdématiée, infiltrée, et recouverte de quelques fausses membranes. En essayant d'attirer l'angle droit du côlon, on déchire la séreuse. Par cette petite brèche s'écoule d'abord un liquide séreux louche, puis quelques gouttelettes de pus franc. On fait le diagnostic de péricolite suppurée, vraisemblablement secondaire à une suppuration périrénale. La paroi est fermée en un plan total.

3° On décide une exploration lombaire. Une ponction postérieure, à 8 centimètre de profondeur, ramène un liquide aqueux, lactescent. Une incision lombaire conduit rapidement à la face postérieure du rein. Pas de pus. Tandis qu'on s'apprête à rechercher un peu plus en avant, la pointe de l'aiguille étant laissée comme guide, un incident anesthésique sérieux oblige à arrêter l'exploration (syncope, respiration artificielle, toni-cardiaques). La plaie lombaire est rapidement pansée à plat et l'aiguille, qui donne toujours un liquide abondant, est incluse dans le pansement.

Sérums et toni-cardiaques sont administrés abondamment.

*Suites opératoires.* — Le lendemain, l'aspect du malade est assez satisfaisant. La température se maintient au-dessus de 39° trois jours, baisse le quatrième et cinquième jour, se maintient à 38°5 jusqu'au dixième jour et tombe à 38°. Le pouls, de plus en plus ferme, tombe progressivement au-dessous de 120 et s'établit a 100 au septième jour. Gaz le deuxième jour. Selle le quatrième.

L'aiguille, laissée en place, continue à donner un liquide très abondant dont l'examen par le laboratoire central de l'hôpital donne :

Cytologie : polynucléaires dégénérés. Pas d'autres éléments cellulaires.

Chimie : pas d'éléments urinaires.

Bactériologie : flore nulle (examen direct).

L'aiguille est enlevée le cinquième jour. Le dixième jour, une nouvelle ponction ramène 200 c. c. de liquide. L'examen du laboratoire révèle de très nombreux

(1) *Journal de Chirurgie*, **47**, n° 3, mars 1936.

polynucléaires dégénérés, de très nombreux diplocoques et d'assez nombreux colibacilles.

Le dix-neuvième jour, le 7 novembre, le malade, qui avait eu jusque-là des urines claires, présente une débâcle urinaire purulente. L'état général s'altère rapidement, bien que la température ne remonte pas.

Le 16 novembre, une nouvelle ponction du flanc ramène un liquide abondant qui a d'abord le même aspect que précédemment, puis brusquement la seringue qui sert à l'aspiration s'emplit de pus franc. Le laboratoire y décèle du staphylocoque.

*Deuxième intervention*, le 17 novembre. Sous anesthésie générale, la plaie



lombaire est rouverte au doigt. Il en sort un flot abondant de pus franc. La température tombe à la normale quatre jours plus tard. L'état du malade s'améliore rapidement ensuite.

L'écoulement par le drain lombaire reste très abondant, mais s'éclaircit progressivement et prend tardivement une légère odeur d'urine. Quinze jours après le drainage lombaire, du bleu de méthylène est administré au malade *per os*. Les urines vésicales se colorent normalement, mais la sécrétion lombaire ne se colore qu'au dixième jour de cette épreuve. Encore s'agit-il d'une teinte à peine bleutée.

Un mois après le drainage lombaire, on pratique un cathétérisme bilatéral des uretères. Mais la sonde droite ne donne issue à aucun liquide. Laissée à demeure quatre jours, dans le but de dilater l'uretère, elle n'apporte pas d'amélioration à la sécrétion lombaire.

Deux mois après le drainage lombaire, on pratique un nouveau cathétérisme bilatéral. Une fois encore la sonde droite ne donne aucun liquide. La sonde gauche donne peu d'urine avec une concentration fortuite à 9 gr. 75 d'urée par litre. La sonde vésicale, dans le même temps, donne abondamment de l'urine

avec une concentration à 9 gr. 75. On pratique aussitôt après des *pyélographies bilatérales :*

*A gauche :* Bassinet normal. Uretère lombaire, *idem.*

*A droite :* Une pyélographie gazeuse ne fait pas ressortir de calcul. Une pyélographie opaque montre : 1° Un rein globalement abaissé. 2° Un uretère normal au-dessous de la 3e lombaire. 3° La portion sus-jacente de l'uretère, sur 3 centimètres environ, est rétrécie et tortueuse. 4° Le bassinet paraît petit. 5° Les deux calices inférieurs paraissent normaux. 6° Les calices supérieurs disparaissent sous l'imprégnation abondante de l'atmosphère périrénale, autour du pôle supérieur du rein abaissé et au-dessus de ce pôle dans la loge qui aurait dû contenir le rein. 7° Enfin la dispersion de la substance opaque et le trajet du drain permettent de conclure que la poche purulente lombaire était surtout suprarénale.

*Troisième intervention* le 8 mars 1940. — La plaie lombaire est largement ouverte et agrandie à ses deux extrémités, on repère, rugine et résèque la 12e côte. On dégage ensuite le rein. Le pôle supérieur est facilement libéré ; le pôle inférieur est plus adhérent. L'uretère, aminci, collé au bassinet, est sectionné. Les faces sont également adhérentes. Le parenchyme y est réduit à une mince coque qui se continue sans ligne de démarcation avec le bassinet très dilaté. Celui-ci encombre et masque le hile du rein. Le clivage en est laborieux et semble dangereux en arrière surtout, au niveau de la veine cave largement débordée. Aussi, décide-t-on de le sectionner, abandonnant d'importants fragments adhérents. Au cours de cette manœuvre on pince, sectionne, puis lie le pédicule dissocié en ses branches secondaires. Vérification de l'hémostase. Drains et mèches. Deux fils de bronze rétrécissent la brèche pariétale.

*Suites opératoires.* — Quelques heures de shock, puis suites simples. Suppuration abondante, quelques lavages au Dakin, la sécrétion se tarit rapidement.

Le malade sort de l'hôpital le 2 mai, avec une plaie sèche très déprimée.

*Examen de la pièce.* — Le pôle supérieur et les faces du rein sont réduits à une coque fibreuse, creusée de cavités multiples et anfractueuses. Le pôle inférieur seul présente une zone notable de parenchyme rénal également pénétré d'anfractuosités.

Cette observation est intéressante, car elle pose un problème technique difficile à résoudre au cours d'une intervention d'urgence.

Au point de vue pathogénique, M. Querneau pense que la péritonite aiguë fut secondaire à une suppuration périrénale qui provoqua une péricolite suppurée, la suppuration périrénale étant elle-même secondaire à une altération ancienne du rein.

Mais c'est surtout du point de vue pratique qu'il est intéressant de souligner les difficultés que soulève cet « abdomen aigu ».

1° *Avant l'intervention.* — Le diagnostic étiologique est presque impossible : c'est le syndrome péritonéal qui domine ; la douleur, la contracture, l'interrogatoire attirent l'attention du côté droit ; mais, en dehors d'une parésie vésicale récente, banale, rien n'attire l'attention du côté de l'appareil urinaire ; la contracture lombaire fait penser à une appendicite rétro-cæcale.

2° *Au cours de l'intervention.* — *a*) La recherche des causes habituelles de péritonite par perforation ou par diffusion est vaine. Ce qui attire l'attention, c'est la distension du côlon et de l'angle colique droit, avec infiltration de sa paroi. Une petite déchirure de la séreuse fait sourdre du pus et oriente le diagnostic étiologique.

*b*) Au cours du temps lombaire, la face postérieure du rein est atteinte sans rien déceler ; mais la ponction découvre une poche à contenu liquide louche. Malheureusement une syncope anesthésique arrête les investigations et retarde l'évacuation de la collection suppurée qui fut faite dans un deuxième temps. Ultérieurement, dans un troisième temps, la néphrectomie fut nécessaire pour obtenir la guérison définitive.

Je vous propose de remercier M. Querneau de nous avoir adressé cette intéressante observation, dans laquelle il apparaît que la lecture de nos *Bulletins* où cette question fut traitée par M. Louis Michon en 1935 à l'occasion d'un travail de Roger Couvelaire, permit à M. Querneau de dépister au cours de son intervention la cause rénale d'une péritonite aiguë qu'un examen clinique averti et consciencieux avait faussement orienté vers l'appendice.

M. **Pasteau** : Je demande si dans le cas particulier la lésion primitive était bien d'origine rénale ou s'il s'agissait d'abord d'une lésion d'origine intestinale qui aurait provoqué une lésion périnéphrétique consécutive.

J'ai publié des observations dans lesquelles on trouvait des lésions intestinales qui ultérieurement permirent à des lésions suppurées de se développer. Dans une observation qui m'est commune avec Edouard Michon par exemple il s'agissait d'un jeune homme présentant une lésion périrénale : j'ai trouvé vers la partie inférieure du rein un abcès et, en poursuivant la lésion, je suis arrivé sur une perforation du côlon descendant. Si bien que je me demande si dans l'observation de M. Querneau, où il est signalé une atteinte de la paroi intestinale, la marche de la maladie a été du rein vers l'abdomen ou si ce n'est pas la lésion intestinale qui a causé ultérieurement la lésion rénale.

M. **Moure** : La réponse est inscrite sur la pyélographie faite entre le deuxième et le troisième temps, elle est aussi confirmée par l'examen de la pièce qui a montré un rein à peu près détruit.

Il s'agit d'une vieille hydronéphrose devenue une pyonéphrose qui a produit un abcès périrénal infiltré vers le mésocolon transverse, diffusé dans le péritoine. Il est certain, d'après la pyélographie et d'après l'examen de la pièce, qu'il s'agit d'une lésion rénale primitive propagée au péritoine.

## *Mandrins dilatateurs à étages,*

par M. **Raoul Palmer**.

Rapport de M. Pierre Mocquot.

Mon distingué collaborateur le D[r] Palmer, chef des travaux gynécologiques à la Faculté, vous a présenté il y a quelques semaines des mandrins dilatateurs à étages, destinés à la dilatation du col utérin.

En gynécologie, la dilatation du col doit être très douce et très progressive ; avec les bougies de Hégar, la différence d'une bougie à l'autre est trop considérable. C'est pourquoi M. Douay avait fait construire une série de bougies graduées au tiers de millimètre, mais comme la série en laiton eût été trop lourde, il les avait fait faire en aluminium. Cependant la légèreté est un inconvénient et aussi le poli moins parfait du métal.

M. Palmer a résolu le problème en faisant construire des mandrins à étages qu'il nous a présentés. Sur les 6 derniers centimètres, ils sont formés de 6 cylindres de diamètre décroissant par tiers de millimètre, la transition s'effectuant par une pente arrondie qui donne à la main un ressaut nettement perceptible au cours de la dilatation.

Il avait fait établir une série de 7 mandrins gradués de 6 à 36, c'est-

à-dire de 2 à 12 millimètres. Il se basait sur le fait que la zone à dilater étant généralement l'orifice interne du col et la cavité corps ayant 3 à 4 centimètres, c'est le 4e segment qui se trouve dans l'isthme quand l'extrémité du mandrin touche le fond.

Tenant compte de la possibilité d'hypoplasie du corps utérin, il a réduit à 4 le nombre des étages et il a porté à 10 le nombre des mandrins entre les deux diamètres extrêmes.

Cette disposition permet de réduire le nombre des mandrins dilatateurs et par conséquent le nombre des manœuvres d'introduction. Ces mandrins à étages présentent sur les bougies cylindro-coniques l'avantage d'une dilatation plus progressive et dont les divers stades sont nettement marqués.

Ils sont particulièrement utiles pour le traitement des sténoses cicatricielles de l'orifice externe, des stérilités par sténose de l'orifice externe ou de l'isthme, pour la dilatation nécessaire avant l'hystéroscopie ou la biopsie intra-utérine sous contrôle de l'écran radioscopique.

Je vous propose, Messieurs, de remercier M. Palmer de son intéressante présentation.

---

## COMMUNICATIONS

### *Un cas de médulloblastome du cervelet opéré et guéri depuis trois ans et trois mois,*

par M. **Daniel Ferey** (Saint-Malo), associé national.

Cette observation nous paraît intéressante à publier :

1° A cause de son histoire clinique ;

2° En raison d'une erreur de localisation lors de la première opération, erreur due en partie à l'encéphalographie ;

3° Du fait de l'état de santé actuel excellent de l'enfant, état qui se maintient depuis trois ans et trois mois alors que dans le dernier livre de Cushing la moyenne des survies est estimée à six mois, un an.

Il s'agit d'une petite fille de neuf ans qui est soignée depuis près de deux ans par différents médecins pour troubles hépatiques, sténose spasmodique de l'estomac et finalement par l'un d'eux pour appendicite chronique. En interrogeant l'enfant et les parents, voici ce que nous apprenons. A l'âge de trois ans elle aurait eu une crise d'appendicite, douleur abdominale vague, mais vomissements importants qui se seraient répétés plusieurs fois en quarante-huit heures. De trois ans à sept ans, rien d'anormal. A la fin de 1936, elle aurait été alitée pendant trois semaines et soignée pour une parathyroïde, bien que les examens de laboratoire aient tous été négatifs et que l'enfant n'ait eu que peu ou pas de température, 38° ou 38°5 pendant quatre ou cinq jours ; ensuite, plus de température, mais céphalées, vomissements, prostration. Elle sort de cette affection parfaitement rétablie quand, au début de l'année 1937, elle présente le matin, vers 6 heures ou 7 heures, toutes les trois ou quatre semaines, des céphalées atroces, subites, qui la réveillent et s'accompagnent de vomissements bilieux ou glaireux extrêmement pénibles. Ils se répètent à intervalles assez rapprochés pendant vingt minutes, une demi-heure. L'enfant s'arrête brusquement de vomir, prend de bon appétit son petit déjeuner et s'en va à l'école comme s'il ne s'était

rien passé. On la soigne ainsi tantôt pour le foie, tantôt pour l'estomac jusqu'au 16 mai 1937, date à laquelle on nous l'envoie pour appendicite chronique.

Nous avons aussitôt l'attention attirée, devant une pareille régularité des vomissements, vers une lésion cérébrale et nous demandons un examen du fond d'œil. Vue successivement par les Drs Descottes et Autier, ils concluent tous les deux à : œdème papillaire, acuité visuelle conservée, pas de rétrécissement du champ visuel. Nous disons aux parents : « Il n'y a pas d'appendicite chronique, mais une compression cérébrale. » Désespoir des parents : *ils refusent toute intervention intracranienne. Il n'y a à ce moment aucun signe de localisation cérébrale ou cérébelleuse.* Mais les choses, loin de s'arranger, se gâtent, l'enfant vomit tous les vingt, puis tous les quinze jours, le matin de bonne heure. Une fois même, elle tombe dans le coma et y reste environ vingt minutes. Elle revient à elle et demeure prostrée pendant près de vingt-quatre heures.

Le Dr Lamache, de Rennes, la voit avec nous en consultation, se range à notre avis et nous demande de faire une encéphalographie car les parents s'opposent à toute intervention, même à une ventriculographie. *Ce fut une erreur de notre part à tous les deux.*

Le 22 octobre 1937, une encéphalographie est faite, on retire prudemment 10 c. c., la tension au Claude est de 45, on injecte 15 c. c. d'air, ce qui est nettement insuffisant, comme on le verra tout à l'heure. La radiographie de profil ainsi que celle de face est négative, c'est seulement dans la radiographie en position assise que l'on voit deux demi-lunes formées par l'air accumulé à la partie supérieure des ventricules et qui sont symétriquement placés par rapport à la ligne médiane.

En raison du diagnostic de paratyphoïde posé quelques mois auparavant, *de l'absence de localisation cérébrale ou cérébelleuse*, de l'absence de renseignements fournis par l'encéphalographie et la radiographie du crâne qui ne montre pas de signes nets d'hypertension intracranienne, nous faisons un grand volet fronto-pariétal droit. Le cerveau est gros, l'arachnoïde épaissie « en gelée » présente une hypervascularisation. Exploration des voies optiques qui sont œdématiées. On suture la dure-mère sauf sur 1 centimètre en bas, on ne suture pas l'os mais simplement les muscles et la peau.

Amélioration des symptômes pendant les premières semaines, mais bientôt le volet se soulève et une énorme bosse plus grosse que le poing apparaît. L'examen du fond d'œil montre à nouveau un œdème très important des papilles et, malgré l'intervention de l'ophtalmologiste et de nous-même lors d'une consultation le 15 décembre 1937, les parents refusent toute opération nouvelle. Il en va ainsi jusqu'au 20 février 1938, jour où l'enfant, dont la vue baissait rapidement au point de ne pas reconnaître dans la basse-cour de son jardin un lapin d'une poule, tombe dans le coma. Nous la voyons à 22 heures, coma complet avec stertor, pouls à 60, température à 38°5 ; transportée à la clinique le lendemain matin, nous pratiquons *sur l'enfant toujours dans le coma*, en position ventrale, une ventriculographie. Nous retirons près de 100 c. c. de liquide ventriculaire et nous injectons 110 c. c. d'air, c'est-à-dire près de huit fois ce que nous avions injecté lors de l'encéphalographie. Le résultat de la radio est net, les ventricules sont énormes, en place sauf le droit, qui a suivi la hernie cérébrale, il est en partie sorti de la boîte cranienne. Il n'y a pas de doute, c'est une tumeur postérieure d'autant plus que sur les radiographies on note cette fois de profondes digitations sur le crâne.

Après avoir évacué l'air, nous constatons que l'enfant sort de son coma, parle et demande à boire. Il en va ainsi jusqu'à 18 heures. Vers 19 heures, l'enfant, qui s'est assoupi, retombe dans le coma, nous ponctionnons l'un des ventricules et, en quelques minutes, la vie normale réapparaît ; l'enfant parle, boit et ne se souvient de rien. Il en va ainsi le mardi ; le mercredi nous la ponctionnons matin et soir pour la sortir du coma et nous pratiquons une dernière ponction à 9 heures le jeudi matin. Nous avons évacué au total près de 500 c. c. de liquide ventriculaire.

Nous n'avons pas osé mettre, comme de Martel, une sonde urétérale à demeure car, un mois auparavant, pour une très grosse distension consécutive à un craniopharyngiome nous avions suivi sa technique, mais, après une amélioration très nette de vingt-quatre heures, le malade était mort subitement quelques heures avant l'intervention. Nous avions fait l'autopsie et n'avions rien trouvé d'anormal dans le ventricule où se trouvait la sonde. Nous avions eu l'impression que la

déplétion trop importante et trop prolongée avait dû être la cause de la mort de l'enfant.

*Intervention le jeudi 24 février* 1938. Sous anesthésie locale nous faisons un volet occipital avec ablation de l'arc postérieur de l'atlas. Petit kyste arachnoïdien droit, ponction, évacuation et nous trouvons le cervelet droit et l'amygdale cérébelleuse droite de coloration jaunâtre, incision de la couche superficielle du cervelet qui, très mince, recouvre la tumeur. On agrandit, on trouve une tumeur molle, très vasculaire et qui s'étend vers l'amygdale cérébelleuse et le vermis. Avec une pince à disséquer, dont les extrémités sont terminées par des anneaux, on enlève des fragments de la grosseur d'un pois. On continue ensuite à l'anse électrique et à l'aspiration, on évide ainsi une grande partie du cervelet et du vermis jusqu'au moment ou, arrivant sur le 4e ventricule, un flot de liquide céphalo-rachidien s'échappe en grande quantité.

On complète l'opération en enlevant de minces copeaux de tumeur jusqu'au bord droit et inférieur du plancher du 4e ventricule. Mais à ce moment, l'enfant fait de gros efforts de vomissements dès que l'on rabote avec l'anse électrique la région du 4e ventricule. Cependant nous pouvons terminer l'opération en ayant l'impression d'être partout en zone saine. Quelques petites surfaces hémorragiques sont coagulées à l'électro ou tamponnées à l'hémostatique. Et cependant dix minutes environ. La communication du liquide céphalo-rachidien avec les ventricules est largement assurée. On suture la dure-mère en partie, mais ne pouvant le faire complètement, une grande surface du cervelet restant à découvert, nous plaçons et fixons par quelques points à la soie fine une membrane d'amnios.

Les suites opératoires sont simples. Pendant trois jours, les 3, 4 et 5 mars, un peu de liquide céphalo-rachidien s'écoule à travers les sutures, l'enfant est mis à plat ventre et tout rentre dans l'ordre. Elle quitte la clinique le 15 mars 1938 et trois semaines après son opération elle marche, nous la cinématographions : c'est la projection que nous allons vous faire passer dans un instant.

L'examen histologique a donné les résultats suivants : coloration hématéine-éosine. Sur les coupes, la tumeur apparaît composée d'un grand nombre de petites cellules rondes, séparées par de fines bandes de cytoplasme. Chaque cellule présente un gros noyau très riche en nucléine avec très peu de cytoplasme. Les mitoses sont fréquentes. Cet aspect en « œufs de fourmi » est caractéristique d'un médulloblastome.

Un mois après l'opération nous commençons le traitement par la radiothérapie profonde. Le Dr Legay a fait des irradiations d'abord de la nuque, puis du cerveau, puis de la moelle à sa partie supérieure. Elle a eu en tout, pendant les deux premières années, 1.000 r internationaux par champ, soit 12.000 r (car deux champs, un droit, un gauche sur le cerveau dans les régions pariétales) en trois séries. La première série a été faite du 28 mars 1938 au 15 avril 1938, soit un mois après l'opération. Distance focale : 40 centimètres, filtre : 1 mm. c.-1 mm. AL. A chaque séance il était fait environ 250 r. En 1940, quatre séances seulement ont été faites à la même dose, les parents négligents n'ayant pas ramené l'enfant au radiothérapeute.

Actuellement elle est en excellente santé, elle a grandi, sa mémoire est très bonne, elle parle bien, elle marche bien. Les règles sont apparues pour la première fois en janvier 1940 et elle a vu régulièrement depuis. Par contre, presque aveugle avant son opération, son acuité visuelle s'est peu modifiée, quoiqu'elle prétende voir mieux depuis quelques mois. Elle lit les grosses lettres et arrive à se conduire seule, comme on peut le voir sur le film que nous allons vous projeter. Le résumé de l'examen ophtalmologique est le suivant : aspect d'atrophie optique post-œdémateux.

Deux choses à noter : 1° c'est qu'elle est trop grosse pour son âge. Très gros appétit, règles peu importantes et la radiothérapie a dû forcément toucher et son hypophyse et son épiphyse ; 2° il existe depuis l'opération un strabisme interne droit.

Nous avons cru intéressant de publier cette observation parce que, au point de vue clinique, tout enfant qui présente des vomissements matinaux, à intervalles assez réguliers, précédés, accompagnés ou suivis de céphalées, vomissements qui cessent brutalement, l'enfant passant en

quelques instants du stade maladie au stade santé, doit immédiatement faire songer à une compression cérébrale. *Il doit être envoyé de suite à un ophtalmologiste pour examen complet de l'œil.*

Ce n'est pas la première fois qu'une tumeur cérébelleuse ou cérébrale passe inaperçue et que l'on a enlevé à la place un appendice parfaitement sain, c'est une chose bien connue à présent des neurologistes et des neuro-chirurgiens.

*Nous avons fait nous-même une erreur de localisation,* pensant à la possibilité d'une lésion frontale droite ou d'une arachnoïdite opto-chiasmatique, en l'absence de tout signe de localisation ; en raison du diagnostic de parathyroïde porté quelques mois auparavant. *Nous avons fait une erreur de technique en faisant une encéphalographie.* Nous ne pensons pas commettre à présent pareille faute, mais seules, bien souvent, les erreurs personnelles sont instructives. Dans ce cas, en effet, en faisant une ponction lombaire nous risquions d'engager dans le trou occipital l'amygdale cérébelleuse droite très volumineuse et d'amener une syncope respiratoire en injectant de l'air. Celui-ci soulevant la tumeur pouvait venir comprimer les centres du 4[e] ventricule. En injectant de l'air qui a pu passer dans les ventricules latéraux, nous en avons trop facilement conclu à l'absence d'obstacles dans la région cérébelleuse. Enfin l'air, en quantité insuffisante, n'a pas permis de faire une radiographie utile.

La dernière question qui se pose pour les médulloblastomes est la suivante : faut-il ou non faire de la radiothérapie ? Comment la faire ? Ce qu'il faut irradier ?

Nous croyons qu'il faut, d'accord en cela avec la majorité des neurochirurgiens, la commencer très tôt, irradier tout l'axe cérébro-spinal. On peut ainsi espérer entraver, arrêter ou même détruire les cellules cancéreuses qui auraient pu être entraînées, au cours de l'intervention, dans le liquide céphalo-rachidien. Nous pensons que cette survie déjà longue et sans incident est due en grande partie à l'heureuse influence de la radiothérapie profonde et à la précocité de ce traitement.

## *Contribution à l'étude clinique et anatomo-pathologique des pleurésies purulentes,*

par M. **A. Maurer.**

Au cours de ces vingt dernières années de nombreux travaux ont paru sur les pleurésies purulentes et cependant certaines notions ne sont pas connues comme elles semblent le mériter.

Les médecins et les chirurgiens sont surtout impressionnés par la présence du *pus* dans la cavité pleurale et croient avoir rempli leur mission quand ils en ont assuré l'évacuation. Or, *le pus pleural* n'est qu'un des éléments de la pleurésie purulente. On sait que son mode d'apparition est variable. *Tantôt le liquide épanché est d'emblée purulent,* c'est le fait des pleurésies à streptocoques, à staphylocoques, à pneumocoques, à anaérobies.

*Tantôt il n'est que secondairement purulent :* c'est la transformation d'un hémothorax traumatique, d'une pleurésie hémorragique, d'une pleurésie séro-fibrineuse. Cette pleurésie séro-fibrineuse peut devenir puri-

forme avec apparition de bacilles de Koch, puis purulente par association de germes secondaires. Or, sous l'influence de certains traitements tels que les *lavages pleuraux, cette pleurésie purulente est capable de subir une évolution inverse* et de redevenir puriforme puis séro-fibrineuse pour parfois disparaître complètement. Ces faits sont bien connus des médecins phtisiologues, qui en ont discuté au dernier Congrès national de la Tuberculose à Lille, en 1939. En effet, depuis l'apparition du pneumothorax artificiel de Forlanini, dans le traitement de la tuberculose pulmonaire, il est souvent apparu dans la cavité d'un pneumothorax un liquide citrin et clair, qui, plus tard, a pu subir ces transformations et dans les deux sens.

Puisque les germes peuvent s'associer et puisque leurs associations sont fréquentes, on comprendra que *nous soyons opposés aux classements des pleurésies purulentes en pleurésies non tuberculeuses et en pleurésies tuberculeuses.*

*L'examen bactériologique du pus n'a habituellement pas un grand intérêt pronostic.* Nous avons l'habitude de faire remarquer, à l'hôpital, que de deux malades qui sont dans une salle et qui ont la même formule bactériologique, l'un paraît supporter allègrement sa pleurésie purulente, tandis que l'autre est profondément infecté et que ses jours paraissent en danger.

Du même point de vue pronostique, la distinction entre pleurésies à aérobies et à anaérobies n'a pas plus d'intérêt. Que le liquide soit d'odeur fétide ou non, cette fétidité n'ajoute rien à la gravité possible du cas considéré. Voici bien longtemps que Bezançon a insisté sur ce point, toutes nos constatations lui donnent raison.

Nous rappellerons, en particulier, l'observation d'une malade que nous avons opérée pour le professeur Harvier, il y a une dizaine d'années.

M$^{me}$ B... avait eu une infection amygdalienne traitée par des cautérisations, et qui s'était compliquée d'une pleurésie purulente bilatérale. Elle était dans un état fort grave, température à 40°5, pouls à 180, dyspnée et cyanose marquées. Je fis une pleurotomie à minima qui soulagea un peu cette malade, puis huit jours après, du côté opposé, une deuxième pleurotomie à minima. Ces deux opérations avaient donné issue à plusieurs litres de pus d'une fétidité extrême et riche en anaérobies. La malade guérit sans avoir la moindre réaction inflammatoire, la moindre lymphangite au niveau des deux incisions cutanées. Elle est encore en vie, sans déformation thoracique et avec des champs pulmonaires parfaits.

*L'examen bactériologique conserve-t-il néanmoins un intérêt pour le chirurgien ?*

Oui, car, pour lui, les pleurésies purulentes doivent être subdivisées en *pleurésies* dues au *pneumocoque* et en pleurésies dues à *d'autres germes.*

Pour le chirurgien, il y a un intérêt pratique, à savoir s'il y a du pneumocoque.

Les pleurésies à pneumocoques dans leur variété parapneumonique s'accompagnant de la formation de paquets de fibrine analogues à des paquets d'étoupe, il faut envisager une incision thoracique assez longue et des manœuvres appropriées pour assurer l'évacuation du pus et des masses fibrineuses, tandis que dans les autres variétés de pleurésies

purulentes le liquide pleural s'évacue aisément par le drain enfoncé à travers la courte incision d'une pleurotomie à minima.

A ce titre, l'intérêt pratique de l'analyse bactériologique du pus pleural légitime donc la mise en œuvre de la ponction exploratrice.

Notons cependant que cette ponction *a avantage à ne pas être faite vers la partie déclive de la cavité pleurale.*

Dans le cul-de-sac pleural, le pus se décante, la ponction peut être négative. Si elle est positive, le pus apparaît toujours plus épais, des grumeaux peuvent boucher rapidement l'aiguille et donner une impression fausse sur la consistance du liquide pleural. Rappelons qu'il faut se munir d'une *aiguille qui ne soit ni trop étroite, ni trop longue,* sinon l'aspiration du pus est rendue plus difficile.

Il y a avantage à faire la ponction exploratrice en pleine matité, sous le contrôle des rayons. Nous allons voir pourquoi.

Le pus ayant été trouvé, on le place dans un tube stérile et on l'envoie au laboratoire pour examen cyto-bactériologique. Mais, par l'*aiguille laissée en place, on injecte immédiatement 10 centimètres cubes de lipiodol lourd,* préalablement tiédi, ce qui rend plus facile sa pénétration à travers l'aiguille

Si on soupçonne une perforation pulmonaire, il sera utile de transformer la ponction exploratrice en une ponction évacuatrice suffisamment importante pour éviter que le malade ne rejette par ses bronches l'huile lipiodolée introduite dans la cavité pleurale.

Le lipiodol étant descendu dans le cul-de-sac inférieur de la plèvre, on détermine, grâce aux rayons X, le point déclive. On pose en face de la tache noire lipiodolée un repère métallique, tel qu'une pince, qu'on remplacera par un petit fragment de leucoplaste adhérent à la paroi thoracique.

Nous poursuivons ensuite l'examen du malade à l'écran. Il nous montre un hémithorax sombre ou encore un niveau liquide quand la pleurésie a compliqué un pneumothorax artificiel ou lorsqu'elle est le résultat d'une perforation pulmonaire.

On prend ainsi notion de l'importance de l'épanchement, du déplacement des organes du médiastin.

Si nous le jugeons nécessaire, nous prenons connaissance des limites de la poche pleurale en faisant pivoter le malade derrière l'écran, en le plaçant en position frontale, puis oblique antérieure droite, oblique antérieure gauche et enfin de profil.

Nous examinerons ensuite le sujet en décubitus dorsal, puis couché sur le côté droit, sur le côté gauche et même nous le placerons couché sur le dos mais, cette fois, en position déclive. Le lipiodol dessine les limites de la poche. Il nous indique jusqu'où remonte la partie la plus haute de la cavité pleurale et quelles sont ses limites dans le sens transversal et antéro-postérieur. Grâce à cette exploration radiologique prolongée, nous en déduisons les zones pleurales libres et les zones déjà symphysées. Des calques radiologiques peuvent être utilement faits et une ou plusieurs radiographies enregistreront ces renseignements..

Mais maintenant il faut se soucier surtout de l'*état du poumon sous-jacent.*

S'agit-il d'une pleurésie purulente, compliquant une *lésion pulmonaire aiguë, récente,* si nous ne possédons pas de radiographies prises anté-

rieurement à notre examen, il faut recourir à une *ponction évacuatrice* et faire un cliché.

S'agit-il d'*un tuberculeux pulmonaire*, chez lequel est apparue une peurésie purulente, il faut étudier soigneusement et comparer entre elles les radiographies des derniers mois ou des dernières années pour se rendre compte du siège, de l'étendue, de la morphologie des lésions parenchymateuses et de leur mode d'évolution.

Cette notion de l'état du poumon sous-jacent commandera le moment et le choix de l'intervention. Nous en parlerons plus loin.

Cette intervention réalisée — et supposons que ce soit la plus commune : la pleurotomie — la surveillance du malade comprendra les jours suivants un *examen répété aux rayons X*.

*Pourquoi cet examen est-il nécessaire ?* C'est que, et nous le savons tous, la guérison de la pleurésie purulente s'effectue par le retour du poumon à la paroi. Si après pleurotomie la température tombe, si la quantité de pus diminue chaque jour, un matin, le chirurgien conseille l'ablation d'un drain qui « ne donne plus ». C'est tout au moins ce qui se passe dans beaucoup de services de chirurgie générale.

L'opérateur a estimé — à notre avis — un peu à la légère que le poumon était revenu régulièrement près de la paroi et que la pleurotomie avait rempli son office. Et cependant, dans quelques cas, la température, cinq ou six jours après l'ablation du drain, fait brusquement une ascension, tandis que l'état général est moins bon. Vient-on à regarder le malade aux rayons, on trouve un hémithorax plein de pus.

Que s'est-il produit ? Le poumon, par sa base, s'est rapproché de la paroi et a sauté par-dessus le drain, surtout si celui-ci a été placé en situation déclive et si, comme on le conseille habituellement, il a tout juste pénétré dans la cavité pleurale, restant par son extrémité interne au contact de la paroi thoracique. Tandis que la base du poumon, au-dessus du drain, se rapprochait ainsi de la paroi et contractait avec elle des adhérences, le pus filtrait de plus en plus difficilement, sa quantité diminuait de plus en plus dans le bocal, mais il avait, à la suite de la pleurotomie, perdu en grande partie de sa virulence, si bien que son accumulation progressive ne s'était pas traduite immédiatement par un crochet thermique. Il avait fallu quelques jours pour que la virulence se réveillât, que le pus remplît l'hémithorax et, pendant ces quelques jours, le malade avait paru guéri. Un examen aux rayons X aurait évité cette erreur, erreur qui porte préjudice au malade et qui oblige parfois le chirurgien à pratiquer plus tard une *nouvelle pleurotomie :* ce qui est un peu pénible.

Quelquefois, après pleurotomie, la température reste élevée. On incrimine la rétention de pus dans la cavité pleurale. Il faut s'en assurer par un examen radioscopique. Celui-ci peut justifier cette hypothèse, et c'est ce qui arrive en cas de pleurotomie mal placée. Mais parfois, au contraire, le drainage est excellent, il ne séjourne pas de pus dans la cavité pleurale. Les rayons X nous ont fourni là encore un renseignement précieux, mais il nous reste à expliquer la persistance de la fièvre. Elle peut être en rapport avec l'état du poumon sous-jacent, avec des phénomènes de pariétite qu'il faudra déceler, ou enfin avec l'état de la plèvre infectée. Dans certaines occasions, celle-ci se comporte comme une glande à double sécrétion et tandis que le pus s'écoule en dehors,

elle sécrète d'autre part des toxines qui engendrent la fièvre et entretiennent un état septicémique. La situation devient alarmante et un autre traitement est à envisager.

De l'état de la plèvre dépend en grande partie l'évolution de la pleurésie purulente. A différentes reprises, nous avons cru utile de prendre à l'aide du pleuroscope et des rayons X connaissance de l'aspect et de l'épaisseur de la séreuse.

A côté d'une plèvre récemment enflammée, congestionnée, rougeâtre, à peine épaissie, parsemée de place en place de dépôts de fibrine, nous avons rencontré des *pachypleurites* atteignant plusieurs centimètres et se traduisant à l'écran par une *ligne bordante* qui double en dedans la paroi thoracique, si bien que la radioscopie nous donne déjà une approximation sur leur épaisseur.

A l'examen au pleuroscope, la surface pleurale apparaît tantôt blanchâtre, unie, lardacée, couenneuse et tantôt ravinée avec des mamelons putrilagineux et rougeâtres, limités par des traînées purulentes ; ou bien c'est encore des élevures qui sont déjà le siège d'hémorragies en nappe, ou enfin ce sont des stalactites de tissus gangréneux appendus à une des deux plèvres. Ce qui est grave, c'est que parfois des plèvres profondément infectées sont sur toute leur étendue le siège d'un saignement persistant.

Nous avons vu ainsi deux malades mourir d'hémorragies diffuses (l'un du Dr Jacob, l'autre du Dr Baron), tandis que le troisième (un malade du Dr Küss) a pu être sauvé par un tamponnement de la cavité pleurale, cependant inefficace dans les deux autres cas.

Ce qui est grave, c'est que dans certaines formes à allures gangréneuses, si le malade ne succombe pas rapidement aux progrès de la toxémie, si sous l'influence de lavages, de pansements on arrive à déterger la cavité pleurale au moment où les escarres se détachent, les hémorragies surviennent. Il en est ainsi de même, au cours de certains abcès gangréneux du poumon, le malade succombant à une hémorragie au moment où l'état infectieux de la plaie diminue. Un jour, à l'occasion d'un pansement on s'aperçoit que les compresses prennent une teinte rosée, c'est une *hémorragie prémonitoire, d'alarme*, et, dix-huit à vingt-quatre heures après, survient une hémorragie mortelle.



De part et d'autre de la plèvre, avons-nous dit, le poumon et la paroi thoracique peuvent expliquer la gravité des cas considérés.

Le poumon peut être le siège d'un *foyer pulmonaire bronchopneumonique* qui *n'est pas en résolution*, ou à un degré d'évolution plus marquée ce *foyer* est devenu *suppurant*.

A ce titre nous rappellerons l'observation de deux abcès volumineux compliqués de pleurésie putride chez un malade du Dr Hautefeuille et les observations de 2 malades, l'un du Dr Poix, l'autre du professeur Laubry, atteints de pleurésie interlobaire compliquant un petit abcès pulmonaire.

Dans le premier cas (malade du Dr Hautefeuille), l'état général était grave, le malade avait perforé dans sa plèvre libre deux volumineux abcès du sommet du poumon droit. Le malade était moribond. Après l'avoir fait reposer une douzaine d'heures, lui avoir donné des tonicardiaques, nous pratiquâmes un examen radioscopique, une ponction explo-

ratrice, une injection intrapleurale de lipiodol, au niveau de laquelle nous fîmes une pleurotomie à minima. Une réaction de la paroi céda à des pulvérisations ; la température, malgré un bon drainage, se maintint quelques jours. Mais la guérison survint, complète, de l'abcès et de la pleurésie. Le malade, opéré au début de 1938, a été mobilisé une première fois en septembre 1938, puis une seconde fois en septembre 1939 et il a fait la guerre. Des examens radiographiques ne peuvent montrer actuellement qu'il y a eu une lésion pulmonaire et pleurale.

Dans les 2 autres cas, il s'agissait de pleurésie interlobaire compliquant un petit abcès du poumon. Chez le malade du Dr Poix, que nous avons opéré à Laennec, nous avons décelé aux rayons X et repéré une pleurésie interlobaire. Celle-ci abordée, nous avons trouvé, après ouverture de la scissure, un abcès en bouton de chemise qui nous conduisait dans une petite poche parenchymateuse.

Chez le troisième malade, celui du professeur Laubry, nous avons, avec Walser et Rolland, repéré une pleurésie interlobaire très localisée dans l'aisselle gauche et pour laquelle, après injection de lipiodol, nous pûmes aborder une petite collection pleurale, communiquant dans la profondeur avec un petit abcès cortical du poumon.

Dans tous ces cas la pleurotomie guérit à la fois la pleurésie et l'abcès du poumon. Mais la température met plusieurs jours à revenir à la normale. A ce propos, nous ferons remarquer que tandis que certains auteurs enseignent que la pleurésie interlobaire n'existe pas et qu'il s'agit toujours d'abcès du poumon, notre opinion est que *ces deux lésions peuvent coexister.*

*Pour nous tout se passe comme au niveau du rein, ou un abcès de la corticalité peut se compliquer de phlegmon périnéphrétique.* Ici un petit abcès cortical peut entraîner la formation d'une pleurésie interlobaire. Nous insistons sur cette pathogénie que nos constatations opératoires nous ont démontrée dans ces 2 cas et dans d'autres encore.

Nous y insistons car il faut songer à la lésion pulmonaire et la rechercher au besoin pour assurer la guérison du malade.

Si la fièvre se maintient, bien que l'évacuation du pus s'effectue de façon correcte et bien que l'état du poumon ne paraisse pas en cause, l'examen clinique doit porter sur la paroi thoracique. Elle peut être le siège d'inflammation, de péripleurite avec ses différentes modalités, cellulite, myosite, ostéite parfois réunies sous forme de panpariétite. Nous avons insisté, avec Rolland et Roux, sur ces notions importantes, nous avons montré qu'au cours de pleurésies récentes ou anciennes leur pathogénie s'explique par la propagation de l'inflammation pleurale par voie lymphatique, lymphangite avec adénite pouvant aller jusqu'à l'adénophlegmon. Nous rappelons que Fredet, Lenormant, Kauffmann, ont montré la valeur de cette même pathogénie dans leurs travaux sur les abcès froids de la paroi thoracique. Nous ne pouvons reprendre ici, faute de place, les observations que nous avons déjà données (1), nous rappellerons seulement que ces lésions se traduisent par une fièvre élevée avec déficience de l'état général, sans modification apparente de la paroi, sans

(1) Maurer (A.), Rolland (J.) et Roux (M.). A propos de certaines complications des pleurésies purulentes. Les péripleurites et pariétites thoraciques. *Mém. de l'Acad. de Chir.*, **61**, n° 34, séance du 11 décembre 1935.

œdème, sans circulation veineuse collatérale, sans lymphangite superficielle. Mais une douleur spontanée profonde, réveillée par la palpation au niveau de la lésion, nous donnera l'éveil. Parfois c'est à la partie interne du 2e espace intercostal en avant (siège de prédilection), que nous sentons une collection fluctuante indépendante ou non de la cavité pleurale, pouvant, dans le premier cas, se réduire dans celle-ci.

De même qu'elle peut s'ouvrir à l'intérieur, elle peut s'ouvrir à la peau. Lorsqu'elle s'ouvre des deux côtés à la fois elle constitue une fistule pleuro-cutanée qui donne issue au pus pleural et qui répond à la description de l'*empyème de nécessité*. Le mécanisme de celui-ci n'est pas dans le cheminement progressif du pus pleural vers l'extérieur. Cette conception ancienne est fausse. Il est dans la formation d'un adéno-phlegmon qui s'ouvre à la fois à la superficie et dans la profondeur. C'est ce qui explique que l'empyème ne se fait jamais au point déclive, que le pus se montre dans les régions ganglionnaires, souvent vers la partie haute du thorax et même au-dessus de la clavicule, comme l'avaient d'ailleurs vu autrefois Morel-Lavallée et Chassaignac. Leurs constatations cliniques étaient exactes, mais l'interprétation qu'ils en donnaient était erronée.

Si les phénomènes d'inflammation lymphatique peuvent aller jusqu'à la purulence, il est des cas où elles se manifestent d'une façon lente et comme plus discrète.

En regard d'une plèvre épaissie et chroniquement enflammée, c'est le périoste des côtes qui traduit alors le maximum des modifications péripleurales.

Le périoste de leur face interne chroniquement enflammé, s'épaissit par couches successives et déforme la côte ; si bien que celle-ci, au lieu de présenter comme normalement deux faces externe et interne, prend sur une coupe perpendiculaire à son axe un aspect triangulaire avec une face externe, une face supérieure, une face inférieure. Sur cette coupe on retrouve la forme primitive de la côte, dont le tissu spongieux raréfié est creusé de cavités aréolaires, mais peu à peu le périoste de la face externe a été soulevé en couches successives, si bien qu'on aboutit à une sorte de formation en T, dont la branche horizontale est devenue verticale, et la branche verticale horizontale, celle-ci s'enfonçant, s'incrustant dans la péripleurite et la pachypleurite pariétale.

Il faut connaître ces modifications, car elles commandent ce mode d'extirpation de ces côtes. La rugine sur leurs faces supérieure et inférieure devra cheminer presque horizontalement vers la profondeur pleurale, avant d'avoir atteint la crête qui les limite entre elles. Leur extraction reste donc plus ou moins difficile et à un certain degré toujours choquante. Ajoutons comme éléments défavorables leur perte de souplesse, leur fragilité spéciale, leur tendance à la fracture dès qu'on les soulève, sans compter les irrégularités de leurs bords inférieurs, tandis qu'elles se rapprochent les unes des autres au point que les masses musculaires intercostales sont pincées entre elles et que le jeu des instruments devient malaisé.

La radiographie nous avertit des difficultés que nous sommes amenés à rencontrer, mais elles sont toujours plus grandes que nous ne les supposons.

S'il est vrai que l'inflammation atténuée et lente réduit au minimum l'état inflammatoire de la paroi, à un degré tout opposé une infection

aiguë de la plèvre n'a pas souvent de retentissement péripleural ou pariétal. L'infection se généralise, un état septicémique se déclare.

Dans certaines formes de pleurésies septiques les décharges toxiques s'avèrent des plus variables dans leur fréquence comme dans leur intensité. De même, dans les formes chroniques, il y a des poussées inflammatoires ou la septicité s'exalte. Nous en prenons connaissance par la lecture des feuilles de température. Pendant plusieurs jours nous enregistrons de grandes oscillations, puis surviennent des périodes où la température diminue, sans affecter toutefois un type normal. En même temps, l'amaigrissement progressif du sujet, son teint plombé, son pouls plus rapide témoignent de l'atteinte de l'état général. C'est qu'une vaste surface de résorption est constituée par la plèvre infectée, en contact avec un pus particulièrement toxique. La preuve nous en est donnée expérimentalement au cours des temps successifs d'une thoracoplastie. La surface pleurale de résorption diminue. Parallèlement la température descend, l'état général s'améliore, tandis que diminue la sécrétion externe et interne de la plèvre. C'est une notion intéressante que celle-ci, puisqu'elle nous permet d'affirmer que chacune des interventions est le plus souvent un bienfait et qu'il faut savoir la risquer.



Les conclusions de ce travail peuvent être ainsi résumées.

Parmi les divers éléments anatomo-cliniques de la pleurésie purulente :

1° *L'épanchement purulent* de certains pneumothorax artificiels peut sous l'influence d'un traitement tel que les lavages pleuraux avoir un *caractère régressif*, redevenir puriforme et séro-fibrineux et finir par disparaître.

2° *La fétidité de l'épanchement* et la présence d'anaérobies n'entraîne pas obligatoirement un mauvais pronostic.

3° La *formule bactériologique du pus* a surtout un intérêt de pratique thérapeutique. Les pleurésies à pneumocoques avec gâteaux de fibrine nécessitent des pleurotomies plus larges que les autres pleurésies purulentes.

4° La *pleurotomie a minima* doit toujours être considérée comme d'abord préférable. Les larges ouvertures entraînent un refroidissement du poumon et de l'organisme facteurs de complications et d'amaigrissement du sujet.

5° La *ponction exploratrice* doit être faite avec un matériel et en un point convenable qui n'est pas le point déclive.

6° *L'injection de lipiodol* est une nécessité pour connaître le point déclive et la forme de la cavité pleurale.

7° La *radioscopie* avec lipiodol, radioscopie sous différentes incidences, antérieure, oblique, de profil (le sujet étant debout) ; en déclive (le sujet étant couché sur le dos), puis en position horizontale et alternativement sur le côté droit et le côté gauche, est nécessaire pour le diagnostic de l'épanchement pleural, pour déterminer l'étendue et la forme de la cavité, l'évolution de la maladie, l'épaisseur de la plèvre, l'état de la paroi thoracique.

8° *La pleuroscopie* fournit des données anatomiques importantes (état inflammatoire de la plèvre, tendance hémorragique).

9° *La radiographie* enregistre certains renseignements et en particulier

l'*état du poumon* après ponction évacuatrice. Les radiographies successives chez le tuberculeux pulmonaire doivent être comparées entre elles pour juger du siège, de l'étendue et la forme évolutive des lésions.

10° *La pleurésie interlobaire* est l'équivalent d'un phlegmon périnéphrétique : un abcès parenchymateux cortical coexiste dans la profondeur.

11° *Toute plèvre infectée* fonctionne plus ou moins comme une *glande* à double sécrétion. Tandis que le pus s'épanche dans la cavité pleurale, les toxines passent dans le milieu intérieur.

12° La propagation de l'infection par voie lymphatique explique les lésions pariétales (péripleurites), les déformations costales et en grande partie les atteintes de l'état général (septicémie).

13° L'*empyème de nécessité* se fait par l'intermédiaire d'un *adénophlegmon* et jamais au point déclive.

14° Le diagnostic d'une pleurésie purulente, les déterminations opératoires, la surveillance post-opératoire du malade doivent être basés sur l'examen répété aux rayons X.

## *Un nouveau signe pour aider au diagnostic clinique du cancer du testicule. La découverte de la cavité vaginale par ponction tangentielle,*

par M. **Solcard** (Marine), associé national.

Lorsque, dans une tumeur occupant le scrotum, le testicule et l'épididyme ne sont plus reconnaissables ou ne le sont que difficilement, lorsque la lampe du cystoscope, maniée en chambre noire, a fait la preuve d'une tumeur opaque, le diagnostic s'arrête au stade : hématocèle de la vaginale ou gros testicule

Pour franchir ce pas, la notion de fréquence jouera sans doute (nous n'avons personnellement vu que quelques cas de pachyvaginalite hémorragique en vingt ans), l'interrogatoire pourra nous orienter en montrant par exemple dans les antécédents du malade l'existence ou l'absence d'une hydrocèle ancienne s'étant accrue par poussées, mais pour aboutir au diagnostic ferme de gros testicule, il faudra, comme nous l'ont enseigné Sebileau et Chevassu, montrer que la vaginale est libre en la pinçant, découvrir par une palpation minutieuse la tête de l'épididyme rejetée sur le versant postéro-externe du pôle supérieur de la tumeur.

Nous avons toujours recherché l'un et l'autre de ces signes, le dernier surtout (pincement de la tête de l'épididyme) qui nous a fidèlement conduit au diagnostic dans 28 cas de cancer.

Mais, au cours d'examens extrêmement nombreux qu'imposa à notre pratique courante une clientèle de marins, de soldats et d'ouvriers en période d'activité génitale, il nous a paru qu'un signe pouvait heureusement compléter les recherches classiques.

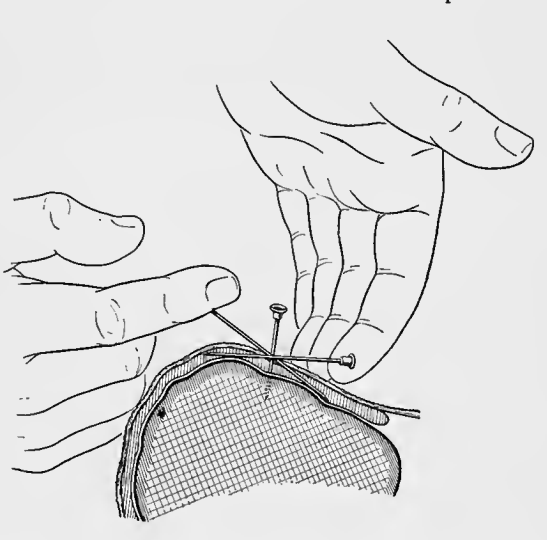
Il consiste essentiellement à découvrir par une ponction tangentielle effectuée avec un fin trocart la cavité vaginale, presque toujours respectée dans le cancer, et d'autant plus rejetée vers la superficie que la tumeur est plus grosse, et à vérifier ensuite l'emplacement du trocart par un mouvement de giration que permet seule, en dehors de tout traumatisme, la liberté de cette cavité.

Nous procédons de la façon suivante :

Empaumant la tumeur suivant son grand axe pour la mettre en tension, nous ponctionnons le scrotum avec une aiguille de 8/10 de millimètre à biseau court ou mieux avec un fin trocart.

Cette ponction s'effectue à 1 centimètre environ de la partie la plus saillante et parallèlement au grand axe de la tumeur. L'aiguille progresse doucement dans ce plan.

Au cours de ce cheminement quelques mouvements de latéralité imprimés à l'aiguille montrent d'abord que la pointe se déplace très peu et en entraînant les enveloppes externes, puis, brusquement cette pointe devient libre en donnant issue assez souvent à un peu de liquide citrin.



Nous sommes dans la cavité vaginale, mais il faut en faire la preuve. Pour cela il suffit d'enfoncer très doucement l'aiguille ou le trocart de 1 ou 2 centimètres en restant toujours dans le même plan et d'imprimer ensuite au canon de l'aiguille un mouvement de giration. Si l'on est bien dans la cavité vaginale, la moitié distale de l'aiguille se meut en sens inverse du culot le plus facilement du monde en effectuant un tour complet (voir figure).

Un hématome traumatique de l'espace scrotal ou de l'espace péri-vaginal, pourrait peut-être donner le change, mais l'histoire clinique, et surtout l'ecchymose de surface qui accompagnerait fatalement ce traumatisme suffiraient à redresser le diagnostic.

La pointe du trocart, après avoir été libre, peut se fixer à nouveau, on a piqué la masse tumorale et il suffit de retirer un peu l'aiguille pour lui rendre sa liberté.

Ce procédé, qui a l'avantage de mesurer l'épaisseur des enveloppes externes, nous a été d'un précieux secours dans les 22 cas où nous l'avons employé.

En plusieurs circonstances, il nous permit même de redresser un diagnostic erroné : deux fois, en particulier, l'un de nos jeunes collaborateurs ayant ponctionné obliquement une tumeur suspecte pénétra

dans une cavité kystique hématique et conclut prématurément à une hématocèle ; une ponction tangentielle conduite avec précaution découvrit très en surface la véritable cavité vaginale qui donna issue à un peu de liquide citrin.

N'ayant vu ce signe décrit nulle part, nous en prenons bien volontiers la responsabilité.

### *Hémorragie mortelle par rupture de la saphène interne dans un ulcère variqueux,*

par MM. **Bréchot** et **Chevalier**.

Je vous rapporte cette observation parce que les circonstances dramatiques dans lesquelles elle se produisit sont propices, au cours de votre enseignement, à fixer l'attention.

Un employé des pompes funèbres âgé de quarante-sept ans déchargeait un cercueil au seuil d'une église quand il voit couler sous la jambe gauche de son pantalon une grande quantité de sang.

Ses camarades le mettent de suite sur le corbillard et l'amènent mort à Saint-Antoine.

Voici la photographie de la pièce. La veine aux parois épaisses bâille largement à l'extérieur, quelques éléments fibrineux de coagulation *post mortem* peuvent en imposer pour une sorte de couvercle obturant la perforation.

### *Plaie du cœur droit guérie spontanément. Migration d'une balle de mitrailleuse de l'oreillette à la veine rénale droite. Extraction. Guérison,*

par MM. **Pierre Mocquot, Sylvain Blondin** et M[lle] **A.-M. Ravet.**

M[me] J... (Albertine), âgée de quarante-cinq ans, entre le 20 juin 1940 à l'hôpital Saint-Louis, salle Nélaton. Elle a été blessée le 18 juin, lors de l'exode, dans les circonstances suivantes : évacuée de Paris le 13 juin, elle arrive, en camion, le 18 juin au matin, devant le pont de Gien ; ce pont ayant sauté la nuit précédente, le convoi se trouva entre les troupes allemandes, d'une part, et les troupes françaises, qui étaient de l'autre côté de la rivière, d'autre part. M[me] J... fut blessée pendant qu'elle était assise, entre son camion et une haie, vers midi, en train de déjeuner. Atteinte par une salve de mitrailleuse française, elle ressentit d'abord un choc brutal et une brûlure au coude gauche et, presque en même temps, une violente douleur dans la poitrine. Immédiatement, elle accuse une impression d'étouffement, devient très pâle, présente des vomissements et de la diarrhée, avec une sensation de mort imminente, mais elle peut continuer à parler à son entourage sans toutefois être très consciente ; elle reste allongée par terre, entendant très vaguement le bombardement. Un premier pansement est appliqué par un soldat allemand, peu de temps après la blessure, puis M[me] J... s'évanouit et ne s'est retrouvée réveillée et plus consciente qu'au début de la nuit. A ce moment la douleur est un peu moins vive, mais il persiste une gêne respiratoire assez importante. La blessée passe la nuit étendue dans son camion ; le lendemain, soit vingt-quatre heures après la blessure, elle arrive dans une formation sanitaire où le pansement est refait, du sérum antitétanique injecté, et elle est admise à Saint-Louis le 20 juin dans l'après-midi.

A son entrée on constate : 1° une plaie en séton des téguments du coude gauche ; 2° une plaie longue de 5 centimètres, transversale, au milieu et un peu

en dehors de la partie inférieure du 3e espace intercostal gauche, à 8 centimètres du sternum, à 10 centimètres de la clavicule. Cette plaie semble peu importante, et présente l'apparence d'une plaie tangentielle ; d'autre part, cette blessée est très fatiguée, elle est dyspnéique, légèrement cyanosée, la température est à 39°, et l'auscultation révèle une pneumonie gauche évidente qui sera traitée avec succès par le Dagénan et les lavements créosotés.

La blessée se plaignait toujours d'un point douloureux et d'une gêne dans la région précordiale ; quand elle fut remise de sa pneumonie, nous décidâmes un examen radioscopique. Ce premier examen fut pratiqué le 10 juillet, en *position assise* et nous révéla la présence d'une balle qui, de face, se projetait dans l'ombre cardiaque, derrière le sternum et était animée de mouvements de tourbillon d'assez grande amplitude, synchrones aux battements du cœur et difficiles à suivre.

En présence de cette constatation alarmante, nous fîmes immédiatement coucher

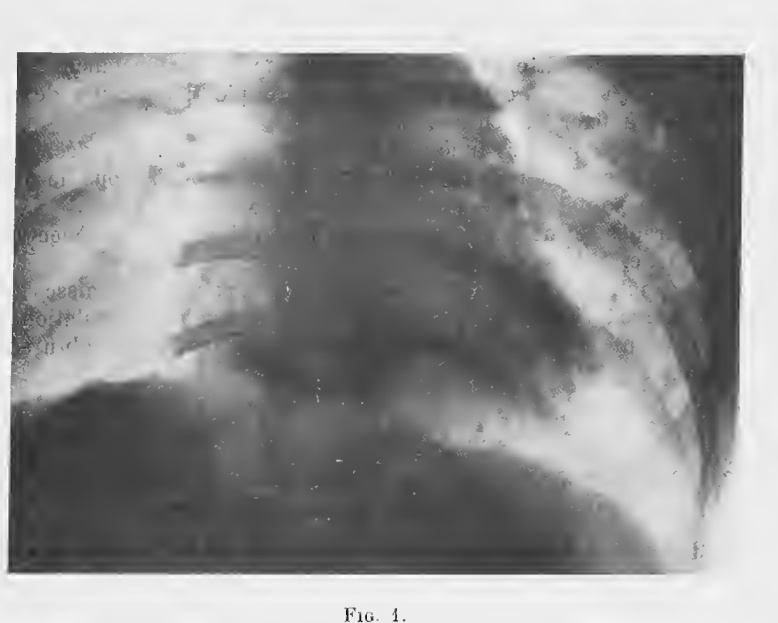


Fig. 1.

la malade ; dans cette attitude, la balle était encore bien visible, mais ses mouvements étaient moins étendus.

Le lendemain, elle fut examinée avec plus de précision au service de radiologie de l'hôpital Saint-Louis : de face, la pointe de la balle correspond à la base de l'appendice xiphoïde, l'axe est oblique en haut et à droite ; la base se projette un peu en dehors du bord droit du sternum ; de profil, la pointe, dirigée en bas et en arrière, est à 1 centimètre environ au-dessus du diaphragme, l'axe est oblique en haut et en avant. Les mouvements sont beaucoup moins étendus que ceux constatés la veille. La pointe est fixe ; la base présente des oscillations de 1 centimètre d'amplitude environ, synchrones aux battements cardiaques. Sur les clichés, pris le 12 juillet (clichés 1 et 2), la base est à 2 cent. 5 environ de la face postérieure du sternum et la pointe à 5 cent. 5.

Un nouvel examen, pratiqué le 17 juillet, montre la balle dans la même situation.

Dans ces conditions, l'un de nous décide de tenter l'extraction du projectile. Le 22 juillet, avant l'opération, un nouvel examen radioscopique est pratiqué : la balle n'est plus à la même place ; elle n'est plus dans le thorax ; on la trouve, immobile, dans l'abdomen, au niveau du flanc droit ; sur les clichés, pris le même jour, on voit que la pointe de la balle est à 3 cent. 5 du bord supérieur de L 3, sa base est à 2 centimètres du milieu du corps de L 2 ; de profil, la balle, la pointe en bas, se projette à la partie antérieure du disque L 2-L 3.

L'interrogatoire apprend alors que la veille, lors d'un lever, la blessée a ressenti au niveau du cœur une sorte de « déclenchement », dit-elle, avec pâleur et un malaise allant presque jusqu'à la syncope. Depuis, elle ressent une impression de gêne douloureuse intrathoracique, et une pesanteur, d'ailleurs passagère, dans la fosse iliaque droite. Il semble que la migration ne pouvait s'expliquer que par le siège intra-auriculaire de la balle, qui s'était engagée dans la veine cave inférieure, et était descendue dans l'étage sous-diaphragmatique. Diverses investigations précisèrent son siège : le 6 août, après injection intraveineuse d'uroselectan, le 29 août après urétéro-pyélographie rétrograde, des clichés (nos 3 et 4) montrèrent la situation de la balle devant le bassinet, tandis que des épreuves fonctionnelles



Fig. 2.

permettaient d'affirmer la valeur du rein gauche. S'il était dès lors très vraisemblable d'admettre que la balle était venue par la veine cave inférieure se fixer dans la veine rénale droite, par contre le siège de la pénétration intracardiaque ne pouvait qu'être supposé : il est permis de penser à une blessure de l'oreillette droite ou plutôt de l'auricule. Le professeur Laubry, qui a examiné la blessée le 22 août, admet cette interprétation. Il ne trouve aucune trace de l'atteinte cardiaque, au moins objectivement, l'électrocardiogramme ne montre aucune anomalie. Le 22 septembre, en présence de son maître M. L. Bazy et de M. L. Michon, l'un de nous (Sylvain Blondin) intervient par incision antérieure transversale, para-péritonéale de Louis Bazy, le rein est facilement exposé, son pédicule bien visible. Dans une branche inférieure de la veine rénale la balle, pointe en bas, est facilement sentie. Par prudence, une sonde de Nélaton est glissée, sans être serrée, autour du pédicule. On fait saillir la pointe de la balle et incise la paroi veineuse, à son contact, sur 3 millimètres, par pression la balle est expulsée, avec elle deux petits caillots ; avec de la soie paraffinée montée sur une aiguille à suture vasculaire la petite plaie est oblitérée et l'hémostase parfaitement assurée.

Les suites opératoires furent simples, la blessée, assez pusillanime, est actuellement guérie et nous l'avons revue en bonne santé le 15 janvier 1941.

La migration de projectiles dans le système circulatoire n'est pas exceptionnelle, et sur leurs symptômes nous instruit un excellent et récent travail de E. Curtillet, élève du professeur Costantini , publié (1) dans le *Journal de Chirurgie* en novembre 1934. Mais si nous n'envisageons que les projectiles, venus du cœur droit, qui cheminent dans le système veineux, les observations ne sont qu'au nombre de trois. La première est brièvement citée par Souligoux (2), elle est due à Simmunds (de Cincinnati). Une balle ayant pénétré dans le ventricule droit tomba dans



Fig. 3.

la veine cave inférieure et ne fut retrouvée qu'à l'origine des veines iliaques.

La seconde appartient à Grandgérard (3). Le projectile est entré dans le creux sus-claviculaire gauche, il est trouvé à la radioscopie dans l'oreillette droite, animé de mouvements rapides et réguliers « en bille de

(1) Curtillet (Etienne). Les projectiles intravasculaires migrateurs. *Journal de Chirurgie*, **44**, n° 5, novembre 1934, p. 715-737.

(2) Souligoux (Ch.). Affections chirurgicales de la poitrine. *In* Le Dentu et Delbet, 1911, p. 124.

(3) Grandgérard. Migration rapide dans le réseau veineux d'une balle de schrapnell libre dans l'oreillette droite. *Paris Médical*, n° 2, 13 juin 1917, p. 48-49.

grelot ». Une heure après, le blessé s'étant levé, la balle est localisée dans le triangle de Scarpa sur le trajet des vaisseaux fémoraux, puis, après quelques minutes de décubitus dorsal, à la hauteur de la symphyse sacro-iliaque, au niveau des vaisseaux iliaques. L'intervention permet de trouver le projectile dans la veine hypogastrique droite où l'opérateur le fixe par une ligature de la veine en aval.

La troisième observation est le cas remarquable (4) de Pierre Duval et Barnsby rapporté ici même en 1918 : balle de fusil ayant pénétré dans le thorax, à la hauteur de la 7e côte gauche, sur la ligne axillaire antérieure, mobile « comme un œuf sur un jet d'eau » dans la terminaison



Fig. 4.

de la veine cave inférieure, et qui fut extraite par thoraco-laparotomie, avec sternotomie médiane.

A côté de cette variété de projectiles migrateurs, que l'on peut dire cardio-veineux, existent les projectiles du cœur gauche et du système artériel (5 observations) et ceux, dits veino-cardiaques, qui ayant pénétré en un point quelconque du réseau veineux viennent secondairement, suivant le courant sanguin, dans les cavités droites (10 observations).

Quelques points de notre observation nous semblent mériter un bref commentaire. Sur la latence et la pauvreté des symptômes de certaines

(4) Duval (Pierre) et Barnsby (Henry). Balle de fusil mobile dans le segment péricardique de la veine cave inférieure. Extraction par péricardotomie et incision de la veine cave. *Bulletins et Mémoires de la Société Nationale de Chirurgie*, séance du 26 juin 1918, p. 1138-1142.

plaies du cœur, nous n'ajouterons rien aux exemples que M. Mondor a rapportés dans une leçon célèbre. L'agression cardiaque ne s'est traduite que par des symptômes de courte durée, sensation d'étouffement, pâleur, vomissements, perte de connaissance. Le professeur Laubry, lors des examens pratiqués deux mois plus tard, ne constate aucun signe objectif et ne voit, comme souvent en pareil cas, aucune anomalie sur le tracé électrocardiographique. Actuellement, M[me] J... est un peu angoissée, comme le sont fréquemment les blessés du cœur, et il se pose le problème médico-légal qu'ont déjà étudié Vaquez, Magniel, Duvoir et Belot.

Le repérage radiologique des projectiles intracardiaques est parfois assez difficile. Marcel-Louis Olivier (5), dans une bonne thèse, considère que les mouvements en tourbillon seraient assez caractéristiques des projections libres dans la cavité auriculaire.

La migration de notre balle de mitrailleuse s'est effectuée selon les lois de la pesanteur, remontant le faible courant veineux. Le sens dans lequel s'est effectué la migration de ce projectile, qui pèse 9 grammes, est tout à fait d'accord avec les résultats des expériences faites par MM. Achard et Binet (6). Introduisant dans les artères et dans les veines d'un animal des grains de plomb de 2 millimètres de diamètre, ou des grains de riz, ces auteurs ont constaté que les corps métalliques obéissent dans leurs déplacements à l'attitude des sujets. La migration est d'autant plus facile que le corps étranger est plus lisse. Il faut noter que la blessée ressentit, lors d'un changement de position, une sorte de « déclenchement » qui traduisait la migration de la balle. Il arrive cependant que des projectiles métalliques, ayant pénétré dans une veine périphérique, arrivent, suivant le cours du sang veineux, jusqu'aux cavités cardiaques, telles sont les observations de Lyle, Ascoli, Binet et Péron (7), Lebeyre, Ritchie, Bland Sutton, Menuet, Panzo, et 2 cas cités par Fritsch. Dans ces migrations veino-cardiaques, faut-il faire jouer un rôle à la position couchée des blessés, au faible poids des projectiles, à la pression veineuse, ou même à l'aspiration thoracique ?

Quant au traitement, enfin, il fut dans notre cas extrêmement simple. Sans rouvrir les discussions qui s'allumèrent après la guerre de 1914-1918 (P. Duval, Paul Delbet, Delorme, Le Fort) sur la conduite à tenir vis-à-vis des projectiles inclus dans le cœur, soit pariétaux, soit cavitaires, et ceux-ci libres ou fixés, il nous apparaît qu'en l'absence de symptômes alarmants la possibilité d'une migration du projectile du cœur dans une veine plus ou moins facilement accessible est un argument pour temporiser et ne pas décider trop vite d'une cardiotomie. Au contraire, les projectiles intraveineux sont justiciables, sans retard, d'une extraction qui sera le plus souvent aisée et sans risques.

M. **P. Brocq**: J'ai observé après la guerre de 1914 deux blessés portant

(5) Olivier (Marcel-Louis). Corps étrangers permanents du cœur (projectiles d'armes à feu). *Thèse Paris*, 1938, 159 pages. Jouve, éditeur.

(6) Achard et Binet. Recherches expérimentales sur la migration des corps étrangers métalliques dans le courant circulatoire. *Bulletins de l'Académie de Médecine*, **80**, n° 28, 16 juillet 1918, p. 72-77.

(7) Binet (Léon) et Péron (Noël). La migration intravasculaire des projectiles de guerre. Etude clinique et expérimentale. *La Presse Médicale*, n° 34, 28 avril 1926, p. 530-531.

chacun un projectile intra-pariétal au niveau du ventricule gauche. L'un de ces projectiles était une balle de fusil, le second un éclat d'obus un peu moins volumineux. Ces deux projectiles étaient animés de mouvements d'oscillations et non pas de mouvements en tourbillon. Les troubles fonctionnels se réduisaient à la dyspnée d'effort. J'ai publié ces deux cas dans la *Revue de Chirurgie* en 1917.

M. **Jean Quénu** : Je me souviens d'une autopsie que j'ai faite jadis à Cochin avec mon maître Toupet, qui était alors interne. Le cœur avait été blessé par une balle de revolver tirée dans la région précordiale. Nous trouvâmes sur la surface extérieure du cœur *3 orifices* qui, si j'ai bonne mémoire, siégeaient, d'avant en arrière, le premier sur le ventricule gauche, le deuxième vers le sillon auriculo-ventriculaire droit, le troisième sur l'auricule droite. La balle était donc entrée, sortie et rentrée dans le cœur. Nous pensions la trouver dans la cavité du cœur droit : elle n'y était pas. Nous finîmes, après bien des recherches, par la découvrir dans la veine cave inférieure, où elle était tombée, au voisinage des veines rénales.

Lorsque les plaies du cœur sont en nombre impair, 1 (cas fréquent) ou 3 (cas exceptionnel comme celui-ci), on peut évidemment en déduire que le projectile est inclus dans le cœur ou dans les vaisseaux qui en partent. Chez un blessé opéré et guéri, cette notion indique la recherche radiographique du projectile.

M. **P. Mocquot** : Je voudrais ajouter un mot à ce qu'a si bien dit mon ami Sylvain Blondin, à propos des mouvements du projectile intracardiaque. Lors du premier examen sur la malade assise, la balle présentait nettement des mouvements en tourbillon. Deux jours après, lors d'un nouvel examen, la balle était fixée par sa pointe et la base oscillait dans le plan vertical, probablement parce que sa situation s'était modifiée et que la pointe était arrêtée sur le bord de l'orifice de la veine cave inférieure, dans lequel la balle est tombée plus tard.

## *Deux observations de fractures isolées de l'apophyse épineuse de la 7e vertèbre cervicale,*

par MM. **Paul Mathieu** et **Pierre Lance**.

Voici les deux observations qu'il nous a été donné de recueillir récemment :

Observation I. — C... (Jean), trente-huit ans, comptable ; les circonstances ont obligé cet homme très robuste à prendre le métier de manœuvre. Le 3 décembre 1940, alors qu'il était en train de soulever une lourde pelletée de terre, le blessé ressent une douleur vive au niveau de la partie basse de la nuque, entre les deux épaules. Il est obligé d'interrompre son travail. Il vient consulter à l'hôpital Cochin le 6 décembre : la douleur s'est un peu atténuée, mais réapparaît à l'occasion de certains mouvements. Il existe un point de douleur exquise au niveau de l'apophyse épineuse de C7, qui est le siège d'une mobilité anormale.

Une radiographie confirme le diagnostic clinique de fracture de l'apophyse épineuse de la 7e cervicale au niveau de sa partie moyenne ; le fragment distal est déporté vers le bas, et il existe un certain écart entre les deux fragments.

Immobilisation dans un petit appareil plâtré prenant point d'appui en haut

sous le menton et retombant en chappe sur les épaules, de façon à maintenir le rachis cervical en légère hyperextension. Ablation du plâtre au bout de trois semaines ; une nouvelle radiographie (17 janvier) montre qu'il persiste un léger décalage entre les deux fragments, mais qu'ils sont bien au contact. Cliniquement toute mobilité anormale a disparu. Le blessé est autorisé à reprendre son travail le 6 février ; il ne présente aucune séquelle.

Obs II. — L... (Jeanne), vingt ans, nous est adressée le 1er février 1939 pour des craquements douloureux se produisant au niveau de la base de la nuque, à l'occasion de certains mouvements et en particulier de la flexion de la tête.

L'examen montre immédiatement qu'il existe une mobilité anormale d'un fragment de l'apophyse épineuse de C7 ; la radiographie précise qu'il y a fragmentation de cette apophyse épineuse au niveau du tiers moyen et du tiers postérieur ; le fragment distal, décalé vers le bas, est relié au reste de l'apophyse par de petits fragments osseux. Il semble bien que l'on se trouve en présence d'une pseudarthrose très mobile, de l'apophyse.

Cependant l'interrogatoire ne révèle aucun antécédent net de traumatisme. Il y a près d'un an que la malade a ressenti les craquements douloureux pour lesquels tous les traitements mis en œuvre ont d'ailleurs échoué (injections locales de scurocaïne, radiothérapie, etc.). Il nous paraît donc légitime de faire l'exérèse chirurgicale du fragment détaché.

Intervention sous anesthésie loco-régionale (18 mars) ; le bistouri pénètre sans difficulté dans un foyer de pseudarthrose fibreuse ; le fragment enlevé paraît de constitution normale. Guérison sans incident, avec un excellent résultat fonctionnel.

Les fractures isolées de l'apophyse épineuse de la 7e vertèbre cervicale sont très connues depuis quelques années dans les cliniques où l'on a l'occasion d'observer des accidents du travail. En Allemagne, en Suisse le nombre des cas publiés est impressionnant : 97 à la clinique d'Heidelberg, 78 au Centre des Compagnies d'Assurances de Zurich ; en 1936, dans une monographie consacrée à cette lésion, Koepchen et Bauer rapportent 193 observations de fractures isolées des apophyses épineuses de la région cervico-dorsale.

Cette localisation est d'ailleurs élective et s'étage entre la 6e cervicale et la 3e dorsale ; par ordre de fréquence tout d'abord la 1re dorsale, puis C 7, C 6 et enfin D 2 ; l'atteinte simultanée de deux apophyses épineuses est rare.

En règle, il s'agit de fractures par arrachement chez des hommes vigoureux, et qui se produisent au moment où l'homme fait effort pour soulever sa pelletée de terre, le faisceau moyen du trapèze et le rhomboïde arrachent un fragment d'apophyse par traction latérale.

A côté de ce type de fracture par effort, il y aurait place, très souvent, pour un deuxième type succédant à des micro-traumatismes répétés (Rostock) permettant de considérer la lésion comme une maladie professionnelle : c'est la maladie des « terrassiers » (De Quervain). Nous reviendrons, ailleurs, sur les données de ce mécanisme et sur les constatations anatomo-pathologiques qui ont pu être faites. Dans cette communication, nous nous bornerons à quelques remarques concernant le diagnostic et le traitement.

En l'absence d'une anamnèse nette, on risque de méconnaître la fracture si l'on n'y pense systématiquement ; le diagnostic de froissement musculaire, voire de « myosite » du trapèze, est posé avec trop de facilité. L'erreur n'est pas sans inconvénient, car si dans bon nombre de cas ces fractures guérissent sans séquelle, il n'en est pas toujours ainsi, telle notre deuxième observation.

Même après une immobilisation correcte, la consolidation est lente ; le cal lorsqu'il se forme, est fibreux et peu solide, justifiant le long délai d'incapacité (deux mois) imposé par les auteurs allemands à leurs blessés. On conçoit qu'en l'absence de tout traitement, la pseudarthrose soit fréquente, et, si elle est assez mobile, une certaine gêne, parfois une véritable impotence fonctionnelle peuvent en résulter.

Dans les cas vus précocement, l'immobilisation plâtrée durant trois semaines semble le meilleur traitement ; cependant quelques auteurs allemands ont récemment préconisé l'exérèse immédiate du fragment détaché afin de diminuer la durée d'indisponibilité du blessé.

Cette intervention paraît tout à fait légitime lorsque le fragment vient menacer les téguments ou lorsqu'on se trouve en présence d'une pseudarthrose mobile. Il semble disporportionné avec la lésion de recourir, comme l'ont fait quelques chirurgiens, à une greffe osseuse prenant point d'appui sur les apophyses sus- et sous-jacentes.

---

## ÉLECTION D'UNE COMMISSION CHARGÉE DE L'EXAMEN DES TITRES DES CANDIDATS AUX PLACES D'ASSOCIÉS PARISIENS

MM. Mocquot, Küss, J. Ch.-Bloch, Richard, Huet.

---

*Le Secrétaire annuel* : M. G. Rouhier.

# MÉMOIRES DE L'ACADÉMIE DE CHIRURGIE

**Séance du 30 Avril 1941.**

*Présidence de* M. Paul Mathieu, *président.*

## PROCÈS-VERBAL

La rédaction du procès-verbal de la précédente séance est mise aux voix et adoptée.

## CORRESPONDANCE

La correspondance comprend :

1° Les journaux et publications périodiques de la semaine.

2° Des lettres de MM. Aurousseau, Louis Michon, s'excusant de ne pouvoir assister à la séance.

3° Un travail de M. Rémion, intitulé : *Syndrome causalgique compliquant une paralysie du nerf médian. Séquelle d'une plaie de guerre du paquet vasculo-nerveux du bras. Artériectomie de l'humérale. Guérison.* M. Métivet, rapporteur.

---

## RAPPORT

### *Reflux duodénal après cholédocotomie,*

par M. **J. Fresnais** (de Rouen).

(Rapport de M. Moulonguet.)

La récente communication de M. Moulonguet m'incite à publier le cas suivant qui m'avait fort troublé :

Mme D..., soixante-deux ans, m'est adressée en octobre 1940 par son médecin, le Dr Thévenin, pour ictère chronique par rétention, douloureux mais apyrétique, évoluant par poussées depuis quatre mois. Le diagnostic est évident. Intervention le 28 octobre. Anesthésie : phlébafine et balsoforme. Incision para-médiane le long du bord externe du droit. Après libération de quelques adhérences, on met le doigt dans l'hiatus de Winslow et on sent immédiatement le calcul. On incise le cholédoque sur le calcul qui, gros comme une amande, est enlevé facilement. Le cholédoque, gros comme le pouce, est perméable en amont et en aval, et la bile s'écoule immédiatement après l'ablation du calcul. On met une sonde de Nélaton dirigée vers le foie ; on rétrécit l'incision cholédocienne sur la sonde et on met deux mèches autour d'elle. L'intervention a été très facile et de courte durée. Les suites sont d'abord très simples. Dès le lendemain, le prurit a disparu. Au troisième jour, la malade rend une selle normalement colorée et on voit chaque

jour l'ictère décroître, cependant que la bile coule abondamment par la sonde. Au huitième jour, la sonde tombe dans le pansement et on enlève les mèches sans aucune difficulté. Mais on remarque que la température reste autour de 38° et on est frappé par l'abondance de l'écoulement ; au dixième jour, on a la surprise de trouver des débris alimentaires dans le pansement. Je pense alors seulement à un reflux duodénal et je me contente de restreindre l'alimentation et de donner sérum salé, sérum glucosé et des lavements nutritifs. Mais la malade maigrit, se déshydrate et le pansement est inondé largement. Aussi, après dix jours d'expectative, je décide de réintervenir. Par voie médiane, je fais une exclusion du pylore et une gastro-entérostomie. Mais mon intervention est trop tardive et la malade meurt le lendemain. Pas d'autopsie.

Cette observation soulève un triple problème diagnostique, pathogénique et thérapeutique.

1° Quel diagnostic fallait-il porter quand les débris alimentaires apparurent dans le pansement ? Pouvait-on penser à une blessure du duodénum due à une ablation trop précoce et trop laborieuse des mèches ? Je ne le crois pas, puisque les mèches se sont enlevées sans aucun effort. J'avais donc incriminé un reflux duodénal, complication que j'ignorais totalement ; aussi je conservais quelques doutes, que la communication de M. Moulonguet m'a enlevés.

2° A quoi fallait-il attribuer ce reflux ? M. Moulonguet a discuté le rôle du drain en T. Or j'avais mis une simple sonde dans le bout supérieur, comme le recommande M. Gosset. Le problème n'est donc pas résolu.

3° Quelle est la conduite à tenir devant cette complication ? Il faut certainement d'abord temporiser et M. Moulonguet a vu ainsi ses deux malades guérir rapidement ; mais si l'état s'aggrave il faut, évidemment, réintervenir. Suermondt conseille de faire une jéjunostomie pour réinjecter le liquide perdu. J'ai pratiqué l'exclusion du pylore avec gastro-entérostomie. Mais je l'ai faite trop tard.

L'observation de M. Fresnais me paraît confirmer, après celle de Soupault, les risques du reflux duodénal après cholédocotomie. La taille cholédocienne avait été facile, à la partie moyenne du pédicule hépatique ; il est impossible que le duodénum ait été alors blessé. Quant à l'ablation des mèches (dont pour ma part je me sers le moins possible dans cette chirurgie), elle avait été réalisée tardivement et aisément, comme le recommande M. Gosset. Le cas est donc démonstratif.

Je vous demande de remercier M. Fresnais de son envoi.

---

## COMMUNICATIONS

### *Recherches sur le choc,*

par M. **Léon Binet** et ses collaborateurs.

Il nous a semblé opportun de résumer, devant l'Académie de Chirurgie, le résultat des recherches poursuivies depuis le début de 1940 dans notre laboratoire *sur les réactions et la thérapeutique du choc.* Ces travaux ont été poursuivis avec la collaboration expérimentale de

M. V. Strumza et de Mlle Madeleine Poutonnet, avec le concours histologique du professeur Jean Verne et de A. Giroud, avec l'aide chimique de M. Diesnis, de Mlle M. Marquis, de P. Nicolle et de G. Weller.

Sans vouloir nous placer sur le terrain pathogénique, nous nous sommes arrêtés, après divers essais, à l'étude du choc histaminique, qui est aisément « dosable » : nous rappellerons de plus que des partisans de la théorie toxique du choc admettent que de l'histamine est libérée dans la lyse des tissus traumatisés et intervient dans le mécanisme de la toxémie traumatique.

Nos expériences ont été réalisées sur le chien. L'animal était anesthésié au chloralose, sa tension artérielle était enregistrée seule ou parallèlement avec la tension veineuse et la tension du liquide céphalo-rachidien, sa respiration était




Fig. 1. — Chien n° 97, poids 12 kilogr. 400. Inscription de la tension artérielle et de la tension veineuse (dans la jugulaire) avant, pendant et après l'injection d'histamine (21 milligrammes).

inscrite, son débit respiratoire mesuré et en même temps des examens de laboratoire étaient effectués. Nous avons pratiqué la numération des globules rouges et des globules blancs ainsi que le dosage de l'hémoglobine ; de plus, nous avons exploré l'état humoral de l'animal : taux des gaz du sang ($CO^2$ et $O^2$), valeur du chlore, du glutathion, du glucose et de l'urée dans le sang. Sur un animal ainsi préparé et étudié, un choc était réalisé par injection intraveineuse de bichlorhydrate d'histamine. La dose de 2 milligr. 5 au kilogramme, dissoute dans 10 c. c. de sérum physiologique, était injectée lentement, en deux minutes environ ; puis, dix minutes plus tard, une deuxième injection était faite.

Plus de 150 chiens ont été soumis à pareille agression et vont servir de base à nos conclusions.

Envisageons les réactions de l'animal, réactions qui nous conduiront à des déductions thérapeutiques.

I. — Réactions circulatoires et respiratoires. — L'effondrement circulatoire est immédiat, accentué et définitif sous l'influence de l'agression précitée (fig. 1).

La tension artérielle tombe brusquement de 15 à 16 centimètres de mercure à 3 et 4 centimètres.

La tension veineuse (après une période de perturbation due à l'injection elle-même) baisse progressivement.

La tension du liquide céphalo-rachidien (fig. 2) reste inchangée ou tend à diminuer le plus souvent.

Quant à la respiration — en dehors du bronchospasme initial — elle va se

montrer très altérée : les mouvements respiratoires sont le plus souvent de petite amplitude, avec, à certaines phases, des mouvements amples et brusques.

Pareille situation est des plus graves : abandonné à lui-même, l'animal meurt en trente, quarante, soixante minutes.

II. Réactions histologiques et biochimiques des organes. — Notre ami, le professeur Jean Verne, a bien voulu effectuer un examen *histologique* des organes de nos animaux : nous rapportons ici le résultat de ses constatations, faites sur le foie, sur l'intestin et sur les glandes surrénales.

Le *foie* présente des suffusions sanguines dans les espaces portes et dans

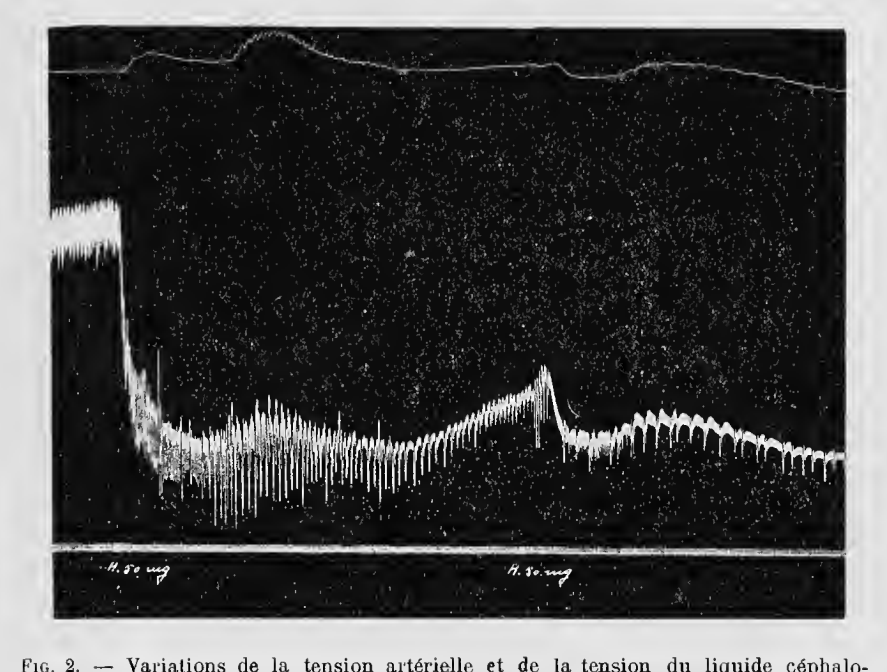


Fig. 2. — Variations de la tension artérielle et de la tension du liquide céphalo-rachidien chez un chien de 20 kilogr. 5 (n° 67), sous l'influence d'une injection (deux fois répétée) de 50 milligrammes d'histamine.

l'intérieur même du lobule. Les veines centro-lobulaires sont gorgées de sang. Il existe une polynucléose très prononcée.

Dans *l'intestin*, l'image la plus remarquable est celle donnée par les villosités : elles sont gonflées et œdématiées surtout à leur extrémité, ce qui leur donne un aspect foliacé bien distinct de l'aspect digitiforme normal des villosités du chien. Le réseau capillaire est gorgé de sang. Il existe une infiltration polynucléaire marquée. Chez quelques animaux, l'épithélium intestinal se montre desquamé à l'extrémité des villosités.

Au niveau des glandes *surrénales*, la corticale présente, au faible grossissement, un aspect hémorragique (fig. 3). A un plus fort grossissement, on se rend compte que cet aspect est dû à des suffusions sanguines qui se sont produites entre les travées cellulaires, principalement dans la zone interne, entre la fasciculée et la réticulée. Ces suffusions s'étendent, par endroits, entre les cordons cellulaires de la zone fasciculée. Ces suffusions sanguines sont produites par la distension sanguine des sinusoïdes et par l'extravasation d'hématies entre la paroi endothéliale et le corps des cellules corticales. Il y a, là aussi, une forte polynucléose.

La substance médullaire a révélé, chez un assez grand nombre de chiens, un gonflement et une vacuolisation caractéristique des cellules adrénalinogènes.

Il nous a semblé intéressant de compléter l'examen histologique des glandes surrénales par des déterminations quantitatives de la *cortine* et de l'adrénaline.

Pour la première exploration, A. Giroud a utilisé sa méthode de dosage basée sur la semi-contraction des cellules pigmentaires de cyprins. La semi-contraction est observée directement sur l'écaille, ou ses variations sont suivies photométriquement. La méthode consiste simplement à mesurer la capacité de dilution d'un extrait de cortex surrénal pour dépasser le seuil d'activité.




Fig. 3. — **La cortico-surrénale d'un chien soumis au choc histaminique (aspect hémorragique).**

Voici les résultats obtenus :

| ANIMAUX | DILUTION dépassant le seuil |
|---|---|
| Chien normal | 1/3.000 |
| Chien témoin anesthésié | 1/3.000 |
| Chien choqué | 1/3.000 |
| Chien choqué | 1/3.000 |
| Chien choqué | 1/3.000 |
| Chien choqué | 1/2.500 |
| Chien choqué | 1/3.000 |

Il n'y a donc pratiquement pas de différence entre les animaux, dans les conditions expérimentales où nous nous sommes placés.

On peut donc conclure qu'au cours du choc histaminique il ne se produit pas, ici, de chute de l'hormone corticale dans le cortex surrénal.

Quant au dosage de l'adrénaline, il a été effectué par G. Weller chez 50 chiens soumis au choc précité. Chez le chien normal, on dose, d'après la méthode de ce dernier, 1 milligr. 46 d'adrénaline pour 1 gr. de glande. Soumis à un choc

histaminique grave (5 milligrammes d'histamine au kilogramme), l'animal ne présente guère de modifications du taux de l'adrénaline, quel que soit le moment où est effectué le dosage.

Si l'agression est importante, mais compatible avec une survie spontanée, on note une élévation du taux de l'adrénaline. 21 chiens ont reçu 0 milligr. 8 d'histamine au kilogramme. On dose alors, dès la quinzième minute qui suit l'injection, une élévation du chiffre de l'adrénaline : 1 milligr. 92 à partir de la quinzième minute, 2 milligr. 82 à la vingtième, 2 milligr. 91 à la trentième, 2 milligr. 08 à la quarante-cinquième, 1 milligr. 95 à la soixantième minute. Tout se passe comme si l'organisme, quand il n'est pas soumis à une agression qui en amène la sidération, répondait par une hyperproduction d'adrénaline.

Enfin, nous n'avons pas manqué de doser le taux du *glutathion* (réduit et total) dans les organes soumis au choc histaminique. M. Diesnis a enregistré les chiffres réunis dans le tableau I, chiffres obtenus en utilisant la technique que nous avons préconisée avec G. Weller.

On voit que le chiffre du glutathion a donné dans les glandes surrénales la moyenne de 83 milligrammes p. 100 au lieu du chiffre normal de 111.

Tableau I. — Dosage du glutathion réduit et total dans les organes de chien soumis au choc histaminique
(en milligrammes pour 100 grammes de tissu frais).

| | Foie | | Rate | | Surrénale | | Coeur | | Poumon | | Muscle | |
|---|---|---|---|---|---|---|---|---|---|---|---|---|
| | R 171 | T 186 | R 120 | T 133 | R 111 | T 115 | R 76 | T 92 | R 75 | T 92 | R 37 | T 49 |
| Choc . . . | 219 | 225 | 46 | 64 | 38 | 97 | 66 | 77 | 66 | 74 | 42 | 49 |
| Choc . . . | 223 | 238 | 135 | 158 | 127 | 127 | 80 | 89 | 88 | 98 | 51 | 68 |
| Choc . . . | 176 | 183 | 133 | 143 | 63 | 75 | 81 | 86 | 58 | 107 | » | 54 |
| Choc . . . | 187 | 187 | 130 | 141 | 90 | 90 | 81 | 98 | 65 | 90 | 32 | 53 |
| Choc . . . | 101 | 140 | 109 | 136 | 61 | 61 | 74 | 78 | 83 | 115 | 39 | 39 |
| Choc . . . | 269 | 280 | 151 | 171 | 95 | 95 | 82 | 82 | 70 | 80 | 27 | 29 |
| Choc . . | 74 | 110 | 173 | 173 | 96 | 96 | 87 | 90 | 83 | 103 | 45 | 62 |
| Choc . . . | 117 | 146 | 125 | 125 | 75 | » | 81 | 81 | 61 | 79 | 30 | 37 |
| Choc . . . | 188 | 279 | 177 | 177 | 108 | » | 93 | 101 | 110 | 142 | 43 | 71 |
| Choc . . . | 254 | 254 | 183 | 183 | » | » | 80 | 80 | 95 | 95 | 52 | 52 |
| Choc . . . | 226 | 38 | 167 | 167 | 83 | » | 78 | 78 | 66 | 71 | 23 | 23 |
| Moyenne . | 185 | 207 | 139 | 149 | 83 | 91 | 80 | 85 | 77 | 96 | 38 | 49 |

III. Réactions numériques des éléments figurés du sang. — Chez tous nos animaux en expérience, nous nous sommes efforcés de déterminer dans le sang circulant (le sang artériel) le nombre des globules rouges et des globules blancs et de mesurer la quantité d'hémoglobine. Pareille étude nous conduit à renforcer la notion de l'*hémoconcentration* au cours du choc qui a fait l'objet de nombreux travaux et sur laquelle Virgil H. Moon a récemment et longuement insisté. Cette hémoconcentration est progressive et considérable.

Si la polyglobulie précoce, observée immédiatement après l'injection d'histamine, semble surtout dépendante d'une mobilisation de globules rouges (on sait que la rate se contracte alors intensément), la concentration progressive ne peut s'expliquer que par un déplacement d'eau qui quitte le torrent circulatoire. Il se produit une véritable déshydratation aiguë, il y a un passage d'eau, une fuite d'eau qui se fait du sang dans le système lacunaire (1), et le choc peut aboutir

(1) A ce sujet, nous devons souligner l'*épanchement péritonéal* que nous avons noté chez tous les animaux en expérience. De fait, à l'ouverture de l'abdomen, nous trouvons un liquide rosé, d'abondance variable (de 10 à 150 c. c.) contenant

TABLEAU II. — CONCENTRATION DES ÉLÉMENTS FIGURÉS DU SANG DANS LE CHOC PROLONGÉ.

| AVANT CHOC | | APRÈS CHOC | | | | | |
|---|---|---|---|---|---|---|---|
| Hémoglobine en grammes p. 100 | Globules rouges en millions | Temps en minutes | Hémoglobine en grammes p. 100 | Globules rouges en millions | Temps en heures et minutes | Hémoglobine en grammes p. 100 | Globules rouges en millions |
| 10,90 | 5,13 | 6 | 15,00 | 6,47 | 1,45 | 19,35 | 7,10 |
| 13,63 | 5,69 | 30 | 14,60 | 6,70 | 4,25 | 21,40 | 8,86 |
| 17,15 | 6,17 | 60 | 21,40 | » | 5,00 | 24,00 | 8,90 |
| 14,10 | 6,38 | 50 | 15,80 | 6,85 | 5,00 | 22,00 | 9,03 |

à une forte diminution de la masse sanguine. Comme l'hémorragié, le choqué a moins de sang dans son appareil circulatoire.

Quant aux variations leucocytaires, elles passent par plusieurs phases : leucopénie précoce et retour progressif à la normale.

Devant l'importance de l'hémoconcentration, nous voudrions insister sur *la nécessité absolue d'opposer à la déshydratation une thérapeutique d'urgence assurant la réhydratation.* L'utilisation des solutions artificielles s'impose d'une façon indiscutable. L'établissement de leur formule pourra, croyons-nous, être facilitée par l'étude des réactions biochimiques qui vont être abordées dans le chapitre suivant.

IV. RÉACTIONS BIOCHIMIQUES DU SANG. — Grâce à la collaboration de M. Diesnis, de M^lle^ M. Marquis et de P. Nicolle, nous avons pu étudier dans le sang de nos animaux le taux du chlore sanguin, de l'urée sanguine, le chiffre de la glycémie, les gaz du sang : $CO^2$ total plasmatique d'une part, et oxygène artériel et veineux d'autre part.

Résumons le résultat des dosages :

*a*) Il n'y a pas de chloropénie ; l'azotémie est nette.

*b*) L'hyperglycémie est manifeste ;

*c*) Le dosage de l'oxygène montre que le coefficient de saturation de l'hémoglobine baisse dans le sang artériel et s'élève dans le sang veineux ;

*d*) Enfin et surtout, le $CO^2$ total du plasma sanguin s'effondre, comme le montre le tableau III.

Ainsi, *le sang de l'animal soumis au choc histaminique se trouve singulièrement modifié.* L'analyse du *syndrome humoral* déclenché par le choc nous a conduits à utiliser une thérapeutique correctrice : la réhydratation par une *solution chlorurée, bicarbonatée et hyposulfitée sodique.* Nous ne discuterons pas ici du bénéfice que l'on peut retirer de l'adjonction du bicarbonate et de l'hyposulfite de sodium à la solution chlorurée sodique physiologique. Le bicarbonate n'est-il pas la meilleure médication à opposer à la chute de la réserve alcaline de l'état de choc ? Quant à l'hyposulfite de soude, son emploi se trouve justifié de par la chute du

en moyenne autant de chlore que le plasma sanguin de nos chiens choqués (3,44 p. 100, 3,71 p. 100) et dans lequel on compte de 400.000 à 800.000 globules rouges par millimètre cube. Il comprend un faible taux d'albumine.

Tableau III. — $CO^2$ total du plasma sanguin au cours du choc histaminique (volume pour 100 c. c. de plasma).

| Avant choc | Après choc (temps en minutes et heures) | | | | | |
|---|---|---|---|---|---|---|
| | Temps | $CO^2$ p. 100 | Temps | $CO^2$ p. 100 | Temps | $CO^2$ p. 100 |
| 37,4 . . . . . | 1 | 18,3 | 2 | 14,3 | | |
| 41,3 . . . . . | 1,20 | 18,4 | | | | |
| 40,8 . . . . . | 2 | 27,0 | 4,35 | 14,6 | 7,30 | 12,7 |
| 36,1 . . . . . | 2 | 30,8 | 3 | 17,5 | | |
| 50,0 . . . . . | 20 | 36,6 | 45 | 24,2 | | |
| 45,3 . . . . . | 10 | 37,6 | 3,50 | 23,3 | 7 | 14,7 |
| 47,1 . . . . . | 2 | 44,3 | 4,35 | 30,0 | | |
| 44,3 . . . . . | 50 | 18,0 | 3,50 | 15,7 | | |
| 44,3 . . . . . | 30 | 29,0 | 4,30 | 15,7 | | |
| 31,1 . . . . . | 22 | 21,6 | 4,15 | 19,7 | | |

glutathion précédemment enregistrée dans les surrénales et de par ce que nous savons, grâce à l'expérimentation et à la clinique, sur l'action exercée par cet agent dans certains états dits de choc. Nous sommes ainsi conduits à préconiser un sérum physiologique comprenant, pour 1 litre d'eau distillée, 8 grammes de chlorure de sodium, 1 gr. 50 de bicarbonate de sodium et 4 grammes d'hyposulfite de sodium.

Pour sa préparation, nous avons conseillé la technique suivante : utiliser le sérum physiologique classique chauffé à 40° (on ne saurait oublier l'hypothermie de l'état de choc). Ajouter, au moment de l'emploi même, le contenu d'une ampoule renfermant 1 gr. 50 de bicarbonate dans 20 c. c. d'eau et le contenu de 2 ampoules de 10 c. c. chacune et remplies d'une solution d'hyposulfite de sodium à 20 p. 100.

Nous tenons à rappeler ici la thèse de notre collaborateur J. Michel, consacrée au sérum hyposulfité (2), en 1934, et nous remercions le professeur A. Gosset pour l'accueil bienveillant qu'il a bien voulu réserver à cette formule à notre Commission dite du Choc, rattachée au Centre national de la Recherche scientifique (3).

Essais thérapeutiques. — Exposons maintenant les tentatives thérapeutiques effectuées sur l'animal soumis à l'agression histaminique décrite ci-dessus. L'importance de l'hémoconcentration nous a conduits à une thérapeutique de réhydratation que nous avons réalisée par l'utilisation du sérum antérieurement décrit et par l'emploi de solutions chlorurées sodiques hypertoniques à 10 p. 100.

1° *Solution chlorurée, bicarbonatée, hyposulfitée sodique.* — Les résultats obtenus chez les chiens fortement hémorragiés nous avaient montré les bénéfices réels mais passagers obtenus avec ce sérum. Un résultat du même ordre peut être obtenu dans le choc histaminique. L'injection intraveineuse et rapide de 500 c. c. de ce sérum à des chiens de 10 à 15 kilo-

(2) Binet (Léon) et Michel (Jean). Essais expérimentaux sur l'hyposulfite de soude. Un sérum physiologique hyposulfité. *Nutrition*, 4, n° 1, 1934, p. 53. — Thèse de Jean Michel, *Médecine*, Paris, n° 552, 1933.

(3) Gosset (A.) et Binet (Léon). Le traitement de l'état de choc par les sérums artificiels. Rapport présenté le 28 mai 1940 au Comité spécialisé pour l'étude des problèmes physiologiques du choc (Centre national de la Recherche scientifique).

grammes, en état de choc, amène une amélioration considérable de l'animal. Cette amélioration se manifeste par une réascension de la tension artérielle et un amendement des troubles respiratoires ; la respiration devient plus ample et énergique, plus fréquente aussi quand elle était ralentie ; du point de vue hématologique, on enregistre alors une dilution sanguine, les globules rouges retombent par exemple à 5.240.000 au lieu de 8.860.000, à 7.100.000 au lieu de 9.660.000, l'hémoglobine passant respectivement à 13 gr. 05 au lieu de 21 gr. 40 et à 12 gr. 75 au lieu de 18 gr. 75.

Nous ne saurions souscrire à l'opinion de certains auteurs qui considèrent inefficaces les injections de sérum physiologique dans les cas de choc. *Une amélioration incontestable se manifeste rapidement ; nous avons pu sauver de la mort des chiens soumis au choc histaminique très grave, et cela grâce à l'injection intraveineuse — rapidement réalisée — du sérum précipité (fig. 4), alors que tous les témoins succombaient rapidement.*

Malheureusement l'amendement dans les cas très graves n'est pas toujours définitif. Tout se passe comme si le sérum injecté quittait plus ou moins rapidement le torrent circulatoire — comme l'avait déjà fait le plasma sanguin — et ainsi que le témoigne la numération des hématies dans le sang artériel de l'animal. Leur taux continue en effet à s'élever considérablement chez les chiens choqués ainsi traités : l'un de nos animaux, une heure trente après le début de son traitement, est passé de 6.170.000 globules rouges par millimètre cube à 8.900.000, tandis que son hémoglobine passait de 17 gr. 15 p. 100 à 21 gr. 40. La mort est survenue à la cinquième heure (hémoglobine à 24 grammes). On est ainsi amené à adjoindre au sérum artificiel d'autres méthodes thérapeutiques.

2° *Solutions salines hypertoniques.* — Quels résultats peut-on attendre des solutions salines hypertoniques, en particulier de la solution de chlorure de sodium à 10 p. 100 ? Rappelons le bénéfice obtenu, soit dans le domaine de la thérapeutique humaine, soit dans le domaine expérimental, dans le traitement de certains états chirurgicaux, en particulier de l'occlusion intestinale aiguë expérimentale. Depuis 1928, nous nous sommes efforcés, avec le professeur A. Gosset et avec D. Petit-Dutaillis, d'en souligner la portée. Nous avons donc soumis nos chiens en état de choc à la thérapeutique saline hypertonique. Nos résultats peuvent ainsi se résumer.

Dans le cas de choc grave que nous abordons ici, cette solution s'est montrée inopérante, l'hypotention n'a pas été corrigée et la mort est survenue. Les solutions hypertoniques destinées à lutter contre l'hémoconcentration par un appel d'eau du système lacunaire dans le sang circulant n'agissent que par un processus à long terme. Aussi croyons-nous que leur utilisation peut être légitimée plus tardivement, lorsque sont amendés les phénomènes de collapsus imminent à la suite de l'emploi du sérum chloruré, bicarbonaté, hyposulfité sodique.

3° *Sang dilué.* — Nous avons songé à appliquer au choc histaminique la technique dite du *sang dilué* qui nous avait donné de si bons résultats dans les hémorragies suraiguës (4) et sur lesquels nous avons insisté ici

(4) Binet (Léon) et Strumza (M.-V.). *Mém. de l'Acad. de Chirurgie*, 66, nos 11 et 12, séance du 13 mars 1940, p. 348.

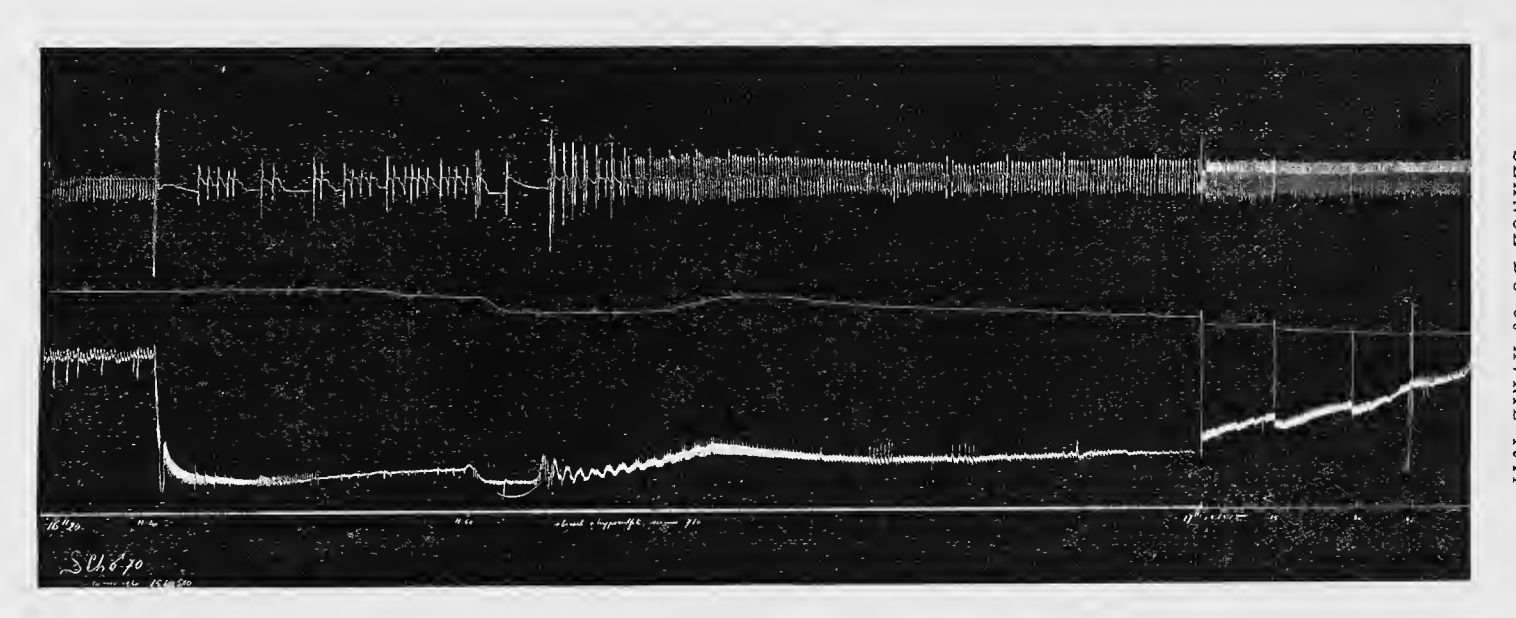


Fig. 4. — Chien de 15 kilogr. 500 (n° 70). Injection de 80 milligrammes d'histamine (en deux temps). Traitement par injection de sérum chloruré bicarbonaté, hyposulfité sodique. Tracé de la respiration en haut, de la tension du liquide céphalorachidien au milieu, de la tension artérielle en bas. Réascension de la tension artérielle. Guérison.

même. Rappelons que nous parlons ici, ou du sang frais ou du sang conservé, dilué dans trois fois son volume de la solution précitée. Les *résultats sont supérieurs à ceux obtenus avec du sérum seul.* L'hypotension est presque complètement corrigée ; la respiration redevient ample et régulière, le débit respiratoire s'élève. L'animal se réveille progressivement et sort de son coma. Cette technique a été appliquée à l'homme avec succès, comme nous l'avons rapporté à l'Académie de Médecine, en collaboration avec M. Sureau (5).

Nous avons abordé dans nos essais expérimentaux l'emploi de divers agents médicamenteux (hormones, vitamines, agents correcteurs de l'hypotension artérielle ou modificateurs du système nerveux végétatif). Nous voudrions seulement retenir ici les bienfaits obtenus avec l'emploi du sérum — administré par voie veineuse — et dont l'action thérapeutique nous a paru indiscutablement importante. L'addition de sang à ce sérum augmente encore sa puissance. Le chiffre élevé de nos expériences semble pouvoir donner quelque force à un appel en faveur d'une pareille méthode.

M. **Ameline** : Grâce aux conseils de mon Maître M. le professeur Binet, et grâce surtout à son extrême obligeance, j'ai pu, au printemps 1940, appliquer chez l'homme (shockés graves) le traitement qu'il préconise et dont il vient de nous instruire. Sur des blessés que j'ai pu personnellement suivre, je pense que ce traitement, curatif dans bien des cas, me paraît aussi avoir une remarquable valeur pronostique. Dans les cas heureux, le relèvement tensionnel et la dissipation du shock sont très rapides. Lorsqu'on ne les observe point, le pronostic peut être tenu pour fatal. Voici, à cet égard, deux observations opposées et instructives :

I. Homme. Soixante-dix ans. Accident à 10 heures du soir. Blessé vu à 10 h. 10. Fracture du bassin avec hématome sous-péritonéal. Vaste délabrement musculaire de la fesse. Shock des plus graves. Tension artérielle : 70-50. Par routine on injecte caféine et huile camphrée.

A 10 h. 30, même tension ; on installe le sérum salé, bicarbonaté, hyposulfité, intraveineux.

A 11 heures, la maxima baisse. Difficile à mesurer, elle est probablement à 60 millimètres.

A 11 h. 45, décès.

II. Homme. Cinquante ans. Accident à 16 heures (chute d'un 3e étage). Blessé vu à 16 h. 10. Fracture de l'avant-bras droit ; fracture de 4 ou 5 côtes et du sternum ; fracture ouverte avec broiement de la jambe droite; fracture de Dupuytren gauche largement déplacée. Shock très sérieux ; tension artérielle : 80-60. Huile camphrée par routine.

A 16 h. 30, sérum salé, bicarbonaté, hyposulfité, intraveineux.

A 16 h. 40, tension artérielle : 110-60. Ce relèvement tensionnel permet tous les espoirs.

A 17 heures, nouveau sérum.

A 17 h. 15, tension artérielle : 120-80. On commence une amputation de jambe à l'anesthésie locale. A la fin de l'intervention, même tension. Le shock est définitivement jugulé.

(5) Binet (Léon) et Sureau (M.). L'injection à l'homme de sang dilué en partant du sang conservé. *Bull. de l'Académie de Médecine*, **124**, 1941, p. 202.

M. **Métivet**: Je ne puis que répéter ce que je vous ai dit pendant la guerre : ma joie de voir un physiologiste défendre le sérum physiologique (amélioré, il est vrai) dont, il y a trente ans, mon vieux maître Lucien Picqué m'avait appris la remarquable efficacité dans le traitement des hémorragies graves et des accidents du choc. La transfusion ne doit intervenir que, secondairement, en cas d'insuffisance d'efficacité *durable* du sérum.

## *Quelques réflexions sur les manifestations cliniques, le diagnostic et le traitement des hernies postérieures des disques intervertébraux, d'après 18 cas opérés,*

par M. **D. Petit-Dutaillis.**

Depuis l'observation princeps que nous avions publiée ici même en 1928 avec Alajouanine et le travail d'ensemble, qu'avec cet auteur nous avions consacré en 1930 aux nodules fibro-cartilagineux des disques intervertébraux, nous n'avons jamais cessé de nous intéresser aux hernies discales et d'en poursuivre l'étude en nous attachant surtout au dépistage précoce de ces lésions. A plusieurs reprises nous avions insisté sur l'importance de devancer les signes neurologiques pour intervenir, en raison des lésions parfois irrémédiables des racines, lésions qu'expliquait la dureté même de ces nodules. L'affection n'en restait pas moins ignorée des médecins dans ces dernières années et n'était pour ainsi dire jamais diagnostiquée. Il semblait qu'elle ne dût guère sortir du cadre des curiosités pathologiques. Il a fallu certaines publications étrangères pour nous en montrer la fréquence. Mixter, de Boston ; Lowe, de la Mayo Clinic, d'autres auteurs comptaient en 1940 plusieurs centaines de cas opérés. Notre collègue et ami de Sèze faisait faire récemment un grand pas à la question et lui donnait soudain un regain d'intérêt, en montrant le rôle important que les hernies discales paraissent jouer dans les algies sciatiques que l'on considérait jusqu'alors comme essentielles. Il semble donc que la hernie discale postérieure soit d'une fréquence que rien ne permettait de prévoir. Par ses manifestations cliniques, elle intéresse le médecin, le neurologiste, autant que l'orthopédiste ou même le chirurgien. Elle n'est pas négligeable en matière d'accidents du travail et mérite d'être bien connue des experts. Cet intérêt d'actualité me conduit à vous communiquer le fruit de ma courte expérience qui résulte des 18 cas que j'ai eu l'occasion d'examiner et d'opérer.

*Remarques sur l'anatomie pathologique et le siège d'élection des hernies discales :*

Sur nos 18 cas nous ne comptons que 2 hernies dorsales (en D 9-D 10 et D 10-D 11). Toutes les autres intéressaient un disque lombaire. Nous n'avons jamais observé de hernies cervicales. Celles-ci, signalées pour la première fois par Stookey, s'avèrent très rares d'après les différentes statistiques. La hernie du disque est donc avant tout une affection de la colonne lombaire. Il y a plus et l'on peut dire que le siège d'élection de ces hernies répond aux deux derniers disques : le disque L 4-L 5 (6 cas) et le disque lombo-sacré (6 cas). Lowe sur 500 cas arrivait récemment à des conclusions analogues.

Notre série ne fait que confirmer la prédominance des hernies latéralisées sur

les hernies transversales ou médianes (13 cas contre 5) et parmi les hernies latérales la plus grande fréquence des lésions gauches (8 cas). Autant que permette de le dire une exploration chirurgicale attentive des disques voisins, les hernies que nous avons observées étaient uniques. On sait qu'Adson et d'autres auteurs après lui ont soulevé l'hypothèse de la multiplicité possible des hernies discales pour expliquer les récidives. Lowe dans les cas très rares qu'il a dû réopérer prétend avoir constaté une récidive *in situ*. Bien que le débat ne soit pas tranché, il semble que les récidives soient exceptionnelles quand l'extirpation du nodule a été complète.

Du point de vue macroscopique, ces nodules discaux, qui se montrent extrêmement durs au palper, doivent cette consistance moins à leur substance même qu'au surtout fibreux et à la dure-mère qui les brident. Car une fois ce plan fibreux incisé, le nodule se réduit le plus souvent à des débris effilochés qui se laissent extraire facilement avec une pince. Tantôt on a l'impression de n'enlever que la partie centrale du disque, répondant au *nucleus pulposus*, tantôt le fragment, plus volumineux, paraît entraîner d'un seul bloc toute la partie postérieure du ménisque On sait que l'ablation est complète quand, à la place du nodule, on aperçoit un pertuis ou une fente inter-vertébrale qui conduit profondément en plein centre du disque. Deux fois nous avons constaté une ulcération de la dure-mère au contact de la hernie. Celle-ci baignait directement dans les espaces sous-arachnoïdiens ; l'extraction s'en est trouvée facilitée. Une fois le nodule se présentait sous l'aspect d'un corps étranger libre dans une cavité pré-durale. Nous avons constaté deux fois une ossification partielle et une fois une ossification complète de la lésion. Histologiquement ces nodules discaux sont constitués tantôt par un tissu fibroïde contenant des cellules physalliphores et leur structure est celle même de la substance gélatineuse centrale, tantôt par un tissu fibro-cartilagineux plus ou moins modifié. D'après ces différentes constatations anatomiques, il apparaît donc que la hernie peut répondre à deux variétés : l'une est constituée par le *nucleus pulposus* en protrusion à travers une fissure de la partie fibro-cartilagineuse du disque selon la conception de Schmorl et d'Andrae, c'est une véritable hernie sans sac. L'autre est formée par la partie postérieure du ménisque lui-même qui a été refoulée en masse en arrière, sans doute du fait de ruptures interstitielles, causes de son relâchement et de son amincissement. C'est en quelque manière un sac déshabité.

Des lésions sévères des éléments nerveux sont toujours à craindre, surtout quand le nodule est en rapport avec la moelle, à plus forte raison quand il est ossifié. Le danger d'extraction du nodule est considérable dans ce dernier cas, quelle que soit l'instrumentation dont on dispose et quelles que soient les précautions. Pour avoir voulu persister dans l'ablation d'un nodule ossifié pré-médullaire, nous avons créé des désordres graves de la moelle et une aggravation de la paraplégie. Nous pensons que devant pareille lésion discale la sagesse est de se contenter de la laminectomie décompressive.

Les hernies en rapport avec la queue de cheval sont au contraire toujours enlevables et leur extraction ne fait courir au malade aucun risque d'aggravation. Toutefois, il n'est pas rare de trouver à l'opération des lésions particulièrement sévères des racines : deux fois la racine qui croisait le nodule était étirée, presque rompue ; une autre fois elle était le siège d'un petit hématome interstitiel. Dans 3 cas, se traduisant cliniquement par un syndrome de la queue de cheval, nous avons trouvé les racines fusionnées en bloc par un processus d'arachnoïdite adhésive. Ces lésions surajoutées suffisent à expliquer les retards et parfois l'absence de la récupération post-opératoire. Elles plaident en faveur de l'opération précoce plus indispensable ici que pour toute autre cause de compression radiculo-médullaire.

*Etiologie*. — Du point de vue étiologique ces hernies se répartissent en trois groupes : 1° Les hernies survenant en dehors de tout traumatisme, de tout effort, de toute surcharge, véritables *hernies de faiblesse*. C'est le cas habituel, semble-t-il, des nodules dorsaux (2 cas sur 2) ou cervicaux. Cette variété est au contraire rare à la région lombaire (2 cas sur 16). Pour expliquer ces hernies, une cause prédisposante que nous ignorons est probable dans certains cas. Nous n'en voulons pour preuve que la coexistence fréquente d'une sacralisation ou d'une lombalisation dans les hernies discales. Une de nos malades présentait une scoliose datant de l'adolescence. Il est probable que l'anomalie vertébrale s'accompagne

parfois d'une anomalie congénitale du disque dont la nature nous échappe actuellement. Chez d'autres malades, il semble que l'on doive invoquer une altération dégénérative du disque comme nous l'avons constaté avec Alajouanine sur la pièce d'autopsie que nous avons publiée dans notre premier travail. 2° Les *hernies discales relevant d'une étiologie traumatique*. Ce sont de beaucoup les plus fréquentes. Parmi ces hernies deux catégories : *a*) les hernies consécutives à un traumatisme portant directement ou indirectement sur le rachis, véritables *hernies accidents*. Deux de nos malades avaient vu débuter leurs premières douleurs plusieurs années auparavant, deux fois à la suite d'un traumatisme rachidien important : un tassement vertébral ancien était visible sur les radiographies ; deux autres, après une chute violente sur le sacrum. Le traumatisme initial est suffisant dans ces cas pour être à lui seul responsable de la hernie. *b*) Les *hernies par effort*. Il faut bien distinguer parmi celles-ci : 1° Celles qui sont immédiatement consécutives à un *effort violent et unique*. Les premières douleurs, chez 6 de nos malades, étaient apparues aussitôt après le soulèvement de lourdes charges. Deux d'entre eux, l'un fort de la Halle, l'autre camionneur, avaient même ressenti, au moment de l'effort, un craquement dans la région lombaire. Les porteurs de hernies par effort violent méritent selon nous d'être indemnisés autant que s'il s'agissait d'un véritable accident. 2° Les *hernies discales par efforts répétés* ou *par surcharge*. A bien des égards, la hernie discale mérite d'être envisagée sous l'angle d'une véritable maladie professionnelle. C'est ainsi que 4 de nos malades, sans présenter de traumatisme dans leurs antécédents et sans avoir vu débuter leurs douleurs à la suite d'un effort violent, exerçaient pourtant des professions pénibles telles celles de maraîcher, de maçon, de cultivateur ; sur 7 femmes que nous avons opérées, 3 se livraient aux travaux des champs. Cette notion de l'effort, de la surcharge est par ailleurs toute relative. Elle peut être à retenir dans certains cas où l'effort, bien que modéré, ne s'exerce que de façon occasionnelle, tel un de nos patients, chauffeur d'automobile, qui faisait remonter ses douleurs à des travaux de terrassement « auxquels, disait-il, il n'était pas habitué ».

*Manifestations cliniques.* — Les signes donnés en faveur des hernies discales comprimant la moelle restent jusqu'ici incertains et discutables. La radiographie du rachis est habituellement négative et les caractères de l'arrêt du lipiodol n'offrent rien de caractéristique. C'était le cas de nos deux nodules dorsaux qui tous les deux furent pour nous une surprise opératoire. Il n'en est pas de même des hernies lombaires ou lombo-sacrées. Les symptômes sont assez particuliers pour éveiller souvent par eux-mêmes l'idée de la lésion, les données étiologiques, elles aussi, sont très suggestives, et l'examen radiologique et l'épreuve du lipiodol permettent dans la plupart des cas d'en faire le diagnostic.

Les hernies lombaires et lombo-sacrées, les seules qui nous retiendront ici, ne se traduisent pendant longtemps que par des symptômes d'irritation radiculaire. Cette phase purement algique, sans signes neurologiques objectifs, peut se prolonger pendant des mois, des années même, avant d'aboutir à des phénomènes déficitaires. D'où la nécessité d'envisager des formes de début et des syndromes évolutifs.

*Formes de début.* — D'après notre expérience, ces formes de début peuvent se présenter sous les aspects suivants : 1° le type d'*algies lombo-sciatiques unilatérales*, le plus fréquent (7 cas). Les douleurs peuvent être d'emblée irradiées au sciatique, restant cantonnées souvent à la fesse et à la cuisse, mais s'étendant parfois à tout le trajet du nerf. La lombalgie est habituellement la première en date et précède de quelques semaines ou de quelques mois les irradiations sciatiques ; 2° le type de *sciatique pure unilatérale* (4 cas) ; 3° le type de *sciatique bilatérale* d'emblée (3 cas) ; 4° le type de *lombalgie pure*, le plus rare (1 cas). Ces deux der-

nières formes étaient symptomatiques d'un nodule bilatéral ou médian ; 5° le type de *sciatique atypique caractérisée par l'association à la sciatique de douleurs* aberrantes sur les territoires voisins : douleurs abdominales ou génito-crurales. Cette forme traduit une hernie lombaire haut située (1 cas).

Ces douleurs, quelles qu'en soient les modalités, sont réveillées ou exacerbées chez certains malades, mais de façon inconstante, par les efforts, la toux, l'éternuement, ce qui leur donne une signature radiculaire. Mais par ailleurs, leur évolution habituellement intermittente, par crises de durée variable, entrecoupées d'accalmies relatives ou complètes et souvent prolongées, est trompeuse ; car elle est contraire au mode évolutif des algies par compression, qui a pour caractéristique d'être progressif et continu. Le signe de Lasègue est toujours positif et les points de Valleix sont souvent douloureux. Une attitude antalgique est fréquemment notée dans les formes unilatérales : attitude hanchée avec scoliose croisée le plus souvent, plus rarement attitude excessive de type camptocornique (3 cas dans notre série). Quel que soit le type et le degré de l'attitude vicieuse, celle-ci, comme l'a fait remarquer de Sèze, a toujours pour conséquence de diminuer, par bâillement de l'espace intervertébral, la protusion de la hernie. La percussion du rachis réveille parfois une douleur, mais celle-ci est beaucoup plus diffuse que dans le mal de Pott et la contracture reste modérée. Liée à l'attitude antalgique, elle disparaît rapidement par le repos. Ce n'est que dans les sciatiques bilatérales par nodule médian que l'on peut voir, comme chez un de nos malades, une contracture soudant le rachis, forçant le malade à se mouvoir d'un seul bloc et le rendant incapable de se baisser. En général, les malades atteints de hernie discale exécutent bien ce mouvement, alors que la moindre tentative de relèvement provoque des douleurs très vives.

Quelles que soient les particularités de ces formes de début, il est certain que nombre d'entre elles ne se distinguent pas cliniquement des divers aspects classiques de la sciatique dite essentielle ; et si l'on tient compte avec de Sèze de la fréquence relativement grande du traumatisme ou de l'effort dans l'étiologie de ces sciatiques banales, il apparaît logique de penser que la hernie discale doit probablement revendiquer une part importante, hier insoupçonnée, dans la pathogénie de ces algies. Du point de vue pratique, il nous importe seulement de savoir pour quelles variétés de sciatiques en apparence essentielles doit être soulevée l'hypothèse de hernie du disque. La question, selon nous, ne se pose en principe qu'en présence de douleurs lombaires ou sciatiques, isolées ou associées, d'allure chronique ou récidivante, impossibles à rattacher à aucune cause connue, pour lesquelles on ne peut mettre en évidence aucune lésion osseuse et qui résistent à tous les traitements médicaux ou physiques. L'hypothèse est encore plus vraisemblable si l'on retrouve une étiologie traumatique prise dans son sens le plus large. Par ailleurs la hernie discale doit être évoquée dans toutes les sciatiques atypiques : algies bilatérales, algies sciatiques débordant le territoire du nerf, algies associées à des paresthésies, enfin sciatiques avec attitude antalgique excessive, du type camptocornique.

*Syndromes évolutifs.* — Les premiers signes déficitaires sont souvent très tardifs mais, ainsi que nous l'avons montré avec Alajouanine, dès que ces signes apparaissent il est urgent d'opérer sous peine de les voir

s'aggraver rapidement. Sans parler de l'abolition du réflexe achilléen et du réflexe médio-plantaire, constatation banale dans les algies sciatiques, un léger steppage traduit parfois le premier déficit moteur. L'examen attentif de la sensibilité révèle plus souvent les premières atteintes objectives des racines. Il s'agit d'anesthésies ou d'hypo-esthésies discrètes, de type radiculaire, intéressant le territoire des deux dernières lombaires et de la 1re sacrée. Cette constatation, que nous avons faite trois fois chez des malades se plaignant d'une sciatique chronique, est, à notre avis, très importante en faveur du diagnostic de hernie discale. Parfois à ces symptômes s'ajoutent déjà quelques troubles discrets des sphincters. A un degré de plus, c'est un syndrome de la queue de cheval strictement unilatéral (1 cas), puis un syndrome typique englobant en général les 5es lombaires et la totalité des paires sacrées (5 cas). Ces syndromes s'étaient constitués, pour la plupart en quelques semaines, chez des malades se plaignant d'algies lombo-sciatiques depuis des années. Dans 1 cas, l'apparition en avait été soudaine à la suite d'une manœuvre de redressement.

*Lésions associées.* — Chez 5 malades, la hernie discale coïncidait avec une anomalie vertébrale : sacralisation ou lombalisation. Chez 3 autres, il existait des lésions de spondylite chronique.

*Diagnostic.* — Le diagnostic de la hernie discale lombaire ou lombo-sacrée est actuellement possible à la phase d'algie pure, cela dans l'immense majorité des cas, grâce au transit lipiodolé. Mais ce diagnostic doit procéder par étapes et tenir compte d'un ensemble d'éléments : 1° L'histoire clinique et les notions étiologiques ; 2° l'examen du liquide céphalo-rachidien ; 3° la radiographie ; 4° L'épreuve du lipiodol.

Les données de la ponction lombaire n'ont ici qu'un intérêt accessoire. L'épreuve de Queckenstedt ne donne guère de renseignements. L'obstacle est trop partiel et le nodule en général trop bas situé. L'examen du liquide montre toujours une dissociation albumino-cytologique, mais une hyperalbuminose très discrète (0 gr. 40 à 0 gr. 60 par litre). Ce n'est que dans un seul cas opéré à un stade très avancé, s'accompagnant d'un blocage complet, que nous avons constaté un syndrome de Frouin avec une hyperalbuminose considérable (7 gr. 50).

*La radiographie* de la colonne lombaire donne dans 60 p. 100 des cas un renseignement important : *le pincement d'un disque*. Ce pincement, difficile à apprécier au niveau du disque lombo-sacré dont les variations individuelles ne sont pas rares, s'objective beaucoup mieux au niveau des disques sus-jacents, à condition de prendre des clichés bien centrés, de face et de profil. Sans être pathognomonique, ce signe sur lequel nous avons le premier insisté, présente une valeur d'orientation dont il faut tenir compte, à condition que le pincement contraste avec l'intégrité des corps vertébraux. Il doit inciter à compléter l'examen par l'épreuve du lipiodol. Les trois nodules ossifiés que nous avons opérés n'étaient pas visibles sur les clichés. Il ne faut donc pas compter sur la radiographie pour les déceler. On ne saurait, d'autre part, attribuer la moindre valeur à la constatation d'une hernie intra-spongieuse pour légitimer l'hypothèse d'une hernie intra-rachidienne au même niveau, ainsi que nous avons pu le vérifier chez deux malades.

*L'épreuve du lipiodol* apporte seule l'appoint décisif au diagnostic. Son intérêt primordial en l'espèce tient à ce qu'elle permet, non seulement de fixer le siège, mais encore de confirmer la nature présumée de la compression. L'interprétation des images exige toutefois une grande habitude. Elle est beaucoup plus délicate que pour les compressions d'origine tumorale, vu que le nodule ne détermine que très rarement un blocage complet des espaces sous-arachnoïdiens. L'épreuve exige, en outre, une technique particulière que nous avons contribué à mettre au point, et que de Sèze et Nemours ont encore tout récemment perfectionnée. Ainsi que Glorieux, Putti, Hampton, de Sèze y ont insisté : il est capital d'injecter

une masse importante de lipiodol, environ 5 c. c. Il suffit de pousser l'injection par voie lombaire haute et d'en étudier le cheminement à la radioscopie alternativement de haut en bas et de bas en haut faisant varier l'inclinaison du malade sur une table basculante. Il est bon d'être muni d'un sélecteur permettant de prendre des clichés en série, comme pour l'examen du duodénum. Trois éventualités sont possibles : 1° on note un *arrêt franc* et persistant du lipiodol. Cette éventualité est très rare dans les sciatiques unilatérales (1 seul cas). Ces arrêts francs se rencontrent surtout dans les cas très avancés se traduisant par un syndrome de la queue de cheval. Ils répondent à une hernie intéressant toute la largeur du canal. 2° On observe un *arrêt fruste*, arrêt très temporaire, qui ne dure que quelques secondes ou à peine quelques minutes. C'est à peine si on a le temps parfois de prendre un cliché. L'aspect du lipiodol dans ces arrêts francs ou frustes est assez comparable à celui des autres compressions de la queue de cheval. Toutefois les racines se dessinent en relief sur le fonds et l'ombre se termine inférieurement par une image en peigne. Ces particularités sont dues à la tension à distance des racines par le nodule. Les radiographies de profil sont souvent très caractéristiques dans ces cas, comme nous l'avons montré : le lipiodol quittant progressivement le plan antérieur du canal, finit en un chapelet de gouttelettes plaquées contre les lames en regard du disque suspect. En d'autres cas l'ombre reste homogène et finit en bec de flûte au niveau d'une lame. De pareils aspects permettent d'affirmer l'existence d'un nodule du disque. 3° *On n'observe pas le moindre arrêt*, même fruste, bien que l'histoire clinique soit très suggestive et qu'il existe un pincement discal sur les radiographies Il ne faut pas conclure qu'il n'y a rien. En faisant mouvoir le lipiodol tantôt dans un sens, tantôt dans l'autre par les variations imprimées à l'inclinaison du malade, on arrive à mettre en évidence, en cas de hernie discale, une déformation de l'ombre au niveau d'un disque, véritable *image lacunaire* qui se traduit sur les clichés de face par une encoche latérale, plus rarement par une fragmentation du lipiodol de part et d'autre d'un disque, en deux parties réunies par un mince filet latéralisé. Ces images n'ont de valeur réelle que si on les retrouve toujours au même point au niveau d'un disque, d'où l'utilité des clichés en série. A cet aspect de face correspond sur les profils, à condition que ces profils soient pris, le malade étant couché sur le côté douloureux, un aspect non moins caractéristique : le lipiodol quitte progressivement le plan antérieur du canal au-dessus du disque atteint, se rapproche des lames au niveau de ce dernier et, plus bas, regagne le plan des corps vertébraux. Il dessine ainsi les contours mêmes de la hernie. De pareilles images, alors qu'il n'existe pas le moindre arrêt du lipiodol, n'en permettent pas moins de conclure avec certitude à la présence d'un nodule du disque. Les hernies les plus difficiles à mettre en évidence, en raison même du rétrécissement progressif du cul-de-sac dural, sont les hernies lombo-sacrées. L'encoche latérale sur les vues de face est en effet souvent discrète et peut être remplacée par la simple amputation du cul-de-sac radiculaire de S 1, comme dans un de nos cas. Cette image semble avoir la même valeur que l'encoche latérale. La dénivellation que montre le lipiodol sur les profils est moins accusée que pour les autres disques, car, en raison de la lordose lombo-sacrée, le cul-de-sac méningé dont la courbure est moins accentuée que celle du canal osseux, tend normalement à s'éloigner des corps vertébraux pour se rapprocher des lames. Pour peu que le nodule soit très latéralisé à ce niveau, il arrive qu'il échappe à toute investigation. C'est en pareil cas que la laminectomie exploratrice peut encore trouver sa justification basée sur les seuls signes cliniques.

*Les erreurs de diagnostic.* — Sur nos 16 cas de hernies discales lombaires opérés, la lésion n'a été une surprise opératoire que pour notre premier malade. Pour les autres nous l'avions présumée cinq fois et affirmée dix fois avant l'opération. Ceci prouve que la hernie discale se distingue nettement par ses caractères cliniques et radiologiques des autres causes de compression médullaire.

Le diagnostic, contrairement à ce qu'on pourrait croire, ne prête guère à erreur avec le mal de Pott si l'on tient compte de tous les éléments étiologiques, cliniques et radiologiques. Il ne prête guère à discussion que du point de vue clinique dans les formes de lombalgie pure ou de sciatiques bilatérales d'emblée, qui sont de beaucoup les plus rares. Nous avons fait une seule fois cette erreur et dans des conditions très particulières : nous opérions un malade pour une

compression médullaire d'allure lentement progressive, ayant tous les caractères d'une compression par tumeur. La radiographie du rachis était négative. En ouvrant la dure-mère j'ai découvert un nodule blanc jaunâtre au niveau d'un disque. Je l'ai pris pour une hernie. C'était un minuscule abcès dont la nature tuberculeuse n'a pu être démontrée ni bactériologiquement, ni histologiquement. Le malade est mort de méningite foudroyante en quarante-huit heures.

Le diagnostic doit surtout se discuter : 1° avec les douleurs liées à une *spondylite*. Le diagnostic est d'autant plus délicat que les deux affections peuvent coexister. L'unilatéralité des douleurs plaide en faveur de la hernie discale et c'est au lipiodol de trancher.

Il en est de même dans les douleurs sciatiques coïncidant avec une sacralisation ou une lombalisation et je n'ai rien à ajouter à cet égard à l'intéressante communication d'André Sicard.

Les douleurs du cancer vertébral, même au début, ne m'ont jamais paru prêter à confusion avec les symptômes des hernies discales.

Par contre il est deux diagnostics à discuter de très près, car les affections en cause peuvent donner des symptômes très comparables à ceux des hernies discales ; c'est la lombo-sciatique par *arthrite des apophyses articulaires* et celle qui est liée à une *funiculite* banale. J'ai fait chacune de ces erreurs une fois. Dans un cas, que nous avons suivi avec Alajouanine, on ne pouvait rien conclure de l'épreuve du lipiodol. Dans l'autre, elle était impraticable en raison d'injections épi-durales faites antérieurement. Ces deux malades n'en ont pas moins guéri et ces faits ne peuvent que légitimer la laminectomie exploratrice dans les cas douteux.

*Traitement.* — Le traitement chirurgical est actuellement parfaitement au point. Il est le seul à envisager dans les syndromes évolutifs. Mais aux malades qui en sont au stade purement algique, convient-il d'imposer de propos délibéré la laminectomie ? Ou doit-on recourir d'abord au traitement orthopédique ? C'est une question que d'aucuns ne manqueront pas de poser, car parmi les lombalgies et les sciatiques rebelles que soignent les orthopédistes, il est probable que figurent de nombreuses hernies discales méconnues. Il serait intéressant de savoir si ces malades peuvent espérer une guérison définitive par les méthodes qu'ils emploient ou s'ils n'obtiennent qu'une amélioration qui n'est maintenue que grâce à la servitude d'un corset ou d'une ceinture. Il est non moins utile pour eux d'être assuré de l'innocuité du traitement orthopédique. A cet égard nous ne saurions trop mettre en garde les spécialistes contre les tentatives de redressement forcé de ces attitudes antalgiques excessives, que l'on observe parfois dans les lombo-sciatiques rebelles, attitudes qui, pour nous, relèvent très souvent d'une hernie discale. Ces manœuvres risquent de provoquer des catastrophes. Il en existe déjà quelques exemples dans la littérature. Nous en rapportions récemment avec Alajouanine et de Gennes une observation typique. Ce malade, pour lequel on avait hésité tour à tour entre sciatique banale, mal de Pott, arthrite apophysaire, qui avait été vu par des spécialistes divers et des plus éminents, a présenté dès son réveil, à la suite de ces manœuvres, une paraplégie avec troubles sphinctériens. Ce fut une chance pour lui sans égale que d'obtenir une récupération rapide et complète par l'ablation tardive d'une hernie discale trop longtemps ignorée.

L'intervention chirurgicale ne connaît pas ces risques. Elle doit consister dans l'ablation du nodule. La simple laminectomie décompressive est insuffisante car elle expose aux récidives. Elle reste cependant une opération de nécessité dans la plupart des hernies discales comprimant la moelle proprement dite, surtout quand le nodule est ossifié.

La laminectomie a bénéficié des progrès du diagnostic radiologique. L'ablation d'une lame, deux au plus, est suffisante pour pratiquer en toute sécurité l'ablation du nodule. Cette ablation peut le plus souvent s'exécuter par voie extra-durale. Nous n'employons plus la voie transdurale que pour les nodules médians ou pour ceux qui intéressent le disque sur toute la largeur du canal. Enfin pour les cas de diagnostic douteux il n'est même plus nécessaire de pratiquer une laminectomie exploratrice. Il suffit souvent de découvrir le ligament jaune correspondant au disque suspect et d'échancrer partiellement le bord de la lame sus-jacente. Quand il existe un nodule discal, on le reconnaît facilement au palper, ainsi qu'aux douleurs que l'on réveille ainsi sur le territoire de la racine irritée. L'opération ainsi limitée n'est pas shockante et ne comporte pas de mortalité. Les rares petits ennuis post-opératoires peuvent venir d'un petit suintement veineux profond, se traduisant par quelques troubles déficitaires temporaires, qui rétrocèdent en deux ou trois semaines. Le malade est le plus souvent soulagé de ses douleurs le soir même de l'opération et l'on voit disparaître aussi rapidement les attitudes antalgiques les plus accusées. Il quitte l'hôpital dès le vingtième jour dans la plupart des cas.

Mais, pour être efficace, l'opération doit être précoce. Faite avant l'apparition des syndromes évolutifs, elle donne des résultats éloignés excellents. Bien que du fait des circonstances, nous n'ayons pu retrouver tous nos opérés, ceux que nous avons pu suivre pendant des périodes de trois à huit ans restent guéris. Parmi eux figurent un charcutier de campagne, un fort de la Halle, un camionneur, un maçon, qui tous ont repris leur dur métier. Ces résultats s'opposent à ceux des malades opérés au stade de paraplégie et nous n'avons pas à en rappeler les raisons : sur 5 cas, 2 échecs, 2 récupérations très tardives et partielles, une seule récupération rapide et complète.

## *Hernie intrarachidienne des disques intervertébraux,*

par M. **André Sicard**.

Depuis quelques années l'attention a été attirée sur l'importance du rôle joué par le disque intervertébral dans l'étiologie de certains lumbagos et de certaines sciatiques.

J'ai eu l'occasion de vérifier opératoirement 5 cas de compression radiculo-médullaire par fragment de disque hernié à l'intérieur du canal rachidien.

Le premier cas fut une découverte opératoire qu'il me faut reconnaître avoir assez mal identifiée :

Le 7 décembre 1938, M. R..., âgé de trente-sept ans, géomètre, en rentrant d'une longue course à bicyclette, ressentit dans la région lombaire une violente douleur qui irradia dans les deux membres inférieurs à type de sciatique. Il lui fut impossible de s'asseoir et, même couché, continua à souffrir de façon intense. Le soir, comme il n'avait pu uriner de la journée, un sondage fut nécessaire. Le lendemain, au réveil, la jambe gauche était paralysée.

Ce n'est que plus tard, après sa guérison, que le malade signalera une chute qu'il avait faite dans une tranchée six mois auparavant. Il avait alors déjà ressenti une douleur syncopale « dans les reins », était resté étendu pendant

vingt minutes, puis s'était relevé et avait repris tout de suite son travail ; quelques instants après, il ne conservait plus aucune trace de cet accident dont il avait très rapidement perdu le souvenir.

Après quelques jours de repos, les douleurs se calmèrent, la marche devint possible à l'aide d'une canne, mais la rétention d'urine persista.

Au mois de janvier 1939, M. R... fut examiné par le Dr Haguenau qui me l'adressa dans le service de mon maître, le professeur Cunéo. Il ne souffrait plus. La rétention d'urine, par contre, n'avait pas cédé.

A gauche, diminution de la force musculaire, abolition du réflexe rotulien, pas de troubles de la sensibilité. A droite, aucun signe neurologique. Le rachis lombaire était contracturé, mais il n'existait pas de point douloureux sur les apophyses épineuses.

Les radiographies ne montrèrent pas de lésion osseuse. L'examen du liquide céphalo-rachidien indiqua une dissociation albumino-cytologique. Le Wassermann fut négatif. Le lipiodol, injecté par voie sous-occipitale, dessina un arrêt partiel au niveau de L 1.

Opération le 10 février 1939 (scophédal et anesthésie locale de la peau). Laminectomie L 1-L 2. Après ouverture de la dure-mère, les racines firent hernie. Elles parurent très nettement soulevées en avant, mais il n'y avait pas de tumeur. En écartant le cône terminal, j'aperçus le disque L 1-L 2 qui bombait légèrement. Au moyen d'une petite curette, j'extirpai en réalité peu de chose. La lésion me parut si peu importante que je ne fus pas certain qu'elle était la cause des troubles présentés par le malade. Suture de la dure-mère et des plans musculo-cutanés.

Dès le troisième jour après l'opération, la miction réapparut. La guérison fut totale et rapide et, le 5 mars, le Dr Haguenau nota une force musculaire identique des deux côtés et une réponse presque normale du réflexe rotulien gauche.

Cet homme a repris, un mois plus tard, son métier qui nécessite de longues marches. Il n'a plus jamais souffert ; il a été mobilisé pendant toute la guerre. Je viens de le revoir après dix mois de captivité qui furent très durs et qu'il passa sans aucun trouble.

L'expérience de ce premier cas me permit un diagnostic précis chez 2 autres malades :

Une jeune femme de vingt-huit ans souffrait depuis un an d'un lumbago pour lequel elle avait subi plusieurs séries d'injections locales et épidurales de scurocaïne et de lipiodol. Ces traitements, comme la radiothérapie et la diathermie, étaient restés sans résultat. Une cure à Aix-les-Bains, en juin 1939, avait seule amené une sédation presque complète, mais qui fut de très courte durée ; les douleurs réapparurent en effet peu de temps après avec une irradiation sciatique droite. Brusquement, le 25 juillet, elles devinrent intolérables. La station debout était impossible et la position horizontale très douloureuse. La toux, l'éternuement augmentaient la douleur. Contracture lombaire. Disparition de la scoliose. Signe de Lasègue franchement positif. Aucun signe neurologique.

Les radiographies qui ne montraient pas de modification des corps vertébraux permirent d'objectiver nettement une diminution de hauteur du disque entre L 1 et L 2. Du lipiodol injecté par voie haute, abandonna au-dessus de ce disque, à la partie inférieure de L 1, une gouttelette qui persistait encore deux jours après l'examen.

Le diagnostic de hernie nucléaire postérieure me parut probable. Je ne trouvai aucun traumatisme important dans les antécédents de cette malade. La seule notion à retenir étaient de fréquentes promenades à cheval depuis l'enfance.

Intervention le 8 août 1939 (scophédal et anesthésie locale de la peau). Laminectomie L 1-L 2. Ouverture de la dure-mère. Le cône terminal récliné à gauche, je ne vis absolument rien, mais je retrouvai la goutte de lipiodol que la radiographie avait montrée arrêtée. Sûr de la valeur de cet arrêt, je réclinai encore la moelle et j'incisai en avant la dure-mère. J'aperçus alors une brèche de quelques millimètres qui correspondait au disque et dans laquelle une petite curette entra aisément à 3 centimètres de profondeur. Mais elle ne ramena rien. Je la remplaçai par la boule du bistouri électrique que je promenai à l'intérieur de cette fente

dans le but de détruire ce qui, du disque, pouvait faire hernie dans le canal rachidien. Les deux incisions de la dure-mère furent ensuite suturées.

Les douleurs ont commencé à diminuer le quatrième jour. Elles avaient disparu lorsque la malade quitta la clinique le vingtième jour, à la veille de la mobilisation.

Actuellement (25 mars 1941), cette jeune femme a une activité absolument normale et n'a plus jamais souffert.

La sciatique droite dont se plaignait M^me W..., âgée de trente et un ans, sans profession, débuta en octobre 1938, quelques semaines après un accouchement et intéressa d'emblée le membre inférieur après une courte phase de lumbago. Elle a été tout de suite très aiguë et s'est révélée rebelle aux injections médicamenteuses, à la radiothérapie et à la diathermie. Par contre, elle a cédé à deux injections épidurales de novocaïne, mais a réapparu peu de temps après avec la même intensité.

Elle persista ainsi pendant deux ans avec des intermittences de sédation et d'aggravation, lorsqu'en novembre 1940 apparut une difficulté de plus en plus grande de la miction et s'installa un syndrôme de la queue de cheval prédominant à droite, qui fit entrer cette malade dans le service du professeur Cunéo à l'Hôtel-Dieu.

A l'examen pas de déviation du rachis. La radiographie montra un aspect normal des corps vertébraux et des disques, mais le lipiodol s'arrêta au niveau de L 5, en arrière, au contact de l'arc postérieur.

Bien que l'interrogatoire le plus obstiné ne m'ait pas permis de découvrir, chez cette femme qui n'a jamais exécuté de travail pénible, ni le moindre traumatisme, ni même de microtraumatismes répétés, j'intervins le 7 décembre 1940.

Scophédal et anesthésie locale de la peau. Laminectomie de L 4-L 5 et du bord supérieur de S 1. Aucun battement de la dure-mère. Dès son incision, les nerfs de la queue de cheval firent très fortement hernie. Ils apparurent œdémateux et richement vascularisés. En les écartant, je découvris d'abord le lipiodol, ensuite en avant un peu à droite de la ligne médiane, une tumeur arrondie, de la dimension d'une demi-noisette, recouverte par la dure-mère, siégeant au niveau du disque L 5-S 1 et d'une consistance élastique sous la pointe de la pince qui l'explora. Incision de la dure-mère dont les deux lèvres se laissérent facilement cliver de la tumeur. Je saisis celle-ci au moyen d'une pince et j'extirpai sans aucune traction un très long fragment du disque n'ayant plus aucune connexion avec lui. Les racines reprirent alors leurs places et les deux incisions de la dure-mère furent refermées.

Le fragment discal extirpé mesurait 5 centimètres × 2 centimètres × 0 cent. 6. Il a été sectionné par le D^r P. Gauthier-Villars en une série de tranches perpendiculaires à son grand axe qui intéressent ainsi la totalité de la pièce.

Il s'agit d'un fibrocartilage très dense qui ne se distingue en rien d'un disque intervertébral normal. Il n'existe ni variation dans la densité des tissus, ni inégalité dans la répartition des capsules cartilagineuses, ni lésions inflammatoires ou tumorales, l'homogénéité tissulaire étant la même sur tous les fragments et dans toute l'étendue de chacun d'eux.

Dès le soir de l'opération, les douleurs disparurent, mais la rétention d'urine persista encore trois semaines.

J'ai revu cette malade au début d'avril 1941. Elle ne souffre plus et urine normalement. J'ai constaté encore une hypoesthésie périanale et génitale droite.

Le cas suivant est une longue histoire de douleurs, étiquetée à tort maladie de Kümmel-Verneuil. Ce n'est qu'après échec d'une greffe d'Albee que le lipiodol rectifia le diagnostic et permit, après l'ablation d'un fragment discal compresseur, une guérison complète.

Il s'agit d'un ingénieur de trente-cinq ans qui présentait depuis plusieurs années des douleurs dorso-lombaires extrêmement vives irradiant dans les deux membres inférieurs, plus accentuées à droite. Il y avait de plus, par moments, une douleur précise localisée à la face externe du tiers inférieur de la jambe et attribuée à une fracture de jambe parfaitement réduite et consolidée survenue

à peu près en même temps que l'apparition des douleurs. Une radiographie montra sur la face antéro-externe du péroné une exostose. Je ne pus savoir si cette exostose existait déjà au moment de la fracture, mais elle ne me parut pas devoir lui être attribuée, car le cal péronier était beaucoup plus haut.

Ce malade avait vu de nombreux médecins. L'un d'eux, considérant sans doute l'irritation possible du nerf musculo-cutané par l'exostose comme origine de la sciatique, fit localement plusieurs injections de scurocaïne sans résultat. J'ajoute que tous les traitements essayés, injections sur les lames lombaires, injections sur le trajet du sciatique, injection épidurale de lipiodol, radiothérapie, corset orthopédique, rien ne fit et le malade dut interrompre presque complètement son activité professionnelle.

Une radiographie me montra un léger tassement de L 1 et de L 2 avec un aspect poreux des corps vertébraux. Les disques avaient un aspect normal.

Reprenant l'interrogatoire, j'appris qu'il y avait eu quelques mois avant le début des phénomènes douloureux deux accidents légers si peu importants que le malade, très au courant de son cas cependant, n'avait pas jugé utile de les signaler ; le premier était une chute de cheval sans conséquence immédiate, le deuxième une chute en dansant ; le dos était resté douloureux pendant quelques jours. Sans savoir à quel accident attribuer les troubles actuels, je fis le diagnostic de maladie de Kümmel-Verneuil et pratiquai une longue greffe vertébrale solidarisant les vertèbres de D 11 à L 4. En même temps, sur la prière expresse du malade, je réséquai l'exostose du péroné.

Pendant les six mois d'immobilisation, le malade fut soulagé, mais cependant pas entièrement. Seule, la position genoux fléchis-épaules surélevées le calmait totalement.

Quand il se releva, les douleurs réapparurent avec la même intensité qu'auparavant.

J'ai revu ce malade régulièrement. Il était désespéré. De nouvelles consultations entraînèrent de nouveaux traitements qui restèrent tout aussi inefficaces.

Ayant acquis une connaissance plus précise des lésions discales, je pensai que ce malade pouvait en être atteint. J'injectai par la voie occipitale du lipiodol qui s'arrêta partiellement au niveau de L 1.

Sous anesthésie au scophédal complétée par de l'évipan, je pus, sans grande difficulté, sectionner la greffe au-dessus et au-dessous de l'apophyse épineuse de L 1 et je pratiquai la laminectomie de cette seule vertèbre. Le fourreau dural m'apparut légèrement refoulé vers la gauche. En l'écartant doucement, j'aperçus à droite une petite tumeur cartilagineuse au contact de la racine et la soulevant ; je pus l'extraire très simplement en entraînant un petit prolongement antérieur venant du disque.

Le fragment extirpé, bilobé avec une portion intermédiaire filiforme, mesurait environ 2 centimètres. Histologiquement, il était constitué par du fibro-cartilage avec calcification.

Les suites opératoires furent simples. Les douleurs s'atténuèrent très vite et le malade, depuis trois mois, reste entièrement guéri.

J'ai rapporté récemment le cinquième cas dans une communication sur la pathogénie de la sacralisation douloureuse (séance du 26 mars 1941, p. 257).

Il concerne une hernie du disque L 5-S 1 chez un homme de quarante-deux ans ayant une sacralisation et une sciatique et dont l'utilisation pendant la guerre comme conducteur de camion explique sans doute les microtraumatismes à l'origine de cette lésion.

L'ablation du fragment hernié donna une guérison complète.

Voici donc 5 cas qui ont abouti simplement à la guérison, le premier par laminectomie décompressive, le deuxième par électrocoagulation du disque, les trois autres par suppression du fragment discal compresseur.

Dans 3 cas, la lésion siégeait au niveau du disque entre L 1 et L 2, qui est considéré comme une localisation relativement rare ; dans les deux

autres, elle se trouvait au niveau du disque entre L 5 et S 1 qui est le siège d'élection.

Deux fois j'ai retrouvé un traumatisme qui, bien que peu important (chute dans une tranchée, chute sur le dos) suffit pour expliquer la rupture discale ; dans les 2 cas, il y eut un intervalle libre de plusieurs mois avant l'apparition des douleurs ; deux fois je n'ai retrouvé que la notion de micro-traumatismes répétés (sport hippique, conduite d'un camion) ; dans le cinquième cas, rien ne m'a permis de soupçonner l'origine de l'affection.

Si, dans les 4 derniers cas, le diagnostic a pu être posé avant l'injection de lipiodol, l'intervention fut toujours décidée par l'arrêt lipiodolé.

*
* *

Ces documents pèsent peu à côté des statistiques massives des auteurs américains, des 500 cas opérés à la clinique Mayo par Grafton Lowe et Maurice Walsh, des 300 cas du Massachusetts General Hospital qui appartiennent à Mixter, Barr et Hampton.

Le rôle pathologique du disque intervertébral, malgré les travaux d'Alajouanine et Petit-Dutaillis, malgré la belle thèse de Maurie et malgré les efforts de mon ami de Sèze, n'est pas encore en France suffisamment connu des cliniciens. En attirant leur attention sur lui, nous serons surpris, j'en suis convaincu, de sa fréquence relative.

Mais il ne s'agit pas seulement de faire le diagnostic de la hernie discale devant des signes de compression médullaire. Il faut maintenant savoir reconnaître la lésion dans ses formes purement douloureuses. Instruit de son aspect clinique, on doit pouvoir éviter les longues et lamentables années de souffrance comme celles qu'a supportées mon quatrième malade.

Un lumbago persistant ou une sciatique apparaissant après un effort ou un traumatisme et ne réagissant à aucune des méthodes habituelles de traitement commandent non seulement une radiographie, mais encore une exploration lipiodolée du rachis. L'image d'arrêt du lipiodol vient d'être parfaitement étudiée par de Sèze : images de ralentissement, de déviation et d'arrêt partiel, visibles surtout en trois quarts profil.

Il n'est plus utile de répéter que la laminectomie est une opération simple et sans danger. La localisation précise de la lésion discale permet généralement une courte laminectomie n'intéressant qu'une vertèbre.

Le fragment discal hernié, étant toujours latéral, peut, dans de rares cas, apparaître en dehors du fourreau dural et être extirpé sans ouvrir la dure-mère. Beaucoup plus souvent, l'exploration minutieuse de la partie antérieure du canal rachidien doit se faire en écartant doucement la moelle ou au travers des racines de la queue de cheval. Mais il faut savoir que le nodule n'est pas toujours facile à trouver. Il peut, s'il est petit, passer inaperçu. Il peut aussi, comme chez ma deuxième malade, s'être réduit spontanément. J'ai dû inciser la dure-mère pour apercevoir, au niveau du disque, une fente laissant pénétrer à 3 centimètres de profondeur le stylet. Comme la curette ne ramenait aucun fragment, j'ai coagulé l'intérieur du trajet. Cette malade a guéri sans récidive.

Il est préférable d'extirper le fragment hernié, mais la laminectomie,

mon premier malade en est la preuve, peut suffire à supprimer la compression et à donner la guérison.

L'étiologie discale des lumbagos et des sciatiques élargit ainsi singulièrement le domaine thérapeutique de ces affections.

Mais la pathogénie de cette lésion ne me paraît pas encore définitivement établie. Il est indiscutable que le traumatisme ou les micro-traumatismes répétés jouent le rôle principal, mais n'y a-t-il pas dans un processus inflammatoire associé une cause prédisposante et ne faut-il pas rapprocher cette lésion de l'ostéochondrite disséquante.

De toute façon, les rapports entre le traumatisme et la hernie discale permettent de faire entrer certaines sciatiques dans le cadre des accidents du travail et des maladies professionnelles. Ce qui donne un aspect nouveau au problème médico-légal et ce qui n'est pas le moindre intérêt de la connaissance de ces faits.

## *Sur les sciatiques par hernie postérieure des disques intervertébraux,*

par M. **Th. Alajouanine.**

C'est à l'aimable invitation de votre président que je dois de participer aux travaux de cette séance consacrée aux compressions par hernies discales postérieures ; je suis très sensible à l'honneur que vous me faites en voulant bien rappeler ainsi la part que j'ai prise à l'édification de ce chapitre de pathologie médico-chirurgicale et vous en exprime toute ma gratitude.

Après les exposés si documentés de Petit-Dutaillis et de Sicard, j'aurai peu à dire, d'autant qu'une élaboration conjuguée du même matériel clinique fait que Petit-Dutaillis et moi nous nous basons presque toujours sur une expérience commune. Je voudrais simplement rappeler quelques points des étapes de nos connaissances sur ce sujet, envisager le problème pratique du diagnostic des sciatiques relevant de la chirurgie, apporter quelques réflexions sur leur fréquence et les limites de leur domaine.

C'est ici même, qu'en 1928, nous présentions avec Petit-Dutaillis le premier cas connu de *sciatique unilatérale* guérie par extirpation chirurgicale d'une tumeur bénigne issue du disque intervertébral, et Robineau, en rapportant notre observation, signalait deux cas analogues. Mais, comme Stookey qui, la même année, publiait des cas de compressions médullaires cervicales par chondromes antérieurs extra-duraux, comme Bailey et Bucy, en 1929, et comme d'autres auteurs, nous n'en reconnûmes pas d'emblée la nature exacte. C'est en 1930, que dans deux mémoires de *La Presse Médicale*, nous donnions la première interprétation exacte de ces prétendues tumeurs en établissant pour la première fois leur similitude morphologique et histologique avec les minuscules hernies discales ou nodules fibro-cartilagineux observées sur le cadavre par Schmorl et Andrae au cours de leurs recherches anatomiques sur le disque intervertébral ; en même temps nous envisagions la pathogénie traumatique de ces migrations postérieures du *nucleus pulposus*, à la faveur de l'étiologie clinique de nos cas et aussi de l'expérimentation de Midleton et Teacher expliquant ainsi leur cas de paralysie brusque avec luxation d'un disque. Notre travail, basé sur 3 cas vérifiés, terminait leur étude clinique, anato-

mique et pathogénique, en concluant à l'individualisation d'une nouvelle variété de compression extra-durale qui, disions-nous déjà, « de fréquence peut-être encore insoupçonnée, doit maintenant être systématiquement recherchée devant un tableau de sciatique ou de lombalgie rebelle ».

Depuis lors, de nombreux travaux sont parus sur la question, apportant des listes de plus en plus impressionnantes ; si en 1931 Elsberg publiait déjà 15 observations, il persistait encore à faire de ces formations des chondromes ou des ecchondroses ; mais ensuite leur pathogénie discale est unanimement acceptée et leur étiologie traumatique le plus souvent démontrée. Je ne citerai pas la littérature qui, depuis dix ans, s'est accumulée à ce sujet (la thèse que nous avons inspirée à Mauric, la monographie de Glorieux, le numéro des *Archives of Surgery* de 1940 consacré en entier à la pathologie du disque intervertébral, les intéressantes publications récentes de de Sèze marquent les principales étapes). Ce qui est plus important, c'est de souligner la fréquence de plus en plus grande avec laquelle la hernie discale a été rencontrée et dont la statistique de Love et Walsch représente le culmen (500 cas opérés à la clinique Mayo), c'est surtout de noter une tendance à vouloir considérer que la majorité des sciatiques relève de cette étiologie ; d'aucuns vont même plus loin et envisagent la disparition de la sciatique essentielle ou rhumatismale, intégrée tout entière dans la pathologie discale. Certes, les algies essentielles ne constituent qu'une expression clinique vouée au démembrement progressif, au fur et à mesure du progrès de nos connaissances étiologiques ; encore un démembrement ne doit-il pas être prématuré et intempestif, transformant une vérité incertaine, mais reconnue comme telle, en une fausse certitude. Nous serions certes les derniers à protester contre la recherche systématique d'une étiologie que nous avons engagé à soupçonner plus souvent. Mais nous croyons que les auteurs d'outre-Atlantique vont sans doute un peu vite en besogne, suivis qu'ils soient chez nous d'auteurs plus pressés d'emboîter le pas aux nouveautés modifiées et amplifiées d'outre-mer, que de reconnaître leur origine ici même.

Avant de discuter le rôle des hernies discales dans l'étiologie des sciatiques, se pose un problème plus terre à terre. Comment peut-on faire le *diagnostic de l'origine discale d'une sciatique ?* On peut envisager trois ordres de cas : dans le premier, le diagnostic s'impose d'emblée ; dans le deuxième, le diagnostic, probable ou possible, est confirmé par l'exploration lipiodolée ; dans le troisième groupe, le diagnostic reste en suspens, douteux. Bien entendu, le diagnostic n'est envisagé que devant une algie sciatique, de type radiculaire, ayant une évolution rebelle et ne comportant pas d'autre étiologie décelable (syphilis, diabète, mal de Pott, cancer vertébral, etc.).

Le premier groupe, hernies discales évidentes, réunit les cas typiques; notion étiologique de profession et de traumatisme lombaire, généralement accusé par le malade lui-même qui en fait le début de sa lombalgie ; évolution rebelle sous forme d'une sciatique qui est descendue après une phase de lombalgie et souvent avec des intermittences et des récidives ; sciatique restant unilatérale, ne cédant pas aux thérapeutiques classiques, mais passant de la phase purement algique à une phase d'extériorisation de signes objectifs dont les plus importants sont l'abolition du réflexe achilléen, et une anesthésie dans le territoire radiculaire de L 5 ou de S 1 ; sciatique avec, fréquemment, attitude antalgique évoluant vers une

scoliose ou même cyphoscoliose avec inclinaison vers le côté sain ; à la radio, pincement du disque intervertébral L 4-L 5 ou L 5-S 1. L'épreuve du lipiodol, presque superflue, ne vient que fournir une nouvelle certitude.

Le deuxième groupe comporte des cas de sciatique de symptomatologie moins riche ; la notion de traumatisme est plus discrète, d'un ordre plus banal, ou il ne s'agit que de microtraumatismes professionnels suspectés plus que prouvés ; l'évolution, quoique rebelle, n'a pas la série d'intermittences spéciales ; la sciatique, sans attitude antalgique forcée et fixée, ne s'accompagne pas de signes objectifs nets ; la radiographie est négative ; c'est le seul caractère rebelle qui fera pratiquer le lipiodol, lequel montrera, dans les conditions d'élection sur lesquelles on a insisté, la déformation caractéristique de la hernie nucléaire. On peut dire que sans l'épreuve due au génie de Sicard, épreuve adaptée depuis à la recherche des protrusions postérieures du disque, on ne pourrait ici affirmer le diagnostic.

Reste le groupe des cas douteux, soit parce qu'il n'y a pas d'antécédent étiologique évocateur, soit parce qu'on est encore près de la phase de début de la sciatique, soit parce que celle-ci est encore uniquement à la période algique simple, soit enfin tout simplement, parce que même avec de fortes suspicions cliniques l'épreuve lipiodolée ne fournit pas de déformation qui donne la preuve de la hernie discale, du moins avec certitude. Notre conduite dans de tels cas est de proposer au sujet d'attendre ou, s'il le désire expressément, de lui offrir une intervention de pure exploration qui, plus d'une fois, confirmera l'hypothèse et dans d'autres... nous révélera qu'il y a bien d'autres causes de sciatique d'allure essentielle.

On voit donc, sauf dans les cas caricaturaux de notre premier groupe, l'énorme importance de l'épreuve lipiodolée dans le diagnostic. C'est, autant que dans la notion de fréquence, dans la précision plus grande de ces explorations que consiste l'apport réel de nos collègues américains au diagnostic qui nous occupe. Sa technique est donc également un facteur capital ; je n'y reviendrai pas, après Petit-Dutaillis, sauf pour signaler que je mets au point actuellement, avec Thurel et Welti (1) un mode d'étude, lié avant tout à la grande quantité de lipiodol injecté et qui permet une interprétation plus simple des images par remplissage global du cul-de-sac. Malgré la grande quantité d'huile iodée injectée, le fait de l'injecter par voie sous-occipitale la rend parfaitement supportée ; les inconvénients signalés jusqu'ici semblent donc tenir à ce qu'on emploie la voie lombaire, avec les inconvénients possibles, classiques, de la ponction lombaire. Il n'en reste pas moins que, dans certains cas, un lipiodol totalement négatif ne peut éliminer le diagnostic de hernie discale, dans le cas de cul-de-sac étroit, ou de hernie basse, la hernie se trouvant plus latérale que l'ombre lipiodolée et l'on est alors réduit à la seule clinique.

Que trouve-t-on dans les cas cités plus haut, où le lipiodol ne donne pas la certitude et où le sujet préfère une exploration à sa douleur rebelle : la preuve qu'il est aux sciatiques des causes variées, en dehors des hernies discales :

C'est, dans un de mes cas, un hématome de la gaine de la racine,

(1) Voir la note suivante : Radiodiagnostic de la hernie intrarachidienne des derniers disques intervertébraux.

gonflée et noirâtre, survenue au cours d'un effort chez un sujet éthylique avec déficience hépatique et tendance aux hémorragies spontanées.

C'est l'existence d'une bride inflammatoire créant une coudure de la racine avec congestion et œdème ; il en était ainsi dans un cas observé avec le professeur Mathieu où le diagnostic de hernie discale restait douteux (sciatique rebelle sans signes objectifs importants en dehors d'une hypotonie et d'une diminution du réflexe achilléen, pincement du dernier disque lombaire, arrêt partiel non caractéristique du lipiodol) et où l'intervention pratiquée par Petit-Dutaillis révéla un étranglement de la 5e racine lombaire par une bride dure-mérienne au voisinage de lésions des apophyses articulaires de L 5 et S 1 ; la libération de la racine et la résection des surfaces articulaires malades donne une guérison rapide et durable.

Dans d'autres cas, l'intervention montre une hypertrophie des ligaments jaunes bridant la racine vers le trou de conjugaison ou, comme dans le cas de Decourt et Petit-Dutaillis, un simple état congestif de la racine dans son trajet funiculaire avec vaso-dilatation marquée du plexus artériel et veineux.

Dans tous ces cas, où il n'y a pas de hernie discale, il y a, avec d'autres lésions d'ordre inflammatoire ou congestif, le même état de la racine ; une réaction œdémateuse, se poursuivant même jusqu'au funicule vers le trou de conjugaison ; une fois même un hématome. Et l'on comprend fort bien qu'il y ait dans ce carrefour, où les belles études de Sicard avaient montré que c'était là le point dangereux du trajet du sciatique, avec un mécanisme physiopathologique identique d'étranglement congestif d'une ou plusieurs racines, des causes variées capables de le produire. Que ce soit retardataire d'appeler rhumatismal des altérations articulaires comme celles que nous venons de signaler au niveau de l'articulation interapophysaire postérieure, c'est possible ; il n'y a pas mieux à faire actuellement, et l'on peut dire en tout cas que ces cas douteux nous ont conduit à voir d'autres lésions que les hernies discales et, fait heureux, non moins accessibles à l'effet de l'acte opératoire.

Est-ce à dire qu'il faille opérer toutes les sciatiques durables ? Je ne vais pas jusque-là. Mais, par contre, je ne partage pas entièrement l'opinion de ceux qui croient à l'utilité des traitements orthopédiques des sciatiques avec déformations. Je n'en veux qu'un exemple, assez suggestif ; il s'agit d'un sujet jeune, observé avec de Gennes, offrant une sciatique rebelle datant de deux ans avec des intermittences, survenue après un traumatisme violent ayant fait penser à une fracture lombaire, infirmée par la radio ; cette sciatique s'accompagnait d'une grosse déformation vertébrale antalgique, presque camptocormique, de troubles sensitifs radiculaires de L 5, d'abolition du réflexe achilléen, et la radio montrait le pincement du disque L 4-L 5. Ayant refusé ponction lombaire et lipiodol, le sujet, dirigé par un chirurgien sur un orthopédiste qualifié, fut soumis à une immobilisation plâtrée après redressement vertébral ; dans les vingt-quatre heures s'installait une paraplégie flasque par syndrome de la queue de cheval et rétention d'urine ; appelé alors, je portai le diagnostic de hernie nucléaire aggravée par le redressement, ce que confirma une hyperalbuminose importante et un arrêt global du lipiodol refoulé en arrière au niveau du disque L 4-L 5. Petit-Dutaillis enlevait alors une hernie discale importante, paramédiane dont l'ablation fut

suivie d'une guérison rapide. Un tel fait montre avec quelle prudence doivent être tentées les thérapeutiques orthopédiques des hernies discales, et seulement dans les cas frustes, sans signes objectifs d'altérations radiculaires.

J'ajouterai enfin que la récupération après intervention est d'autant plus rapide et plus parfaite qu'on n'a pas laissé évoluer trop longtemps la compression ; dans un de nos premiers cas, le diagnostic porté fort tard devant une compression sciatique datant de plusieurs années ne fut suivi que d'une récupération fort lente. Enfin, je dirai que, jusqu'ici, je n'ai jamais observé de récidives et je me demande même si le plus souvent, comme le montrent les faits anatomiques, il ne s'agit pas de hernies discales multiples ne se révélant pas de façon concomitante plutôt que d'une récidive *in situ*.

Permettez-moi, en terminant ces brèves réflexions, de me réjouir de l'heureuse postérité qu'a eue la communication faite ici en 1928, puisque de ce cas alors unique ont découlé plusieurs milliers de sciatiques guéries par interventions chirurgicales, ce qui, plus que toute vaine question de priorité, va droit au cœur d'un médecin.

## *Radiodiagnostic de la hernie intrarachidienne des derniers disques intervertébraux,*

par MM. **Th. Alajouanine, R. Thurel** et **H. Welti.**

La hernie intrarachidienne du dernier ou de l'avant-dernier disque intervertébral est, à n'en pas douter, responsable d'un grand nombre de sciatiques ; c'est là un fait qui doit être connu de tous, car il comporte une sanction thérapeutique, qui n'est autre que l'ablation chirurgicale de la hernie du disque.

Il ne faut pas toujours compter sur la clinique pour établir un tel diagnostic : la notion d'un traumatisme à l'origine de la sciatique, la constatation de quelques signes moteurs et sensitifs et l'évolution chronique sont en faveur de cette étiologie, mais bien souvent on ne trouve pas de traumatisme, la symptomatologie est celle de la sciatique la plus banale et l'évolution est entrecoupée de rémissions souvent fort longues. Ce que la clinique ne peut donner, on le demandera à la méthode d'anatomie sur le vivant qu'est la radiographie.

Les renseignements fournis par la radiographie simple sont inconstants et n'apportent qu'une présomption. Le pincement controlatéral du disque n'est qu'une conséquence de l'attitude antalgique, station hanchée et inclinaison antéro-latérale du tronc du côté sain ; seule a de la valeur la diminution de hauteur de tout un disque.

C'est à la radiographie après injection de lipiodol sous-arachnoïdien qu'il faut recourir pour mettre en évidence la hernie intrarachidienne d'un disque intervertébral.

L'épreuve du transit lipiodolé ne donne de résultats que lorsque la hernie est suffisamment grosse pour constituer un obstacle au passage du lipiodol. Tant que nous avons exigé un arrêt, même un arrêt partiel et momentané, nous n'avons découvert qu'un petit nombre de cas. Signalons en passant une erreur qui risque fort d'être commise si l'on

n'y prend garde, c'est de croire que le lipiodol, arrêté en totalité au niveau du disque lombo-sacré, est au fond du cul-de-sac arachnoïdien, la différence de niveau n'étant pas très grande.

En suivant à la radioscopie la descente du lipiodol et en faisant en sorte que celle-ci, par une inclinaison modérée de la table, s'effectue lentement, on peut surprendre une déviation de la coulée lipiodolée, ce qui implique l'existence d'un obstacle latéral ; les constatations radioscopiques doivent d'ailleurs être vérifiées par la prise immédiate de clichés.



Fig. 1. — Sciatique droite. Encoche latérale droite en regard du disque L 4-L 5. Le lipiodol qui a pénétré dans la gaine de la racine correspondante s'arrête au bord supérieur du disque.

Il nous a semblé beaucoup plus simple et plus sûr, pour mettre en évidence une hernie, petite ou grosse, de remplir le cul-de-sac arachnoïdien jusque et y compris le disque intravertébral L 4-L 5 et de prendre en position debout ou en position couchée sur une simple table très inclinée 4 radiographies : face, profil, trois quarts gauche et trois quarts droit. C'est sur le cliché pris de trois quarts d'avant en arrière, le côté douloureux contre la plaque, qu'apparaît le mieux l'encoche produite par la hernie du disque, qui est le plus souvent antéro-latérale ; cette constatation ne prend toute sa valeur qu'après comparaison avec l'autre trois quarts (fig. 2 et 3). Il arrive que, du fait de l'inclinaison contro-latérale du tronc et de la saillie du disque qui en résulte, on constate une encoche du côté sain, mais celle-ci est de peu d'importance. Les radiographies de trois quarts permettent en outre d'étudier les apophyses articulaires.

Etant donné le but que nous poursuivons, remplissage de toute la partie inférieure du sac arachnoïdien et recherche des déformations que provoque immanquablement la hernie du disque, et la nécessité d'injecter




Fig. 2. — Sciatique droite (radiographies de trois-quarts antéro-postérieures). Encoche sur le trois-quarts gauche en regard du disque L4-L5.



Fig. 3. — Sciatique gauche (radiographies de trois-quarts antéro-postérieures). Encoche sur le trois-quarts gauche en regard du disque L4 L5.

une grande quantité de lipiodol, au moins 10 c. c., nous utilisons du lipiodol fluide. Celui-ci a en outre l'avantage de pénétrer assez loin dans les gaines des racines, sinon immédiatement, du moins dans les jours qui suivent l'injection : lorsqu'une racine fait exception et que cette racine

n'est autre que la racine douloureuse, nous avons là une indication précieuse (fig. 1).

On ne manquera pas de nous objecter que l'injection d'une telle quantité de lipiodol n'est peut-être pas inoffensive ; or, jusqu'à présent, il ne nous est rien arrivé de fâcheux, tout au plus une augmentation momentanée des douleurs. Cette absence de réactions ou de leur faible intensité, nous l'attribuons à ce que l'injection est faite par ponction sous-occipitale et non par ponction lombaire ; la ponction sous-occipitale n'est en effet suivie d'aucune déperdition de liquide céphalo-rachidien.



Fig. 4. — Sac dural trop étroit pour qu'une hernie latérale d'un disque retentisse sur lui.

Avec cette méthode, la hernie du disque, si petite soit-elle, ne peut échapper, à moins que son siège ne soit par trop latéral ou que la partie inférieure du sac dural ne soit très étroite, comme il arrive quelquefois. Dans ces conditions, un examen lipiodolé négatif ne permet pas de conclure à l'absence de hernie (fig. 4). Si l'histoire clinique est nette et la sciatique particulièrement douloureuse et rebelle, il ne faut pas hésiter à proposer au malade une intervention exploratrice, qui est pratiquement sans risque et qui est susceptible d'avoir une heureuse influence sur la sciatique, alors même qu'il n'y a pas eu autre chose qu'une simple laminectomie. Chez deux de nos malades, nous n'avons découvert à l'intervention exploratrice qu'un développement anormal des plexus veineux périduraux et tous deux se sont bien trouvés de la simple laminectomie.

## PRÉSENTATION D'INSTRUMENT

### *Instrumentation pour l'enchevillement extra-articulaire du col fémoral,*

par M. **P. Huet**.

Le but que nous nous sommes proposé en imaginant cette instrumentation est le suivant :

Réaliser un appareil léger et simple, de poids et d'encombrement minimes, et qui soit enfin d'un prix d'achat aussi modique que possible ; or, la complexité des modèles actuellement existants, cause de leur prix élevé, est inutile. Grâce à un artifice que nous exposerons plus loin, il est facile de se contenter d'un appareil qui ne permette la correction que dans un seul plan à la fois.

Notre instrumentation se compose des trois pièces suivantes :

1° *Le repère de la tête fémorale* est composé d'un disque métallique épais et opaque aux rayons X, de 1 cent. 5 de diamètre ; à sa périphérie sont disposés 4 petits tenons, percés chacun d'un trou pour permettre la fixation de cette pièce à la peau du triangle de Scarpa. Au centre du disque et perpendiculairement à l'une de ses faces, une aiguille, de 2 centimètres de longueur environ, donne un peu à l'ensemble l'aspect d'une punaise d'architecte. Enfin, l'aiguille est filetée, et une sphère, du diamètre d'une bille d'enfant, filetée femelle, peut être fixée sur ladite aiguille pour en protéger la pointe. Ainsi construit, ce repère présente sur la classique agrafe trois avantages :

*a*) Plus massif, il se voit mieux sur les clichés en cours d'opération.

*b*) L'aiguille dont le disque est porteur permettra à l'opérateur, en traversant les champs de bordure, de ne pas perdre de vue le repère.

*c*) Cette aiguille enfin servira de pivot à la pièce en équerre, comme on le verra plus loin.

2° *L'équerre de correction* comprend deux branches perpendiculaires l'une à l'autre. La plus longue est graduée en centimètres et demi-centimètres pour permettre les mesures indispensables en cours d'opération ; la plus courte est percée de trous équidistants et dont le diamètre est tel qu'ils admettent exactement l'aiguille du disque repère ; la distance qui sépare les trous les uns des autres n'est pas mesurée en millimètres mais « *en rayons du disque* », en sorte qu'à partir du trou 0 (situé dans l'axe de la longue branche) les trous sont respectivement espacés d'un rayon, un diamètre, un diamètre et demi, etc. ; du trou 0. Nous avons choisi cet étalonnage pour la raison suivante : lorsque sur le cliché de face on cherchera à apprécier de combien le repère est décalé par rapport au centre de la tête, une mesure en centimètres sera dénuée de toute valeur en raison de l'agrandissement des images par rapport aux objets (conséquence inévitable de la projection conique que représente l'image radiographique).

3° *Un segment de rapporteur de 50°* sur lequel sont calés deux canons conducteurs admettant la broche de Kirschner de 15/10.

*a*) Le premier canon est fixé sur la ligne 0 du rapporteur ; son extré-

mité, par laquelle sortira la broche pour pénétrer dans l'os et qui sera en contact avec la corticale externe du fémur, est exactement au centre du rapporteur.

*b*) Un deuxième canon, celui-ci mobile, peut être déplacé devant la graduation autour du centre du rapporteur comme pivot, en faisant avec le canon fixe un angle toujours facile à lire. Mais pour que le centre de ses mouvements angulaires soit exactement au point 0 et que ce point coïncide avec l'orifice de sortie des deux canons, il a été indispensable que ce point 0 ne fût figuré par aucun pivot, aucun axe : les mouvements du deuxième canon sont guidés par deux glissières concentriques, ayant ce point 0 comme centre.

Donc le centre du rapporteur, centre des mouvements du canon mobile, est au point de pénétration dans l'os des broches de Kirschner. En fait, une telle réalisation avec cette exactitude géométrique s'est avérée techniquement impossible ; les deux orifices des deux canons sont en réalité distants chacun de 1 millimètre environ du centre et de part et d'autre de lui ; l'expérience montre que cette petite imperfection géométrique est sans inconvénient pratique.

Technique et mode d'emploi. — Précédée d'une injection de 1 centigramme de chlorhydrate de morphine toute l'intervention est le plus souvent réalisable sous anesthésie locale.

1° Réduction de la fracture sur table orthopédique.

2° Fixation du repère métallique sur le centre présumé de la tête fémorale, à l'aide de 4 points amarrés aux tenons et fixés à la peau.

3° Contrôle radiographique de face et de profil ; sur le cliché de face on vérifie en outre la position du repère par rapport au centre de la tête. S'il est exactement en place tout est parfait ; s'il est trop haut ou trop bas cela n'a aucune importance, on laisse le repère en place, la correction sera effectuée au temps suivant ; on note seulement de combien le disque est décalé par rapport au centre de la tête, et on estime le décalage non en centimètres mais en rayons et diamètre de disque.

4° Incision verticale sur la face externe du trochanter ; découverte au point où sera chassé le clou. Dès l'incision de la peau, la plaie opératoire est bordée de champs ; le champ fixé à la lèvre antérieure de l'incision recouvre le disque ; mais l'aiguille dont celui-ci est porteur traverse ce champ, en sorte que, en cours d'opération, sans qu'on ait à soulever ce champ, sans qu'on ait à rechercher l'agrafe à travers le tissu par le palper, le repère restera toujours visible aux yeux du chirurgien.

*a*) Si le repère était bien situé au centre de la tête, enfiler l'aiguille dans le trou 0 de l'équerre.

*b*) Si le repère était trop haut ou trop bas, d'un diamètre de disque par exemple, enfiler le deuxième trou (ou le premier si l'écart était d'un rayon de disque), puis recoiffer l'aiguille de sa petite sphère protectrice. Il suffit alors, *quel que soit le trou dans lequel est enfilée l'aiguille,* de faire pivoter l'équerre de façon à ce que la longue branche, couchée à plat sur le triangle de Scarpa, vienne se superposer au point de pénétration du clou ; ainsi sera déterminé exactement l'axe de visée suivant lequel on introduira une première broche de Kirschner ; celle-ci ira automatiquement en direction du centre de la tête, en projection frontale ; cette manœuvre rappelle en réalité, avec moins de rigueur mais aussi

en évitant l'incision accessoire et l'embrochement de la tête au contact des vaisseaux, le principe sur lequel est basé l'appareil de Brocq et Dulot. Nous avons l'habitude de faire pénétrer la broche de 7 centimètres dans l'os.

5° Nouvelle radiographie : face et profil.

*a*) Sur le cliché de face on lit immédiatement la longueur du clou à employer (en tenant compte du raccourcissement qui résultera de l'impaction) : la situation de la pointe de la broche pénétrée à 7 centimètres de profondeur permet de se rendre compte si un clou de cette longueur sera convenable, trop court ou trop long. En ce qui concerne l'axe de la broche, si l'on a visé convenablement, suivant la longue branche de l'équerre, celui-ci doit être satisfaisant : au cas où il n'en serait pas ainsi, il suffiirait de procéder dans le plan horizontal comme il va être dit ci-dessous.

*b*) Sur le cliché de profil, si la broche ne suit pas l'axe du col, on lit, à l'aide d'un rapporteur, l'angle de correction nécessaire.

6° Sur le rapporteur-guide on cale le canon mobile de façon à ce qu'il fasse avec le canon fixe un angle égal à la correction nécessaire ; puis on introduit le canon fixe sur la broche déjà en place dans le fémur et, tenant le rapporteur-guide dans le plan vertical, on introduit par le canon mobile bloqué en position de correction une seconde broche qui sera l'axe de pénétration du clou.

7° Extraire d'abord la première broche (sans quoi le rapporteur ne pourrait être détaché), puis le rapporteur-guide.

8° Seule reste en place la deuxième broche, sur laquelle le clou est chassé. Si l'on conserve quelque doute, il est toujours possible de faire une nouvelle prise de cliché avant ce dernier temps ; c'est en fait inutile.

9° On termine comme d'habitude par impaction-suture et ablation du repère.

## *Guide-broche pour enchevillement ou forage du col du fémur,*

par M. **Métivet.**

M. Métivet présente un guide broche pour enchevillement ou forage du col du fémur.

---

## PRÉSENTATIONS DE RADIOGRAPHIES

### *Enorme lipome sous-péritonéal pesant 11 kilos,*

par M. **F. Cadenat.**

La tumeur, dont je vais vous montrer la photographie et les radiographies, est, je crois, la plus grosse tumeur abdominale que j'aie jamais enlevée. Elle pèse plus de 11 kilogrammes, exactement 11 kilogr. 130. Mais en plus de son volume, elle présente un certain intérêt clinique par son évolution assez anormale et ses difficultés de diagnostic.

Observation. — La malade âgée de quarante et un ans, est passée du service du Dr Chabrol pour une tumeur abdominale. Le début des troubles remonte à une dizaine d'années pendant lesquelles se sont manifestées des sensations de gêne et de pesanteur disparaissant dans la position couchée. Jusqu'en juillet 1940 l'état reste stationnaire, mais à ce moment apparaissent dans la région hépatique des douleurs aiguës à prédominance nocturne gênant la respiration et durant quelques jours. Aucun ictère, aucun signe hépatique sinon une augmentation de volume du foie qui fait faire le diagnostic de kyste hydatique et diriger sur l'hôpital du Raincy.

J'ai pu recevoir du chirurgien qui l'a opérée le 3 octobre 1940, les renseignements suivants : « La masse est développée dans le lobe droit du foie. Elle est recouverte de tous côtés par un parenchyme hépatique en apparence normal. Ponction négative. Par crainte d'hémorragie et parce qu'on ne sait pas à quelle profondeur se trouve la néoformation, on ne pratique pas de biopsie ».

Depuis l'opération le ventre a augmenté considérablement ce qui pourrait confirmer le diagnostic de néoplasme du foie, n'était le bon état général, malgré un amaigrissement de 10 kilogrammes (en réalité 21 kilogrammes), et l'absence de tous signes de déficience hépatique pour une tumeur de ce volume.

En effet, contrastant avec le buste amaigri de cette femme, l'abdomen présente, dans tout le côté droit, une voussure considérable intéressant le flanc, l'hypochondre et toute la région lombaire. Les veines pariétales sont dilatées. A la palpation la masse est rénitente et régulière ; elle ne suit pas les mouvements respiratoires.

Son bord inférieur s'engage un peu dans le bassin mais peut cependant être assez bien perçu. Le bord interne monte, un peu à gauche de la ligne médiane, vers la région épigastrique. A ce niveau on a l'impression d'accrocher un bord aminci qu'on interprète comme le bord du lobe gauche du foie refoulé vers le bas. La matité de la tumeur se continue avec celle du foie sans zone de sonorité intermédiaire et le bord supérieur de cette matité atteint le 3e espace intercostal. Il existe un contact lombaire total, mais le volume empêche tout ballottement.

Au toucher vaginal on sent très haut, à bout de doigt le pôle inférieur de la tumeur et l'utérus est en rétroversion, comme refoulé.

L'examen général, non plus que les antécédents, ne signale rien d'anormal.

Le diagnostic était assez difficile. Un rein fut facilement éliminé par la radiographie que je vous projette et qui montre que le bassinet, non distendu, est refoulé en bas et en dedans par la tumeur et par le résultat négatif du cathétérisme. De même, cette seconde image qui fixe le déplacement, dans la même direction, d'un côlon transverse normal, témoigne d'un siège extra-colique. Restaient les hypothèses d'une tumeur du foie ou d'une tumeur para-rénale. C'est ce dernier diagnostic que nous aurions accepté sans restriction, n'eût été l'affirmation du premier chirurgien. Quant à préciser quelle tumeur, nous discutâmes avec nos élèves un kyste wolffien et une tumeur para-néphrétique. Personnellement, je penchais vers ce dernier diagnostic pour avoir opéré un volumineux hypernéphrome dont je vous ai présenté, ici même (1), l'observation et que j'avais moi aussi, dans un premier temps opératoire, localisé dans le foie. L'accroissement rapide des derniers mois me semblait le justifier.

*Opération*, le 8 avril 1941 (Schleich). — Incision au bord externe du droit depuis le rebord costal jusqu'au pubis. La masse est sous-péritonéale et se montre immédiatement. Il s'agit d'un lipome très adhérent, mais clivable malgré tout. Son volume le rendra difficile à extraire. On poursuit ses prolongements : vers le bassin, vers la région épigastrique (ce qu'on avait pris cliniquement pour le foie refoulé, n'est qu'une masse lipomateuse en galette) et surtout vers le haut, sous la coupole diaphragmatique. La masse enlevée, sans ligature d'aucun pédicule véritable, on eut une impression bien curieuse à voir la coupole phrénique droite complètement déshabitée. Le foie avait été chassé en totalité de sa place habituelle et on put l'entrevoir par une légère brèche péritonéale faite au moment de la libération lombaire. Le rein droit ne fut pas aperçu.

Le suintement hémorragique important provoqué par la rupture de multiples adhérences obligea à un Mikulicz sous-phrénique et à un drainage.

(1) 60, n° 17, 16 mai 1934, p. 728.

Les suites furent assez simples. Cependant le tamponnement, laissé trop longtemps, fut cause de rétention avec ascension de température. L'ablation des mèches et du sac ramena tout dans l'ordre.

Je m'excuse de ce que les moyens de transport ne m'aient pas permis de vous apporter la pièce qui est fort encombrante. Elle n'a d'ailleurs d'intérêt que par son volume exceptionnel. Elle représente le 1/5 du poids de la malade, puisque celle-ci pesait 60 kilogrammes avant d'être opérée. Ce lipome mesure 50 centimètres de long sur 42 de large et 35 centimètres d'épaisseur. Son aspect est banal et il est bien encapsulé. Histologiquement, malgré son rapide développement des derniers mois, il ne présente aucun caractère de malignité, du moins dans les parties examinées.

Vous reconnaîtrez que, par les temps actuels, il eût été dommage de ne pas essayer d'utiliser cette graisse. Aussi en ai-je confié un petit fragment à mon interne en pharmacie pour en faire le savon que voici. Je l'ai essayé et puis vous dire qu'il est d'excellente qualité. Qui sait si nous ne serons pas un jour heureux de pouvoir transformer les 11 kilogrammes restant en savon de secours pour l'hôpital.

---

## NOTE IMPORTANTE

*Le secrétaire général attire tout particulièrement l'attention de MM. les membres de la Société et correspondants nationaux sur l'intérêt qu'ils ont à déposer sur le bureau le travail qu'ils désirent présenter en séance, en même temps qu'ils demandent son inscription à l'ordre du jour. Les manuscrits remis à l'avance sont plus facilement mis au point, imprimés et corrigés. Ils ne subissent aucun retard dans leur publication. Ils peuvent susciter des discussions documentées, ayant été, au préalable, communiqués à tous ceux qui en auront manifesté le désir.*

*Si, en même temps qu'ils déposent leur travail, MM. les membres de la Société voulaient bien en remettre un court résumé permettant de faire rapidement des comptes rendus à la Presse et des traductions en langues étrangères, ils faciliteraient grandement la tâche du secrétaire général qui leur en conserverait une particulière reconnaissance.*

---

## NOTE TRÈS IMPORTANTE

Le Secrétaire général croit devoir rappeler à MM. les membres de l'Académie que le nombre de pages accordé aux auteurs est le suivant (*figures comprises*) :

*Rapport verbal :* une page.

*Rapport écrit :* quatre pages avec maximum de six pages lors d'un rapport d'ensemble sur plusieurs mémoires.

*Communications :* six pages.

*A propos du procès-verbal :* une page.

*Communication à propos d'un sujet dont la discussion est mise à l'ordre du jour :* deux pages.

*Présentation de malades :* une page pour un malade, avec maximum de deux pages, quel que soit le nombre des malades présentés.

Le Secrétaire général rappelle également qu'aux termes de l'art. 52 du Règlement de l'Académie de Chirurgie *ne sont imprimées de droit que seules les communications faites en séance.*

---

*Le Secrétaire annuel :* M. G. Rouhier

Imprimé par l'Ancne Impie de la Cour d'Appel, A. Maretheux, Dir., 1, r. Cassette, à Paris (France).

Séance du 7 Mai 1941.

*Présidence de* M. PAUL MATHIEU, *président*.

## PROCÈS-VERBAL

La rédaction du procès-verbal de la précédente séance est mise aux voix et adoptée.

## CORRESPONDANCE

La correspondance comprend :

1° Les journaux et publications périodiques de la semaine.

2° Des lettres de MM. BRAINE, HUET, ROUX-BERGER, s'excusant de ne pouvoir assister à la séance.

---

## PRÉSENTATION D'OUVRAGE

M. **Louis Sauvé** : J'ai l'honneur de faire hommage à notre Compagnie de quelques exemplaires d'un petit travail que j'ai fait sur l'anatomie dans la sculpture de Rodin. Il est en quelque sorte le sommaire d'un ouvrage beaucoup plus important en voie de finition. Il y en a certainement parmi nous que la question intéresse, non seulement pour l'exposé des faits anatomiques mais aussi pour la façon dont un grand sculpteur va de la Matière à l'Esprit par le mouvement. Dans les graves soucis actuels, il est bon, il est nécessaire de s'élever au-dessus de tout ce qui constitue notre prison journalière et, suivant le mot de Gœthe, de trouver dans l'art le refuge contre le désordre des choses.

---

## A PROPOS DU PROCÈS-VERBAL

### *A propos du diagnostic radiologique pré-opératoire du volvulus aigu du cæcum,*

par M. **P. Funck-Brentano.**

Répondant à la demande de Brocq qui, à la suite de son rapport sur la malade de Séjournet, nous a invités à présenter les cas de volvulus *aigu* du cæcum radiographiés avant l'intervention, je verse au débat l'observation suivante :



*Publication périodique bimensuelle.*

Mme M..., âgée de soixante-quinze ans, est prise le 10 mars 1941 d'une douleur violente dans la région péri-ombilicale. Arrêt des matières et des gaz. Vomissements d'abord alimentaires, puis, assez rapidement, porracés.

Le lendemain, je suis appelé auprès d'elle. La malade est porteuse depuis de longues années d'une hernie crurale droite et l'entourage pense qu'il s'agit d'un étranglement herniaire.

A l'examen, dès le prime abord, on se rend compte que la hernie, parfaitement

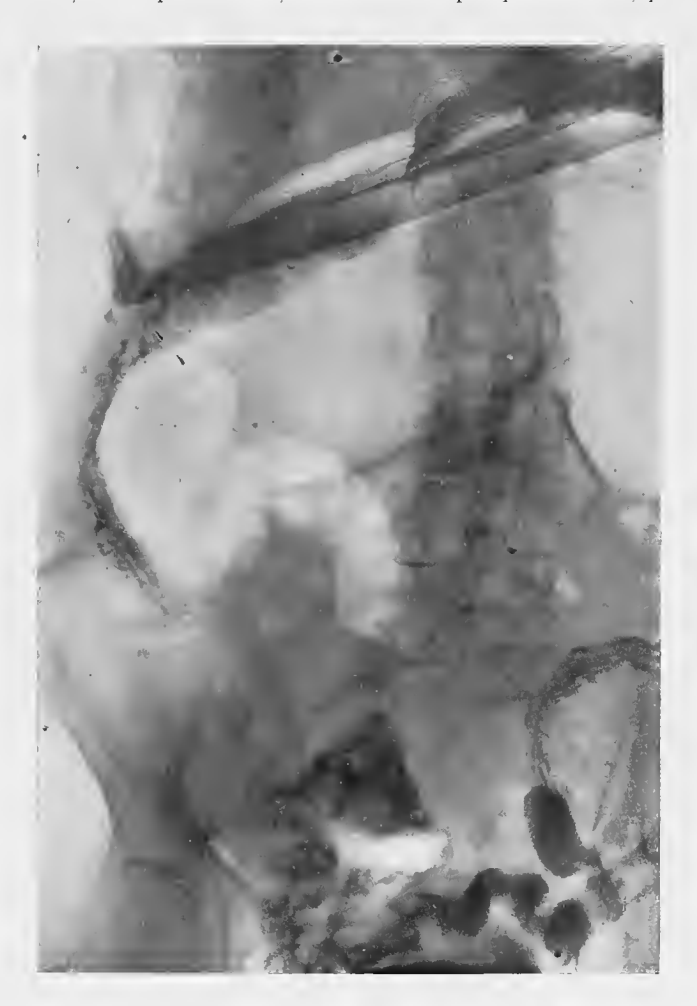


*Image de volvulus aigu du cæcum.* — Radiographie au cours de l'évacuation du lavement opaque. Le côlon ascendant (dont on ne perçoit pas l'origine) est repoussé en dehors par le cæcum volvulé, dilaté, clair. Aboutissant au cæcum : la terminaison iléale très distendue.

réductible, n'est pas en cause. L'abdomen est météorisé, un peu ballonné, asymétrique. On perçoit une très volumineuse tumeur sonore, latéralisée à droite, tout en étant paramédiane, son grand axe étant sensiblement vertical. Quelques ondes péristaltiques sont perçues à la palpation et à l'inspection le long du flanc gauche de la masse. Le diagnostic d'occlusion intestinale est évident. Le toucher rectal est négatif. Quelle est la cause de cette occlusion? Étant donné l'âge du sujet, on penche vers le diagnostic d'occlusion par cancer colique.

Etat général médiocre. Température, 37°5. Pouls, 120. Tension artérielle, 21-11. Deux heures après l'examen clinique la malade est radiographiée par mon ami le Dr Porcher. Voici, résumées au fur et à mesure des différentes explorations, les impressions fournies à Porcher par la lecture des clichés :

Une première radiographie, prise assise (l'orthostatisme étant impossible), permet de noter la présence, dans l'abdomen, d'une anse intestinale transversale, développée surtout à droite sous le foie et ne contenant pas de liquide. L'anse est uniquement aérique.

En décubitus dorsal (on n'ose pas coucher la malade à plat ventre en raison de la tension de l'abdomen) cette anse, énorme, se projette obliquement de droite à gauche et de bas en haut, ayant le volume d'une tête d'enfant. On ne voit aucune bandelette pouvant faire penser à du côlon. La première impression est qu'il s'agit d'une énorme distension d'une anse grêle.

Indépendamment de cette dilatation typiquement segmentaire, on voit se dessiner deux petites anses en forme de cornue qui signent simplement un léger freinage au-dessus et à gauche de l'anse principale météorisée.

Tels sont les renseignements fournis *sans lavement :* on pense *a priori* à une occlusion du grêle terminal, tout en faisant une réserve en faveur d'un volvulus du cæcum, malgré l'absence de l'ombre des bandelettes.

*Le lavement* remplit très vite tout le cadre colique jusqu'à la partie moyenne du côlon droit. Arrivé là, pas de spire de torsion, pas de netteté dans l'arrêt de la colonne opaque. L'anse dilatée est laissée au-dessous et surtout en dedans du côlon droit.

On maintient le diagnostic soit d'occlusion solitaire de la dernière anse grêle, soit de volvulus du cæcum.

Intervention à 19 h. 30, aussitôt après l'examen radioscopique. Anesthésie rachidienne : scurocaïne, 2 c. c. 5

Médiane sus- et sous-ombilicale. On tombe sur une anse énorme surdistendue, véritable « intestin de cheval ». Il s'agit du cæcum volvulé, présentant une torsion de plus de 360°. La torsion s'est faite autour d'une bride spontanée (la malade n'a jamais été opérée) partant de l'angle droit du côlon pour aboutir à la ligne innominée, peu après l'origine de l'iliaque externe. Résection de la bride, détorsion du cæcum, infarci, violet foncé. Cæcum et côlon ascendant sont mobiles. Mise en couverture sous des champs imbibés de sérum chaud. Les champs enlevés, le cæcum présente un aspect voisin de la normale. Sous l'influence de la rachianesthésie, les ondes péristaltiques se déclenchent sous les yeux de l'opérateur. Expression du contenu cæco-colique vers une grosse sonde rectale. Emission d'une grande quantité de matières sur la table. On ne fixe pas le cæcum.

Fermeture de la paroi sans drainage.

Pendant trois jours, injections intraveineuses de sérum salé hypertonique. Suites apyrétiques, très simples. Sortie quatorze jours après l'opération.

Il s'agissait donc d'une occlusion aiguë par volvulus du cæcum. Le diagnostic radiologique opératoire pouvait être posé sur les données suivantes :

*Arrêt irrégulier du lavement opaque à la partie inférieure du côlon ascendant sans apparition de l'image arrondie du cæcum. A gauche du côlon : image claire représentant le cæcum basculé et distendu, et la terminaison dilatée du grêle.*

Il s'est agi, ici, d'une torsion suivant l' « axe transversal moyen », selon la nomenclature de Gatellier, Moutier et Porcher. Les deux éléments pathogéniques classiques se retrouvent chez ma malade : cæcum mobile et bride. La tumeur colique sonore n'était pas transposée à gauche de la ligne médiane. C'est que la torsion, au lieu de se faire selon un axe sagittal (comme dans le cas de Séjournet), s'est faite selon un axe transversal, le cæcum, « érectum », se plaçant immédiatement le long du bord gauche du côlon ascendant, basculé en direction du foie, comme le faisait prévoir la radiographie.

M. **André Sicard**: Dans la séance du 21 avril 1937, M. Moulonguet a rapporté un cas d'occlusion intestinale par volvulus du cæcum que j'avais observé avec mon ami Malgras.

Une première radiographie nous avait montré un énorme ballon cæcal avec niveau hydro-aérique. Le service de garde particulièrement chargé ce jour-là ne me permit pas d'opérer immédiatement ce malade. Quand je revins quelques heures plus tard, le syndrome clinique s'étant modifié, je fis faire une nouvelle radiographie qui montra le cæcum dégonflé et un pneumopéritoine.

La cause de l'occlusion et son siège étaient inscrits sur ces deux clichés, mais il m'avait manqué l'expérience pour les lire car j'opérai ce malade sans diagnostic précis. Je trouvai un cæcum volvulé et perforé.

---

## RAPPORTS

### *La contracture abdominale dans les plaies de la fesse par projectiles de guerre,*

par MM. **P.-F. Leclerc** (de Dijon) et **Y. Sautter** (d'Autun).

Rapport de M. G. Menegaux.

MM. Leclerc et Sautter nous communiquent un travail où ils insistent sur la possibilité d'observer une contracture abdominale dans certaines plaies de la fesse par projectiles de guerre. Voici un résumé de leurs observations :

Observation I. — G..., vu six heures après la blessure. Deux plaies déchiquetées l'une à la région lombaire gauche, l'autre à la partie supérieure de la fesse gauche. Contracture abdominale très nette de la fosse iliaque gauche jusqu'à la ligne médiane. Pouls à 90. Pas de vomissements. Un examen radioscopique montre la présence d'un éclat dans les parties molles.

Débridement des deux plaies. Fracture esquilleuse de la crête iliaque qui est régularisée. Une incision lombaire gauche révèle l'existence d'une hémorragie sous-péritonéale, mais ne permet pas de trouver l'éclat. Guérison sans incidents.

Obs. II. — D..., vu quatre heures après la blessure. Plaie de la partie supérieure de la fesse droite. Contracture abdominale importante de toute la fosse iliaque droite. Pouls à 100. Pas de vomissements. Un examen radioscopique montre la présence d'un gros éclat dans la fesse.

Débridement et épluchage de la plaie ; extraction de l'éclat. Guérison sans incidents.

Obs. III. — B..., vu sept heures aprés la blessure. Plaie de la fesse droite. Contracture de la fosse iliaque droite. Pouls à 90. Pas de vomissements. A la radioscopie, éclat logé dans la fosse iliaque externe.

Débridement et épluchage, ablation de l'éclat. Suites normales.

Obs. IV. — G..., vu huit heures aprés la blessure. Plaie de la région fessiére gauche débordant sur la région lombaire. Contracture abdominale trés intense surtout marquée à gauche. Bon pouls ; pas de vomissements. A la radioscopie, éclat situé dans la région lombaire droite.

Nettoyage de la plaie qui conduit en arrière vers les apophyses transverses, en avant dans la région sous-péritonéale. Laparotomie médiane sous-ombilicale. Pas de lésion viscérale. Guérison.

Obs. V. — Fantassin ayant une blessure par balle. Orifice d'entrée dans la

région fessière haute du côté droit ; orifice de sortie au-dessus du grand trochanter gauche. Contracture intense. A vomi. Pouls incomptable.

Sous anesthésie locale, boutonnière sous-ombilicale ; volumineux hématome sous-péritonéal, mais sans lésion viscérale. Guérison.

Il ne paraît guère difficile d'imaginer la cause de cette contracture. Les observations de MM. Leclerc et Sautter s'apparentent au syndrome parapéritonéal décrit par Rouvillois, par Schwartz et Quénu. La contracture qu'ils ont observée est évidemment due à des hémorragies intramusculaires sous-péritonéales et déclenchant des réflexes péritonéo-moteurs (dans la théorie de Zacharie Cope). Deux fois les auteurs ont eux-mêmes constaté la réalité de l'hématome sous-péritonéal (obs. I et V). Dans les autres cas, peut-être celui-ci existait-il aussi, l'énorme force vive des projectiles de guerre pouvant parfaitement bien créer à distance de la plaie proprement dite des lésions sérieuses.

De toute façon, l'existence de cette contracture peut prêter à erreur. Il existe en effet des plaies pénétrantes de l'abdomen avec orifice d'entrée à la fesse et, cliniquement, il ne semble pas possible de les reconnaître des blessures non-pénétrantes de la fesse.

L'examen radioscopique a, par contre, donné à MM. Leclerc et Sautter des renseignements importants : la position précise du projectile, l'état du squelette sont des facteurs primordiaux pour juger de la pénétration ou de la non-pénétration du projectile. Trois fois sur cinq il leur a permis d'éviter l'ouverture du ventre.

Il n'en reste pas moins des cas difficiles où un doute persiste ; la laparotomie exploratrice permet alors seule d'avoir une sécurité absolue.

Je vous propose de remercier MM. Leclerc et Sautter de leur intéressant travail et de le publier dans nos *Mémoires*.

M. **Basset** : A l'occasion du rapport de Menegaux, j'ai relu les deux travaux qu'avec MM. Rouvillois, Pédeprade et Guillaume-Louis nous avons publiés sur les plaies de l'abdomen pendant la guerre 1914-1918.

Sur 750 observations de plaies abdominales, j'ai retrouvé 10 cas de plaies opérées comportant un orifice de pénétration du projectile situé dans la région fessière.

La proportion est donc faible : 1,33 p. 100, si on considère en bloc toutes les plaies abdominales que nous avons observées.

Mais si on ne tient compte que des 179 plaies pénétrantes avec lésions viscérales traitées par laparotomie, la proportion monte à 5,58 p. 100.

Ceci pour donner une idée de la fréquence, non négligeable, de cette variété particulière de plaies pénétrantes de l'abdomen.

A ces 10 observations j'en puis ajouter une autre où l'orifice d'entrée du projectile était situé au tiers supérieur de la face externe de la cuisse.

Toutes ces plaies — sauf une — s'accompagnaient d'une contracture intense et le plus souvent généralisée de la paroi abdominale, même quand la blessure était encore récente (quatre heures).

Toutes également, sauf une, comportaient des lésions multiples et importantes de viscères creux. Neuf fois le grêle était perforé et si, dans 1 cas, il ne portait qu'une seule lésion et incomplète (la muqueuse étant intacte), dans les 8 autres cas il existait des perforations multiples (de 2 à 10).

Trois fois le rectum était perforé et la vessie deux fois, et le mésocolon

sigmoïde deux fois également ; le cæcum et le côlon ascendant étaient lésés chacun une fois.

Six fois les lésions étaient multiviscérales.

En regard des observations précédentes, j'en signale 2 autres dans lesquelles le projectile ayant traversé de part en part les deux fesses, au-dessus et en arrière des grands trochanters, la ligne unissant les deux orifices d'entrée et de sortie nous a paru passer si loin de la cavité péritonéale que, chez ces blessés qui ne présentaient pas par ailleurs de signes de réaction abdominale, nous n'avons pas pensé que la lésion fût pénétrante et nous n'avons pas opéré.

Or ces 2 blessés sont morts et dans les 2 cas l'autopsie nous a révélé l'existence d'une plaie unique du rectum.

Le toucher rectal que nous n'avions pas pratiqué, nous eût probablement évité une erreur de diagnostic aux conséquences funestes.

Sur 11 blessés opérés 8 ont guéri malgré (pour certains d'entre eux) la multiplicité des lésions viscérales.

Des 3 qui sont morts, 1 avait 7 perforations du grêle, l'autre 10, et le troisième une seule lésion du rectum mais il ne fut opéré que vingt-sept heures après sa blessure.

De notre expérience je tire les enseignements suivants :

Les plaies pénétrantes de l'abdomen par projectiles de guerre, pénétrant au niveau de la fesse, sont d'une fréquence non négligeable (5 à 6 p. 100 des cas).

Les viscères lésés sont d'une part les anses grêles et d'autre part la vessie et le rectum. Très souvent les lésions sont multiviscérales.

Parmi les signes révélateurs de la pénétration, la contracture abdominale est le plus important par son extrême fréquence.

Même isolée, ce qui est exceptionnel, la contracture abdominale, en cas de plaie à deux orifices, justifierait et commanderait la laparotomie.

S'il n'existe qu'une seule plaie d'entrée, l'examen radiologique s'impose, car en montrant le siège du projectile et en objectivant son trajet, il fournit un appoint précieux au diagnostic de pénétration.

En cas de plaie fessière, il faut toujours penser à une pénétration abdominale possible. Le toucher rectal doit toujours être pratiqué. Dans les cas très rares de symptomatologie clinique et radiologique négative, le blessé doit être immobilisé et surveillé de très près, le moindre signe de réaction péritonéale, et en particulier l'apparition de la contracture, comportant l'indication formelle d'une intervention immédiate.

## *A propos de deux cas de fractures de la diaphyse fémorale consolidées avec un important chevauchement et réduites tardivement par section du cal et traction continue par broche de Kirschner,*

par M. **F. Poilleux.**

Rapport de M. Pierre Brocq.

Observation I. — Le lieutenant H..., trente-cinq ans, blessé le 5 juin 1940, à Beauvais. Plaie transfixiante, par éclat d'obus, de la cuisse gauche avec fracture de la diaphyse fémorale. Orifice d'entrée à la face interne de la cuisse dans son tiers supérieur ; orifice de sortie à la face externe à l'union du tiers moyen

et du tiers inférieur. Le blessé est évacué sur Lisieux sur une attelle de Thomas-Lardennois, où il arrive le 7 juin 1940, et où le Dr Eudel pratique l'excision et l'épluchage des deux plaies et la pose d'une broche transtubérositaire tibiale ; attelle de Boppe avec une traction continue. Malheureusement les nécessités de la guerre obligent d'évacuer le blessé le 9 juin, dans un grand plâtre pelvi-cruro-jambier, fait sous traction continue. Le blessé arrive le 10 juin à l'hôpital Saint-Yves, à Rennes, où on retire le plâtre. Une radiographie montre un chevauchement notable des fragments ; on installe alors une traction continue par sparadrap sur la jambe et on immobilise le fémur par une culotte plâtrée.

Le blessé est évacué le 12 juillet à l'H. C. n° 2 de Rennes, où nous le retrouvons. Les deux plaies de la cuisse suppurent légèrement. Ablation du plâtre, mise en place sous contrôle radioscopique d'une broche de Kirschner transfémorale et installation de drains de Carrel pour irrigation continue dans les deux plaies ; attelle de Boppe avec traction continue de 12 kilogrammes environ.

*Radiographies :* le trait de fracture spiroïde siège à 10 centimètres de l'interligne du genou ; l'axe fémoro-jambier est à peu près conservé, mais il existe un chevauchement notable (10 centimètres) des fragments. De profil, le fragment

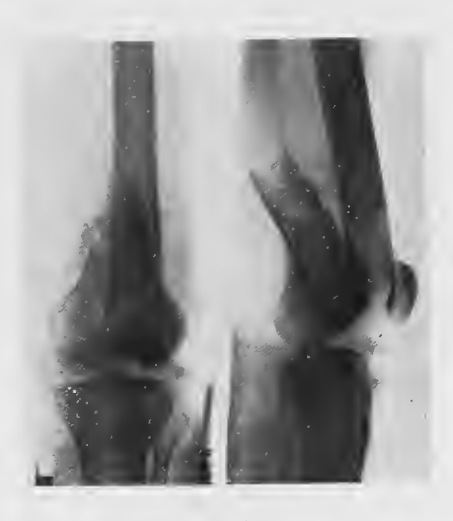


Fig. 1.

inférieur est basculé en arrière et l'extrémité inférieure du fragment supérieur s'est insinuée sous la rotule qu'elle soulève (cliché n° 1).

Les plaies, externe et interne, bourgeonnent et l'on peut supprimer tout drainage le 20 juillet. Nouvelle radiographie après huit jours d'extension : aucune amélioration du chevauchement.

En résumé, *un mois et dix-sept jours* après la fracture, aucune modification du raccourcissement, les plaies se cicatrisent, la fracture est en voie de consolidation.

*Intervention* le 22 juillet 1940, sur table orthopédique et sous anesthésie générale. Empruntant la plaie interne, nous nous apercevons qu'un pont osseux s'est créé entre la face postérieure de la diaphyse et l'extrémité du fragment inférieur, ainsi qu'entre la face antérieure et l'extrémité inférieure du fragment supérieur. Au ciseau et au marteau nous sectionnons ces deux ponts osseux, les deux fragments sont mobiles, et, cependant, une traction de près de 30 kilogrammes sur la broche transfémorale n'amène aucune modification du chevauchement. Petit drain dans l'espace rétro-fémoral que nous avons créé. Le malade est installé sur une attelle de Boppe avec une traction continue de 12 kilogrammes. Suites satisfaisantes.

Le 30 juillet, soit huit jours après l'intervention, de nouvelles radiographies montrent que le chevauchement n'est plus que 2 à 3 centimètres et que la bascule

postérieure du fragment inférieur est presque entièrement corrigée. Nous modifions un peu le dispositif de traction et augmentons cette dernière de 3 kilogrammes. Le 7 août, soit seize jours après l'intervention, le chevauchement est complètement réduit et l'angulation des fragments a presque entièrement disparu, comme le montrent les radiographies (cliché n° 2).

Le 12 septembre 1940, cinquante jours après l'opération, début de consolidation : grand plâtre pelvi-cruro-jambier en noyant la broche dans le plâtre et en laissant une fenêtre au niveau de chaque plaie ; la broche est enlevée huit jours plus tard (Germain). En octobre, le blessé est passé dans un autre service, dans un excellent état ; la plaie interne est cicatrisée, mais il existe dans la plaie externe une toute petite fistule. Le professeur Marquis a bien voulu nous communiquer son avis sur l'état actuel du blessé en décembre 1940, soit cinq mois après l'intervention : la consolidation, dit-il, est effectuée, il persiste un tout petit foyer d'ostéite.



Fig. 2.

Obs. II. — Le soldat Ch..., trente ans, blessé le 16 mai 1940 par les roues d'un canon : fracture fermée des deux fémurs à l'union du tiers moyen et du tiers inférieur de la diaphyse ; en outre, plaie musculo-cutanée importante de la jambe gauche. Evacué sur l'hôpital de Vervins, où l'on nettoie les plaies et où l'on installe une traction continue par bandes collées sur les deux membres inférieurs. Le 31 mai, amputation de la jambe gauche pour gangrène. On néglige alors la fracture de cuisse gauche et on met un plâtre pelvi-cruro-jambier du côté droit. Le 20 juin, on évacue le blessé sur l'hôpital d'Hirson où on réinstalle une extension continue par bandes collées sur le membre inférieur droit.

Extension qu'on laisse en place jusqu'au 10 juillet.

Le 17 août, le blessé est évacué sur le Val-de-Grâce, et, le 6 septembre, il est passé à l'hôpital des Petits-Ménages, soit trois mois et vingt jours après sa fracture. C'est à cette date que nous voyons le blessé pour la première fois. La plaie d'amputation n'est pas complètement cicatrisée et il y aura lieu de refaire le moignon.

Les deux fractures sont consolidées ; les radiographies montrent :

*A droite :* le trait de fracture siège à l'union du tiers moyen et du tiers inférieur de la diaphyse, il est oblique en bas et en dehors. Le fragment supérieur chevauche en dehors et en avant le fragment inférieur sur une longueur de 10 centimètres. De profil, le fragment inférieur est basculé en arrière et son axe fait avec celui du fragment supérieur un angle d'environ 30°. Des jetées osseuses unissent les deux fragments.

*A gauche :* le trait de fracture oblique en bas et en dehors siège à l'union

des tiers moyen et inférieur de la diaphyse. Le fragment supérieur chevauche en dehors et en arrière le fragment inférieur sur une longueur de 8 centimètres ; de profil, les deux fragments sont parallèles, un cal osseux visible unit les deux fragments (cliché n° 3).

*En résumé*, voici un blessé amputé de la jambe gauche au tiers inférieur et



Fig. 3.

qui présente une fracture des deux diaphyses fémorales avec de chaque côté un raccourcissement considérable. Du côté gauche, l'axe est conservé ; du côté droit, au contraire, il y a bien consolidation, mais en position vicieuse, et, d'autre



Fig. 4.

part, il nous semble utile d'essayer de donner au sujet au moins un membre inférieur solide du côté droit.

*Intervention*, le 17 octobre 1940, *cinq mois après sa fracture*, sous anesthésie générale et sous contrôle radioscopique, nous installons le blessé avec une broche de Kirschner transfémorale sur une attelle de Boppe, la cuisse en flexion, et c'est sur cet appareillage que nous opérons.

Par une incision antéro-externe, on découvre les fragments osseux que l'on libère complètement. Puis au ciseau et marteau on sectionne le pont osseux et on avive les deux extrémités osseuses par curettage. A ce moment, quelle que soit la traction exercée sur la broche (nous essayons 25 kilogrammes), le raccourcissement ne se modifie pas, les deux fragments ne glissent l'un sur l'autre que de 1 centimètre. On referme alors la plaie sans aucun drainage. On ramène le malade dans son lit avec une traction de 5 kilogrammes que l'on décide d'augmenter de 2 kilogrammes tous les deux jours si aucun trouble n'est entraîné par la traction. Les suites opératoires sont absolument normales, apyrétiques, le 25 octobre la traction exercée est de 15 kilogrammes. Le 10 novembre, soit trois semaines après l'intervention, une radiographie face et profil est pratiquée ; elle montre que le raccourcissement est presque entièrement réduit, il ne reste plus que 1 cent. 5 à 2 centimètres ; les deux fragments s'accrochent et pas même par pression forte nous n'arrivons à les décrocher (cliché nº 4). Aussi décide-t-on d'intervenir à nouveau.

Le 16 novembre 1940, toujours sur la cuisse en flexion et sous traction sur l'attelle de Boppe, on aborde par une incision médiane antérieure le foyer de



Fig. 5.

fracture que l'on dégage complètement. On sectionne à la scie de Gigli 1/2 centimètre d'os sur le fragment inférieur et 1 cent. 5 sur le fragment supérieur. Grâce à la traction continue la réduction se fait alors presque toute seule. On la fixe par une plaque de Schermann de 90 à 6 vis. On referme complètement la plaie et on réduit la traction à 5 kilogrammes.

Les suites opératoires sont apyrétiques ; le 25 novembre, les radiographies montrent que le résultat obtenu est satisfaisant. Les axes sont bons et la plaque maintient bien les fragments en contact (cliché nº 5). Le blessé quitte le service en parfait état le 25 janvier 1941, deux mois et dix jours après l'ostéosynthèse. Aucun trouble au niveau de la plaque, mais il n'y a pas encore de cal osseux visible à la radiographie.

Voici donc deux observations, un peu différentes d'ailleurs, de fractures du fémur avec chevauchement considérable de 10 centimètres environ. Dans les 2 cas le raccourcissement était définitif, une consolidation osseuse assez solide s'était établie, fixant les fragments dans cette position vicieuse.

Quelles sont les méthodes thérapeutiques que les traités classiques opposent à ces lésions ?

On peut se contenter, après consolidation complète, de faire porter au sujet un appareillage plus ou moins compliqué, destiné à compenser dans

une certaine mesure le raccourcissement. Mais il est pénible, en l'état actuel de la chirurgie osseuse, de laisser un blessé devenir un infirme définitif.

On peut aussi, après avoir attendu la consolidation complète, se décider à intervenir :

Soit pour raccourcir le fémur du côté opposé, très ancienne opération basée sur le principe qu'un muscle dont les points d'attache sont rapprochés, se réadapte facilement. Ugo Camera pouvait, il y a peu d'années, réunir 32 cas personnels dont les résultats étaient parfaits.

Soit allonger le fémur par une ostéotomie très oblique et traction continue ; opération que Putti a pu réaliser non seulement sur des membres atteints de luxation congénitale, mais encore sur des membres dystrophiques.

Cependant ce procédé ne peut être utilisé qu'après consolidation complète de la fracture, ce qui allonge considérablement le temps d'immobilisation du blessé. Clavelin, dans le *Traité de Chirurgie orthopédique,* dit que cette méthode ne permet guère de gagner que 5 à 6 centimètres de longueur. Elle est enfin sujette aux mêmes critiques que la méthode que Poilleux a utilisée.

On peut encore, après consolidation, faire une ostéotomie-résection qui améliore indiscutablement la statique, mais n'améliore en rien le raccourcissement, bien au contraire.

Enfin on peut pratiquer l'ostéotomie du cal et faire une traction continue et lente par broche ; c'est-à-dire une opération très voisine de l'allongement du fémur. Cette méthode, loin d'être nouvelle, est peu utilisée. De nombreuses critiques lui ont été faites. Il ne faut pas oublier, dit Clavelin, qu'en quelques semaines il se crée une rétraction musculaire telle que toute traction importante est dangereuse et donne peu de résultat. Aussi Clavelin la déconseille-t-il formellement dans les cas de cal avec chevauchement de la diaphyse fémorale.

« La connaissance, dit F. Poilleux, de quelques cas d'allongement du fémur nous ont pourtant incités à essayer la méthode de rupture du cal et de traction continue, lorsque notre premier malade nous a supplié de tenter quelque chose pour lui rendre un membre inférieur d'une longueur à peu près égale au côté non blessé. Dans cette observation, l'ancienneté était relative, un peu plus de six semaines, ce qui nous faisait espérer que la sclérose n'était pas considérable. C'est pourquoi nous l'avons essayée prudemment. Aucun phénomène particulier n'est apparu pendant la période d'allongement, aucune rupture musculaire ou tendineuse, aucun trouble vasculaire ou nerveux ; seul le point d'application de la traction était un peu douloureux, douleur supportable d'ailleurs n'ayant nécessité l'administration d'aucun analgésique.

Cependant chez ce malade nous avons beaucoup hésité à intervenir, car il s'agissait d'une fracture ouverte dont la suppuration était tarie depuis peu de temps. Mais en passant par la plaie interne, l'abord du foyer de fracture était facile, ne créant pour ainsi dire aucun décollement, et nous nous sommes contentés de sectionner au ciseau le pont osseux et ensuite nous n'avons fait aucune fermeture. Sommes-nous responsables de la petite ostéite que présente actuellement le blessé ? C'est possible, mais nous ne le pensons pas. Il est vraisemblable que de toutes façons le sujet aurait fait un peu d'ostéite. Le blessé est actuellement consolidé

sans raccourcissement, et on peut espérer guérir facilement cette petite infection.

Pour le deuxième cas, le problème était plus complexe, car les lésions remontaient à cinq mois. La sclérose devait être ici considérable et ce n'est que la réussite facile de notre premier cas qui nous a poussé à tenter encore cette méthode sur ce deuxième blessé. Le résultat atteint, comme le montrent les radiographies, ne nous fait pas regretter d'avoir utilisé ce procédé.

Peut-être a-t-on été trop pessimiste lorsqu'on a écrit que la sclérose musculaire était rapide et définitive. Certes elle est importante puisque la traction immédiate après la section du cal ne permet pas l'allongement, même avec une force considérable, ce qui est d'ailleurs dangereux du fait de la brutalité. Mais il semble que, même tardivement, une traction bien appliquée et continue peut vaincre la sclérose, rendre aux muscles et aux tissus qui les entourent leur longueur primitive sans inconvénient. Ces succès, sur deux sujets présentant un raccourcissement de 10 centimètres, nous incitent à le penser. Comme on observe à l'heure actuelle chez des blessés de guerre de nombreux cas de fractures consolidées avec un important chevauchement, ce procédé, qui n'est guère dangereux, permettrait sans doute d'améliorer considérablement le pronostic fonctionnel de ces traumatisés.

Dans notre première observation nous avons fait un seul temps opératoire parce qu'il s'agissait d'une fracture ouverte et que nous ne voulions pas mettre au contact de cet os infecté un corps métallique. Mais nous n'espérions pas obtenir d'un seul coup une consolidation osseuse comme cela s'est produit. Peut-être l'infection atténuée n'est-elle pas un obstacle aussi considérable qu'on veut bien le dire à la production d'os.

Dans le deuxième cas, nous avons fait dans un deuxième temps opératoire une ostéosynthèse, cela d'une part parce qu'il fallait réintervenir pour le petit chevauchement restant et d'autre part parce qu'il nous a paru rationnel de fixer la réduction. Cette fixation nous a permis, en effet, de diminuer considérablement la traction et d'éviter au blessé le grand plâtre pelvi-cruro-jambier, pénible à supporter et qui gêne la mobilisation des articulations du genou et de la hanche. »

Je vous propose d'insérer ces deux intéressantes observations dans nos *Mémoires*, de remercier M. F. Poilleux de nous les avoir communiquées et de le féliciter de ces deux succès.

---

## DISCUSSION EN COURS

### *Conclusion de la discussion sur le traitement des plaies de poitrine,*

par M. **Louis Sauvé.**

Je tiens tout d'abord à remercier les orateurs qui ont bien voulu participer à la discussion, et notamment mes collègues et amis Robert Monod et Richard dont l'expérience, lors de la dernière guerre, apporte une contribution précieuse à la question.

Des points sont acquis, qu'il convient de mettre en lumière, et sur lesquels il n'est pas besoin de longs détails : c'est la grande utilité de la sulfamidothérapie, à la fois préventive et curative, et de la tente à oxygène : sur ce point tous les orateurs sont d'accord, et je rappelle que ces moyens d'action nouveaux ont précisément été le point de départ de mon travail. La discussion présente n'eût-elle que ce résultat, il est d'importance, et prouve qu'elle méritait d'être ouverte.

Un autre point peut être considéré comme acquis : la gravité particulière des plaies pariéto-pleurales. Robert Monod a bien mis en valeur le caractère ultra-rapide de l'évolution des plaies avec infection à anaérobies de la région pleuro-pariétale. Il a même apporté 4 cas bien intéressants de tétanos foudroyant au cours de plaies du thorax compliquées de pleurésie purulente à anaérobies : ainsi la formule de l'avant-dernière guerre excluant la coïncidence du tétanos et des infections à anaérobies se trouve détruite, et c'est là un fait nouveau qu'il convient de souligner.

De son côté, Richard insiste sur la gravité des fracas costaux dans les plaies pénétrantes de poitrine ; et Maurer, se basant sur l'expérience de l'avant-dernière guerre, donne la formule suivante : « Le danger d'hémorragie est au poumon et à la paroi thoracique, le danger d'infection est à la paroi thoracique et à la plèvre » ce qui, entre nous, prouve que le danger est partout.

Il convient de tirer de cette classe de faits une conclusion sur laquelle tous seront d'accord : la gravité des infections pleurales dans les grands délabrements costaux et la nécessité pour le chirurgien de faire aussitôt que possible une exérèse et un nettoyage aussi parfaits que possible de ces larges plaies. Sous la réserve de cette action chirurgicale précoce et poussée, tous en reviennent à cette vieille formule du baron Larrey, ce très grand chirurgien, que je rappelais au début de mon travail : dans les plaies à thorax ouvert, il faut transformer le thorax ouvert en thorax fermé. Je suis sur ce point de l'avis de Maurer.

Reste le dernier point, celui sur lequel le débat reste ouvert malgré la discussion, celui qui constituait la partie la plus importante de mon travail : *quelle est la conduite à tenir dans le cas des projectiles pleuro-pulmonaires inclus ?*

1° *Tout d'abord la grave question de la conduite à tenir aussitôt après la blessure.* M. Robert Monod se déclare plus interventionniste que moi — sans du reste formuler une règle absolue — dans le traitement précoce des plaies de poitrine ; Richard, par contre, s'abstient dans les sétons thoraciques par balle ou petit projectile. Finalement, il est impossible de retirer du débat une conclusion absolue. Ce qu'on peut dire toutefois, c'est que les opinions des différents auteurs sont moins éloignées qu'elles ne semblent, et je suis d'accord avec Monod, Richard et Maurer, pour admettre qu'en présence d'un éclat pleuro-pulmonaire superficiel avec grosses lésions pariétales, l'intervention s'impose avec nettoyage de tout le cône d'attrition, y compris, bien entendu, l'ablation du projectile. Je me rapproche d'autant plus de l'opinion de Monod que depuis ma communication, j'ai eu l'occasion d'enlever trois projectiles intrapulmonaires avec une bourre vestimentaire importante, cause évidente d'infection.

2° *Vient ensuite la question de l'ablation secondaire des projectiles inclus.* Tous sont d'accord pour reconnaître que les projectiles d'un volume notable doivent être systématiquement enlevés, et, qu'en outre,

doivent être enlevés les projectiles déterminant des accidents infectieux ; en soulignant toutefois qu'il y a un gros avantage à ne pas attendre les accidents infectieux et que l'ablation préventive est préférable.

Si tous sont d'accord sur la nécessité d'enlever préventivement les projectiles inclus d'un volume notable et uniques, la discussion demeure en ce qui concerne le mode d'extraction.

Robert Monod et Maurer, qui adopte les conclusions de Monod, sont d'avis d'opérer en deux temps, si l'appareil de Küss révèle la liberté de la plèvre.

Par contre, Richard reste fidèle en cas de plèvre libre à la thoracotomie en plèvre libre de Pierre Duval, et dans mon mémoire j'étais entièrement de son avis. J'ai encore enlevé, depuis mon mémoire, des projectiles intrathoraciques au nombre de 9 et mon opinion s'en trouve renforcée.

Rien n'est mieux réglé que d'enlever le projectile en un temps, à condition qu'il ait été repéré exactement auparavant et qu'on opère avec, à sa disposition, le contrôle de l'écran. Les 28 cas que j'ai opérés entre juin 1940 et janvier 1941 ont parfaitement guéri, avec une constante simplicité : ils représentaient pourtant des cas difficiles, puisqu'on m'appelait de différents hôpitaux pour les opérer.

Cette intervention en un temps dispense de matériel coûteux et d'examens difficiles ; tout chirurgien de chirurgie générale, expérimenté, est apte à la pratiquer : pourquoi compliquer une question si simple ? A la nécessité qu'invoque Maurer de faire la mesure de la pression intrapleurale et l'opération en deux temps si la plèvre est libre, je réponds par l'éloquence des faits : 28 extractions que j'ai faites, dont 2 juxta-hilaires, ont non seulement guéri, mais guéri simplement. Peut-on espérer mieux, et est-il besoin d'être grand spécialiste ? Il suffit d'avoir l'expérience de la chirurgie et de deux guerres.

3° *Un dernier point reste en litige, et du reste la discussion n'en a pas été abordée :* le traitement tardif des plaies de poitrine, je veux dire la cure radiale des vieilles cavités pleurales infectées. Ce sujet est d'ailleurs remarquablement traité dans la thèse de Charton, prosecteur à Lyon, que j'ai eu le grand plaisir et le grand profit d'avoir comme collaborateur au Val-de-Grâce pendant plusieurs mois.

On tirera avantage, certainement, de la méthode d'aspiration (de dépression pleurale continue plus exactement) qu'il préconise. Des radiographies prises de semaine en semaine nous ont permis de constater la réduction progressive de la cavité pleurale, sans toutefois arriver à la disparition absolue. Et l'éternel problème opératoire des vieilles cavités pleurales se pose : il n'est ni sans difficulté, ni sans danger : *difficultés*, car il est vraiment difficile soit par l'Estlander, soit par le Schede, de faire disparaître ces poches cachées contre la colonne vertébrale et masquées par l'omoplate ; *dangers*, car on est en présence de sujets affaiblis par une infection pleurale ancienne, par une sorte de septicémie pleurale chronique.

Une opération de Delorme a pu être pratiquée avec un parfait succès par Charton : c'est le seul cas observé. Presque toujours la décortication est impossible. Dans les autres cas, des spécialistes de la chirurgie pulmonaire sont vraiment utiles, et, par la combinaison de la dépression pleurale et des thoracotomies en plusieurs temps, ont des chances de finir par réussir.

En terminant, je signalerai que je n'ai pas observé un seul cas de fistule bronchique, et que pas une seule fois la lobectomie n'a été indiquée ; que toutes les opérations de mes collaborateurs et de moi-même ont été faites sans instrumentation spéciale. En outre, le nouveau repéreur automatique de Poitevin présenté ici par MM. Carillon, Belot et Bertrand, dont vous m'avez chargé de faire le rapport, est appelé à rendre de grands services. Dans 1 cas où je l'ai employé avec la collaboration de M. Carillon, professeur agrégé au Val-de-Grâce, il m'a permis de repérer avec facilité et d'enlever non moins facilement un projectile (avec sa bourre vestimentaire) de la région hilaire. Ce repéreur automatique constitue, avec la sulfamidothérapie, la tente à oxygène, la dépression pleurale dans les vieilles cavités, les quatre nouveautés de la dernière guerre.

---

## COMMUNICATION

### *Epuisement en hormone cortico-surrénale du cortex surrénal au cours du choc traumatique expérimental chez le chien. Preuves biologiques,*

par MM. **O. Lambret** et **J. Driessens**.

Je veux tout d'abord souligner que, dans l'exposé de ses recherches sur le choc expérimental qu'il a fait dans la dernière séance, M. Binet s'est avec raison attaché à mettre en lumière l'importance de la diminution de la masse du sang circulant.

Cette diminution qui, dans le choc, est à notre avis le phénomène capital, est connue depuis la Grande Guerre ; elle a été prouvée comme on le sait par Cannon et retrouvée depuis par tous les expérimentateurs. Nous avons même pu personnellement la mesurer chez l'homme et chez l'animal par l'épreuve de la concentration du rouge Congo. Elle a été primitivement attribuée à la stase du sang dans les viscères abdominaux Actuellement, il semble que l'accord se fait pour admettre qu'elle est provoquée par l'exode du plasma à travers les parois des capillaires. C'est le phénomène de l'exhémie.

Le plasma s'échappe avec d'autant plus d'abondance que le traumatisme est plus violent ou plus prolongé. Les conséquences en sont, je le répète, capitales parce que : 1° les vaisseaux se vident, d'où aggravation de l'hypotension et insuffisance d'apport en oxygène dans les tissus, et 2° le plama entraîne avec lui tous les sels dissous d'où chloropénie, diminution de la réserve alcaline, acidose — tous phénomènes caractéristiques du choc.

Où va le plasma dans son exode ? Très certainement, quand le traumatisme n'est pas suffisant pour provoquer un choc mortel, dans la maladie post-opératoire par exemple, le plasma se cantonne au niveau de la région traumatisée. Legueu et Fey ont montré il y a longtemps qu'en ce point la teneur des tissus en chlorure de sodium était augmentée. Nous avons même bâti sur cette localisation, une hypothèse qui considère le phénomène comme une réaction de défense de l'organisme, les apports miné-

raux et hormonaux ainsi constitués auraient selon nous pour but d'aider à la digestion et à la résorption des déchets cellulaires et de fournir *in situ* à l'organisme les matériaux nécessaires à la réparation.

Dans cette communication comme dans celle de M. Binet, il est exclusivement question de chocs mortels dans lesquels par conséquent l'exhémie est extrêmement importante, et ici il est de toute évidence que quelle que soit la puissance — elle est grande — d'absorption du tissu conjonctif dans la région traumatisée, elle n'est pas suffisante pour expliquer les grandes « fuites » du plasma. Ces fuites sont générales et se produisent partout.

Par quel mécanisme ? Par une modification biologique des capillaires, laquelle ne peut être qu'une perméabilité pathologique de leur paroi.

Sous quelle influence cette modification ? En toute évidence par une action neuro-endocrinienne. Il y a plusieurs années que l'on soupçonne fortement que l'insuffisance surrénale aiguë joue un grand rôle dans la pathogénie du choc traumatique. Leriche et nous-mêmes avons appelé l'attention sur les poussées hypertensives qui chez l'animal, au cours des manœuvres expérimentales, précèdent l'hypotension progressive, chaque poussée correspondant à chaque excitation douloureuse.

Ces poussées en flèche coïncident avec une hyperglycémie également en flèche et une spléno-contraction qui sont la signature de l'origine hyperadrénalinique du phénomène.

C'est en nous basant sur cette hyperadrénalinémie, indiscutablement provoquée par des excitations douloureuses, qu'à l'explication du mécanisme du choc purement vaso-motrice proposée primitivement par Leriche, nous avons ajouté un facteur endocrinien (1).

Par ailleurs, un certain nombre d'auteurs ont insisté sur l'analogie étroite qui existe entre les phénomènes humoraux observés dans le choc traumatique et dans l'insuffisance cortico-surrénale aiguë (J. Varangot, L. Binet et V. Strumza, M. Larget et J.-P. Lamare, etc...).

Dans les deux états morbides, on trouve en effet une hypochlorémie, une acidose, une hyperazotémie marquées, une chute de la tension artérielle avec diminution de la masse sanguine par le mécanisme de l'exhémie. Swingle a particulièrement insisté sur l'importance biologique de ce dernier phénomène. Cet auteur confirme que la régulation du métabolisme de l'eau et surtout sa répartition dans les tissus par modifications de la perméabilité capillaire est dévolue au cortex surrénal.

Enfin et surtout, les essais, tentés de nombreux côtés, de traitement du choc traumatique ou opératoire par l'hormone cortico-surrénale (Eucorton, Cortine, etc...) ont donné entre les mains de divers auteurs des résultats extrêmement encourageants.

Mais toutes ces notions récentes, aussi intéressantes fussent-elles, restaient de nature encore imprécise parce que presque entièrement empiriques, elles manquaient d'une base solide constituée par des constatations biologiques précises.

C'est cette base solide que nous apportons aujourd'hui : nous avons pu, au cours du choc traumatique expérimental du chien, constater et mesurer par des dosages biologiques l'épuisement en hormones spécifiques de la cortico-surrénale.

(1) *Bull. et Mém. de la Soc. de Chir.*, 1933 ; *Mém. de l'Acad. de Chir.*, 1936-1937 ; *C. R. Soc. de Biol.*, **104** à **130**, Paris, années 1930 à 1939.

Jusqu'il y a un an environ, de pareilles mesures étaient, sinon impossibles, tout au moins fort délicates. Les méthodes de dosage de la cortine dont nous disposions jusque-là étaient uniquement représentées par les procédés utilisés pour la standardisation des extraits opothérapiques. Il s'agissait d'ailleurs bien plus de tests pharmacodynamiques que de techniques de dosages véritables : tests de survie des animaux surrénalectomisés (Hartmann et ses élèves, Swingle et Pfiffner, Gradinesco et Santa, etc....), test de la fatigabilité musculaire (Everse, de Frenery, Waterman et Laqueur, Giroud et Ratsimamanga), test de la résorption du glucose (Verzan et Lasgt), test de l'évolution des glucides (Britter et ses élèves, Ratsimamanga). En réalité, ces tests étaient à peu près uniquement utilisables dans les laboratoires de l'industrie pharmaceutique, en raison du nombre considérable d'animaux et de la quantité importante de cortine nécessaire.

En juillet 1939, Santa et C. Veil (2), travaillant au Laboratoire de Physiologie générale de la Sorbonne, ont montré qu'il était possible d'utiliser une autre technique, parfaitement adaptable à des dosages en série. Cette technique mettait en œuvre l'action tout à fait particulière de la cortine sur la cellule pigmentaire (mélanophore) des Cyprinides. En mai 1940, A. Giroud, N. Santa et M. Martinet (3) montraient que cette technique permettait de faire le microdosage biologique de l'hormone corticosurrénale. Depuis cette date, A. Giroud et ses élèves ont utilisé avec un succès constant ce microdosage au cours de recherches extrêmement intéressantes établissant l'extrême étroitesse des rapports entre la cortine et l'acide ascorbique. C'est ce microdosage que nous avons utilisé au cours de nos recherches personnelles.

*Principes techniques du microdosage biologique de l'hormone cortico-surrénale :* L'écaille isolée de *Cyprinius carpio* (le cyprin commun de nos eaux douces) présente de nombreuses cellules pigmentaires (mélanophores) qui, comme tous les éléments de cette catégorie, se dilatent sous l'action d'une hormone hypophysaire dénommée de ce fait hormone mélanophoro-dilatatrice et se contractent complètement sous l'action de l'hormone médullo-surrénale : l'adrénaline ; N. Santa et C. Veil ont montré que ces cellules se contractaient aussi, mais *à demi*, sous l'action de l'hormone cortico-surrénale.

L'aspect de l'élément pigmentaire de l'écaille de Cyprin est tout à fait caractéristique au cours de ces trois processus :

Avec l'hormone dilatatrice hypophysaire : la cellule s'étale très largement en rosace.

Avec l'hormone cortico-surrénale, elle se contracte à moitié affectant une disposition en étoile tout à fait caractéristique.

Avec l'adrénaline, elle se contracte au maximum formant une véritable bande dépourvue de toute ramification.

Toute confusion est absolument impossible pour un observateur un peu entraîné (voir fig. 1).

A. Giroud et ses élèves ont minutieusement vérifié que cette semi-contraction du mélanophore n'était provoquée par aucun autre extrait glandulaire et qu'en outre elle l'était également par l'hormone corticale synthétique : désoxycorticostérone et acétate de désoxycorticostérone. L'action est donc bien rigoureusement spécifique.

*Protocole expérimental.* — Nos recherches avec le concours de notre assistante, Mlle Cornillot, ont porté sur 6 chiens de 6 à 10 kilogrammes curarisés, c'est-à-dire non anesthésiés et ayant gardé leur sensibilité intacte, comme dans toutes nos recherches antérieures.


(2) *C. R. Soc. de Biol.*, Paris, **131**, 1939, p. 1172-1175.
(3) *C. R. Soc. de Biol.*, Paris, **134**, 1940, p. 20-22.

Ces animaux étaient soumis, sous respiration artificielle à des manœuvres d'éviscérations abdominales répétées qui, ainsi que nous l'avions constaté expérimentalement après beaucoup d'autres auteurs, entraînent une apparition de l'état de choc en des laps de temps variables (oscillant sur nos chiens entre 30 et 120').

Nous croyons que cette technique est la meilleure, car elle provoque le choc à l'état de pureté avec un minimum de destruction tissulaire. Il n'en est pas de même des méthodes qui utilisent les écrasements et les broiements des membres et qui de ce fait ne sont pas à l'abri des influences toxiques, si tant est qu'elles existent dès les premières heures.

Durant toute la durée de l'expérience, la pression artérielle dans la fémorale fut enregistrée et montra constamment les variations décrites par nous : hypertension paroxystique en flèche par poussées correspondant à chacune des manœuvres traumatiques suivies rapidement d'une hypotension marquée et progressivement accentuée.

L'expérience fut constamment poursuivie jusqu'à la mort de l'animal par effondrement de la pression artérielle, qui, partie de 14 à 11 suivant les cas, finit par être absolument nulle, après être demeurée durant quelquefois trente minutes à des chiffres oscillant entre 1 cent. 5 et 3 ou 4 centimètres de mercure. Immédiatement après la mort, diverses pesées de sang destinées à des mesures du $pH$, de la réserve alcaline, de la glycémie, puis les surrénales étaient prélevées avec d'extrêmes précautions destinées à éviter toute compression digitale ou instrumentale de l'organe et tout de suite fortement congelées par la neige carbonique.




Représentation schématique des divers aspects de la contraction du mélanophore du Cypin, sous l'action de diverses hormones. *a*, Hormone hypophysaire; *b*, hormone cortico-surrénale; *c*, adrénaline.

Cette manière de faire, préconisée par Santa et Veil, par Giroud, vise à empêcher l'adrénaline renfermée dans la médullaire de diffuser dans le cortex. C'est là une précaution indispensable pour la dissection de ces organes mous que sont les surrénales. Nous tenons à faire remarquer que cette précaution est surtout indispensable quand on veut mettre en évidence une hyperactivité du cortex surrénal, ce qui est exactement le cas contraire de celui qui nous intéresse.

Une dissection minutieuse de la surrénale permet de prélever de très petits fragments de cortex qui sont immédiatement broyés dans une quantité correspondante de sérum physiologique, le tout étant laissé en contact durant plusieurs heures à la glacière. Le liquide assez clair obtenu après centrifugation représente l'extrait dont il ne reste plus qu'à mesurer l'activité par la méthode des dilutions progressives permettant de rechercher le degré de dilution correspondant à la disparition de la réaction. Ce degré de dilution mesure exactement l'activité de l'extrait cortical et par conséquent la concentration en hormone de celui-ci.

Dans ces conditions, nous avons constamment observé une diminution considérable de l'activité de l'extrait progressivement diluée, ainsi qu'il ressort du tableau ci-joint résumant nos constatations.

| NUMÉRO du chien | TAUX DE DILUTION correspondant à une réaction négative | VALEUR EN HORMONE du cortex (notation de A. Giroux) |
|---|---|---|
| 1 | 1/2048 | 2,04 |
| 2 | 1/768 | 0,76 |
| 3 | 1/1024 | 1,02 |
| 4 | 1/512 | 0,051 |
| 5 | 1/896 | 0,89 |
| 6 | 1/1024 | 1,02 |

*Nota.* — Les chiffres normaux de nos témoins étaient : taux de dilution, 1/6144; valeur en hormone du cortex, 6,1.

L'examen histologique de chaque glande fut pratiqué systématiquement et ne révéla aucune altération.

De ceci, nous pouvons donc conclure : 1° Il existe dans le cortex surrénal du chien en état de choc traumatique expérimental mortel une diminution considérable du taux de l'hormone cortico-surrénale.

2° Cette diminution varie proportionnellement à la gravité clinique et manométrique des phénomènes de choc.

3° Elle est particulièrement marquée dans les états de choc suraigu s'accompagnant de modifications accusées de la chlorémie, de l'acidose et de la masse du sang circulant, caractéristique maintenant classique de l'état de choc traumatique.

Ces constatations expérimentales sont formelles et il semble logique de faire dépendre l'intensité de cette déficience, et la plus grande facilité avec laquelle elle se produit, du potentiel hormonal du cortex. La glande s'épuise plus ou moins vite en raison sans doute de différences individuelles dans sa capacité sécrétoire. De même, chez l'homme, il est avéré que la résistance au choc traumatique ou opératoire diffère avec les sujets. Nous pensions jusqu'ici que cela tenait à une sensibilité plus ou moins grande du sympathique. Sans aller aujourd'hui jusqu'à faire jouer à la cortico-surrénale un rôle prépondérant dans le choc, on ne peut se défendre, en présence de nos résultats, d'être quelque peu ébranlé et impressionné.

Nous ajouterons que là peut-être est également le secret du mystère de l'inégalité des résultats de traitements identiques pour remédier à des chocs cliniquement identiques, du moins en apparence. Pourquoi par exemple assiste-t-on à de véritables résurrections dès le début de certaines transfusions alors que quelques grammes seulement de sang sont passés par la canule, tandis que dans certaines autres des doses massives restent pour ainsi dire sans effet ?

Du point de vue de la thérapeutique, le sujet est trop complexe et il n'est pas suffisamment débrouillé encore pour que les moyens de lutte contre le choc employés actuellement soient un seul instant discutés. La remarque à faire, c'est que beaucoup de ces moyens s'adressent aux symptômes de l'exhémie, tandis que la thérapeutique hormonale s'attaque peut-être à la cause, avec elle on a une chance de sortir de l'empirisme. Quoi qu'il en soit, nous n'avons pas encore étudié le sang dilué qui donne de bons résultats à M. Binet, mais nous sommes d'accord avec lui sur la valeur de l'action des sérums hypertoniques. Ils ne sont pas souverains; dans les cas très graves, ils sont incapables de rappeler dans les vaisseaux le plasma fugitif. Il semble qu'il y ait un seuil de l'exhémie au delà duquel ils n'agissent pas. N'empêche qu'après les opérations importantes et dans les chocs qui n'entraînent pas une mort rapide, ils sont d'une utilité incontestable et que les petites réactions qu'ils provoquent de temps à autre ne comptent pas à côté des services rendus.

Revenons à la cortico-surrénale pour approuver ceux qui la préconisent et l'emploient en utilisant les extraits opothérapiques du commerce ou l'hormone synthétique. Les modalités sont cependant à préciser de même que le pouvoir actif des différents produits mis à notre disposition. L'expérience nous instruira.

Enfin il nous est permis d'entrevoir la possibilité de compléter et de consolider ce traitement et aussi de préparer nos futurs opérés par l'uti-

lisation large de l'acide ascorbique. Giroud et ses collaborateurs viennent en effet de montrer dans toute une série de travaux très récents et extrêmement intéressants (4) que :

*a*) Les rapports entre l'acide ascorbique (vitamine C) et hormone cortico-surrénale sont extrêmement étroits.

*b*) La richesse du cortex surrénal en hormone spécifique est directement liée à la richesse en acide ascorbique.

*c*) L'acide ascorbique représente, en quelque sorte, le matériel biochimique à partir duquel se forme dans l'organisme l'hormone cortico-surrénale.

Par conséquent, la saturation en vitamine C de l'organisme du futur opéré devrait théoriquement amener une amélioration des suites opératoires.

Les premiers résultats des expériences poursuivies dans ce sens à l'Institut de recherches biologiques de Lille semblent être favorables à une telle hypothèse, mais il convient de se montrer très prudent, car le sujet est très difficile et il exige une longue expérimentation. Quoi qu'il en soit, sans avoir crainte de se tromper, on peut dès maintenant envisager une nouvelle application chirurgicale de la vitamine C.

(*Travail de l'Institut de recherches biologiques de Lille.*
Directeur : Professeur O. Lambret.)

---

## PRÉSENTATION DE MALADE

### *Anthrax traités par l'association iodo-sulfamidée,*

par MM. **Legroux** et **Lenormant**.

On sait que, *in vitro*, le 1162 F empêche le développement du staphylocoque doré (et aussi du bacille tuberculeux et des champignons pathogènes) aussi bien que celui du streptocoque, du bacille du côlon ou des anaérobies. Cependant tous les essais de chimiothérapie dans les maladies produites par le staphylocoque n'ont donné, aussi bien en clinique humaine que dans les infections expérimentales des animaux de laboratoire, que des résultats assez peu satisfaisants.

On sait, d'autre part, que certaines lésions produites par le staphylocoque, comme la botryomycose, sont, au même titre que des tuberculoses ganglionnaires ou cutanées, que les gommes sporotrichosiques et syphilitiques, justiciables du traitement iodé, en particulier de la solution iodo-iodurée que Lugol préconisait jadis comme « fondant et résolutif des manifestations scrofuleuses ». Or toutes ces lésions, quelle qu'en soit la cause, ont pour caractère histologique commun d'être des lésions « nodulaires » : le centre des nodules est dépourvu de vaisseaux sanguins, sa périphérie est vascularisée par des capillaires altérés et souvent oblitérés, le nodule est entouré d'une zone ligneuse de réaction inflamma-

(4) Giroud (A.). Académie de Médecine, séance du 8 avril 1941. *Bull. Acad. Méd.*, 124, p. 408-412.

toire. On comprend que, dans de telles conditions, le sulfamide absorbé *per os* ne puisse atteindre les microbes enkystés au centre du nodule ; mais si, par la médication iodée, on peut faire « fondre le nodule », préparer ainsi la voie au sulfamide, celui-ci pourra exercer son action antibactérienne sur le staphylocoque, même en plein foyer de nécrose.

Telles sont les considérations théoriques qui ont amené l'un de nous à tenter l'association de la médication iodo-iodurée et de la chimiothérapie sulfamidée dans le traitement de la staphylococcie. Pratiquement ce traitement peut se régler ainsi : le premier jour, 4 c. c. d'une solution peptonée d'iodure de sodium ; le lendemain, même dose et 8 grammes de sulfamide ; les jours suivants, on maintient ou même on augmente les doses s'il est nécessaire (nous avons donné jusqu'à 8 c. c. de solution iodo-iodurée) ; puis, vers le sixième ou septième jour, on diminue progressivement et parallèlement les doses de sulfamide et d'iode.

Les 2 malades que nous vous présentons ont été traités de la sorte pour des anthrax. L'un, qui était en même temps glycosurique et a reçu, pour cette raison, 20 unités d'insuline pendant dix jours, présentait un volumineux anthrax du dos : la plaque bourbillonneuse mesurait 6 centimètres sur 7 et était entourée d'un bourrelet inflammatoire rouge sombre, surélevée, large de 4 ou 5 centimètres qui faisait présager l'extension progressive du processus ; la température atteignait 39° et l'état général était inquiétant. Sous l'influence du traitement iodo-sulfamidé entrepris aussitôt, le bourrelet inflammatoire a disparu en trois jours, la plaque bourbillonneuse s'est nettoyée sans intervention chirurgicale, la cicatrisation s'est amorcée rapidement à la périphérie ; la température est redevenue normale le dixième jour. Le malade a guéri après avoir absorbé, en treize jours, 52 c. c. de solution iodo-iodurée et 57 grammes de sulfamide.

Le second malade avait un anthrax de la nuque, gros comme un demi-citron, avec des foyers bourbillonneux multiples ; l'intervention chirurgicale paraissait s'imposer chez lui. Sous l'influence du même traitement, la tuméfaction inflammatoire s'est rapidement affaissée, les bourbillons se sont éliminés spontanément, il n'y a eu ni suppuration, ni sphacèle ; en quinze jours la cicatrisation était presque achevée. Le malade avait absorbé en tout 52 c. c. de solution iodo-iodurée et 43 grammes de sulfamide.

Ces faits nous ont paru intéressants à vous rapporter : sans doute, ce ne sont que deux cas — et il faudrait essayer cette thérapeutique dans d'autres manifestations de la staphylococcie — ; mais l'efficacité nous en a paru certaine et nous pensons qu'il y a lieu d'en poursuivre l'expérimentation.

---

## PRÉSENTATION D'APPAREIL

### *Appareil de radiologie chirurgicale « Chiro-Securix »*, par M. **Merle d'Aubigné**.

Ce nouvel appareil, grâce à un montage nouveau de l'ampoule « Chiro-Securix », permet d'accélérer les manœuvres de centrage dans les examens radiographiques au cours des interventions. Dans l'enclouage pour

fracture du col du fémur, en particulier, le passage de la position « face » à la position « profil » se fait instantanément. L'appareil est également utilisable pour les examens radiologiques au lit du malade.

---

## DÉCLARATION DE VACANCES

M. le Président déclare la vacance de deux places d'associés parisiens.

Les candidats ont un mois pour faire connaître leurs titres et envoyer leurs lettres de candidature.

---

*Le Secrétaire annuel* : M. G. Rouhier.

# MÉMOIRES DE L'ACADÉMIE DE CHIRURGIE

**Séance du 14 Mai 1941.**

*Présidence de* M. Paul Mathieu, *président.*

## PROCÈS-VERBAL

La rédaction du procès-verbal de la précédente séance est mise aux voix et adoptée.

## CORRESPONDANCE

La correspondance comprend :

1° Les journaux et publications périodiques de la semaine.

2° Des lettres de MM. J. Ch.-Bloch, Bréchot, Funck-Brentano, Oberlin, Quénu, Gueullette, s'excusant de ne pouvoir assister à la séance.

3° Une lettre de Mme Madier, remerciant les membres de l'Académie de l'hommage qu'ils ont rendu à la mémoire de son mari.

---

## A PROPOS DU PROCÈS-VERBAL

### *A propos de la nature et de la pathogénie de l'entorse,*

par M. **J. Toubert.**

(Communication lue par M. J. Braine.)

Me sera-t-il permis de verser au débat ouvert au sujet de la nature et de la pathogénie de l'entorse en général et pour celle de la hanche en particulier, une auto-observation qui peut apporter une contribution à cette étude, d'intérêt à la fois théorique et pratique ?

Observation résumée. — T..., soixante-douze ans, médecin, fait, le 25 avril 1941, une chute de sa hauteur sur un sol dur, après avoir accroché du pied une dalle soulevée. Il éprouve un choc violent sur le grand trochanter du côté droit. Il se relève, fait quelques pas péniblement. Assis, il constate qu'il peut soulever le talon jusqu'à l'horizontale et exécuter quelques mouvements d'extension, flexion, abduction et adduction de la cuisse. La douleur restant diffuse, sans point d'élection, il pense à une contusion avec entorse. Ne pouvant procéder lui-même ou faire procéder à une infiltration novocaïnique du foyer profond et sachant qu'un effort de volonté peut remplacer cette action analgésiante, il essaie de marcher. Il y réussit avec deux cannes, puis avec une et enfin sans canne. Le démarrage au départ est difficile, puis la douleur s'atténue, mais la fatigue

survient vite, avec retour de la douleur ; celle-ci cesse d'ailleurs très rapidement par la position assise, presque instantanément.

Traitement simple : bains de lumière rouge, suivis d'exercices de marche avec canne, courts mais fréquents. Les jours suivants, aucun signe subjectif ou objectif de fracture ou de subluxation, persistance de la douleur intermittente avec ses mêmes caractères de variabilité.

Le 7 mai, douze jours après l'accident initial, tentative de soulever à la main un objet assez lourd, douleur aiguë dans le foyer de l'entorse. Continuation du traitement. Les effets de la rechute s'atténuent, une amélioration s'amorce. Elle continue actuellement.

Cette auto-observation appelle quelques remarques.

1° Le syndrome contusion de la hanche avec entorse paraît devoir garder des droits à une existence officielle et il serait peut-être excessif de prétendre que tout traumatisme de la hanche, même peu grave en apparence, doit aboutir à une fracture parcellaire ou à une amorce de subluxation, au minimum.

2° Le symptôme dominant, la douleur, en raison de son caractère intermittent, à éclipse, paraît explicable par des phénomènes d'excitation sensitive, suivis de réflexes vaso-moteurs à point de départ ligamentaire.

La limitation des mouvements provient vraisemblablement d'un réflexe de vigilance musculaire. La mise au repos du membre, en effet, fait disparaître immédiatement toute gêne. La théorie de Leriche de 1934 peut donc suffire à expliquer ce syndrome par des phénomènes vaso-moteurs réflexes.

3° La durée assez longue des suites immédiates de l'accident en cause peut s'expliquer par un léger degré d'hydarthrose consécutive à l'entorse elle-même ou à sa rechute, plutôt que par un petit traumatisme du tissu osseux, d'ailleurs non décelable. A ces phénomènes s'appliqueraient peut-être les idées exprimées par Leriche en 1929, conformes à la pathogénie classique, qui fait de l'entorse vraie, avec ou sans hydro-hémarthrose d'importance variable, une déchirure ligamentaire compliquée ou non d'arrachement osseux parcellaire.

En un mot, il y aurait une symptomatologie avec troubles surtout réflexes pour les cas légers et une symptomatologie avec lésions matérielles pour les cas assez graves et les rechutes. Ainsi, pour la question controversée de l'entorse, seraient mises en concordance la thèse nouvelle de Leriche de 1934 et la thèse classique qui était celle de Leriche en 1929.

Une dernière remarque supplémentaire. L'emploi des injections anesthésiantes autour des foyers, en cas de traumatismes du squelette, ne date pas d'hier. C'est en 1908 que Quénu vulgarisa en France l'anesthésie locale dans le foyer pour la réduction des luxations, procédé déjà employé en Amérique (1885) et en Allemagne (1907). C'est en 1903 que Paul Reclus publia un cas d'injection de cocaïne dans un foyer de fracture du tibia. Ces procédés visaient la suppression du réflexe de contracture musculaire gênant la réduction de la fracture ou de la luxation.

Dans les hôpitaux militaires, la thérapeutique de Leriche type 1934 est employée avec de beaux résultats. Nos collègues de l'armée, Delaye et Bonnet les ont signalés en juin et octobre 1938 à la Société de médecine militaire du Val-de-Grâce.

## *A propos du choc traumatique et de son traitement,*

par M. **J. Meillère.**

Nous voudrions simplement rappeler quelques notions sur la physiopathologie du choc, bien mises en relief par Virgile Moon dans son livre récent, et souligner leurs conséquences pratiques.

Par un mécanisme encore secret, le choc détermine un trouble profond des capillaires, avec perte de leur pouvoir normal d'absorption et de rétention, aboutissant à la fuite du plasma dans les tissus ou exhémie : d'où il résulte une infiltration liquidienne des espaces interstitiels d'une part, une diminution du volume du sang circulant par anhydrémie avec hémoconcentration proportionnelle d'autre part. Le professeur Binet rapproche cette perte du plasma de la perte de sang dans l'hémorragie : il y a cependant ces différences notables que, dans celle-ci, il s'agit d'une perte du sang total, il y a diminution de l'hémoconcentration, enfin les capillaires ont gardé leur pouvoir normal d'absorption et de récupération des liquides.

Le choc évolue en deux phases : l'une de *choc compensé*, latente cliniquement, avec tension artérielle normale par suite de la vaso-constriction artérielle, mais déjà avec hémoconcentration d'environ 6 millions ; l'autre, de *choc décompensé*, où se manifeste le syndrome habituel, avec anoxie, diminution de la réserve alcaline, du glutathion, de la chloropénie : l'hémoconcentration s'élève alors à 7 ou 8 millions de globules rouges, pour atteindre 9 millions dans les chocs graves, ce chiffre marquant le point critique, *point de choc*, à partir duquel les lésions sont irréversibles et le choc irrémédiable.

L'anoxémie crée un véritable cercle vicieux : un sang épais et noirâtre stagne dans les capillaires ; c'est l'altération des capillaires qui entraîne l'anoxémie, celle-ci à son tour aggrave l'état des capillaires.

De ces notions physio-pathologiques, nous voudrions dégager quelques conséquences cliniques et thérapeutiques :

1° *Conséquences cliniques :* l'hémoconcentration, de connaissance ancienne, reste le *meilleur test du choc* et la numération globulaire est le plus simple moyen de l'apprécier. Elle permet de déceler le choc imminent, car elle atteint déjà 6 millions au stade de choc compensé, avant toute baisse de la tension artérielle, en sorte qu'elle en constitue le témoin *le plus précoce.* Elle permet d'en suivre l'évolution, et d'en mesurer la gravité, proportionnelle à l'augmentation des globules rouges, comme aussi de contrôler l'efficacité de la thérapeutique. Elle aide au diagnostic souvent difficile entre choc et états hémorragiques, étant élevée dans l'un, abaissée dans les autres.

2° *Conséquences thérapeutiques :* parmi les nombreuses indications que cherche à remplir le traitement du choc, deux sont capitales :

Combattre l'*anoxémie*, ce qu'on fera en pratiquant une oxygénothérapie précoce et prolongée.

Rétablir la *masse sanguine* et la tension artérielle.

Pour cela, on doit considérer comme accessoire l'emploi des cardiotoniques, puisque la défaillance est périphérique et non centrale, des vaso-constricteurs, puisqu'il y a déjà vaso-constriction artérielle, des

vaso-dilatateurs, puisqu'il y a déjà disparité entre le contenant trop grand — le système vasculaire — et le contenu trop petit — la masse sanguine.

On s'est efforcé de traiter la lésion des capillaires et de provoquer le retour du plasma exhémié : les injections hypertoniques se sont montrées inefficaces ; par contre, on doit souligner l'intérêt des analeptiques vasculaires et des extraits cortico-surrénaux, comme l'a confirmé le professeur Lambret.

En fait, pour rétablir et entretenir la masse liquidienne vasculaire, rien ne vaut encore les grandes infusions de liquides. Mais deux points sont essentiels.

Il faut injecter par *voie intraveineuse :* les injections intratissulaires sont contre-indiquées puisque les tissus sont déjà gorgés de liquides que les capillaires ont perdus et sont impuissants à récupérer.

Il faut introduire des solutions permettant de diminuer l'hémoconcentration : sérums habituels, sérum salé hyposulfité sodique bicarbonaté, ou mieux encore sang dilué, tous deux préconisés justement par le professeur Binet. Par contre, la transfusion de sang total pur est illogique, puisqu'il y a déjà hémoconcentration.

Notons enfin l'intérêt de la numération globulaire qui, par le degré de l'hémoconcentration, permet :

De connaître la quantité de plasma perdue et par suite de liquide à injecter, qui est de 2 à 4 litres par jour suivant la gravité du choc.

De contrôler l'efficacité de la thérapeutique en faisant le point de la réhydratation du sang.

De réaliser une thérapeutique presque prophylactique du choc, en en permettant le diagnostic précoce au stade de choc compensé.

Tels sont les principes, qu'avec Iselin nous avons coutume d'appliquer dans le service de notre maître, M. le Dr Girode, afin d'éviter le choc opératoire.

---

## RAPPORT

### *Surrénalectomie datant de deux ans et demi pour maladie de Buerger,*

par M. **F.-P. Leclerc** (de Dijon).

Rapport de M. Guimbellot.

Oppel estime que dans les thrombo-angéites à forme sévère, on peut parler de guérison après surrénalectomie lorsque deux années se sont écoulées sans que de nouvelles amputations aient été nécessaires. C'est pour cette raison que F.-P. Leclerc présente l'observation d'un malade opéré par lui, et restant guéri deux ans et demi après l'intervention. Voici cette observation résumée :

M. C..., originaire de la Bourgogne, vient me trouver pour la première fois, en 1937. Son affection a débuté il y a dix ans. Auparavant, il n'avait jamais été malade ; aucune trace de spécificité ; Bordet-Wassermann toujours négatif.

L'affection a commencé par des douleurs des membres inférieurs, plus spécialement aux orteils droits et, en hiver, avec claudication intermittente. Le petit orteil droit, devenu blanc et froid d'une façon permanente, perd rapidement son ongle.

En 1929, une ulcération importante apparaît au gros orteil droit, qu'on ampute ; la cicatrisation mettra un an et demi à se faire.

En 1931, le gros orteil gauche s'ulcère à son tour et est également désarticulé ; la plaie ne sera pas encore cicatrisée en 1937.

La claudication intermittente entrave de plus en plus l'activité du malade, qui ne peut faire 1 kilomètre sans s'arrêter trois à quatre fois. Les douleurs, surtout vives au froid au début, deviennent peu à peu intolérables à la chaleur. Le malade ne dort plus.

En 1935, il commence à souffrir des membres supérieurs, et d'emblée les douleurs sont plus vives qu'aux membres inférieurs ; dès le début de la mauvaise saison, les mains sont le siège de syncopes blanches très pénibles.

Des excoriations apparaissent à l'annulaire et à l'index droits. En 1936, l'index et le médius gauches s'ulcèrent, et ces plaies, atones, entraînent des douleurs de plus en plus vives, ne laissant plus une nuit de répit. En 1937, l'annulaire gauche s'ulcère à son tour.

*Examen en septembre 1937.* — Le malade est très amaigri, mange très peu. Cœur, reins et poumons normaux. Tension, 14-8. Le malade est un grand fumeur, mais ne boit jamais d'alcool.

Aux membres inférieurs : à gauche, ulcération grisâtre très douloureuse à la place du gros orteil, laissant voir la tête du métatarsien dénudée ; à droite, cicatrice du gros orteil encore suintante. Des deux côtés : pieds violacés, glacés ; fémorale, poplitée, tibiale postérieure perceptibles à la palpation. Aux deux jambes, oscillations faibles, un peu plus nettes à droite : indice 1,5 à 10 et 11 de chaque côté.

Aux membres supérieurs : à gauche, ulcérations grisâtres, atones, très douloureuses au moindre contact à l'extrémité de l'index et du médius, avec un fragment osseux nécrosé, saillant dans la plaie de l'index. Humérale et cubitale battant normalement, mais la radiale n'est perçue en aucun point.

A droite, petite plaie atone de l'annulaire. Battements normaux des artères.

Oscillations plus faibles à droite (2 à 11) qu'à gauche (3 à 12 et 11). Les modifications après bains chauds et froids sont normales.

*Traitement.* — Tous les traitements médicaux institués depuis dix ans ont échoué : acécoline à hautes doses, cyanure, novarsénobenzol, sérum hypertonique, cessation du tabac, etc.

F. Leclerc pratique d'abord *4 sympathectomies :* 2 périhumérales et 2 périfémorales. Une amélioration momentanée a lieu, surtout aux membres inférieurs où l'ulcération, datant de cinq à six ans, se cicatrise. Mais, en quelques jours, les douleurs reprennent aux membres supérieurs, surtout à gauche, plus violentes que jamais.

On fait alors des *infiltrations stellaires* répétées, qui donnent aussi une amélioration nette de quelques jours ; puis les plaies de la main gauche continuent a creuser et le malade à souffrir.

Une *stellectomie gauche* sous anesthésie locale donne ensuite une amélioration immédiate importante.

En décembre 1937, les ulcérations des pieds sont cicatrisées et indolores ; la sensation de froid au pied a disparu ; la claudication intermittente n'apparaît qu'après une longue marche. La main droite est sensiblement normale.

Mais la main gauche reste toujours très douloureuse, la gangrène creuse, et on doit amputer la phalange unguéale de l'index ; les insomnies recommencent.

F. Leclerc enlève alors sous anesthésie locale l'*artère radiale gauche* de la bifurcation à la tabatière anatomique. Elle a l'aspect d'un cordon blanchâtre, et histologiquement est complètement oblitérée par du tissu conjonctif jeune, contenant de nombreux vaisseaux ; l'intima a disparu, confondue avec le tissu néoformé. Cette opération n'amène de soulagement que le premier soir.

En janvier 1938, il faut désarticuler à gauche la 1re phalange de l'annulaire et la 2e du médius. La main droite devient aussi très douloureuse et l'annulaire s'ulcère en une plaie rapidement profonde. La température est à 38° tous les soirs. La morphine ne calme pas la douleur.

Le professeur Leriche voit le malade et conseille la *surrénalectomie gauche.*

Celle-ci est pratiquée en mars 1938 sous anesthésie à l'avertine-éther. Après résection de la 12e côte, on trouve assez facilement la glande ; on l'isole au tampon jusqu'à ce qu'elle soit entièrement visible, appendue à ses pédicules. On l'enlève alors doucement, la veine surrénale servant de tracteur. Fermeture totale.

L'examen histologique de la glande ne révèle aucune lésion particulière, à peine une légère sclérose périvasculaire.

Suites opératoires simples. Le soulagement ressenti est immédiat. Le lendemain, les pieds et les mains sont beaucoup plus chauds, les doigts plus souples ; les atroces douleurs nocturnes disparaissent pour la première fois complètement.

Après un mois et demi, le malade reprend ses occupations qu'il n'abandonnera plus désormais ; il est revu tous les deux mois et depuis septembre 1939 examiné par F. Leclerc à chacune de ses permissions.

En janvier 1941, état général excellent : le malade a engraissé, et travaille toute la journée sans fatigue. Tension, 11-6. Il fume encore 2 cigarettes par jour malgré les interdictions. Il dort normalement et n'a plus eu de douleurs nocturnes depuis l'opération. Il a bien supporté le rigoureux hiver 1939-1940. Il a senti quelques douleurs à une ou deux reprises à un doigt de la main droite, mais elles ont vite cédé à la Padutine, inefficace avant la surrénalectomie. Les douleurs à l'exercice n'ont qu'en partie disparu ; le malade peut faire 2 kilomètres à pied, mais pas plus ; au delà, il a des crampes. La cicatrisation des ulcérations a été complète quelques semaines après l'opération et a persisté depuis.

Les battements artériels restent perceptibles. Aux membres inférieurs, l'indice oscillométrique est sensiblement le même qu'en 1937 : 2 à droite, 1,5 à gauche. Aux membres supérieurs, l'indice est de 4 à 10, des deux côtés. La tension artérielle a baissé de 14-8 à 11-6.

*En résumé :* il s'agit d'une maladie de Buerger grave évoluant depuis dix ans et ayant nécessité successivement la désarticulation des deux gros orteils et des amputations partielles de trois doigts.

Chez ce malade tous les traitements médicaux ont échoué, et de même quatre sympathectomies, des infiltrations stellaires répétées, une stellectomie gauche, l'ablation de l'artère radiale gauche tout entière. Les douleurs persistent extrêmement violentes, les ulcérations s'accroissent.

Seule la surrénalectomie gauche pratiquée en mars 1938 fait disparaître à peu près complètement les douleurs, permet le sommeil, la reprise de la profession, la cicatrisation des ulcérations et supprime toute nouvelle amputation, ceci depuis deux ans et demi.

M. Leclerc estime que l'on peut ici parler de guérison due à la surrénalectomie. J'ai eu l'occasion de voir son malade, de l'interroger et je partage son opinion.

Il conclut que la surrénalectomie ne peut évidemment pas faire retrouver la perméabilité à des artères déjà obstruées ; mais que, pratiquée de bonne heure, elle semble l'opération la meilleure à diriger contre la maladie de Buerger, les opérations sympathiques n'étant utilisées que comme adjuvant.

Je vous propose de remercier M. F.-P. Leclerc de nous avoir apporté cette intéressante observation. Elle est, je crois, la seule observation de surrénalectomie pour maladie de Buerger apportée à cette tribune depuis le rapport de Leibovici et Stricker au Congrès de Chirurgie de 1934.

M. **Sylvain Blondin :** De l'intéressante observation de M. F.-P. Leclerc il me semble qu'un élément capital à retenir est l'étonnante action de l'épinéphrectomie dans une maladie de Buerger qui avait déjà subi de nombreuses opérations. L'ablation de la surrénale, quelles que soient

ses visées pathogéniques, a en effet une action sur les douleurs d'une rapidité surprenante.

J'ai pratiqué trois fois l'opération d'Oppel pour maladie de Buerger : la première observation date de 1932 et a été présentée par mon maître Louis Bazy à la Société nationale de Chirurgie : le résultat immédiat était magnifique, il ne fut pas durable, opéré en 1932, j'ai dû, en 1936, amputer de cuisse ce malade, souffrant atrocement, tuberculeux cavitaire, morphinomane. Il est mort en 1937.

La seconde observation est un beau succès : opéré en 1933, cet homme n'a subi aucune mutilation, ne souffre plus, marche et peut travailler.

La troisième observation est récente, j'ai opéré ce malade en novembre 1940 : le résultat est bon, ce malade ne souffre plus. Il est intéressant de constater qu'il avait subi auparavant une sympathectomie lombaire dont le résultat n'avait été que partiel.

De ces 3 observations, l'une est un échec après quatre ans, l'autre est un succès complet datant de huit ans, la troisième est récente. On ne peut en conclure aux indications de l'opération d'Oppel, mais elles me semblent devoir engager à persévérer dans cette voie ; il faut en appeler de la condamnation que Leibovici a portée, en 1934, sur cette opération ; l'échec de tous les traitements, en particulier, de la méthode de Silbert, a été flagrant dans nos 3 cas et aucun traitement ne nous a donné, comme l'épinéphrectomie, la disparition des douleurs ; quelle est la proportion des succès définitifs, c'est ce que de nouveaux travaux doivent nous apprendre.

---

## COMMUNICATIONS

### *Quelques remarques sur les cas de tétanos observés durant la récente guerre,*

par M. **Louis Sauvé**.

Pendant la guerre 1939-1940, j'ai eu personnellement l'occasion d'observer 7 cas de tétanos. Leur évolution a différé considérablement de l'évolution classique, puisque sur ces sept cas, deux fois seulement il s'est agi de tétanos généralisé classique ; les cinq autres fois il s'agissait de tétanos localisés ou de tétanos très atténués. Voilà le fait important en lui-même ; il m'a suffisamment impressionné pour que je me permette devant vous quelques considérations.

Sur les 7 cas observés, un seul est mort (1 cas généralisé), tous les cas atténués ou localisés ont guéri. Le cas de tétanos qui a guéri et qui était un cas sévère avec, pendant huit jours, température vespérale au-dessus de 38°5 a été soigné, outre les injections normales de sérum et les fortes doses de chloral, par des injections locales d'alcool (périnerveuses).

Sur les 5 autres cas, 2 ont été des tétanos localisés, les 3 autres des tétanos atténués.

Un des cas de tétanos localisé était consécutif à une amputation de cuisse au tiers moyen faite sur le front ; il a apparu quatorze jours après l'amputation, consistait essentiellement en convulsions toniques des

muscles du moignon, survenant par crises subintrantes très volumineuses empêchant le blessé de dormir, celui-ci se tenait en permanence sur le ventre, estimant souffrir moins ; il est resté dans cette position ventrale pendant cinq semaines. La présence de bacilles de Nicolaïer avait été constatée dans la plaie du moignon. (Le blessé a fini par guérir au bout de six semaines à la suite de doses massives de chloral et de doses répétées [60 c. c. par jour] de sérum antitétanique.)

Un autre cas de tétanos localisé au bras, moins sévère, à la suite d'une plaie au coude, a guéri en quinze jours par le même traitement.

Les 3 autres cas ont été des cas de tétanos atténué. Le premier a été observé sur un des infirmiers de mon service de Lariboisière que les hasards de la campagne avaient amené à Bégin. Il avait un projectile (éclat d'obus) situé derrière l'extrémité inférieure du tibia, en avant du tendon d'Achille. On avait essayé à deux reprises dans une ambulance d'extraire ce projectile ; il fut extrait sans difficulté à Bégin sous le contrôle intermittent de l'écran. Le lendemain de l'opération (seize jours après la blessure), le blessé accusa un léger trismus, un peu de raideur de la nuque, des douleurs avec contracture au niveau du tendon d'Achille; traité par les injections massives de sérum et le chloral, il guérit en dix jours.

Un autre cas très fruste, avec surtout de la dysphagie et du trismus était consécutif à une petite plaie du dos de l'articulation phalango-phalanginienne du médius droit. Les diagnostics les plus divers, y compris celui d'helminthiase, furent portés dans le service des contagieux de Bégin où il était entré précisément pour helminthiase. A l'anesthésie locale, j'enlevai la tranche cutanée et sous-cutanée correspondant à la plaie cicatrisée : l'examen bactériologique révéla des bacilles de Nicolaïer et des spores dans la tranche enlevée. Le blessé guérit en huit jours par le chloral et le sérum à hautes doses. Le septième cas (plaie du dos de la main) est superposable au précédent.

En résumé, ces observations m'ont impressionné par leur caractère atténué ou local. Aucun de ces blessés ne pouvait préciser s'il avait eu une vaccination anatoxinique spécifique ; ils se rappelaient seulement avoir été « piqués » au régiment contre la fièvre typhoïde. Néanmoins, il n'est pas illogique de penser qu'ils avaient reçu la triple vaccination anatoxinique contre l'Eberth, le Klebs Löffler et le Nicolaïer. Ainsi pourrait s'expliquer le caractère localisé ou atténué que ces cas ont revêtu.

A cette remarque, je veux ajouter la suivante. Le seul cas de tétanos terminé par la mort avait été envoyé tardivement dans un service de chirurgie au Val-de-Grâce. Il avait été traité longuement auparavant par les injections intraveineuses de somnifène. J'estime qu'un temps précieux avait été ainsi perdu. Les barbituriques sont, dans le traitement du tétanos, des calmants non spécifiques ; le chloral ou le chloroforme revêtent au contraire le caractère d'antidotes spécifiques, puisque, sans inconvénient, on peut les administrer à des doses doubles ou triples des doses normales. Je considère le traitement par les barbituriques comme un trompe l'œil, sans action directe contre la toxine tétanique ; le chloral agit au contraire bien plus comme destructeur de la toxine que comme calmant, et ce vieux mode de traitement est encore celui qu'il faut employer dès le début, concurremment avec les injections massives de sérum spécifique.

M. **H. Welti**: A propos de l'intéressante communication de M. Sauvé, je tiens à rapporter les constatations que j'ai faites à mon ambulance à Béthune, en mai et juin 1940.

Aucun cas de tétanos ne fut observé parmi les 218 blessés militaires qui furent soignés dans cette formation du 24 mai, date à laquelle l'ambulance fut faite prisonnière, jusqu'au 30 juin.

La sérothérapie préventive fut pratiquée chez tous ces blessés au moins deux fois, tout d'abord le jour de leur admission, puis le dixième jour ; certains reçurent, en outre, par précaution, des doses supplémentaires de sérum, car, étant donné les circonstances, je redoutais tout particulièrement l'apparition de tétanos.

Au point de vue chirurgical, tous les blessés de première et de deuxième urgence purent être opérés dans les heures qui suivirent leur arrivée à l'ambulance. Leurs plaies furent largement excisées et systématiquement pansées à plat. Les blessés, qui présentaient des délabrements importants des membres et chez qui la chirurgie conservatrice paraissait comporter des risques, furent amputés. Pour 8 blessures articulaires du genou, 6 résections furent faites à titre préventif ou dès l'apparition d'accidents infectieux. En outre, dans la courte période pendant laquelle la stérilisation ne put être assurée d'une manière parfaite, aucune intervention chirurgicale intempestive, ne fut pratiquée.

Ces deux facteurs — sérothérapie préventive, mise en pratique de méthodes chirurgicales donnant le maximum de sécurité pour prévenir l'infection — furent évidemment les facteurs les plus importants de prophylaxie antitétanique. Néanmoins, nous pensons que le fait que 80 p. 100 de nos blessés avaient été soumis à la vaccination au moyen de l'anatoxine tétanique — un assez grand nombre avaient reçu des injections de rappel quelques semaines avant leurs blessures — a largement contribué à éliminer le tétanos.

En effet, alors que nous n'observions aucun cas de tétanos chez nos 218 blessés militaires, pour 6 blessés civils — aucun n'avait été vacciné — un cas de tétanos survint. Il s'agissait d'une malade qui avait reçu une injection préventive de sérum antitétanique dès son admission à l'ambulance. Une plaie qu'elle présentait à la fesse gauche avait été excisée et, en raison d'un traumatisme important, le membre inférieur droit avait été amputé à la cuisse. La thérapeutique avait donc été la même que celle mise en œuvre chez nos blessés militaires. Cependant, chez cette blessée, neuf jours plus tard, du trismus apparaissait, avec dysphagie, blépharospasme bilatéral, raideur de la nuque et légère raideur vertébrale. Ces accidents, heureusement, restèrent légers, la température ne dépassa pas 37°5 et sous l'influence d'une sérothérapie massive, grâce également à l'administration de fortes doses de chloral, la guérison de ce tétanos atténué fut rapidement assurée.

L'absence de tétanos, pour 218 blessés militaires, la plupart vaccinés à l'anatoxine, alors qu'un cas survenait pour le petit groupe de 6 blessés civils non vaccinés, mérite d'être pris en considération. Nous sommes persuadés que, dans les circonstances dans lesquelles nous nous sommes trouvés placés, malgré la sérothérapie préventive et la large excision des plaies contaminées, le tétanos n'aurait pu être complètement éliminé chez nos blessés militaires s'ils n'avaient été préalablement vaccinés au moyen de l'anatoxine tétanique.

M. **Louis Michon**: Dans notre centre de Bordeaux, nous avons eu l'occasion de voir, en juin 1940, 5 cas de tétanos ; ces 5 malades sont morts. Tous ces malades nous étaient arrivés opérés ou ont été opérés tardivement dans une période où l'évacuation présentait quelques difficultés ; d'après les fiches, ils avaient reçu une injection préventive de sérum et celui-ci fut renouvelé au moment des interventions itératives. Les 5 cas nous apparurent au début comme bénins : tétanos localisé et d'apparition tardive. Un traitement très actif, conforme aux directives de Ramon, fut institué sous la direction du professeur Dupérié. Or, ces 5 tétanos d'allure primitivement bénigne, ne tardèrent pas, malgré tous les moyens mis en œuvre, à prendre une allure sévère avec crises convulsives d'une violence que nous n'avions jamais constatée chez les tétaniques que nous avions eu l'occasion de voir jusque-là.

## *Du rôle des algies périphériques dans l'évolution des tétanos de guerre. Action des infiltrations anesthésiques du sympathique,*

par MM. **R. Simon**, médecin commandant, associé national
et **G.-A. Patey**, médecin lieutenant.

Au centre sanitaire français de Besançon, sur un total de 1.900 blessés recueillis dans les journées du 16 au 20 juin 1940, nous avons vu 14 cas de tétanos.

Négligeant systématiquement des constatations d'intérêts divers que nous avons pu faire chez eux, et que nous publierons prochainement ailleurs, nous nous bornerons ici à montrer comment nous avons été amenés à concevoir l'action importante des algies périphériques dans l'évolution et le pronostic de la maladie et comment cette conception nous a conduits à instituer une thérapeutique qui, à l'usage, s'est révélée remarquablement efficace.

Nos deux premiers cas de tétanos ont présenté l'un et l'autre une évolution grave, extrêmement rapide. En moins de trente-six heures la mort est survenue, malgré les narcoses répétées et l'administration de très fortes doses de sérum antitoxique, malgré aussi le traitement correct des lésions locales. Mais, pendant cette courte évolution, nous avions relevé l'intensité des douleurs éprouvées par les blessés au niveau de leurs plaies et déjà nous avions eu l'impression que ces douleurs avaient pu être un des éléments de la gravité de ces cas.

Cette impression ne fit que s'accroître devant les symptômes accusés par notre troisième malade. Celui-ci, un polyblessé amputé du bras gauche, présente un tétanos grave, généralisé, qui semble tout d'abord obéir à la thérapeutique antitoxique et anesthésiante. Au deuxième jour du traitement, le trismus est moindre, les crises paroxystiques plus espacées, la fièvre modérée quand, brusquement, surviennent de vives douleurs au niveau du moignon d'amputation, douleurs en éclair, avec sensation de brûlures. Aussitôt reprennent les contractures, toniques et cloniques. L'algie du moignon domine le tableau : c'est de son bras amputé que se plaint le blessé et à chaque crise douloureuse répond immédiatement une crise de contractures, plus fugaces, semble-t-il, que pré-

cédemment. Mais la violence des douleurs augmente, elle ne laisse bientôt plus ni trêve ni repos au blessé qui reste en véritable état de mal tétanique. Les narcoses n'entraînent aucune amélioration réelle ; une rectification du moignon avec infiltration de novocaïne dans le médian n'a aucune action favorable, et le malade meurt en hyperthermie, deux jours après le début de ses douleurs. Il nous a paru que ces dernières étaient directement responsables de la mort.

Aussi, chez une quatrième malade, devant un tableau clinique en tous points comparables, nous sommes-nous attachés à les faire cesser par l'infiltration anesthésique du sympathique dont nous venions d'avoir l'occasion de constater la remarquable action sur les douleurs précoces des amputés. Il s'agissait d'un tétanos grave généralisé, peu fébrile. Une amputation de cuisse avait été faite ; la thérapeutique maintenant classique à la fois antitoxique et hypnotique manifestait une action favorable. Le trismus diminuait, les contractures étaient moins intenses, les paroxysmes rares, quand survinrent brusquement des algies du moignon de plus en plus vives, de plus en plus fréquentes. Ces algies réveillèrent aussitôt les contractures : le trismus se resserra, les crises paroxystiques reprirent avec violence. Cependant, la température restait subnormale. Mais bien vite, l'état du malade s'aggrave, malgré toutes les thérapeutiques mises en œuvre. C'est alors que, pour lutter contre les algies, nous fîmes une infiltration anesthésique du sympathique lombaire avec 20 c. c. d'une solution de novocaïne à 1 p. 100. Aussitôt, le blessé se retourne dans son lit et, riant de bon cœur, s'écrie : « Ah ! qu'on est bien, j'ai rajeuni de dix ans. » Pendant sept heures après l'infiltration, il reste calme, repose, et boit aisément car son trismus a diminué. Il n'a plus de contractures, ni toniques ni spasmodiques. De nouvelles infiltrations sont faites ultérieurement devant les reprises légères de l'algie du moignon. Mais, après le cinquième, le blessé reste guéri et de ses douleurs et de son tétanos.

Un autre cas est exactement calqué sur celui-ci. Après une amélioration très sensible du syndrome tétanique surviennent des douleurs dans le moignon d'amputation de la cuisse blessée, suivies aussitôt d'une reprise des troubles qui, cette fois, ne se laissent plus influencer par la thérapeutique en œuvre. Une infiltration du sympathique lombaire provoque une amélioration immédiate. Quatre infiltrations successives amènent la guérison, non seulement des douleurs, mais encore du syndrome tétanique (avec chute de la température) sans reprise de la sérothérapie spécifique.

Le même résultat fut obtenu chez un troisième blessé amputé de l'avant-bras gauche. Deux infiltrations stellaires suffirent.

Comment interpréter ces faits ?

Il est indubitable que l'intoxication tétanique détermine une extraordinaire hypersensibilité du système nerveux. Le moindre contact, le moindre bruit, une lumière un peu vive, déclenchent les crises paroxystiques. La mise au repos du malade dans le silence et l'obscurité est une des premières mesures qui s'imposent. Mais, cette suppression des excitations « externes » doit nécessairement s'accompagner de la suppression des excitations en quelque sorte « internes » qui peuvent naître au niveau de la blessure tétanigène et qui compromettent le résultat de la thérapeutique.

Il ne suffit plus de diminuer par la narcose la sensibilité des centres nerveux supérieurs. Il faut radicalement supprimer physiologiquement le foyer d'irritation périphérique : l'infiltration anesthésique du sympathique y parvient. Nos observations le prouvent. Elles prouvent aussi que le syndrome tétanique peut persister alors que l'intoxication est finie, que la toxine est neutralisée puisque nos blessés ont guéri par la seule infiltration sympathique sans reprise de la thérapeutique spécifique.

Il nous a semblé important de vous communiquer ces faits.

## *Suites éloignées des fractures du col opérées d'après 132 cas traités par enclouage extra-articulaire,*

par M. **R. Merle d'Aubigné.**

(*Travail de la Clinique thérapeutique chirurgicale de Vaugirard :* Professeur P. Duval.)

Les mérites de l'enclouage extra-articulaire sont maintenant reconnus par tous : la bénignité de l'intervention et la simplicité des suites l'ont fait adopter, même pour les blessés très âgés, presque par tous les chirurgiens. La qualité des résultats publiés en France, mais surtout à l'étranger, semble indiquer qu'un pas décisif a été fait dans le traitement difficile de ces fractures.

La solidité du montage, en supprimant tout appareillage, a transformé les suites immédiates. Le résultat fonctionnel au bout de cinq à six mois est en règle si parfait que les premières statistiques donnaient 90 à 95 p. 100 de succès. Mais, à mesure que l'on voit des cas plus nombreux et plus anciens, la constance et la perfection des résultats diminuent quelque peu. Les cas défavorables, peu nombreux d'ailleurs, ressortissent à deux causes :

1° Absence de consolidation osseuse; 2° Déformation tardive de la tête.

J'ai cru intéressant, à ce point de vue, d'apporter ici les résultats de l'étude de plus de 130 cas opérés depuis 1934, date à laquelle nous avons fait nos premiers enclouages extra-articulaires.

### 1. — Mortalité opératoire.

Elle est faible si l'on tient compte de l'extrême extension que nous donnons aux indications opératoires, n'éliminant que les sujets dont l'état général n'autorise aucun espoir de guérison. Sur 142 opérés, 2 morts dans les huit premiers jours, 7 morts dans les suites (trois à quatre mois). On peut considérer que ces 7 cas sont morts non de l'intervention, mais de leur fracture ; c'est ce que prouvent les chiffres obtenus en prenant la statistique de toutes les fractures traitées dans un service pendant une année. C'est ainsi qu'en 1937, sur 32 fractures cervicales vraies non engrenées entrées à Vaugirard, 3 cas jugés inopérables sont morts tous les 3 ; les 29 autres cas ont tous été opérés et 1 seul est mort. Or, sur ces 29 cas, 7 avaient plus de soixante-dix ans et 10 seulement moins de soixante.

Mais cette étude a été faite surtout à deux points de vue :

1° *Point de vue de l'évolution post-opératoire :* nos opérés ont été radiographiés tous les mois pendant les six premiers mois, puis tous les

deux mois jusqu'à un an, puis revus tous les six mois, cliniquement et radiologiquement.

2° *Point de vue du résultat éloigné :* nous n'avons retenu pour cette étude que les malades revus au moins un an après ; ce délai, suffisant en ce qui concerne la consolidation osseuse, l'est à peine pour établir le pourcentage de déformations tardives de la tête, comme nous allons le voir.

A ce double point de vue, 78 de nos observations sont utilisables. La comparaison des résultats éloignés avec l'observation clinique et radiographique post-opératoire permet de les ranger sous cinq types évolutifs :

| | CAS | POURCENTAGE |
|---|---|---|
| 1° Consolidation osseuse normale avec restitution *ad integrum* | 46 | 59 |
| 2° Consolidation osseuse retardée avec déformation du col | 8 | 10,2 |
| 3° Consolidation osseuse retardée avec déformation tardive de la tête | 7 | 9 |
| 4° Absence de consolidation sans redéplacement des fragments | 9 | 11,5 |
| 5° Pseudarthroses vraies avec redéplacement des fragments | 8 | 10,2 |

Dans chaque catégorie, j'ai choisi, pour vous le montrer, les clichés les plus typiques qui permettent de suivre l'évolution du foyer de fracture et de voir dans quelle mesure on peut prévoir le résultat final et, peut-être, l'améliorer par une thérapeutique adaptée à chaque cas.

1° CONSOLIDATION OSSEUSE NORMALE. — *a*) Sur les radiographies successives on voit les deux fragments se décalcifier parallèlement sans se résorber ni se déformer. La date d'apparition du cal osseux est variable ; dans quelques cas, elle peut être affirmée dès la fin du deuxième mois (6 cas) ; elle est fréquente au bout de trois mois (11 cas), de quatre mois (11 cas). Dans 10 cas, le cal n'est apparu qu'après cinq mois. En général, vers le huitième mois, l'architecture du col est reconstituée.

*b*) Cliniquement, les malades reprennent la marche dès que le cal osseux est visible : presque immédiatement, la marche se fait normalement. Le résultat à longue échéance sera parfait.

Cette évolution correspond vraisemblablement aux cas où la vascularisation de la tête est normalement conservée.

2° CONSOLIDATION RETARDÉE AVEC DÉFORMATION DU COL. — *Evolution radiographique.* — Le fragment capital reste dense et peu modifié ; on considère qu'il s'agit dans ces cas de vascularisation pauvre ou nulle de ce fragment.

Le fragment externe, par contre, est le siège d'une décalcification intense. Cette décalcification peut s'accompagner *d'usure*, de résorption, au niveau de la surface fracturée.

Le cal n'apparaît que tardivement, après six mois ; dans nos 8 cas, la consolidation osseuse s'est faite entre huit et dix-huit mois. Quand elle se produit, souvent le col a subi une déformation qui peut affecter deux types :

a) *Déformation en coxa vara :* le clou a légèrement basculé dans le fragment externe décalcifié, la tête s'est abaissée par rapport au col et s'est consolidée dans cette position ; le cal est épais et solide au bord

inférieur du col, parfois il manque complètement au bord supérieur. Cette déformation se voit lorsque l'enclouage n'a pas été parfaitement correct (clou trop horizontal, trop près du grand trochanter). Cette déformation est très dangereuse ; elle peut se transformer en pseudarthrose si la tête échappe ; elle doit être évitée par une bonne mise en place du clou.

b) *Raccourcissement du col :* si le clou a été bien placé, la tête ne peut basculer ; le fragment externe glisse sur le clou, au fur et à mesure qu'il se résorbe, maintenant ainsi les surfaces fracturées en contact, par une véritable impaction permanente. La tête de la prothèse fait saillie à la face externe du fémur, mais cette expulsion du clou est salutaire et *doit être respectée.*

*Evolution clinique.* — Jusqu'à la formation du cal osseux, ces opérés doivent être suivis de très près et la marche ne doit être permise qu'avec des béquilles.

Lorsque le cal osseux est formé, le résultat fonctionnel est d'ordinaire excellent.

Cette évolution correspond vraisemblablement à une nécrose de la tête par défaut de vascularisation et à une réhabilitation lente par les bourgeons conjonctivo-vasculaires venus du fragment externe. Cette réhabilitation est rendue possible par la fixité et la solidité du montage réalisé par le clou à ailettes.

3° Consolidation retardée avec déformation tardive de la tête. — *Evolution rudiographique.* — Comme dans le cas précédent, la tête ne subit pas la même décalcification que le fragment externe.

L'apparition du cal osseux est souvent tardive, six mois, huit mois et plus.

Lorsqu'on voit le malade au bout de dix mois, un an, le col est solide et souvent de forme parfaitement normale. Fonctionnellement, le résultat est excellent. Mais la tête reste dense en totalité ou en partie, et l'on doit faire des réserves sur l'avenir.

C'est entre dix et quinze mois après la fracture qu'apparaît la déformation, parfois complètement latente, plus souvent signalée par des douleurs articulaires. Le cliché montre une extrémité supérieure tachetée, avec des parties sombres et des parties claires. Presque toujours on voit se délimiter, peu à peu, un *séquestre ostéo-cartilagineux* occupant la partie supérieure de la tête, entre le clou en bas et en dedans, le trait de fracture en bas et en dehors, la surface articulaire en haut. Ce séquestre s'aplatit sous l'influence de la marche. Il peut se morceler, se résorber complètement, laissant le clou à découvert. Si on immobilise le membre après avoir enlevé le clou, il se consolidera peu à peu en laissant une tête déformée.

*Cliniquement*, les troubles accusés par les malades sont très variables : parfois, ils sont nuls ou réduits à quelques douleurs articulaires. Le plus souvent, on constate une limitation des mouvements, surtout de l'abduction et une boiterie plus ou moins accusée.

Nous avons constaté cette complication dans 7 cas, soit 9 p. 100 des cas : mais, étant donné le caractère tardif de son apparition, elle a dû se déclarer après notre dernier examen chez plusieurs autres de nos opérés. La véritable proportion serait plus forte.

L'aspect histologique de ces déformations tardives de la tête a été

récemment étudié d'une façon très complète par Felsenreich. Elles correspondent à une nécrose de la tête avec réhabitation incomplète. Elles peuvent se voir dans des fractures du col non opérées ; elles existent même après les luxations de la hanche réduite. Cependant, le clou semble jouer un rôle dans leur production, soit en gênant la réhabitation du fragment nécrosé, soit par une véritable ostéite chimique (Rostgranulome). Il nous semble que cet élément peut être négligé lorsqu'on emploie les métaux préconisés par Menegaux (nicral D) : ceux-ci ne subissent aucune altération et sont constamment intacts quand on les retire. Au contraire le matériel construit avec d'autres aciers présente souvent des altérations comme dans les deux clous que je vous fais passer. Il y a donc lieu d'enlever le clou, dans les cas où l'on constate une nécrose, dès que l'on est certain de la consolidation osseuse.

4° Absence de consolidation, sans déplacement des fragments. — Dans certains cas, rares, le trait de fracture reste visible, mais les fragments ne se déplacent pas ou peu. Ces pseudarthroses serrées comportent un résultat fonctionnel souvent assez bon, quoique jamais parfait (dans nos cas, 5 bons résultats, 4 médiocres).

5° Pseudarthroses vraies avec redéplacement des fragments. — Ce sont les véritables échecs : l'adaptation fonctionnelle est aléatoire et, en tous cas, très lentement obtenue. Ces cas doivent être réopérés par ostéotomie haute ou résection.

Une bonne technique doit les rendre exceptionnels. En effet, sur nos 8 cas de pseudarthroses vraies, 4 concernent des réductions imparfaites, surtout dans le sens antéro-postérieur ; 2 autres de ces opérés se mirent à marcher avant la fin du premier mois. Dans 2 cas seulement, nous n'avons pu relever aucune faute technique ni thérapeutique.

On peut résumer de la façon suivante nos résultats d'enclouage, sensiblement analogues à ceux publiés par Bohler, Felsenreich, etc., et à la statistique récemment publiée par le professeur Mathieu. Sur 100 cas, on a, en gros, 80 cals osseux dont 60 se font en moins de six mois et 20 sont plus tardifs et dont 10 seront compliqués de déformation tardive de la tête, et 20 pseudarthroses dont plus de la moitié sont serrées et donnent un bon résultat fonctionnel.

## II. — Considérations étiologiques.

Nous venons de dire le rôle essentiel d'une thérapeutique correcte et nous en verrons les éléments. Quel est le rôle dans la détermination de ces résultats variables, de l'âge, de l'ancienneté de la fracture ?

*L'âge*, si paradoxal que cela paraisse, semble n'avoir aucune influence, ni sur la consolidation, ni sur l'apparition des déformations de la tête. Les pseudarthroses seraient, d'après notre statistique, aussi fréquentes avant soixante ans qu'après. Sur 19 blessés de plus de soixante-dix ans, nous avons eu 80 p. 100 de consolidation osseuse.

*L'ancienneté de la fracture* ne joue pas non plus un rôle aussi important qu'on pourrait le croire. Nous avons opéré, par la même technique, 14 fractures datant de plus d'un mois : sur 8 malades revus, il y avait 7 bons résultats fonctionnels, 6 cals osseux certains, une seule pseudar-

throse avec mauvais résultat, mais chez une femme de quatre-vingt-deux ans. Toutes les fois où la réduction parfaite est possible, l'enclouage doit donc être tenté.

C'est *l'état de vascularisation de la tête* qui joue le rôle essentiel : si la tête fracturée reste irriguée, la consolidation se fait normalement ; si l'irrigation est insuffisante, la tête se nécrose en totalité ou en partie et la guérison ne sera obtenue qu'après réhabitation du fragment interne par les bourgeons venus du fragment externe : ce processus est lent, dure plusieurs mois pendant lesquels les deux fragments doivent rester solidement immobilisés et fortement appliqués l'un par rapport à l'autre. D'où le rôle essentiel du *facteur thérapeutique*.

III. — Conclusions thérapeutiques.

*Intervention.* — La réduction doit être parfaite et peut s'accompagner, sans inconvénient, d'une légère coxa valga.

Le clou doit être très oblique, presque vertical, prendre un appui solide en dehors, *sur la corticale diaphysaire*, pénétrer largement la tête qu'il aura frappée en son centre. Placé de cette façon, le clou ne pourra laisser échapper la tête ; la marche pourra même être permise avant consolidation complète ; la pression des surfaces fracturées l'une sur l'autre favorise l'ostéogénèse ; elle sera sans danger pour la réduction, même si la résorption du fragment externe provoque une certaine expulsion de la tête du clou.

*Suites opératoires.* — Pendant les deux premiers mois, il est raisonnable d'interdire la marche, ou ne la permettre qu'avec béquilles et sans appui sur le membre opéré.

Le cliché pris à la fin du troisième mois règle la conduite ultérieure : dans la moitié des cas, le cal osseux est visible ; on autorise alors l'appui sur le membre.

Si le cal est douteux, mais si la tête paraît vivante (décalcification parallèle à celle du fragment externe), on peut autoriser l'appui sur le membre, à condition que l'orientation du clou soit bonne et la réduction parfaite.

Si la décalcification n'est pas parallèle, si la tête contraste par sa densité avec la raréfaction du fragment externe et du cotyle, il faut, en principe, soustraire la tête à l'appui du poids du corps, et cela, jusqu'à l'apparition du cal osseux. Dès que celui-ci apparaît, le clou doit être enlevé, mais l'articulation doit encore être laissée au repos.

Si une déformation de la tête est déjà apparue, il faut immobiliser par extension continue ou plâtre, jusqu'à consolidation du séquestre.

## *Notes sur 132 cas d'ankylose temporo-maxillaire opérés,*

par M. **L. Dufourmentel**.

Dans de nombreux travaux antérieurs, j'ai déjà eu l'occasion de détailler les observations que j'ai pu faire sur les ankyloses temporo-maxillaires. Les 47 premières figurent dans mon livre consacré à la chirurgie de cette articulation (Masson, éditeur, 1928). Une statistique sur les 100 premières a été communiquée le 15 mars 1935 à la Société des

Chirurgiens de Paris. De nombreuses présentations dans différentes Sociétés ont été faites sur des cas présentant un intérêt particulier, la plupart en collaboration avec le Dr Darcissac.

Mon intention n'est pas aujourd'hui de vous donner un compte rendu détaillé de ces 132 cas, ce qui constituerait un travail considérable, mais de vous soumettre les points les plus intéressants de mes constatations.

Si le chiffre de 132 cas n'est pas en apparence très élevé, il représente pourtant, je crois, un total exceptionnel dû au recrutement spécialement riche qu'avait le service du professeur Sebileau et à celui des écoles dentaires.

J'attirerai l'attention surtout sur l'étiologie, sur certaines modalités cliniques et sur le traitement de cette affection.

Devant tout autre auditoire, j'ajouterai à titre de préliminaire une définition de l'ankylose. Il est, en effet, déconcertant de voir combien il est habituel de confondre les trismus chroniques avec les ankyloses. Nous n'aurons en vue, bien évidemment, que ces dernières que caractérisent la fusion du temporal et du maxillaire dans un cal osseux.

## Etiologie.

Notre statistique donne :

| | CAS |
|---|---|
| Cause inconnue | 41 |
| Traumatismes | 46 |
| Dont : | |
| Accidents | 35 |
| Forceps | 11 |

| | CAS |
|---|---|
| Arthrites | 45 |
| Dont : | |
| Arthrite d'origine dentaire | 15 |
| Arthrite d'origine blennorragique | 10 |
| Arthrite d'origine de rougeole | 7 |
| Arthrite d'origine de typhoïde | 4 |
| Arthrite d'origine otitique | 3 |
| Arthrite d'origine mycosique | 3 |
| Arthrite d'origine diphtérique | 2 |
| Arthrite d'origine tuberculeuse | 1 |

L'attention est d'emblée attirée sur l'énorme proportion d'ankyloses de cause inconnue. Tous ces cas se présentent sous un aspect clinique constant : ce sont des enfants dont la mâchoire inférieure est très atrophiée et qui n'ont jamais ouvert la bouche. La plupart du temps les dents inférieures, très irrégulières, sont incrustées dans la fibro-muqueuse palatine. Les parents racontent habituellement qu'ils se sont aperçus de l'infirmité de leur enfant vers six mois ou un an. S'il s'agit d'un adulte, il ne peut donner lui-même aucune précision sur son origine et la croit congénitale.

On comprend fort bien que, dans les premiers mois de la vie, alors que l'enfant se nourrit de lait et n'a pas de dents l'ankylose puisse passer inaperçue. Ce n'est qu'à l'occasion d'un examen de la gorge que, la plupart

du temps, l'impossibilité d'ouvrir la bouche la fait constater. Il est possible d'ailleurs que l'ankylose ne soit pas complète dans les premières semaines de la vie.

Dans un certain nombre de cas on peut obtenir quelques précisions sur ce qui s'est passé aussitôt après la naissance. Parmi ces cas, certains ont une cause nettement définie : arthrite gonococcique, écrasement indiscutable par le forceps, écoulement d'oreille grave, etc... Il reste, toutefois, dans notre liste, 41 cas dans lesquels l'affection paraît bien dater de la naissance, sans qu'aucune cause précise l'explique.

Nous tenions ces cas pour congénitaux jusqu'au jour où nous avons eu à traiter un enfant qui présentait d'autres lésions articulaires attribuées par la famille aux manœuvres laborieuses de l'accouchement. Vers



Fig. 1.

la même époque, Raphaël Massart, dans une très intéressante communication du 6 juin 1930 à la Société des Chirurgiens de Paris, rapportait 7 cas de malformations articulaires d'origine obstétricale qui me frappaient vivement par l'analogie de certaines lésions avec celles que l'on constate dans les ankyloses de la naissance. J'ai alors recherché avec soin tout ce qui pouvait éclairer le diagnostic rétrospectif et, dans beaucoup de cas, j'ai pu savoir que l'accouchement avait été très laborieux, fait à l'aide de forceps ou avec une manœuvre de violence, traction sur la tête, manœuvre de Moriceau, et l'enquête à laquelle je me suis livré auprès des parents d'un certain nombre d'opérés m'a permis d'obtenir des précisions, souvent d'ailleurs fort pittoresques, sur les violences exercées au moment de l'accouchement.

Il n'est pas douteux qu'un certain nombre de ces ankyloses dites congénitales résultent d'un arrachement articulaire au moment de l'accouchement. Dans plusieurs cas nous avons pu constater la coexistence de lésions de la hanche ou de l'épaule avec l'ankylose temporo-maxillaire. Une de mes plus récentes opérées, actuellement encore dans le service du Dr Roux-Berger, présente ainsi une ankylose temporo-maxillaire en même temps qu'une luxation de la hanche. Très exceptionnellement

l'ankylose a pu être constatée dès la naissance (cas de Burket, in *Journal American med. Assoc.*, 16 mai 1936). Elle coexistait alors avec une hémiatrophie faciale.

Je crois donc pouvoir conclure qu'une porportion élevée de ces ankyloses dites congénitales relève de traumatismes obstétricaux.

Un autre point intéressant est la fréquence de l'ankylose due à un traumatisme accidentel fermé. J'ai souvent attiré l'attention sur la grande fréquence des fractures articulaires temporo-maxillaires dans les traumatismes portant sur le menton et surtout sur la fréquence avec laquelle ces fractures sont méconnues. Le traumatisme entraîne dans la région buccale des lésions qui retiennent toute l'attention. Il semble normal que le sujet ne puisse ouvrir la bouche que difficilement et qu'il ait du gonfle-



Fig. 2.

ment et de la douleur dans la région pré-auriculaire. Mais la radiographie faite systématiquement a permis de dépister ainsi un grand nombre de fractures méconnues.

Il était classique jusqu'à ces dernières années de dire que les fractures articulaires fermées guérissaient sans complications. Je peux m'élever contre cette affirmation, car je possède un certain nombre d'observations précises à cet égard et dont quelques-unes sont assez curieuses. Tel est le cas d'un jeune Turc qui, tombant d'un quatrième étage, fut accroché à la hauteur du premier par un fil télégraphique qui le prit sous le menton, lui fit exécuter une pirouette et le sauva ainsi d'un écrasement mortel. Le jeune garçon, tombant sur ses pieds, en fut quitte pour une fracture de jambe et une violente contusion de la mâchoire dont, en apparence, il guérit vite. Toutefois, trois mois après il ne pouvait plus ouvrir la bouche. On dut l'opérer d'ankylose bilatérale totale. Il récidiva rapidement et fut alors envoyé à Paris.

L'ankylose, dans les traumatismes fermés, ne peut se produire que s'il y a fracture des deux os : temporal et maxillaire. Dans tous les cas où le maxillaire seul est fracturé, elle n'est pas à craindre.

Le signe le plus évident et le plus constant de la lésion concomitante du temporal est l'otorragie.

Les ankyloses par traumatisme et plus particulièrement les ankyloses congénitales portent un caractère commun pour ainsi dire constant : c'est la dimension considérable du bloc osseux qui remplace l'articulation. Il n'est pas exceptionnel qu'il s'étende en largeur depuis l'apophyse coronoïde jusqu'au condyle et, en épaisseur, jusqu'à l'épine du sphénoïde et même au delà. C'est ainsi un bloc de 3 à 4 centimètres dans chacune de ses dimensions qu'il faudra entamer et dans lequel il faudra creuser une interligne. Cette particularité est importante au point de vue opératoire et explique qu'on ait souvent pratiqué des opérations très



Fig. 3.

basses, sur la moitié inférieure de la branche montante, là où l'os, resté mince, est beaucoup plus facile à couper.

## Symptomatologie.

L'ankylose est une lésion évidente dans la plupart des cas, mais on hésite souvent sur l'unilatéralité et, dans ce cas, sur le côté ankylosé. Une bonne radiographie donnera la précision nécessaire mais, d'emblée, un signe permet de reconnaître l'unilatéralité et le côté malade, c'est la déviation de la mâchoire vers ce côté. Il n'est pas inutile d'insister sur ce signe car, si l'on ne connaît pas sa signification, on est inévitablement conduit à penser que l'ankylose siège du côté opposé. Le côté sain paraît en effet atrophié par rapport au côté malade; la mâchoire y est en dépression et le menton est dévié vers le côté malade. Ceci se comprend d'ailleurs fort bien : la déformation s'effectue au fur et à mesure de la croissance aux dépens du côté mobile, tandis que le côté ankylosé reste bien fixe.

Ce signe de la déviation vers le côté malade (dépression du côté sain)

ne trompe jamais. Un jour, devant une nombreuse assistance (*Journées Médicales Belges* de 1926), j'avais affirmé la valeur de ce signe en examinant une petite malade que je devais opérer. Or, pendant qu'on endormait l'enfant, quatre radiographies me furent apportées prouvant que l'ankylose se trouvait du côté déprimé. Je m'excusai d'avoir été si affirmatif et je découvris l'articulation indiquée comme malade. Je la trouvai saine et je dus retourner au côté opposé. Le service radiographique, trompé comme à l'habitude par l'apparence, avait marqué systématiquement gauche sur les radiographies de droite et *vice versa*. Cet incident fut plus démonstratif pour l'assistance que mes affirmations les plus fermes.

J'ai déjà signalé le caractère hypertrophique de la lésion osseuse et j'ai déjà eu l'occasion de rappeler une magnifique pièce anatomique décrite dans les *Annales d'Anatomie Pathologique*, par Mallet-Guy et Jouve, en janvier 1927. Le bloc osseux avait fait disparaître toute trace de condyle, d'échancrure sigmoïde et de coroné et s'étendait en profondeur jusqu'à l'apophyse ptérygoïde.

Ce qui est plus intéressant à signaler ce sont les lésions du côté sain. Il n'est pas rare, en effet, qu'après avoir levé l'ankylose, on éprouve de grandes difficultés à ouvrir la bouche. C'est que les muscles masticateurs, et en particulier le temporal, du côté sain, sont fortement rétractés. Il est des cas où la section de l'apophyse coronoïde est nécessaire.

## Traitement.

J'avais été vraiment frappé, au moment où j'opérais mes premiers cas, par la grande fréquence des récidives. Sur 9 cas, j'avais observé 6 récidives rapides et aussi graves que l'état antérieur. A partir du jour où le traitement post-opératoire comporta la mobilisation continue, sur 123 cas je n'ai eu à regretter que 6 récidives totales et 19 récidives partielles importantes. C'est dire que l'opération à elle seule ne suffit pas à assurer la guérison et que, de toute nécessité, la mobilisation continue doit être appliquée au plus vite.

Les interpositions musculaires ou aponévrotiques sont parfaitement illusoires et même les interpositions de corps étrangers ne donnent aucune garantie. Une preuve magnifique m'en a été fournie par un cas que m'avait adressé le professeur Grégoire.

Opéré par lui une première fois avec interposition musculo-aponévrotique, il avait récidivé dans les deux mois. En le réopérant, le professeur Grégoire dégagea largement la branche montante et l'engaina dans le pouce d'un gant de caoutchouc. Trois mois après, la récidive était totale et c'est alors qu'il me fut confié. Je découvris un bloc osseux compact et fus étonné de ne trouver aucune trace de caoutchouc. J'entrepris alors l'ostéotomie et c'est à l'intérieur du bloc néoformé que je trouvai pelotonné et comprimé le doigt de caoutchouc.

Il n'est qu'une interposition à laquelle j'ai recours dans un certain nombre de cas : c'est celle d'un bloc cartilagineux. Elle a le double avantage d'éloigner les deux surfaces osseuses et d'allonger d'autant la mâchoire. A ce point de vue d'ailleurs, elle n'est jamais suffisante pour donner une correction complète.

Mais, dans tous les cas, la manœuvre capitale pour assurer la guérison

après l'opération est la mobilisation continue. Faire exécuter à la mâchoire des mouvements continus paraît au premier abord un problème insoluble. On pense à un mouvement d'horlogerie ou à une mécanique quelconque très compliquée. C'est à Darcissac que revient l'honneur d'avoir résolu d'une façon fort simple ce problème. Il adapte entre les arcades dentaires un appareil à traction élastique qui maintient la bouche ouverte, mais avec une force insuffisante pour empêcher le sujet de la fermer. A tout moment donc, pour parler, pour avaler sa salive, pour éviter le desséchement de la bouche, le sujet est amené à rapprocher ses mâchoires, mais l'appareil est là pour les lui réécarter très vite. L'appareil passe son temps, si l'on peut ainsi parler, à ouvrir la bouche du sujet qui, de son côté, passe son temps à lutter contre l'appareil.

Bien appliqué, cet appareil est parfaitement supporté et nous avons des enfants qui l'ont gardé sans interruption jour et nuit pendant plusieurs mois. En règle générale, six semaines de port continu suivies de six semaines de port nocturne suffisent à assurer la guérison définitive.

Il reste, dans presque tous les cas, tout au moins dans ceux qui datent de l'enfance, à corriger la déformation atrophique. C'est là une tout autre question que nous avons déjà à maintes reprises étudiée. Nous nous contenterons de vous signaler qu'une partie du résultat désiré peut être obtenue par l'interposition d'un cartilage volumineux qui abaisse la mandibule. Un complément devra souvent être effectué par une greffe osseuse ou cartilagineuse au niveau du menton.

---

## ÉLECTION DE DEUX ASSOCIÉS PARISIENS

*Première place* :

Nombre de votants : 60. — Majorité absolue : 31.

Ont obtenu :

| | | |
|---|---|---|
| MM. Couvelaire | 43 voix. | Elu. |
| Huc | 8 | — |
| Iselin | 5 | — |
| Séjournet | 2 | — |
| Alain Mouchet | 1 | — |
| Jean Gosset | 1 | — |

*Deuxième place* :

Nombre de votants : 59. — Majorité absolue : 30.

Ont obtenu :

| | | |
|---|---|---|
| MM. Jean Gosset | 33 voix. | Elu. |
| Huc | 21 | — |
| Iselin | 4 | — |
| Séjournet | 1 | |

En conséquence, MM. Couvelaire et Jean Gosset sont proclamés associés parisiens de l'Académie de Chirurgie.

---

*Le secrétaire annuel* : M. G. Rouhier.

Imprimé par l'Ancne Impie de la Cour d'Appel, A. Maretheux, Dir., 1, r. Cassette, à Paris (France).

# MEMOIRES DE L'ACADÉMIE DE CHIRURGIE

**Séance du 21 Mai 1941.**

*Présidence de* M. Paul Mathieu, *président.*

## PROCÈS-VERBAL

La rédaction du procès-verbal de la précédente séance est mise aux voix et adoptée.

## CORRESPONDANCE

La correspondance comprend :

1° Les journaux et publications périodiques de la semaine.

2° Des lettres de MM. Fèvre, Boppe, Bréchot, R.-Ch. Monod, Roux-Berger, Maurer, Desmarest, Gouverneur, Soupault, s'excusant de ne pouvoir assister à la séance.

3° Des lettres de MM. Couvelaire, Jean Gosset, remerciant l'Académie de les avoir élus associés parisiens.

4° Une lettre de M. Alain Mouchet posant sa candidature à une place d'associé parisien.

---

## A PROPOS DU PROCÈS-VERBAL

### *Ankyloses temporo-maxillaires,*

par M. **H. Mondor**.

L'heure ne m'a pas permis, à notre dernière séance, lors de la belle communication de mon ami Léon Dufourmentel, de demander à celui-ci ce qu'il pensait, dans l'étiologie des ankyloses temporo-maxillaires des nourrissons, à côté de celui des fractures obstétricales, du rôle de l'infection articulaire par le *gonocoque.* Finger, ponctionnant les arthrites d'un enfant, a trouvé du pus dans la temporo-maxillaire. J'ai vu une petite fille dont la constriction permanente des mâchoires avait cette origine, et, chez une autre, plus âgée, une synovite suppurée du coude. J'ai déjà souligné, ailleurs, ce que l'on doit, dans la connaissance générale des arthrites gonococciques de l'enfance si rarement étudiées en France, aux travaux substantiels de Cl. Lucas, d'Emmett Hott, de Coopermann. Il n'est pas inutile, au passage, en citant ce dernier auteur, de rappeler les



*Publication périodique bimensuelle*

observations d'arthrites de la hanche compliquées, plus vite encore chez les nourrissons que chez les adultes, de luxations pathologiques si graves qu'elles peuvent être prises, lors des premiers pas, pour des luxations congénitales.

---

## RAPPORTS

### *Kyste essentiel du col du fémur. Curettage, plombage cavitaire et enchevillement cervical à l'os purum,*

par MM. **R. Sauvage** et **P. Chigot.**

Rapport de M. P. Funck-Brentano.

MM. Sauvage et Chigot nous ont adressé l'observation suivante :

Nous avons cru intéressant de rapporter l'observation d'un kyste essentiel du col fémoral remarquable par son volume et la rapidité de son accroissement.

L'utilisation de l'os purum comme matériel recalcifiant nous a permis d'obtenir un bon résultat opératoire.

L'observation concerne une jeune femme de vingt-cinq ans, parfaitement bien portante jusqu'en juillet 1937. C'est à cette époque qu'à l'occasion d'un « faux pas » elle commença à souffrir de la hanche. En août, à la suite d'un nouvel accident aussi insignifiant que le premier, elle ressentit une douleur si vive qu'elle ne put rester debout et dut s'aliter.

A l'examen, rien n'était apparent à la racine de la cuisse ; l'articulation paraissait indemne, sans aucune réaction inflammatoire ; il n'y avait ni attitude vicieuse du membre, ni raccourcissement, ni ascension du trochanter. Il ne s'agissait ni d'une arthrite aiguë, ni d'une fracture du col.

La radiographie résolut le problème en montrant une image indiscutable de kyste essentiel occupant toute la longueur du col, atteignant la tête en dedans, débordant sur la région trochantérienne en dehors, ménageant en haut une faible épaisseur d'os sain et limité en bas par une corticale extrêmement amincie ; aucune fracture n'était visible, ni, à ce moment, aucun effondrement cortical.

Des radiographies de tout le squelette en montrèrent l'intégrité et les recherches biologiques nécessaires éliminèrent le diagnostic improbable de xanthome qui avait été envisagé par un médecin consultant (calcémie = 108).

La malade se montrait terriblement réfractaire à l'intervention ; elle exigea un traitement radiothérapique dont nous lui avions prédit l'échec et qui, en fait, parut accélérer le processus ostéolytique : une nouvelle radiographie pratiquée le 15 septembre montra une extension importante de la lésion, la corticale inférieure était en partie détruite.

L'intervention fut alors acceptée et exécutée le 16 septembre 1937, sous anesthésie générale rectanol-éther.

Par une incision antéro-externe Smith-Petersen-Mathieu, on pratique une trépanation de la paroi antérieure du kyste au contact de la ligne intertrochantérienne antérieure, après avoir ruginé et récliné les insertions capsulaires. La coque osseuse extrêmement mince est facilement effondrée : la cavité osseuse contenait une sorte de magma fibroïde. Les parois sont minutieusement curettées et de petits cubes d'os spongieux sont bourrés à l'intérieur. On ferme l'orifice de trépanation par une lame d'os purum compact découpée à sa mesure.

Enfin, pour nous prémunir contre l'extrême fragilité de ce qui restait du col fémoral réduit à une mince coque, nous avons cru bon de compléter l'intervention par un enchevillement trochantéro-capital, à l'aide d'une tige cylindrique d'os purum introduite après forage à la mèche de 10.

Un grand plâtre pelvicrural est mis en place pour vingt et un jours.

Une radiographie faite quinze jours après l'intervention montra la fiche osseuse en bonne place et la cavité du kyste obscurcie par le matériel de plombage et l'hématome.

L'examen histologique du contenu du kyste et de sa paroi fut pratiqué par le Dr Delarue :

« Les fragments prélevés se montrent histologiquement fort différents les uns des autres. Certains d'entre eux sont des caillots fibrinocruoriques ; d'autres sont formés par un tissu de granulation jeune, richement vascularisé, constitué par des cellules conjonctives jeunes et par des éléments inflammatoires polymorphes parmi lesquels se voient de nombreux macrophages à cytoplasme clair chargé de corps gras. D'autres fragments enfin sont pourvus de travées osseuses ; l'aspect de celles-ci traduit un processus de remaniement osseux local important: les unes sont environnées d'un tissu fibreux dense et sont parsemées d'érosions lacunaires ou de structure ostéoïde et les autres sont des travées grêles et serrées d'os embryonnaire néoformé.

Ces différents aspects histologiques sont les témoins de divers processus observés à un stade relativement tardif de l'évolution des kystes solitaires simples des os ; ils traduisent les phénomènes de résorption, de limitation et de remaniement périphérique qui succèdent à la formation du kyste.

Aucune image de tumeur maligne ne s'observe sur les fragments examinés. »

Les suites opératoires furent simples, mais le lever ne fut autorisé que trois mois après l'intervention ; ce long délai nous parut justifié par l'extrême minceur de la coque cervicale.

Des radiographies successives permirent d'assister aux progrès du processus de réparation ; au bout de cinq semaines, on constatait un aspect ouaté de la région trochantérienne et cervicale : des zones claires, surtout à la partie inféro-externe du col, faisaient craindre que le processus ostéolytique ne se poursuivit à la périphérie de la cavité ; il n'y avait pas encore de signes de reconstitution de la corticale inférieure. L'image de la cheville par ses irrégularités indiquait déjà un début de résorption.

Trois mois plus tard, les images de réparation étaient nettes, des trabéculations osseuses apparaissaient, la corticale inférieure était reconstituée mais les contours de la cavité kystique restaient nettement délimités. La résorption de la cheville se poursuivait.

Six mois après l'intervention, trois mois après la reprise de la marche, la cavité pouvait être considérée comme comblée. La malade pouvait quitter la France pour un long voyage ; la guérison fonctionnelle avait d'ailleurs devancé la guérison anatomique de plusieurs semaines.

La dernière radiographie pratiquée le 28 octobre 1938 montre que la régénération osseuse s'est poursuivie : la densité de l'os néoformé n'est pas encore uniforme, mais la corticale inférieure a atteint près d'un demi-centimètre d'épaisseur. Tout porte à croire que le comblement de la cavité par de l'os nouveau et sain est réalisé.

Au point de vue clinique, deux points d'importance secondaire nous paraissent mériter quelque intérêt : c'est en premier lieu l'intensité des douleurs qui fit pratiquer le premier examen radiologique. Classiquement, la douleur existe dans un quart des cas ; elle n'est qu'exceptionnellement aussi vive que dans notre observation, quoique plus fréquente dans les kystes du fémur ; elle fut pour nous un signe véritablement providentiel : la malade était sûrement à la veille de fracturer la mince coque cervicale épargnée par le kyste.

Nous noterons en second lieu, en nous gardant d'en tirer des conclusions définitives, la coïncidence d'un traitement radiothérapique et d'une aggravation indiscutable du processus ostéolytique : entre le début d'août et le milieu de septembre, la corticale inférieure avait disparu sur plus de 1 centimètre comme si la radiothérapie avait déclenché un véritable coup de fouet ostéolytique.

Au point de vue thérapeutique, nous croyons pouvoir nous féliciter d'avoir utilisé l'os purum. L'accord semble fait aujourd'hui sur l'opportunité du plombage osseux des cavités kystiques ; on utilise généralement dans ce but soit un greffon tibial compact, soit des débris ostéopériostiques.

Notre malade pusillamine et fort soucieuse de son esthétique aurait sûrement protesté contre la double intervention, si bénigne que fût la seconde, et contre la double cicatrice. L'emploi de l'os purum évitait déjà ces inconvénients. D'autre part, ses qualités de matériel recalcifiant sont bien connues et l'un de nous a montré expérimentalement dans sa thèse qu'il était parfaitement toléré par l'os vivant.

Nous avons préféré l'os purum suédois conservé à sec aux préparations d'os dites désalbuminées et conservées dans l'alcool. Svante Orrel attribue l'insuccès de certains transplants hétérogènes à ce mode de conservation dans l'alcool ou le formol, ce qui les rendrait inassimilables au même titre que les graisses et les albumines coagulées qui insuffisamment détruites obstruent les canaux.

Nous avons utilisé des cubes d'os spongieux et une cheville d'os compact : les cubes d'os spongieux ont servi au bourrage de la cavité, apportant au tissu conjonctif de cicatrice un matériel calcique au minimum offensif et au maximum assimilable. Tout ceci, basé sur le mécanisme hypothétique des mutations calciques locales, nous permettait d'espérer le comblement du kyste mais laissait subsister, pendant la longue période de réparation, l'extrême fragilité du col fémoral. C'est pour y remédier que nous avons pratiqué l'enchevillement transtrochantérien du col, à l'aide de la cheville d'os compact ; les progrès de sa résorption suivis sur les radiographies ne l'ont pas empêché de jouer son rôle de soutien.

Le fait est que la guérison se maintient dix-huit mois après l'intervention : délai trop court pour être assuré contre toute récidive, délai suffisant cependant pour juger de la qualité du matériel de plombage qui a été utilisé.

Nous n'ajouterons que peu de chose aux réflexions des auteurs.

L'âge de la malade nous retiendra cependant un instant. Il est rare, en effet, que le kyste essentiel se développe sur un squelette ayant terminé sa croissance. Albert Mouchet insistait encore en 1927 sur le fait que les kystes solitaires s'observent chez des sujets âgés de six à dix-huit ans. La malade, ici, a vingt-cinq ans. Il s'agit d'une adulte complètement développée. Le cas présente donc un premier intérêt dû à l'âge relativement exceptionnel du sujet.

L'intérêt majeur de l'observation réside dans le matériel de greffe employé par MM. Sauvage et Chigot. Pour combler le vide créé par l'effondrement chirurgical de la coque du kyste et pour stimuler l'ostéogénèse, bien des procédés ont été employés : autrefois, le plombage par la graisse, par la pâte de Mosetig-Morhof, la pâte de Pierre Delbet, puis la masse plâtre-iodoforme (Dreesmann et Alessandri), les injections de sang (Chaton), etc... La préférence générale va, avec Mouchet, aux greffes ostéopériostiques. A la greffe autoplastique, MM. Sauvage et Chigot ont préféré une forme spéciale de transplant d'os mort, l'os PURUM.

Os épuré de graisse, de tissu conjonctif et de matières albuminoïdes, l'os purum a été préparé pour la première fois par Svante Orell, élève de Waldenström. M. Mathieu nous l'a fait connaître à cette tribune en 1935.

Chigot dans sa thèse de 1937, Neuman (de Bruxelles), ici même, en avril 1937, ont préconisé son utilisation dans le traitement des fractures diaphysaires par enchevillement central. Il s'agit d'un matériel parfaitement maniable, s'adaptant et se modelant plus facilement que l'os frais. Quelle est la valeur de son potentiel ostéogénétique ? MM. Cunéo et Albert (de Liége), au Congrès international de Bruxelles, en 1938, ne lui reconnaissent pas de propriétés ostéo-excitatrices. Svante Orell, par contre, au même Congrès, recommande son emploi pour combler toute perte de substance après résection pour tuberculose.

Dans le cas qui nous occupe l'os purum a constitué un matériel de choix. Rappelons que la malade se serait refusée à toute intervention si elle avait dû présenter les traces de plusieurs incisions. Grâce à l'emploi d'un greffon hétérogène les auteurs ont pu satisfaire à cette préoccupation, à vrai dire mineure, d'ordre esthétique, faire l'opération, et éviter à la patiente une fracture certaine du col du fémur. Sa puissance ostéogénétique s'est avérée largement suffisante. Il est vrai qu'il s'agissait d'un kyste essentiel de l'os dont on sait la tendance au comblement après libération chirurgicale de la tension intra-kystique. De plus, l'utilisation de l'os purum a été ici particulièrement judicieuse. MM. Sauvage et Chigot se sont servis de cubes d'os spongieux et d'une cheville d'os compact. Ils ont ainsi associé au plombage de la cavité kystique un greffon tuteur trans-trochantéro-cervico-capital. L'arc-boutant solide, créé de la sorte, a mis le col fémoral à l'abri d'une fracture ultérieure.

Je vous propose de féliciter MM. Sauvage et Chigot pour le beau résultat qu'ils ont obtenu et de publier leur observation dans nos *Bulletins*.

M. **H. Mondor** : Les kystes essentiels du col fémoral sont-ils rares ou assez fréquents ? Je le demanderais volontiers à Funck-Brentano, car je l'ignore. Sur 6 ou 7 kystes des os que j'ai opérés et pour lesquels j'avais eu des images radiographiques de netteté plus frappante, j'ai vu un kyste cervico-trochantérien. Je l'ai traité par greffons ostéo-périostiques.

M. **René Leriche** : J'ai opéré aussi un kyste cervico-trochantérien mais je l'ai comblé par des greffes ostéo-périostiques, l'expérience m'ayant appris que ces greffes valaient bien mieux que l'os purum que j'avais plusieurs fois employé antérieurement.

M. **P. Funck-Brentano** : Je remercie MM. Mondor et Leriche d'avoir bien voulu prendre la parole. Je pensais, comme M. Mondor, que le siège cervico-fémoral des kystes essentiels était une localisation rare. Mes recherches effectuées à l'occasion de ce rapport m'ont montré qu'elle n'avait rien d'exceptionnel : plusieurs cas décrits par Duchamp en 1934 dans la *Revue d'Orthopédie* concernent des kystes essentiels du col du fémur.

Je partage l'avis de M. Leriche concernant la valeur ostéogénique de l'os purum et je souscris à l'opinion de MM. Cunéo et Albert (de Liége), opinion défendue au Congrès international de Bruxelles. Il est, en outre, certain que dans les kystes osseux essentiels, nombreux sont les cas où le simple effondrement chirurgical de la coque a suffi à obtenir secondairement la guérison et le comblement du kyste.

## *Un procédé simple, facilitant les interventions radio-chirurgicales en salle éclairée,*

par M. **M. d'Halluin** (de Lille).

Rapport de M. Jean Patel.

Au nombre des services que rend le radiologue au chirurgien, dans bien des cas de la pratique, compte celui de guider ses gestes, de contrôler ses résultats, pendant des actes thérapeutiques.

Pour obvier aux inconvénients des examens en salle obscure ou de l'usage de la bonnette, les radiologues ont, peu à peu, modernisé leurs procédés. Certains, pour apporter, dans un délai vraiment record, des renseignements sur clichés, ont eu le souci d'abréger le temps perdu entre la prise et la lecture de ces derniers, et d'en hâter le développement par d'ingénieux dispositifs (meuble de John Bowker, pupitre de Putti, cabine de Pierre Porcher). D'autres, pour fournir les précisions sur lesquelles ils sont consultés, autant sur films que sur l'écran, ont imaginé, mis au point, et vulgarisé une méthode, par laquelle ils pourraient, sans manœuvres gênantes, en local adapté, spécialement éclairé, réaliser leurs examens.

C'est elle, connue par un travail, de 1935, fait par Ledoux-Lebard avec Long et Saget, puis préconisée par Rocher, qui, ici même, il y a quatre ans, en indiqua les avantages, que recommande M. D'Halluin (qui, déjà, en parla en 1936) dans la note qu'il soumet à notre approbation.

Vous en rappellerai-je *le principe*, qui est d'employer, pour l'éclairage d'une salle radio-chirurgicale, préalablement obscurcie, une lumière monochromatique, jaune, qu'émet une lampe à gaz d'hélium, alimentée sous haute tension, fixée au mur ou au plafond, dont il importe que les rayons soient convenablement répartis, et qu'ils épargnent le plus possible, de même que l'opérateur et son aide, l'écran de la table radiologique.

A celui-ci l'on superpose une glace spéciale, nommée « dymix », au plomb mêlé au néodyme, absolument opaque pour la seule lumière jaune, et n'absorbant donc pas les autres radiations.

Il s'ensuit, de toute évidence, que, sur l'écran ainsi couvert, l'éclairage du local ne peut se reflétor, mais qu'en revanche, on y peut lire, aussi nettement qu'en salle obscure, les signes, les ombres radiologiques, qui renseigneront le chirurgien.

Voilà le principe général, qu'acceptèrent par la suite, avec quelques variantes, les rares adeptes de la méthode, qui, telle quelle, ne saurait donner ce qu'on est en droit d'en attendre.

C'est, du moins, la pensée de M. M. D'Halluin, qui, *en vue d'en étendre les possibilités*, et, partant, les applications, s'est préoccupé d'obtenir, sans contrarier en quoi que ce soit une exploration aux rayons, une visibilité satisfaisante de la région qu'on examine, et, dans tous les cas, suffisante pour rendre aisément praticable une intervention éventuelle.

C'est dans ce but qu'il s'ingénia à rendre lumineux l'écran radiologique, déjà couvert d'une glace « dymix », et, pour ce faire, qu'il le doubla d'un cadre spécial, doté d'un tube alimenté par un courant de haute fréquence, et ne laissant filtrer que la seule lumière jaune, qui, projetée de haut en bas, atteint directement le champ opératoire.

Telle est, dans ses grandes lignes, la technique de M. D'Halluin. Elle a, par conséquent, ceci d'original de combiner l'éclairage propre, local, de la région qu'on examine, à celui, général, d'une salle radio-chirurgicale, mais n'est pas sans offrir quelques *inconvénients*, bien minimes aux yeux de l'auteur, qui, jugeant bon d'en avertir, dit les façons d'y remédier. C'est d'abord, pour le chirurgien, le risque certain d'être ébloui s'il ne prend pas soin de régler la lumière produite par l'écran, et de s'astreindre à n'employer que des linges opératoires de couleur. Puis, c'est l'ennui, puisque l'écran doit forcément être placé à quelque distance du malade, d'y voir les images déformées, ou bien, si l'on veut mieux y lire, d'obliger à le déplacer. C'est, enfin, l'aspect anormal et facilement désorientant, mais auquel, paraît-il, on s'accoutume très vite, qu'une lumière monochromatique donne aux tissus, aux plaies, aux éléments anatomiques.

Que vaudraient ces trois objections, faites à la méthode qu'on nous vante, si l'on pouvait lui décerner d'incontestables *avantages ?* Or, quels sont-ils ? Ceux du contrôle radiologique en salle spécialement éclairée, Rocher les a dits ici même : c'est de rendre réalisable une bonne exploration, non pas seulement statique (diagnostic et réduction des fractures, des luxations ; repérage de corps étrangers ou de la position occupée par une broche), mais aussi cinétique (analyse des mouvements d'une articulation, du cheminement d'un instrument ou de quelque liquide opaque), en réduisant au minimum la durée d'exposition aux rayons, et sans les alternatives habituelles, lors d'examens en chambre noire, d'obscurité et de lumière.

La technique de M. D'Halluin nous est-elle d'un plus grand secours, et constitue-t-elle un progrès qui encouragerait à étendre les applications de la méthode ? L'auteur en attend l'avantage de faciliter l'extraction des corps étrangers métalliques, le traitement des fractures ouvertes, en donnant une vue suffisante sur la région opératoire, en permettant au chirurgien de se guider avec l'écran.

Je veux bien que le procédé puisse rendre de précieux services en orientant dans la recherche de corps étrangers métalliques, surtout s'ils sont nombreux, profonds, éparpillés. Mais avouerai-je que pour la cure de quelque fracture exposée, qui comporte, obligatoirement, l'excision de la plaie et des tissus contus, la bonne désinfection des deux fragments osseux, leur réduction à ciel ouvert, le réel intérêt de son concours m'échappe.

Malgré cela, je vous propose de remercier M. D'Halluin du travail qu'il nous envoya, et par lequel il fit connaître un perfectionnement, une variante, de la méthode radiologique de contrôle en salle éclairée (1).

(1) Le travail très complet de M. M. d'Halluin a été versé aux Archives sous le n° 217.

## *L'emploi des greffes et autoplasties cutanées dans les blessures de la main et des doigts,*

par M. **Marc Iselin.**

Rapport de M. P. Wilmoth.

Messieurs, mon ami Marc Iselin, dont vous connaissez les travaux sur la chirurgie thoracique, sur l'occlusion intestinale, nous adresse un fort intéressant mémoire sur la technique des greffes et autoplasties cutanées, dans la réparation des pertes de substance de la main et des doigts.

M. Iselin pose, comme principe primordial, qu'aucune perte de substance cutanée de la main ou des doigts ne peut être abandonnée à la cicatrisation spontanée, pas plus qu'elle ne doit être suturée « *sous tension* » parce que « toute cicatrice, à ce niveau, a une tendance imprévisible, mais très fréquente à devenir vicieuse ».

Les greffes et autoplasties cutanées trouvent leur emploi, nous dit M. Iselin, dans trois catégories de lésions : 1° les plaies récentes ; 2° les plaies suppurantes ; 3° les plaies résultant de l'excision de cicatrices vicieuses.

Avec M. Lenormant, M. Iselin a proposé, dans un rapport au *Congrès international de Chirurgie des accidents du travail*, de réserver le nom de greffes aux *transplants libres*, et celui *d'autoplasties* aux transplants pédiculés ; les greffes sont constituées par la peau, les autoplasties par la peau et le tissu cellulaire sous-cutané.

Dans les lésions uniquement cutanées, quelles qu'en soient la situation et l'étendue, M. Iselin, après quelques tâtonnements, n'utilise plus que la greffe.

Dans les lésions complexes, dans lesquelles la réparation de la peau n'est que le temps initial du traitement des sections tendineuses ou nerveuses, il emploie, en principe, les plasties pédiculées.

Deux conditions sont essentielles pour obtenir des résultats constamment satisfaisants : *l'immobilisation complète* de la partie à recouvrir, jusqu'à cicatrisation complète de la greffe ou de l'autoplastie ; *l'adaptation parfaite de la greffe aux irrégularités de surface de la lésion.*

L'immobilisation stricte est obtenue par des procédés qui varient avec la situation de la plaie, et qui demandent presque pour chaque cas un petit effort d'imagination : nous indiquerons plus loin les solutions habituelles, comportant en général une attelle rembourrée, sur laquelle les doigts sont cousus par fixation transpulpaire latérale : l'attelle est soit en bois, soit en métal, soit en plâtre, soit en plâtre et en métal.

*L'adaptation* parfaite de la greffe aux irrégularités de la surface de la plaie est indispensable, afin que la pénétration des bourgeons vasculaires puisse se faire sur toute cette surface : en effet, tout point de la greffe qui passe en pont ou qui est soulevé par une collection séreuse, est voué au sphacèle : à plus forte raison, lorsque la collection est infectée. C'est pourquoi il est toujours recommandé de faire de petites incisions dans le lambeau, puis de l'appuyer sur la plaie avec une compresse humide, de manière à chasser l'air et la sérosité qui la soulèvent par

places : de là également, l'intérêt du *moule en cire* qui oblige la greffe à épouser les plus minimes irrégularités de la surface cruentée.

Par contre, si la surface est plane, comme celle d'une plaie finement granuleuse, ou dont les bourgeons ont été abrasés, la greffe s'étale aisément, et prend régulièrement, à condition que la septicité de la lésion ne soit pas grande ; c'est pourquoi, classiquement, on insistait tant sur l'importance du « sous-sol ». Mais maintenant que nous savons appuyer la greffe sur toute son étendue, le choix du sous-sol est sans importance, et les greffes prendront parfaitement même sur des aponévroses, des tendons ou des nerfs à nu, à condition *qu'il n'y ait pas la moindre infection.*

### Choix de la greffe selon la plaie.

Sur une *plaie aseptique* ou présumée telle (blessure récente, excision de cicatrice vicieuse), la greffe mince en grands lambeaux nous a semblé la meilleure : elle donne des résultats parfaits par la couverture immédiate ; la cicatrisation est obtenue en moins d'une semaine à l'exception de quelques points bourgeonnants persistant à l'union de deux lambeaux, et qui cicatrisent en moins de trois semaines. « Nous avons abandonné la greffe épaisse parce qu'elle présentait régulièrement des petits sphacèles superficiels, qui n'empêchaient pas la greffe de prendre, mais demandaient si longtemps à guérir que nous étions obligés d'y adjoindre secondairement des greffes minces ».

*Sur une plaie infectée,* les raisons que nous venons d'exposer nous montrent que l'emploi de lambeaux est aléatoire, car une infection restée virulente en un point peut progresser sous la greffe et la décoller : dans la thèse d'Hechavarria on trouvera tous les renseignements sur l'avantage en pareil cas, des greffes de Davis, en îlots, et sur le mode de pansement que nous avons adopté, après bien des tâtonnements. Nous ne prenons même plus de précautions bactériologiques : il suffit pour qu'elle soit bonne à greffer, qu'une plaie ait terminé son stade d'élimination, qu'elle soit propre et de bon aspect : même si le malade a de la fièvre, ce serait plutôt une raison de greffer, comme dans un cas vu avant la guerre avec M. Lenormant.

### Indications particulières.

1° Plaies résultant de l'excision des cicatrices vicieuses. — *L'excision* sera faite d'abord très large, sans se préoccuper ni de l'étendue, ni de la situation de la perte de substance réalisée ; il faut enlever toute la peau sclérosée jusqu'à la peau saine, en profondeur, toute la masse de sclérose jusqu'au tissu sain ; c'est seulement alors que les déformations peuvent être corrigées. Ne faire l'hémostase que des vaisseaux apparents et avec de la soie très fine, car *tout gros nœud est un futur point de sphacèle pour la greffe ;* le saignement en nappe sera contrôlé par tamponnement prolongé au sérum, pendant que sera réalisée l'immobilisation et que sera préparé le moule en cire.

*L'immobilisation* sera réalisée différemment, suivant qu'il s'agit d'une lésion plus ou moins étendue, siégeant sur la face palmaire ou sur la face dorsale. *Sur la face palmaire,* les doigts devant être en extension, le schéma est le suivant : une attelle dorsale, droite, en bois stérilisé, avec

un feutre épais, stérilisé également ; le ou les doigts à immobiliser sont transfixés par un gros crin qui est attaché sur l'attelle ; au poignet, l'attelle est maintenue par la bande qui enveloppe le matériel de pansement. Le choix de l'attelle dépend du nombre des doigts lésés : pour un doigt, un abaisse-langue, pour deux, une planchette, pour trois et plus, une attelle en bois découpé. *Sur la face dorsale, les doigts doivent être immobilisés en flexion ;* l'attelle sera donc courbe, ce qui implique l'emploi d'attelles métalliques grillagées que l'on peut modeler à volonté ; les doigts sont transfixés par le fil d'immobilisation sur leur face dorsale, pour éviter la compression des vaisseaux pulpaires ; il suffit pour cela de rebrousser sur la face dorsale l'extrémité de l'attelle.

*Le moule* est fait avec de la cire de dentiste, stérilsée (pâte de Kehr ou de Gelly) que l'on ramollit par la chaleur et avec laquelle on prend une empreinte soigneuse ; tous les sillons et même les plis cutanés doivent être marqués sur l'empreinte ; le moule doit pouvoir s'adapter directement, sans mouvements de bascule ou de gauchissement qui risquent de déplacer la greffe.

*Les greffes* sont prélevées au rasoir sur la cuisse ; on les applique sur la plaie ; puis perforées par places, avec des ciseaux pointus. Enfin, avec une compresse bien imbibée de sérum, on appuie fortement sur la mince lame cutanée pour l'appliquer étroitement à la surface à recouvrir. Le moule est alors posé bien droit et assujetti par le pansement qui prend l'attelle, la main et l'avant-bras.

La cire est laissée de quatre à huit jours, puis elle est retirée, et la plaie (qui est plus ou moins macérée) est pansée au tulle gras. Vers le quinzième jour, on peut détruire les bourgeons au nitrate d'argent si la cicatrisation n'est pas complète ; l'immobilisation doit être maintenue jusqu'au vingt et unième jour, dans les cas habituels, huit jours au moins après cicatrisation complète, lorsqu'il y a retard de guérison. Ultérieurement, si les cicatrices marquent une tendance rétractile, il suffit de faire porter la nuit, un appareil de redressement pendant quelques semaines.

2° PLAIES FRAÎCHES. — Le malade est anesthésié, la plaie parée, excisée, régularisée, l'hémostase faite ; s'il y a des lambeaux déterminés, on peut les suturer, *sans tension*, d'un seul côté ; le reste sera couvert par la greffe.

*L'immobilisation* est obtenue par le procédé que nous venons de décrire, mais il est bon d'avoir toujours du gros fil de fer ou des lames d'aluminium (1 centimètre de large sur 2 millimètres d'épaisseur) si la situation de la plaie exige des passages en pont, ou bien la mise en abduction du pouce.

Le *choix du moule* dépend de l'aspect de la plaie ; si celle-ci est régulière (abrasion de la pulpe par exemple, destruction cutanée laissant intact le tissu cellulaire sous-cutané) la greffe proprement perforée s'appliquera facilement et sera maintenue par une lame de tulle gras. Si au contraire la plaie est irrégulière et avec des creux, des bords, des saillies, il faut confectionner un moule comme dans le cas précédent et l'appliquer sur la greffe.

Voici un exemple de l'importance que prend quelquefois le recouvrement immédiat d'une plaie cruentée.

M. C... (Michel), vingt et un ans. *Fracture ouverte des 3e, 4e et 5e doigts, main*

*droite avec section des tendons.* 1° *Réduction des fractures et greffe sous cire ;* 2° *mobilisation des articulations ;* 3° *greffes tendineuses.*

Jeune officier qui, en septembre 1937, a la main écrasée par une portière de tank ; heureusement, un gant de cuir épais l'a protégé. Le soir même, le Dr Le Marchal, de Laon, excise les plaies, les suture et immobilise les os fracturés de façon provisoire. Quatre jours après, il entre à l'hôpital américain où, dès le lendemain, nous nous mettons en devoir de réduire et d'appareiller les fractures selon la technique de Böhler. Mais alors une complication inattendue se produit : la peau, qui avait pu être réunie, grâce au chevauchement des fragments osseux, s'est désunie, lorsque ceux-ci ont été remis bout à bout.

Le lendemain, sous anesthésie locale, un petit moule en cire est interposé entre le doigt et l'attelle, et sur ce moule on met une greffe mince en lame, *à l'envers*, sur la face cruentée de laquelle la plaie vient appuyer. Le bloc est laissé jusqu'à consolidation osseuse, mais alors la peau est si bien reconstituée qu'il est impossible de reconnaître le siège de la perte de substance.

Les fractures sont consolidées en bonne position, mais les articulations sont raides, et la main est le siége de troubles trophiques. Grâce à quelques injections de novocaïne et surtout à l'énergie et à la volonté de ce jeune homme, vers le mois de décembre, les doigts ont regagné une souplesse suffisante.

Le 14 février 1938, les tendons fléchisseurs des trois derniers doigts sont reconstitués avec les tendons extenseurs des orteils, greffe étendue depuis l'extrémité des doigts jusqu'à la paume, et maintenue devant chaque phalange par des bandelettes aponévrotiques. L'opération a duré deux heures et demie.

Le résultat final est excellent : l'été suivant, cet officier mettait un tank en marche à la main ; il a fait la guerre, dont il est sorti sain et sauf, avec 3 citations. Ce résultat n'a pu être obtenu que par l'emploi initial de la greffe sous moule de cire ; sans elle, l'infection était certaine, et les doigts voués à l'amputation.

3° Plaie infectée ou d'asepsie douteuse. — La greffe est possible dès que le stade d'élimination est terminé, même si la plaie est encore bourgeonnante et d'aspect nettement infecté ; la meilleure préparation à la greffe sera l'immobilisation dans l'appareil dont a été montrée la nécessité ; sitôt celui-ci posé, après bon nettoyage de la plaie environnante et quelques pansements avec du Dakin et au sérum, l'aspect devient très favorable, les granulations lisses et bien rouges, la peau environnante normale.

*Appareillage.* — Les principes directeurs sont toujours les mêmes, mais chaque cas particulier pose un nouveau problème ; deux observations montrent deux variétés de solution.

*Pose des greffes.* — Les greffes sont épaisses, de 3 à 5 millimètres de diamètre, prélevées avec une aiguille fichée dans la peau et soulevée en petit cône que l'on sectionne à la base avec un bistouri ; les pastilles, ainsi prélevées, sont placées à même sur la plaie, en laissant entre elles une distance équivalente au diamètre de chacune ; les greffes sont prélevées sur les cuisses. Quand la plaie est entièrement recouverte, on la couvre d'une seule épaisseur de gaze bien appliquée et collée sur les bords de la peau avec du collodion. Puis un pansement humide au sérum est placé par-dessus cette compresse qui ne bougera plus et empêchera la greffe d'être déplacée lors du changement des pansements.

*Mode de pansement.* — J'ai essayé tous les modes de pansement proposés par les différents auteurs, mais j'ai toujours perdu une portion plus ou moins grande de transplant. Après de multiples expériences, il me semble qu'il importe, avant tout, d'empêcher la formation d'une croûte sur la plaie, ce qui est facile en renouvelant les pansements humides, toutes les six heures, pendant les huit premiers jours, et toutes

les huit heures pendant la semaine suivante ; un pansement par jour suffit pour la dernière semaine et la guérison survient habituellement en vingt jours, avec une prise de 98 p. 100 des greffes. La peau obtenue par ces greffes de peau totale est épaisse et de bonne qualité en raison de la conservation des glandes sudoripares.

L'appareillage peut être supprimé dès que la cicatrisation est complète, car la peau ainsi transplantée n'a aucune tendance à la rétraction ultérieure.

Mme du Pl..., trente ans. Blessée dans un accident d'auto le 7 septembre 1936, elle est transportée dans une clinique de la Côte-d'Azur, avec un syndrome de commotion cérébrale qui persiste pendant quatre jours, et une large plaie superficielle de l'avant-bras et de la main droits, couverte de goudron ; les plaies ont été seulement recouvertes d'un pansement. Sept jours après, la fièvre monte, la main est nettement infectée, on soulève les phlyctènes et on découvre une plaie partant de la 1re phalange de tous les doigts et s'étendant presque jusqu'au coude, dénudant toute la face dorsale de la main, du poignet et d'une partie de l'avant-bras : la suppuration est profuse ; la température est élevée, des hémorragies secondaires se déclarent. Un consultant conseille l'amputation, que la malade, une jeune et jolie femme, refuse, préférant la mort à la mutilation.

Elle m'est adressée alors à l'hôpital américain par mon ami, le Dr Serge Simon, dans l'état général et local le plus déplorable ; on commence par lui faire une transfusion et du sérum intraveineux ; le 11 octobre, sous anesthésie générale au protoxyde, nous procédons à un nettoyage soigneux de la plaie et de la peau avoisinante ; nous plaçons un appareil plâtré, composé par une attelle palmaire fléchie, qui fixe le poignet et les doigts en flexion. Cette attelle est maintenue en deux points ; par un collier au niveau du bras ; par un pont plus mince, formant 4 alvéoles dans lesquelles les 2e phalanges des doigts, protégées par une lame de feutre stérilisée, sont fixées, écartées les unes des autres.

Le 17 octobre, sous anesthésie locale : on place environ 300 greffes de Davis ; dès le lendemain, les douleurs ont disparu, et la température redevient normale. Le 7 novembre, vingt jours exactement après la pose des greffes, la plaie est entièrement cicatrisée, l'attelle retirée, et la malade pouvait retourner chez elle sans pansement.

Après trois mois de massage, mobilisation, active et passive, l'utilisation de la main était devenue excellente ; aux dernières nouvelles (juillet 1939), elle se servait normalement de sa main.

M. M..., soixante et un ans. *Brûlures dorsales étendues des deux mains et des doigts. Greffe de Davis.*

Le malade est arrivé dans le service de mon maître le professeur Lenormant, déjà pansé depuis un mois et demi ; ses deux mains sont dans un état lamentable, en crochet, brûlées depuis l'extrémité des doigts jusqu'au poignet, les faces latérales et les commissures étant également détruites ; seule persiste une bande de peau sur la face palmaire de chaque doigt ; la face palmaire de la main est intacte, mais non celle du poignet où siège une brûlure. L'état général est très mauvais ; les pansements journaliers constituent une véritable torture et la fièvre oscille entre 38° et quelquefois 39°.

Dans ce cas, l'appareillage est difficile à réaliser ; nous nous en tirons de la façon suivante :

Le 24 juin 1939, sous anesthésie générale, une manchette plâtrée, en sifflet, prend chaque avant-bras et la face palmaire du poignet et de la main, les relevant en position de fonction. Dans ce plâtre sont prises 5 lames d'aluminium de 1 centimètre de large et de 2 millimètres d'épaisseur, qui s'écartent les unes des autres en direction de chaque doigt ; ces lames sont courbées pour immobiliser les doigts en demi-flexion, et repliées à leur extrémité pour passer sur la face dorsale de la dernière phalange. L'extrémité de chaque doigt est transfixée par un crin, amarré dans un trou percé à l'extrémité de l'attelle. La plaie, qui siège à la face antérieure du poignet, est couverte, à tout hasard, d'une greffe en lame, fixée par un tulle gras ; puis le poignet est mis dans l'appareil, et la greffe reste ainsi à demeure. Ce temps opératoire à lui seul a duré plus de deux heures ; la tension

déjà très faible a baissé pendant l'anesthésie et on fait une transfusion et du sérum dans l'après-midi.

Le 26 juin, on prélève 550 greffes, sous anesthésie locale à deux équipes de chirurgiens, chacun un côté ; l'intervention, que le malade supporte tant bien que mal, dure deux heures et ne peut être terminée. Dès le lendemain, les douleurs ont cessé et le malheureux reprend courage ; au bout de huit jours, on enlève la gaze protectrice, et seulement une dizaine de petites pastilles cutanées a été perdue ; mais il reste encore quelques plages dénudées qui n'avaient pu être recouvertes dans le premier temps qui avait été très long.

9 juin 1939. Greffe d'Ollier sur la surface latérale du médius, l'index gauche et sur une grande plage à la base du pouce droit. Comme après la greffe de Davis et les pansements consécutifs, on peut admettre que la plaie est à peu près aseptique, on utilise les greffes en lames minces d'Ollier, dont le mode de pansement est plus simple.

Le 20 juin, la cicatrisation est complète, les appareils sont enlevés ; les doigts restent en flexion, parce que les tendons extenseurs ont été détruits et les fléchisseurs ne sont plus équilibrés ; nous pensons exécuter, ultérieurement, une arthrodèse dans la deuxième articulation et on donne rendez-vous au malade pour octobre 1939.

## Résultats.

Depuis octobre 1940, j'ai fait 13 greffes et autoplasties pour des lésions de la main et des doigts, qui se décomposent ainsi :

*8 excisions de cicatrices vicieuses,* suivies de greffe sous moule de cire, avec : 6 résultats parfaits ; 1 échec par rétraction secondaire imputable à l'indocilité du malade ; 1 suppuration avec élimination de la moitié des greffes (intervention trop précoce après brûlure infectée), mais d'emblée on a posé des greffes de Davis sur les pertes de substance, et la guérison ne fut retardée que de quinze jours.

*2 plaies fraîches* greffées immédiatement, toutes *deux sans cire,* et guéries en quinze et dix-huit jours.

*1 brûlure infectée,* par greffe de Davis, mais ce blessé ayant les deux épaules et le bras brûlés et le coude en flexion par une cicatrice rétractile, nous lui avons mis environ un millier de greffes en trois fois : les deux premières fois, la guérison a été obtenue en vingt jours exactement ; la troisième fois (greffe au niveau du coude), l'appareil plâtré a déterminé, par sa pression, une plaie transversale au bras et à la limite inférieure des dernières greffes, plaie qui a été immédiatement greffée et guérie en dix-huit jours.

*1 autoplastie pédiculée en trois temps,* pour une plaie au poignet avec section des nerfs médian et cubital. La réparation nerveuse sera faite prochainement.

1 autoplastie par glissement (cherioplastie digitale) avec guérison *per primam.*

Messieurs, j'ai confié à Iselin plusieurs patients, il nous a appris, aux internes du service et à moi-même, à placer les greffes ; grâce à la technique rigoureuse qu'il nous a enseignée nous n'avons eu que des succès ; je vous montre les photographies qui en font la preuve. Je vous propose de remercier M. Iselin de nous avoir appris que les deux conditions essentielles du succès en cette matière étaient : l'immobilisation stricte en position de correction et l'application parfaite de la greffe à la surface de la plaie. Je souhaite que vous vous souveniez de son nom lors des prochaines élections.

M. **Lenormant**: Puisque ces observations viennent de mon service, je voudrais dire combien j'admire l'ingéniosité, la patience et l'habileté d'Iselin et ses résultats. Cette chirurgie est éminemment difficile et utile. Le dernier malade que vient de nous montrer M. Wilmoth a un résultat qui n'est peut-être pas très esthétique, mais cet homme a maintenant ses deux mains recouvertes de téguments et présente une certaine mobilité de ses doigts, alors qu'il avait, avant l'intervention, des moignons cruentés qui le mettaient dans la situation d'un homme amputé des deux mains.

M. **René Leriche**: Puisqu'il est question de greffes de Davies, je voudrais rappeler que depuis quinze ans mes élèves de Strasbourg, notamment M. de Girardier, ont publié des statistiques étendues de greffes cutanées totales. J'en ai une assez grande expérience. Je les fais et les panse très simplement. Je mets une lame de tulle gras, une lame de gaze ou une éponge caoutchoutée fixée par du leucoplaste. Les résultats ont dépassé de beaucoup ce que j'en espérais.

Mes élèves ont refait avec ces greffes des talons et le pli de flexion du cou-de-pied et après des années, les résultats étaient parfaits. Ils ont même exagéré et bouché avec ces greffes de grandes pertes de substance cutanée à la face. J'avais très peur du résultat.

Au bout de cinq à six ans, l'aspect mosaïqué avait complètement disparu et à 1 mètre on aurait dit de la peau d'autoplastie habituelle.

M. **Rouhier**: Je veux dire à l'appui de ce que vient de nous dire Leriche qu'à mon avis le pansement au tulle gras de Lumière qui maintient les greffes sans leur adhérer me paraît être le plus commode et le plus facile dans la majorité des cas de greffes cutanées. C'est celui que j'emploie constamment depuis bien longtemps. Je ne dis pas que les moules de cire ne soient peut-être supérieurs, mais ils sont plus difficiles à réaliser, tandis qu'on peut toujours avoir du tulle gras à sa disposition.

Dans certaines régions, où il est possible de ne mettre aucun pansement, le résultat est peut-être encore meilleur et plus rapide. C'est ce que j'ai fait pour un crâne scalpé où, grâce à un turban autour du front et de la nuque, maintenant une sorte de calotte protectrice du crâne et à distance de lui, toute la région greffée a pu rester à l'air libre jusqu'à cicatrisation complète. Mais les régions mobiles ne permettent pas de réaliser aussi facilement un tel dispositif.

---

## COMMUNICATIONS

### *Sur l'entorse du genou,*

par M. **René Leriche,** membre libre.

Je m'étais bien promis, après la discussion qui a eu lieu devant l'Académie le 14 février 1940, de ne plus prendre la parole sur l'entorse. Je voulais laisser au temps le soin de mettre chaque chose à sa place dans la compréhension physiologique de la maladie et dans l'appréciation

des conséquences anatomiques des traumatismes variés du genou auxquelles nous donnons, à tort, selon moi, le nom générique d'entorse. J'avais l'impression d'avoir suffisamment précisé ma position touchant le mécanisme vaso-moteur des symptômes initiaux, de l'entorse en soi, et la possibilité de lésions ligamentaires surajoutées, notamment des croisés, et d'arrachement osseux pour qu'il ne pût y avoir ambiguïté. Les nombreuses communications, faites depuis lors et les conclusions qu'en a tirées mon ami Mondor, m'ont montré qu'il n'en était rien. J'ai le sentiment de n'avoir été compris ni dans l'esprit ni dans la lettre. Je ne m'en prends qu'à moi-même, mais — comme on oublie ce que j'ai dit expressément des déchirures ligamentaires étendues et de leur traitement — je voudrais vous demander la permission d'y revenir.

Ne croyez pas que ce soit en chemise et la corde au cou pour brûler ce que j'ai adoré et vous dire humblement que je me suis trompé, ce qui, au reste, ne me gênerait nullement si je le pensais. Mais, la masse de documents qui ont été apportés ici sur les ruptures ligamentaires, produites par des accidents d'auto, de camion et de motocyclette, ne m'a aucunement prouvé que j'avais tort au sujet de l'entorse. Elle m'a seulement montré que nous n'appelions pas tous les choses du même nom, et que nos divergences étaient surtout de nomenclature. Je persiste à penser que nous devions nous mettre d'accord, et que ce serait facile si l'on voulait bien accepter que nous fassions en commun une classification, qui n'a jamais été faite, de l'ensemble des traumatismes complexes du genou dont nos anciens ne connaissaient rien, puisqu'il n'y avait de leur temps ni auto ni motocyclette, et qui ne méritent certainement pas le nom d'entorse, mot qui a une signification très précise, qui est défini par son étymologie même : puisque entorse vient de *intorsus*, de *in et torquere*, tordre, de *distorsio*, nous dit le Dictionnaire de Dechambre. Tout le débat est là. Il n'est pas dans les faits, comme on voudrait le faire croire, mais dans leur interprétation nosographique.

On m'objectera que, malgré cette étymologie, tout le monde s'entend pour désigner du nom d'entorse tout ce qui est traumatisme fermé du genou sans fracture. Mais c'est justement ce que je conteste. Je ne vois pas l'avantage qu'il y a à détourner un mot d'une signification précise, très explicite, pour abriter derrière lui nos difficultés cliniques. Tout au contraire, je pense qu'il y a nécessité à analyse et à classement.

Certains auteurs anciens avaient au reste eu le même souci. Ils s'étaient rendu compte qu'il y avait dans les traumatismes indirects du genou autre chose que des entorses et l'étude de cet au-delà des entorses les avait amenés à l'idée de subluxation et de luxation. Mais je ne sais trop pourquoi cela n'avait pas porté. On les avait sans doute mal lus, mal copiés et très abusivement, on a extrapolé des lésions expérimentales obtenues sur le cadavre à la maladie bénigne de l'homme vivant qui se tord le genou.

De cette équivoque est venu tout le mal. Alors que le sujet paraissait mineur aux chirurgiens qui ne s'intéressaient guère qu'à l'hémarthrose, on a fait de l'entorse un domaine imprécis, encombré d'expériences cadavériques de peu de valeur, sans serrer les faits vivants de près.

Aussi est-il curieux de voir comment, dans le grand effort d'étude de la traumatologie contemporaine, le chapitre des entorses est demeuré inchangé jusqu'à hier. Nos livres didactiques ne donnent guère l'impres-

sion d'être écrits avec des documents personnels et avec une expérience vécue. Pour les traités originaux, c'est autre chose.

Consultez les livres récents de traumatologie. Ils sont nombreux depuis trente ans consacrés aux fractures et aux luxations, la plupart ne parlent même pas des entorses du genou. Je n'en donnerai qu'un exemple parce que le plus récent : dans la traduction du livre de M. Bœhler qu'a donnée M. Boppe, le mot d'entorse du genou n'est même pas prononcé. Il s'y trouve cependant un chapitre sur les déchirures des ligaments latéraux et sur la rupture des ligaments croisés.

Si les entorses du genou sont aussi terribles dans leurs conséquences ligamentaires qu'on nous le dit maintenant, n'est-il pas vraiment extraordinaire qu'hier encore on s'en soit si peu soucié, que personne, jusqu'en 1940, en dehors de moi qui n'ait guère été suivi, n'ait recommandé d'intervenir précocement, comme on le faisait déjà pour les ruptures du tendon rotulien, du tendon du quadriceps, pour les lésions méniscales et les fractures de la rotule ?

Il y a là un paradoxe d'autant plus singulier que, sur la foi d'expériences cadavériques, nos manuels nous apprenaient, dès notre scolarité, que dans l'entorse il pouvait y avoir de graves lésions ligamentaires.

Je ne vois, pour ma part, à ce paradoxe qu'une explication : c'est que dans la pratique de tous les jours, l'entorse était demeurée un accident plus ennuyeux que grave, que les sportifs et les skieurs en particulier se font souvent plusieurs entorses dans le cours de leur vie de plein air, et que la plupart n'en restent pas infirmes.

Vous m'objecterez à cela que la discussion actuelle permet d'en appeler de cette opinion optimiste et que les faits apportés ici montrent qu'en réalité il n'en est pas ainsi. J'y arrive.

Ces observations montrent en effet qu'après un traumatisme du genou il peut y avoir, il y a souvent, des lésions graves de l'appareil ligamentaire sous le masque d'une apparence d'entorse. Mais s'agit-il bien là d'entorse ? Bien des faits donnent à penser que quand les croisés sont rompus, si la force traumatique n'est pas épuisée, il n'y a plus entorse mais luxation et qu'au cours de celle-ci, le ligament latéral interne est rompu. En tout cas ces lésions rappellent terriblement celles que Bonnet avait vues sur le cadavre en 1845, il y a près de cent ans, et que, depuis lui, on a considérées comme caractéristiques de l'entorse.

J'ai été élevé dans le culte d'Amédée Bonnet. Il fut certainement un des plus grands chirurgiens de son temps et l'histoire raconte qu'un jour dans l'ancienne Société de Chirurgie, il fut salué par le Président de l'époque comme étant le plus illustre chirurgien de son temps. Malgré cela je pense qu'il ne fut pas très bien inspiré quand il rédigea en 1845 dans son *Traité des maladies articulaires*, un chapitre consacré aux entorses du genou.

En 1843, Lisfranc (1) avait défini l'entorse « un tiraillement plus ou moins violent des ligaments et des parties molles qui entourent une articulation ». Il avait ajouté que ce tiraillement peut aller jusqu'à la déchirure, mais que d'habitude la maladie est légère et que souvent elle fixe peu l'attention du chirurgien.

En 1845, Bonnet, abordant le problème de l'entorse avec son autorité

(1) Lisfranc. *Cliniques chirurgicales de la Pitié*. 1 vol. édité à Bruxelles, en 1843.

de fondateur de la pathologie articulaire et manquant d'autopsie pour en décrire les lésions, voulut essayer de résoudre le problème avec l'expérimentation cadavérique.

Je suis de ceux qui pensent que l'on ne peut pas conclure du cadavre à l'homme surtout en matière de traumatisme. Le cadavre ne se défend pas alors que le vivant, mobile, souple, corrige, s'adapte, se retient, s'arrête avant qu'il ne soit trop tard. Et je ne suis pas seul de mon avis (2). Dans le cas particulier de l'entorse, l'expérimentation cadavérique est particulièrement insuffisante à dire ce qui est, parce que l'expérimentateur ne voit rien s'il arrête son expérience avant que ne se soient produits des désordres anatomiques complexes. Tout ce qui est physiologique lui échappe. Il faut qu'il aille jusqu'au bout de sa force pour constater quelque chose alors que dans l'entorse c'est cet « avant la rupture » qui est la condition habituelle.

Donc, Amédée Bonnet, voulant étudier les dégâts de l'entorse, examina avec la grande conscience qui était la sienne, les effets des divers mouvements forcés sur l'articulation du genou. Pour arriver à produire des déchirures, il dut employer une grande force dans des conditions qui ne rappellent guère celles des accidents si banals que nous voyons chaque jour, mais peu importe.

Et à la page 179 de son livre il expose ce qu'il a vu sous le titre « Effets produits par les mouvements forcés ».

Je laisse de côté ce qui a trait aux mouvements d'hyperextension et d'hyperflexion qui ne nous intéressent guère. Je ne retiens que ce qui a trait aux mouvements forcés de latéralité et de rotation. « La cuisse étant solidement maintenue sur une de ses faces latérales, la jambe est portée violemment dans l'adduction jusqu'à faire un angle de 90° ouvert en dedans. Les croisés, le ligament latéral externe et le ligament postérieur sont arrachés à leurs insertions sur le fémur. La jambe demeure dans l'adduction. Le muscle poplité et la courte portion du biceps sont déchirés. » J'abrège.

Dans l'abduction portée jusqu'à un angle de 45°, mêmes déchirures ligamentaires et musculaires. « A travers la peau distendue, on sent l'écartement du tibia et du fémur. Le condyle interne est saillant sous la peau. » Et quand il s'agit de cadavres d'enfants ou de vieillards, on obtient des fractures.

Entorses ? Non. Voici ce qu'écrit Bonnet : « Ainsi... on produisait de véritables luxations parfois complètes, mais le plus souvent incomplètes. Il y avait non seulement écartement des os du côté de la distension des parties molles, mais encore un déplacement par glissement des surfaces articulaires. Ces luxations étaient aisément réduites dans tous les cas. »

Et Bonnet s'excuse de « rapporter quelques développements relatifs aux fractures et aux luxations dans un article consacré à l'entorse ». Hélas ! il ne prévoyait pas la terrible confusion qui allait sortir de là.

Le mouvement de rotation a-t-il un autre effet ? Sur 15 expériences Bonnet a obtenu quatorze fois une fracture du tibia à la partie moyenne et une fois une luxation incomplète du fémur. Aussi, croit-il devoir attirer l'attention sur une affection peu connue, dit-il, et d'importance, que

(2) Voyez en particulier Palmer (Ivan). On the injuries to the ligaments of the Knee-joints. *A Clinical Study*, Stockholm, 1938.

Astley Cooper a décrite sous le nom de luxation incomplète de l'extrémité inférieure du fémur sur les cartilages semi-lunaires.

Et voilà les fameux documents avec lesquels on a décrit pendant près d'un siècle les lésions de l'entorse du genou.

Je sais bien que, depuis, il y a eu les recherches expérimentales de Segond, et celles de Gangolphe et Thévenet, mais ce qu'ont vu ces auteurs sur le cadavre ne répond qu'exceptionnellement à ce que nous voyons chaque jour. Je n'ai, pour ma part, jamais observé l'arrachement du tubercule de Gerdy ni l'arrachement de l'insertion supérieure du ligament latéral interne. Je ne dis pas que cela n'existe pas (Guillemimet vient de rapporter deux cas de lésion de Gangolphe). Mais je dis que je n'ai pas observé ces lésions et que pour moi la lésion essentielle de l'entorse grave est l'arrachement ou la rupture du croisé antérieur, ligament qui, physiologiquement, bloque la rotation.

A mon sens, là n'est pas le nœud de la discussion. Je le vois en ceci que *Bonnet, cherchant à produire les lésions supposées de l'entorse, n'a obtenu que fractures et luxations.* Malheureusement, comme il a décrit ses recherches cadavériques sous la rubrique entorse, on a consciencieusement répété que telles étaient les lésions de l'entorse, sans relever le caractère négatif de ses expériences.

Il paraîtra, je pense, à ceux qui voudront bien lire Bonnet dans l'original, que je n'avais peut-être pas tort quand je proposais, ici même, en février 1940, d'appeler luxation du fémur nombre d'accidents, rangés abusivement dans le chapitre des entorses, avec déchirure du ligament latéral. Mais il y a plus.

Malgaigne, dans son traité (1855), est à peu près aussi affirmatif que Bonnet sur la fréquence des luxations. Il ne consacre pas de chapitre spécial à l'entorse du genou, ce qui pourrait paraître singulier, si les entorses sont ce qu'on dit, mais il insiste beaucoup sur les luxations incomplètes du fémur et, comme je l'ai déjà rappelé (3), après Velpeau, sur les luxations par rotation du tibia. *Il parle longuement des subluxations en dedans,* rappelle que *Charles Bell avait appliqué le nom de subluxation à la rupture du ligament latéral interne.* Il décrit les pièces connues à l'époque, y compris celle qu'il avait disséquée lui-même peu après l'accident ; on y voyait le ligament latéral interne complètement rompu, ainsi que la synoviale, dans ce qu'il appelle une luxation.

Je n'ai pas dit autre chose ici même, en février 1940.

*D'accord avec Lisfranc, d'accord avec Bonnet, je me trouve donc aussi d'accord avec Malgaigne,* dans l'interprétation des lésions que j'ai opératoirement constatées, je veux dire la rupture effilochée du ligament latéral interne. Et j'ajouterai que je me trouve assez proche du dernier auteur qui a étudié ces questions, Ivan Palmer, de Stockholm, qui parle beaucoup aussi de subluxation.

Malgré cela, malgré des constatations opératoires explicites, montrant le condyle interne passant, en quelque sorte, à travers le ligament latéral interne dont la partie inférieure, couchée à plat, était coincé entre fémur et tibia, ce qui était bien la signature d'un déplacement fémoral, malgré la réalité évidente du mécanisme que j'ai exposé ici, Mondor pense que rien ne m'autorise à ranger certaines lésions du genou dans

(3) *Journal de Chirurgie*, 54, n° 6, décembre 1939.

les luxations, et Lambret, à ma grande surprise, m'a reproché de faire fi de la pathologie la mieux établie : « Chez nous, m'a-t-il dit, la pathologie a son ordonnance et ses divisions classiques ; nos aînés, qui savaient observer aussi bien que nous, nous les ont apprises, et nous les enseignons. »

Je pourrais répondre à Lambret que, dans le cas particulier, c'est moi le tenant du classique, puisque je m'accorde avec les deux plus grands classiques du siècle dernier en matière de traumatologie, mais ce classicisme obligatoire me révolte. Si nous devions suivre l'argument d'autorité, il en serait certainement fini de nos possibilités de perfectionnement. Je ne me soumettrai jamais, pour ma part, à ce fétichisme que, sur tout autre sujet, Lambret enverrait avec raison par-dessus les moulins. Que faisons-nous donc ici, sinon changer sans cesse non pas les faits, mais leur interprétation ?

Il y a, au reste, dans cette question plus que cela, et je suis tout surpris qu'on ne s'en soit pas avisé.

Les faits que nous avons à étudier aujourd'hui, sont des faits nouveaux que nos anciens ne connaissaient pas, car ils ne connaissaient ni l'automobile, ni la motocyclette, ni les camions, ni même le ski. La pathologie que nous avons sous les yeux est une pathologie entièrement nouvelle que nous devons inventorier avec les moyens d'aujourd'hui, avec la radiographie, l'injection d'air intra-articulaire, l'infiltration ligamentaire et les operations précoces, et il est vraiment excessif de vouloir, à toutes forces, la faire entrer dans des cadres anciens trop rigides pour admettre des faits difficiles à classer, à cause de leur complexité.

Si nos anciens étaient là aujourd'hui, je ne crois pas qu'ils se contraindraient à mettre dans le chapitre des entorses par rotation qui, pour eux, signifiait accident bénin de la rue, un accident d'auto ou une lutte de motocycliste contre camion. Et cependant, dans les documents apportés ici, il n'a guère été question que de cela.

Sur 4 observations de MM. Léger et de Delinotte, je vois 3 accidents de motocyclette dont l'un avec fracture sous-tubérositaire du tibia, ce que je me refuse à compter comme entorse. Et dans la quatrième observation des mêmes auteurs, il s'agit de la chute d'un joueur de foot-ball dont la jambe se replie sous l'accidenté en dedans, et quand on intervient un mois après l'accident, on trouve que le ligament latéral interne est élongé, flasque et non rompu. Je crois bien que Bonnet et que Malgaigne auraient parlé là de subluxation, mais passons.

Dans l'observation de M. Huet, il s'agit d'une chute du haut d'un arbre. Entorse ? Je ne crois pas qu'avant la discussion actuelle, on eût rangé ce genre d'accident dans les entorses du genou.

Sur les 5 observations de M. Sicard, il y a 4 accidents d'auto et une chute dans un escalier, l'accidenté portant un lourd fardeau. Le malade se relève, sans trop souffrir, et ne va consulter que le lendemain. Il est vraiment bien difficile de dire qu'il y a eu entorse et nul ne saura jamais si la déchirure du ligament interne, trouvée quelques jours plus tard à l'intervention, a été causée par l'accident primitif ou par la marche ultérieure avec un genou dont les ligaments croisés, du moins l'antérieur, étaient probablement rompus, puisque le malade a guéri avec un mouvement de tiroir.

Dans la belle statistique de M. Merle d'Aubigné et de M. Cauchoix

je ne prendrai rien, parce que, dans leurs observations très résumées, les circonstances des accidents ne sont pas habituellement précisées. J'y relèverai seulement qu'elle comporte plusieurs arrachements méniscaux et des fractures de l'extrémité supérieure du péroné. Il me semble que ceci doit être rangé ailleurs que dans le cadre de l'entorse. J'en reviens toujours au même point : il n'est pas souhaitable que l'on mette tous les traumatismes du genou dans le chapitre des entorses. Il serait mieux d'en sortir tout ce qui n'appartient pas au mécanisme de torsion, tout ce qui est chute d'un lieu élevé ou précipitation du corps en avant à grande vitesse, l'*entité entorse étant*, en fait, *un mécanisme avant d'être un aspect clinique*, c'est-à-dire les lésions méniscales, les fractures, les luxations et les subluxations dont la conséquence anatomique est la déchirure ligamentaire.

Mondor, à ce sujet, persuadé que mon expression a, un jour, dépassé ma pensée, m'a tendu, dans la séance du 5 mars, une perche de sauvetage que je ne saisirai pas, tout en le remerciant du geste. Essayant de me mettre en contradiction avec moi-même, il en appelle de mes idées de 1940 à celles de 1929, exposées dans un article du *Journal de Chirurgie* où je défendais dans les entorses graves, avec arrachement du croisé antérieur, l'intervention immédiate, ce qui me permettrait, si j'en avais envie, de me considérer comme le précurseur du mouvement interventionniste qui triomphe aujourd'hui.

Mais, en fait, il n'y a en moi nulle contradiction, entre mes idées d'aujourd'hui et celles d'autrefois. Je demeure toujours interventionniste quand il le faut. Je totalise, à ce jour, 41 opérations primitives pour traumatismes graves du genou, du genre de ceux qui ont été apportés ici. C'est la plus forte statistique française, mais je ne dis plus que ce soit une statistique d'opération pour entorse.

L'étude opératoire de ces cas m'a en effet convaincu que le plus souvent, quand il y a lieu d'intervenir (sauf pour rupture des croisés), ce n'est pas pour une entorse, mais pour une luxation, au sens où l'entendaient Bonnet et Malgaigne et Velpeau et Astley Copper, produite par le heurt du fémur contre le ligament latéral interne suivant un mécanisme que j'ai exposé ici en février et dans le *Journal de Chirurgie* en 1939.

Ceci dit, et pour en revenir à la contradiction que Mondor me prête, je lui dirai que, si j'ai modifié la conception qu'avec tout le monde, j'avais à une certaine époque de l'entorse du genou, c'est parce qu'il s'est passé pour moi entre 1929 et 1940 un événement important : je me suis mis à étudier de très près, dans des conditions vraiment expérimentales, ces accidents légers de la vie de tous les jours dont les chirurgiens très opérateurs, et j'en suis, ne s'occupaient guère. De tous temps, ces entorses ont été considérées comme bénignes et traitées par le massage, la ponction de l'hémarthrose et la mobilisation immédiate.

En les étudiant, au genou et ailleurs, je me suis rapidement convaincu qu'il y avait dans ces traumatismes autre chose que le désordre anatomique qui m'avait jusqu'alors seul intéressé. Et j'ai pensé que c'était autre chose qu'il fallait étudier en suivant le vieux principe de toute recherche, c'est-à-dire en m'adressant aux cas purs, à ceux où il y a le minimum de dégâts.

Je me suis donc attelé à l'observation des petites entorses, de celles que n'importe qui peut se faire en se tordant le pied dans la rue,

de celles pour lesquelles on ne parle pas d'accident mais d'entorse, où l'on ne voit pas de médecin, et je les ai étudiées aussi près que possible de l'accident, avant le stade de l'épanchement, alors qu'il n'y avait que chaleur locale, œdème, douleur et impotence fonctionnelle. En les regardant, je fus frappé de voir que ces 4 symptômes toujours associés apparaissaient très rapidement et qu'ils étaient au complet en quelques minutes. J'ai souvenir notamment d'un gros œdème avec forte hyperthermie locale qui existait moins d'un quart d'heure après l'accident, alors que l'évolution montra ultérieurement qu'il n'y avait eu ni rupture ligamentaire ni arrachement osseux. Il était bien évident que trois au moins de ces symptômes banals étaient des phénomènes vasomoteurs, des états fonctionnels, existant indépendamment de tout désordre anatomique important.

Le problème était de savoir comment et pourquoi il en était ainsi.

Depuis 1917, je savais que tout traumatisme, même peu important, s'accompagnait de réactions vasomotrices. L'oscillométrie et les mesures de la température locale me l'avaient montré. En 1924, Albert, en 1927, Fontaine, avaient vu qu'expérimentalement il en était ainsi et qu'en particulier les excitations ligamentaires produisaient immédiatement une vaso-dilatation qu'on lisait aisément sur les courbes. Je fis donc l'hypothèse que dans l'entorse banale c'était peut-être le traumatisme ligamentaire qui était responsable de la symptomatologie que tout le monde connaît. Cela me fit chercher ce que les histologistes disaient de l'innervation ligamentaire. J'exhumai les vieilles constatations bien oubliées de Rauber, de Sappey et les magnifiques descriptions de Regaud. J'y vis que, suivant le mot de Sappey, les ligaments articulaires sont aussi riches en terminaisons sensitives que la peau des doigts et des orteils.

Il était donc permis de supposer que quand un traumatisme tord ou étire les ligaments, les éléments d'innervation centripètes sont violemment sollicités, que leur excitation se réfléchit sur les vasomoteurs à la périphérie sous forme d'une vasodilatation qui, comme toutes les réactions vasomotrices, dépasse le territoire où naît l'excitation et s'étend à toute une région, sans systématisation. Je pensais tenir ainsi la clef de la vasodilatation immédiate qui me paraissait le fait essentiel de l'entorse.

Il restait à en faire la preuve. Je suis quelque peu expérimentateur et je me décidai à faire la preuve expérimentale chez l'homme. C'était en 1928. Pour cela je commençai par étudier l'état oscillométrique des membres ayant subi une injure par distorsion. Je notai une sensible augmentation des oscillations, très rapidement installée. La circulation y était donc augmentée. Je matérialisai le fait en faisant mettre les deux pieds d'accidentés par entorse dans un bain chaud, dès les premiers moments de l'accident. Du côté traumatisé, les veines devenaient énormes, presque au double parfois de celles du côté opposé et la peau y devenait plus rouge. Je n'ai malheureusement pas l'esprit iconographique et je me bornai à enregistrer le phénomène dans mon esprit et pour moi-même.

Mais je voulais des preuves plus péremptoires encore. Dans un cas bien choisi je fis une sympathectomie périfémorale à un malade atteint d'entorse tibiotarsienne. Les phénomènes vasomoteurs disparurent en quelques heures et ne revinrent pas. Mon idée prenait corps. Et c'est

alors que je songeai à couper le réflexe à son origine par l'anesthésie ligamentaire : l'effet en fut presque immédiat. Un de mes premiers cas fut en 1929 celui d'un médecin qui se fit une entorse tibiotarsienne dans la cour de la clinique un peu après midi. Je le vis un quart d'heure après. Le pied était chaud, douloureux globalement, la région était déjà œdémateuse et l'impotence complète. J'anesthésiai les deux ligaments latéraux. Toute la symptomatologie disparut en quelques instants. Il ne resta qu'un peu d'œdème. L'accidenté repartit sur ses jambes, sans boiter. Le lendemain il n'y avait plus qu'un peu d'œdème. La maladie entorse n'avait duré qu'une demi-heure. Je ne renouvelai pas l'injection. Dès ce moment j'eus l'intuition que ce qui n'était qu'une méthode d'analyse pouvait devenir une méthode thérapeutique s'inscrivant dans l'ordre général de ce que j'ai appelé, en 1925, la chirurgie physiologique.

Mais je voulus poursuivre ma démonstration plus loin. Je voulus voir si j'aurais le même effet en m'adressant à la partie motrice du réflexe et dans un cas convenablement choisi d'entorse du genou je fis l'infiltration du sympathique lombaire. L'effet fut identique à celui de l'anesthésie ligamentaire. Il me parut alors que je pouvais conclure.

Une partie de ces recherches fut exposée dans des conférences à Boston et à Buenos-Ayres en 1929, puis publiée dans *La Presse Médicale* en 1930, le 26 mars sous le titre « *Recherches sur le rôle de l'innervation sensitive des articulations et de leur appareil ligamentaire dans la physiologie pathologique articulaire* », puis un peu plus tard dans la *Gazette des Hôpitaux* puis de nouveau dans *La Presse Médicale* avec Fontaine qui fut mon associé fidèle dans toutes ces recherches et quand, en 1934, je vins vous soumettre la synthèse de six ans d'observations, j'étais sûr de la vérité du fait physiopathologique que j'énonçais. J'eus sans doute tort de ne pas vous exposer alors toutes les étapes de mon évolution, et je n'ai probablement pas été compris. Cependant j'ai eu la grande joie de voir que le Professeur Forgue, dans son admirable Précis, adoptait, en 1935, ma définition et enseignait aux étudiants dont il est un des grands éducateurs, que « l'entorse est avant tout le résultat d'un traumatisme ligamentaire ». De même Paître et Tavernier dans leurs articles du *Traité de Chirurgie orthopédique*. Aussi je ne comprends pas bien l'émotion de Mondor.

Au delà de ce mécanisme physiopathologique je n'ai jamais méconnu la possibilité pour un mécanisme de distorsion d'aller au delà de la réaction vasomotrice. Les constatations opératoires que j'ai publiées depuis 1920 ne me l'auraient pas permis et ici même, en février 1940, j'ai précisé au maximum les conditions de la rupture du ligament latéral interne, consécutive à celle du croisé. Je rappelle, puisqu'on l'oublie que j'en ai publié 4 observations dont une ici même. Mais je demeure persuadé que je ne me suis pas trompé quand j'ai dit que l'entorse en soi, dans son essence même, est une maladie purement vasomotrice comme le sont les premiers stades des brûlures (le premier et le second degré), comme le sont les premiers stades des gelures, comme le sont les premiers stades de l'inflammation, ce qui ne veut pas dire qu'au delà d'un certain degré d'injure, il n'y ait pas, dans l'entorse, des lésions anatomiques surajoutées, mais ce ne sont pas elles qui sont l'essentiel de la maladie envisagée dans son histoire naturelle.

Au fond les idées auxquelles je suis arrivé pour les entorses s'inscri-

vent dans l'ensemble des recherches de physiologie pathologique que je poursuis depuis un quart de siècle sur la vie tissulaire et qui tendent à préciser les mécanismes physiologiques de constitution des maladies, parallèlement à ce que nous savons des états anatomiques. Ces recherches sont exposées tout au long dans le livre de physiologie pathologique que j'ai publié avec Policard en 1930. Les idées que j'ai sur l'entorse s'y trouvent déjà et se situent dans un tout, dans cette orientation nouvelle que j'ai essayé de donner à la recherche chirurgicale avec l'espoir qu'il en sortirait, par surcroît, des améliorations thérapeutiques.

Pour l'entorse, je crois que cet espoir n'a pas été trompé. Le nombre est considérable aujourd'hui, en tous pays, des sportifs qui s'étant tordu le pied ou le genou ont pu reprendre immédiatement ou peu de jours après, leur activité physique. J'en connais qui ont eu à différents intervalles 3 et même 4 entorses du genou et qui n'ont pour ainsi dire pas diminué leur activité, grâce à l'anesthésie ligamentaire. Celle-ci n'agit pas, comme on le croit encore, seulement en supprimant la douleur. Elle agit en coupant un cercle vicieux vasomoteur. La preuve en est qu'on a le même effet en anesthésiant le sympathique régional et que si on injecte dans les ligaments une solution adrénalinée, ce qui renforce l'anesthésie ; généralement, l'effet est désastreux.

Je continue d'infiltrer les entorses habituelles, par torsion de la jambe et du pied, mais j'essaie de faire d'abord un diagnostic lésionnel et je n'ai jamais proposé qu'on traitât ainsi les accidents brutaux d'automobile ou de motocyclette qui sont tout autre chose. Pour ceux-là, je pense que l'intervention immédiate est d'habitude une nécessité parce que le fémur lancé en avant arrache les croisés et rompt le ligament latéral interne. Je laisse, en somme, au mot entorse sa signification première de distorsion, et je conclus, comme en février 1940, qu'il y a lieu de resserrer notre compréhension de l'entorse et de faire une juste place aux luxations et subluxations du fémur, fréquentes dans les accidents d'aujourd'hui, vues déjà par Astley Cooper, par Charles Bell, par Amédée Bonnet, par Malgaigne et que l'on a trop oubliées.

M. **H. Mondor** : Pensant, comme beaucoup, que le débat a été assez long, je ne prends la parole que pour ne pas me refuser à la discussion un des trop rares jours où Leriche est parmi nous.

La longueur même de sa démonstration écrite m'avertit qu'il n'a pas tout à fait répondu à des faits par des faits. D'autre part, lorsqu'un auteur dit n'avoir pas été compris, on ne sait pas facilement s'il s'en plaint ou s'il s'en félicite, car ce qu'il peut y perdre en force de conviction est gagné pour son bonheur d'originalité.

Sur l'ignorance des entorses reprochée aux anciens et sur le secours que Leriche, dans le même temps, demande à Amédée Bonnet et à Malgaigne, je ne dirai rien ; ni sur la valeur à éclipse de l'expérimentation, trompeuse, nous dit-on, quant aux déchirures ligamentaires, éloquente quant aux troubles sympathiques.

Fort désireux d'abréger une controverse dont le temps à venir sera le meilleur juge, je veux m'en tenir à l'essentiel. La lésion du ligament latéral interne du genou que mon ami Leriche disait tout à fait exceptionnelle ne l'est pas. Les chirurgiens, qui ont été curieux de s'en informer et désireux d'abréger les maux de leurs blessés, l'ont régulièrement décou-

verte : cela, dans des traumatismes d'importance moyenne, de physionomie clinique banale, ne faisant en rien songer à des luxations du genou. Leriche a exactement dit, ici, en 1934, que l'hypothèse de l'élongation, de la rupture partielle ou totale des ligaments, dans l'entorse, avait été « faite de chic ». Il ajoutait qu'elle n'avait été ni discutée, ni vérifiée. Depuis cette affirmation, contre laquelle je me suis simplement élevé, plus de quarante vérifications ont été faites. On ne peut les négliger ou les tourner : l'élongation, la rupture partielle, la rupture totale isolée ou associée à d'importantes lésions capsulo-synoviales ont été très clairement vues, décrites avec précision et traitées opportunément par intervention. L'ecchymose elle-même, dont la présence embarrassait un peu la pathogénie exclusivement nerveuse de l'entorse, a été expliquée, pièces en mains et lésions vasculaires sous le microscope.

Sur 41 cas d'interventions primitives, pour entorse grave du genou, Leriche n'a presque jamais trouvé la rupture ligamentaire interne. Sur ses 12 premiers cas, il ne l'avait pas vue. Or, dans un nombre égal de cas, les autres chirurgiens l'ont vue presque sans exception. L'opposition, sinon le débat, est là.

Changeons bientôt les noms, si Leriche le veut et si les nouveaux doivent être meilleurs. Mais, en attendant la terminologie nouvelle, parlons avec les mots existants. Cette année de controverse a fait irrésistiblement la preuve, pour des cas qui n'avaient rien de « terrible », de la lésion incontestable des ligaments articulaires. Pour le genou et pour la tibio-tarsienne. L'observation de Champeau a fait voir aussi que l'anesthésie obtenue par novocaïne ne saurait autoriser à nier les lésions ou à imaginer leur nature : supprimer la douleur n'éclaire pas sur les dégâts : son blessé ne souffrait plus, il n'en avait pas moins un faisceau ligamentaire déchiré. Etudier les entorses « la seringue à la main » ne suffit pas.

Je ne conteste pas les phénomènes vaso-moteurs : on se demande même comment ils pourraient ne pas exister dans toute meurtrissure de nos tissus. Mais sont-ils tout ou peu, l'essentiel ou l'épiphénomène, la maladie ou l'un de ses traits, quand nous disons entorse ? Si Leriche croit que les entorses graves sont des *luxations manquées*, il n'est pas interdit de penser que les foulures dans lesquelles domine la perturbation vaso-motrice sont des *entorses manquées*.

S'il n'était que de m'entendre avec Leriche, ce serait facile et un tête-à-tête suffirait ; mais il y a ceux qui déforment la pensée du novateur. Il y a les schémas de l'ignorance et ceux du psittacisme. Les livres d'enseignement n'en sont pas tous exempts. Il y a aussi l'aplomb des guérisseurs. Je dois donc formuler sans détour ma conclusion : *les déchirures ligamentaires de l'entorse, contestées il y a peu de temps et moins écartées aujourd'hui, sont prouvées par des faits ; les responsabilités vraies de la simple distorsion nerveuse ne le sont pas encore.*

M. **Lamare** : Je voudrais demander à M. Leriche et à M. Mondor de nous donner une définition de l'entorse.

M. **René Leriche** : J'accepte avec plaisir les brassées de fleurs de Mondor, malgré les aspics qui s'y trouvent logés, et je l'en remercie, mais je lui redirai que je n'ai pas méconnu les lésions du ligament latéral interne, comme il le croit. Je les ai trouvées quatre fois. Les 4 observations

sont publiées. La première en 1920, deux dans le *Journal de Chirurgie* en 1939 et une ici même au début de la discussion de février 1940.

Seulement je les ai rattachées aux luxations.

Je pense que la lésion type de l'entorse grave est l'arrachement du croisé et que c'est elle qui conditionne la lésion du ligament interne dans la plupart des cas quand elle existe, en ajoutant que, d'habitude, il n'y a rien de tel et que ce sont ces cas qu'il faut infiltrer.

## *Hernie diaphragmatique de l'estomac, de la première portion du duodénum, du côlon transverse de l'épiploon avec éclatement transpleural de la rate. Opération par voie thoracique. Réduction. Splénectomie. Guérison,*

par M. **René Leriche**, membre libre.

Les hernies transdiaphragmatiques de guerre ne sont pas, il s'en faut, toujours calquées sur le même modèle. La grande diversité des brèches diaphragmatiques, la possibilité de lésions associées fait que l'opération est toujours un peu une découverte. Le cas que je voudrais rapporter avait des particularités intéressantes qui m'ont incité à vous le faire connaître.

L'histoire clinique du malade a déjà quelque chose de spécial.

Au début de novembre, mon ami Gelas, chirurgien de l'hôpital de Thonon, m'adressa un jeune homme de vingt-cinq ans qui me raconta avoir reçu, le 12 juin, une balle qui entra sur le bord droit de la colonne à hauteur de la 11e côte et ressortit sur la ligne axillaire gauche à la même hauteur. Il éprouva immédiatement une violente dyspnée, cracha du sang en quantité appréciable, eut une hémorragie notable par les deux plaies et fut soigné immédiatement dans un hôpital. Au bout de huit jours, la situation s'étant améliorée, il fut libéré, puis comme il s'ennuyait, un beau jour de septembre, il partit à pied, traversa la France sans encombre et arriva chez lui ayant fait à pied plus de 450 kilomètres. De temps en temps, il avait bien un peu, en marchant, d'essoufflement et quelques douleurs précordiales, mais les malaises étaient légers et ne l'empêchèrent pas de marcher. Arrivé chez lui vers la fin de septembre, ayant quelques troubles digestifs, il consulta un médecin qui lui parla d'état hépatique d'autant plus facilement qu'il avait quelques irradiations dans le domaine du phrénique, puis il se fit démobiliser sans parler de sa blessure. En octobre, les malaises s'accentuèrent. Les digestions devinrent pénibles. Elles provoquaient des gargouillements thoraciques surtout le soir et des douleurs précordiales.

Le 1er novembre, brusquement, survint une grande crise de dyspnée, avec des douleurs thoraciques violentes et des nausées incessantes. Cet épisode dura trois jours, puis tout se calma. Il fut alors adressé au Dr Gelas qui soupçonna une hernie diaphragmatique, fit les examens radiographiques nécessaires et me l'adressa pour intervention.

Le soir même de son arrivée à Lyon, le malade eut une seconde crise très violente d'étranglement gastrique, si violente qu'on me téléphona la nuit pour l'opérer d'urgence. Les choses se calmèrent et le lendemain je pus l'examiner.

L'état général était bon, mais l'alimentation très difficile à cause de régurgitations incessantes.

L'examen du thorax montra les deux cicatrices d'entrée et de sortie du projectile situées comme il a été dit. Il y avait une sensible augmentation de l'amplitude thoracique, à gauche. La percussion y donnait une sonorité accrue recouvrant toute l'aire cardiaque. A l'auscultation, le murmure vésiculaire était très diminué jusqu'au voisinage du sommet. Si l'on faisait boire quelques gorgées de liquide, on entendait des bruits liquidiens comparables au borborygmes d'un lavabo se vidant avec glougloutements.

L'examen cardiaque ne permettait pas de percevoir le choc de la pointe et l'on entendait très mal les bruits du cœur.

Le pouls était à 100 et la tension de 11-6.

Le reste de l'examen était sans intérêt.

La radioscopie montra l'image de l'estomac repérée par une énorme bulle d'air et un niveau liquide presque en haut du thorax.

Le poumon était réduit à un moignon refoulé vers le sommet. Le cœur était refoulé à droite.

Le 8 novembre, aidé par les Drs Frieh et Clert, j'intervins après blocage du phrénique et anesthésie locale de 11 espaces intercostaux par Kunlin. Le malade est en position demi-assise, couché sur le côté. Incision dans le 7e espace. Libération du bord de la côte sus-jacente et section de celle-ci à ses deux extrémités dans la plaie. Ouverture de la plèvre : elle est remplie par de l'épiploon derrière lequel on trouve la totalité de l'estomac, extrêmement distendu, à parois très épaissies. Le pylore et la première partie du duodénum sont au delà de la brèche diaphragmatique et on a l'impression qu'à certains moments il s'y trouve serré. Il y a en plus la rate et 10 centimètres environ de côlon transverse. On repère ensuite le bord de la brèche diaphragmatique. Le trou est assez près des insertions costales du muscle sur la ligne axillaire et se prolonge assez loin en avant, mais en arrière, on ne voit pas pourquoi il est impossible de suivre le trou. On essaye de réduire en commençant par la rate qui est l'organe le plus près de la brèche. On n'y parvient pas. On cherche ensuite à refouler l'estomac. Il est si distendu que cela paraît impossible et que l'on envisage un instant de le ponctionner mais comme la paroi est très épaisse, très œdémateuse on essaie de réduire sans l'ouvrir en revenant au bord du trou, en repérant cardia et duodénum qui sont au contact et on parvient très aisément à réduire en refoulant d'abord le duodénum puis le pylore. La petite courbure suit facilement, et finalement tout l'estomac rentre de gauche à droite ainsi que le côlon et finalement l'épiploon. On aperçoit alors qu'il est impossible de réduire la rate parce que son bord postérieur a été attrapé par le projectile, a éclaté et que la moitié presque de l'organe est comme greffée dans la plèvre adhérant étroitement au rebord diaphragmatique côté pleural. On la libère en la sculptant sur la lèvre et comme cette libération fait saigner on se décide à enlever la rate. Splénectomie avec ligatures isolées des vaisseaux du hile. Une fois l'organe enlevé, on voit qu'il reste une greffe splénique sur le bord du trou, côté pleural. Il y a là, en outre, une greffe épiploïque, prise dans un tissu lardacé qu'on laisse en place en décidant de s'en servir pour boucher la brèche diaphragmatique, celle-ci mesure 11 centimètres de long. On la ferme à la soie avec des points en U. Fermeture de la brèche thoracique par le Dr Ballivet, aide de chirurgie thoracique de mon ami Santy, qui assiste à l'opération. Drainage et aspiration de l'air et du sang.

Il n'y eut pas de shock, mais je dus faire vider l'estomac distendu le lendemain A partir de ce moment les suites furent simples mais exigèrent un drainage prolongé de la petite cavité pleurale résiduelle de la base, là où se trouvaient des parcelles de rate dévascularisées. Cicatrisation complète au début de janvier.

Deux faits méritent d'être retenus dans cette observation :

1° L'énorme distension de la totalité de l'estomac avec épaississement des parois, suite probable d'un étranglement chronique avec deux crises aiguës ;

2° L'isolement et la greffe de la rate ayant rendu nécessaire la splénectomie.

## *Un cas de kyste à pédicule tordu implanté sur la paroi abdominale antérieure,*

par M. **Maurice Barbier**.

L'observation que j'apporte constitue certainement une rareté. Il s'agit, en effet, d'un kyste ayant tous les caractères cliniques d'un kyste de l'ovaire à pédicule tordu, tous les caractères histologiques d'un kyste

de l'ovaire en instance de dégénérescence épithéliomateuse, mais dont le pédicule s'implantait sur la paroi abdominale antérieure au voisinage de la ligne médiane, kyste sur la véritable origine duquel il n'est permis de formuler que des hypothèses.

Voici, tout d'abord, l'observation :

M^me^ M..., cinquante ans ; bonne santé habituelle, sauf une typhoïde à trente ans. Un accouchement normal à vingt ans.

Il y a deux ans, la malade est brusquement réveillée une nuit par une crise douloureuse violente, occupant tout le ventre, sans fièvre ni vomissements. La crise dure quatre à cinq jours et s'atténue spontanément.

Un an plus tard, la malade découvre dans son ventre une « boule » qui se déplace et qui est légèrement douloureuse à la pression.

En novembre 1940, survient une nouvelle crise douloureuse : douleur violente, continue, donnant une impression de torsion. Cette crise cède encore spontanément en quelques jours, mais la malade remarque alors que son ventre a notablement augmenté de volume.

A l'examen (18 novembre) : ventre légèrement saillant à l'hypogastre. Au palper on sent une masse volumineuse, arrondie et régulière, mate, rénittente et douloureuse, occupant toute l'excavation pelvienne, légèrement mobilisable. Au toucher : col utérin haut placé, mobile, corps non perçu. Le cul-de-sac de Douglas paraît comblé. Le toucher rectal confirme l'existence de la masse intra-pelvienne. Rien à signaler par ailleurs.

Diagnostic porté : *Kyste de l'ovaire ayant subi deux crises de torsion peu serrée.*

*Intervention* (23 novembre) : Duna 13 et éther. Avant l'incision de la paroi je note la hauteur anormale de l'ombilic et l'allongement de la distance ombilico-pubienne [une mensuration faite ultérieurement donne 24 centimètres, la distance moyenne étant de 16 centimètres] (1).

Dès l'ouverture du ventre le kyste apparaît, médian, comblant l'excavation pelvienne, du volume d'une tête d'enfant, noirâtre comme un kyste de l'ovaire tordu, dont le diagnostic semble évident. L'épiploon l'enveloppe et lui adhère, présentant lui aussi une teinte ardoisée, indice d'une ancienne suffusion hémorragique en partie résorbée.

La main glissée derrière le kyste l'accouche assez facilement malgré son volume. Je constate alors : 1° que le pédicule est bien tordu sur lui-même d'un tour complet en sens inverse des aiguilles d'une montre ; 2° que ce pédicule attache le kyste non à l'appareil génital comme je m'attendais à le trouver, mais au *péritoine pariétal antérieur*, un peu à gauche de la ligne médiane, au voisinage de l'angle inférieur de l'incision péritonéale. Cette insertion, large de deux travers de doigt, semble surtout cellulo-séreuse. Elle contient un vaisseau central paraissant thrombosé, mais on n'y trouve rien qui puisse représenter l'ouraque, perméable ou oblitéré. Cependant, en tirant sur le pédicule, on soulève le péritoine en un repli qui paraît se diriger en bas vers la vessie.

Ligature et section du pédicule. Le kyste enlevé, je vérifie que l'appareil génital, tassé au fond du bassin par la tumeur qui le coiffait, est au complet et de disposition normale. Cependant, l'utérus est plutôt petit, l'ovaire gauche paraît atrophié, nettement moins volumineux que le droit ; le ligament rond est normal depuis son insertion utérine jusqu'à sa pénétration dans le canal inguinal, qui se fait d'ailleurs assez loin de l'implantation pariétale du kyste.

Fermeture de l'abdomen sans drainage. Guérison sans aucun incident.

Une cystoscopie faite ultérieurement ne montre aucune modification morphologique de la vessie.

*Etude de la pièce.* — Le kyste présente le volume d'une tête d'enfant. Sa surface externe, parcourue par un réseau veineux bien visible, est partout lisse et régulière, sans aucune végétation. L'ouverture de la poche donne issue à environ 1 litre de liquide brunâtre, chocolat, reliquat d'anciennes hémorragies intra-kystiques. Il contient en suspension quelques débris nécrotiques jaunâtres,

(1) Roser (in : *thèse* Wolff, Marburg 1873) avait déjà noté l'accroissement de la distance ombilico-pubienne dans les kystes de l'ouraque.

mais on ne trouve ni poils, ni rien qui puisse faire penser à un kyste dermoïde. La surface interne de la poche est uniformément lisse et régulière, sauf en un point où est implantée une végétation sessile, d'environ 5 centimètres de diamètre sur 3 d'épaisseur et qui fait saillie dans la lumière du kyste.

*Examen histologique* (dû à l'obligeance de M. Perrot). — Les préparations histologiques comportent : des fragments prélevés en divers points de la paroi lisse du kyste ; des fragments de la zone végétante ; des débris nécrotiques et deux sections transversales du pédicule.

1° La surface interne du kyste est bordée, dans sa portion lisse, par un épithélium cylindro-cubique parfois très aplati. Le cytoplasme est clair et vacuolaire, sans la moindre sécrétion mucipare. Quelques noyaux sont un peu irréguliers. Cet épithélium est, par places, soulevé par des nappes histiocytaires avec enclaves graisseuses et surcharge pigmentaire (hémosidérose). Le reste de la paroi est constitué par un tissu conjonctif lamelleux très dense, renfermant çà et là des macrophages hémosidérosiques. Près de la surface externe apparaissent de nombreux vaisseaux dilatés et quelques îlots lymphoïdes sous-péritonéaux. Pas de tunique musculaire visible.

2° Les végétations tumorales présentent l'aspect classique des épithéliomas végétants, tels qu'ils se rencontrent au niveau de l'ovaire. Les franges sont bordées de cellules cylindro-cubiques à cytoplasme très clair et comme inexistant. Le noyau, plutôt basal, est en général arrondi, parfois irrégulier et monstrueux. Activité mitotique assez faible. En certains points la structure devient moins typique et l'on trouve des nappes homogènes de cellules devenues polyédriques par tassement réciproque. Pas la moindre infiltration tumorale de la paroi.

3° Les masses tumorales subissent en de larges zones un remaniement nécrotique complet : on est alors en présence d'une bouillie anhiste renfermant de nombreux cristaux d'acides gras. Une partie de la zone végétante est ainsi formée de masses cholestéatomateuses dont de nombreux lambeaux détachés forment les débris flottant dans le liquide du kyste.

4° Le pédicule est formé par une masse de tissu adipeux renfermant plusieurs axes vasculaires dilatés. Près de la surface on trouve une condensation collagène soutenant le revêtement péritonéal. Absence complète de toute formation vestigiaire.

On est donc en présence d'une tumeur kystique dont une portion a subi une transformation maligne papillaire végétante restée au stade purement endokystique ; il paraît donc s'agir d'une tumeur à malignité relativement réduite.

On ne peut affirmer par l'histologie l'origine de cette tumeur. Cependant, si l'on examinait les préparations sans connaître les constatations faites par l'opération, on penserait à coup sûr d'abord à une *tumeur ovarienne*, hypothèse que ne permettrait d'ailleurs pas d'infirmer l'absence de tout élément ovarien dans la paroi. Cette hypothèse éliminée, la seule autre défendable serait celle d'une *tumeur rénale à cellules claires*. Etant donné le siège de l'implantation du pédicule, on ne peut s'empêcher de penser à une *tumeur de l'ouraque*, origine qui paraît extrêmement peu probable, étant donné le type histologique des éléments épithéliaux et l'absence d'éléments musculaires lisses dans la paroi. Nous sommes ainsi amenés à penser qu'il s'agit vraisemblablement ici d'un de ces *kystes dysembryoplastiques* développés aux dépens de dérivés vestigiaires ou hétérotopiques.

Dans quelle variété de kystes classer ce cas bizarre ?

1° Une première hypothèse se présente : celle d'un véritable kyste ovarique dont le pédicule se serait rompu au moment du premier épisode douloureux, mais qui aurait continué à vivre grâce à des adhérences préformées avec la paroi abdominale. Celles-ci, par leur étirement secondaire, auraient constitué un nouveau pédicule d'emprunt qui se serait tordu à son tour. Chalot a publié autrefois (*Annales de Gynécologie*, mars 1887), un cas de torsion itérative du pédicule d'un kyste ainsi « transplanté ». Je ne crois pas, pour plusieurs raisons, que cette explication soit valable dans le cas présent et je pense qu'il s'agit plutôt d'un kyste développé *primitivement* dans la paroi. Mais de quelle nature ?

2° Il ne saurait s'agir d'un *kyste hydatique*, dont quelques cas ont été publiés ; presque toujours sous-cutanés (Lacroze, Estor et Loujon, Dor), plus rarement intra-musculaires (Nicolau).

3° Pas davantage d'un *kyste dermoïde ;* ceux-ci ont comme lieu d'élection : d'abord le voisinage immédiat de l'ombilic, puis la région inguinale (Kepler, Cisneros, Masciotta, Ruppaner), exceptionnellement la ligne blanche sous- et sus-ombilicale (Lenormant).

4° Ma première pensée en constatant l'implantation du kyste sur la paroi abdominale au voisinage de la ligne médiane avait été qu'il s'agissait peut-être d'un *kyste de l'ouraque.*

On sait : d'une part, que le cordon fibreux qui constitue l'ouraque, reliquat de la portion supra-vésicale de la vésicule allantoïdienne, présente souvent vers son milieu une ébauche de cavité centrale, et que de cette cavité virtuelle partent de petits diverticules cupuliformes qui peuvent, par étirement et oblitération de leur pédicule, devenir indépendants ; que, d'autre part, cavité centrale et diverticules peuvent être le point de départ de diverses variétés de kystes (2) : les uns, juxta-vésicaux, en communication ou non avec la cavité vésicale ; les autres, para-ombilicaux qui, par leur infection fréquente, suppurent et viennent s'ouvrir à l'ombilic où ils se fistulisent ; les derniers, développés aux dépens de la partie moyenne de l'ouraque, constituent des kystes de volume variable, parfois considérable, se développant le plus souvent dans la paroi abdominale même, entre le péritoine pariétal et le fascia transversalis. Mais, soit par persistance du mésocyste embryonnaire, soit par étirement du péritoine pariétal qui double leur face postérieure, ils peuvent en se pédiculisant devenir franchement intra-péritonéaux.

Il aurait donc pu s'agir d'un de ces kystes de l'ouraque si l'absence du cordon fibreux ouraquien dans le pédicule d'une part, le résultat de l'examen histologique de la pièce d'autre part, n'y contredisaient. En effet, la paroi des kystes de l'ouraque est constituée de la périphérie au centre par : une couche fibro-élastique ; une couche contenant de nombreuses fibres musculaires lisses [Roser, Delore et Cotte] (3), enfin une couche muqueuse constituée tantôt par un épithélium pluri-stratifié rappelant l'épithélium vésical, tantôt, et cela surtout dans les kystes infectés, par un tissu de granulations qui remplace la couche épithéliale desquamée et disparue (Kantor).

Rien de semblable dans le cas présent, ce qui me paraît suffisant pour éliminer cette hypothèse au premier abord attrayante.

5° Une autre hypothèse possible en présence de cette tumeur à type histologique si nettement ovarien serait celle d'un *kyste développé sur un ovaire surnuméraire aberrant.* On sait que, dans des cas à la vérité exceptionnels, l'ovaire, subissant sous l'action attractive du gubernaculum de Hunter une migration analogue à celle du testicule, chemine vers la région inguinale jusqu'à l'entrée du diverticule péritonéal de Nück, ou même plus loin jusque dans la grande lèvre. Et l'on pourrait admettre cette migration aberrante pour un de ces ovaires surnuméraires, dont on a signalé l'existence soit au voisinage immédiat de l'ovaire lui-

(2) Kurt-Bauer. *Zeitschrift für Urologie*, **25**, n° 11, 1931. — Kantor. *Annals of Surgery*, **109**, n° 2, février 1939.

(3) Delore et Cotte. Kystes de l'ouraque. *Revue de Chirurgie*, mars 1906, p. 403.

même, soit en différents points de l'excavation pelvienne. Or, ces ovaires surnuméraires peuvent être le siège de néoformations diverses : soit de tumeurs solides, comme dans le cas d'Opitz (fond de Douglas), soit de kystes : kyste dermoïde dans le cas de Stolz ; kyste mucoïde dans ceux de Franck (ovaire surnuméraire à cheval sur les vaisseaux iliaques externes) et de Thuminn (volumineux kyste atteignant l'hypochondre droit). Il est cependant difficile d'admettre que cette migration aberrante se soit poursuivie jusqu'au voisinage de la ligne médiane antérieure.

6° Si l'on rejette cette origine ovarienne, l'examen histologique de la pièce permettrait encore d'émettre l'hypothèse d'un kyste appartenant au groupe des *tumeurs à cellules claires du rein*, avec lesquelles le revêtement épithélial de la poche présente quelques ressemblances. Il s'agirait alors d'une tumeur hétérotopique analogue aux *hypernéphromes aberrants* que Paolucci (4) et d'autres ont trouvés dans le sac de hernies inguinales.

7° Reste une dernière hypothèse, la plus vraisemblable peut-être : celle d'une tumeur d'origine embryonnaire, d'un *dysembryome kystique*. Quelle que soit la pathogénie invoquée pour expliquer ces embryomes, ovules primordiaux nés en dehors de l'éminence germinative ou inclusion fœtale, cette origine embryonnaire, regardée comme très problématique par certains auteurs, permet cependant de comprendre l'existence de ces tumeurs hétérotopiques dont la structure ne s'apparente pas à celle des tissus dans lesquels elles se développent. Et l'on a pu ainsi trouver au niveau de la paroi abdominale toute une série de tumeurs de complexité croissante : simple kyste uniloculaire à épithélium uniforme chez ma malade ; grosse tumeur polykystique d'aspect sarcomateux dans le cas de Cattanéo (5), véritable *tératome* où se juxtaposent des cavités revêtues d'épithéliums gastrique, intestinal, bronchique, pavimenteux et ovarien dans celui de Gross (6).

En tous cas, quelle que soit la nature exacte de cet étrange « pseudo-kyste de l'ovaire » implanté sur la paroi abdominale, il présente encore cette particularité supplémentaire exceptionnelle *d'avoir tordu son pédicule*. Et pour ce double motif cette curieuse observation méritait, je crois, de vous être communiquée.

(4) Paolucci. *Annali italiani di Chirurgia*, **4**, n° 7, juillet 1927.
(5) Cattaneo. *Annali di Obstetricia e Gineeologia*, **50**, n° 10, 31 octobre 1928.
(6) Gross. *VIIe Congrès français de Chirurgie*, 1893, p. 666.

## PRÉSENTATION DE MALADE

**_Fracture supracondylienne transversale du fémur à grand déplacement avec éclatement incomplet du fragment inférieur. Réduction sanglante sans ostéosynthèse. Maintien de la réduction par appareil plâtré. Reconstitution anatomique et récupération fonctionnelle intégrales,_**

par M. **E. Sorrel.**

La fillette de six ans que j'ai l'honneur de vous présenter est tombée le 16 octobre dernier dans la rue, par la fenêtre d'un deuxième étage.

Elle a été de suite amenée dans mon service. Elle était un peu choquée, et présentait une fracture importante et complexe de l'extrémité inférieure du fémur droit, que des radiographies de face et de profil permettaient de préciser.

Il existait tout d'abord une *fracture transversale supracondylienne,* dont le trait se dirigeait très obliquement en arrière et en haut, commençant en bas sur la face antérieure du fémur, juste à hauteur du cartilage conjugal pour se terminer en haut sur la face postérieure à deux travers de doigt de ce cartilage. Le *fragment supérieur*, ainsi taillé en biseau, était fort irrégulier ; il avait glissé en avant du fragment inférieur, et sa pointe menaçait la peau qu'elle soulevait en dehors de la rotule. Le *fragment inférieur* faisait une forte saillie en arrière dans la partie supérieure du creux poplité : il était déporté en dehors, et avait tourné en dehors également sur son axe longitudinal. Il était séparé en deux par un trait de fracture *intercondylien ;* mais ce trait ne descendait que jusqu'au cartilage conjugal : ce n'était donc pas tout à fait une *fracture en T*, car dans leur partie inférieure les deux condyles étaient encore réunis par la partie moyenne de l'épiphyse.

L'hémarthrose était considérable.

La réduction de la fracture paraissait devoir être difficile, et le résultat fonctionnel par suite assez aléatoire.

Un fil de Kirchner fut placé à travers la partie supérieure du tibia, car la fracture était trop basse pour qu'il puisse l'être sur le fémur, et le membre mis sur l'attelle articulée, que j'ai fait faire il y a vingt-cinq ans pour les fractures du membre inférieur ; mais quels qu'aient été le sens et la force de la traction, et la position donnée au membre pendant douze jours, la réduction ne put être obtenue.

Le 29 octobre, treize jours après l'accident, je fis une réduction sanglante en abordant le fémur par une longue incision antéro-externe ; l'articulation avait été très largement ouverte et déchirée par les fragments. La réduction fut assez laborieuse ; mais finalement elle put être obtenue. La contention par plaque, par vis ou par boulonnage semblait difficile à réaliser, tant par suite de la forme et de la multiplicité des fragments que de la situation de la fracture, car l'appareil de synthèse quel qu'il soit aurait lésé le cartilage fertile. Je pense d'ailleurs qu'il ne faut avoir recours à une ostéosynthèse métallique que lorsqu'il est strictement impossible de faire autrement. J'ai donc simplement terminé l'opération par une suture aussi exacte que possible des parties molles, ce qui

contribuait déjà à fixer un peu les fragments, et j'ai fait un grand appareil plâtré pelvi-cruro-pédieux avec des bandes roulées, en le moulant assez exactement. La radiographie montra que les fragments étaient restés en bonne place. Les suites furent simples. Aucun déplacement ne se produisit sous le plâtre. Nous l'avons enlevé le 13 décembre 1940, quarante-cinq jours après l'opération. La cicatrisation était parfaite. La consolidation était obtenue en excellente position.

L'enfant, qui est remarquablement intelligente, commença elle-même de suite à faire mouvoir son genou et à faire des contractures musculaires, suivant les indications que nous lui avions données.

Au soixantième jour, les mouvements du genou étaient assez étendus, et le quadriceps avait retrouvé une tonicité suffisante pour que la marche puisse être commencée.

Le 31 décembre (deux mois et demi après l'accident, deux mois après l'opération), l'enfant rentrait chez elle, et reprenait une vie presque normale.

Le 22 janvier (trois mois environ après l'accident), on notait : l'enfant marche bien et ne boite que lorsqu'elle marche vite ou lorsqu'elle court. Les mouvements du genou sont assez étendus : l'extension est normale, et la flexion atteint 100°.

Vous la voyez aujourd'hui ; elle marche et court normalement sans aucune claudication. Il ne reste comme traces de l'accident qu'une très légère différence de volume des muscles de la cuisse, une très petite limitation de la flexion puisque le talon reste à quelques centimètres de la fesse, ces deux minimes imperfections devant, je pense, disparaître l'une et l'autre en quelques semaines.

Sur les radiographies du 19 février que je vous montre, la forme du fémur est absolument régulière ; le cal se devine à peine, et on ne pourrait guère se douter qu'il y eut une fracture particulièrement grave.

Ceci prouve qu'un appareil plâtré, fait de façon convenable, peut assurer, même dans des conditions qui paraissent peu favorables, la contention d'une fracture réduite à ciel ouvert.

Je crois, pour ma part, que si beaucoup de fractures doivent être réduites de façon sanglante, car c'est assez souvent le seul moyen d'obtenir une bonne réduction, il n'y en a, par contre, qu'un nombre infime dont la contention après réduction exige une ostéosynthèse métallique. Un appareil plâtré suffit dans la très grande majorité des cas, à la seule condition qu'il soit fait correctement. Quoi qu'on en ait pu dire parfois, il ne présente que des inconvénients négligeables, alors que les ostéosynthèses métalliques en présentent suffisamment pour que la règle soit de les éviter toutes les fois qu'on le peut.

C'est un point que je voudrais développer prochainement ici en apportant des documents et c'est pourquoi je me suis permis de vous présenter cette jeune malade, car elle me semble plaider assez bien en faveur de cette thèse que je défends depuis bien des années.

---

## DÉCLARATION DE VACANCE D'UNE PLACE DE MEMBRE TITULAIRE

**M. le Président :** En raison du décès de nos regrettés collègues MM. Pierre Duval et Jean Madier, je déclare vacante une place de membre titulaire de l'Académie de Chirurgie.

Je rappelle qu'aux termes 7 de nos statuts, les membres titulaires de l'Académie se recrutent exclusivement parmi les associés parisiens et nationaux de l'Académie, et que la candidature s'exprime par une demande écrite spéciale.

Les candidatures seront accueillies jusqu'au mercredi 18 juin.

---

*Le Secrétaire annuel* : M. G. ROUHIER.

# MÉMOIRES DE L'ACADEMIE DE CHIRURGIE

**Séance du 28 Mai 1941.**

*Présidence de* M. Paul Mathieu, *président.*

## PROCÈS-VERBAL

La rédaction du procès-verbal de la précédente séance est mise aux voix et adoptée.

## CORRESPONDANCE

La correspondance comprend :

1° Les journaux et publications périodiques de la semaine.

2° Des lettres de MM. Boppe, Sicard, d'Allaines, s'excusant de ne pouvoir assister à la séance.

3° Une lettre de M. Huc, posant sa candidature au titre d'associé parisien.

4° Des lettres de MM. Funck-Brentano, Meillère, posant leur candidature à la place vacante de membre titulaire.

5° Un travail de M. Ducastaing (Tarbes), associé national, intitulé : *Une observation de kyste vrai du corps pancréatique. Enucléation totale. Guérison. Considérations anatomo-pathologiques et thérapeutiques.*

---

## A PROPOS DU PROCÈS-VERBAL

M. **L. Dufourmentel** : En réponse à la question posée par mon ami le professeur Mondor, je puis préciser (ce que je n'avais pas fait lors de ma communication) que ma statistique comporte 10 cas d'ankylose temporo-maxillaire consécutive à l'infection blennorragique du nouveau-né.

La plupart du temps il y avait en même temps des lésions cornéennes qui étaient la signature de l'ophtalmie gonococcique, porte d'entrée de l'infection.

La remarque de Mondor est donc pleinement d'accord avec mes observations personnelles.

## *A propos des entorses du genou,*

par M. **R.-Ch. Monod.**

Les communications récentes sur les entorses du genou m'ont remis en mémoire les travaux de mon maître le professeur Pierre Delbet sur le même sujet.

Dès 1907 (le 23 octobre) M. Delbet vous présentait un malade marchant normalement, montant et descendant les escaliers de cette tribune sans aucune gêne — d'un mot la récupération fonctionnelle était complète.

Or cet homme avait subi quelques mois plus tôt (juillet) une arthrotomie pour réduction d'une luxation du genou. « Comment les ligaments ont-ils pu se reconstituer assez solides pour s'opposer à tout mouvement de latéralité et assez heureusement disposés pour permettre une étendue de mouvements presque normale ? J'avoue, disait M. Delbet, que je ne le comprends pas. »

Après avoir présenté ce malade, le professeur Delbet se livra à d'intéressantes recherches sur la physiologie pathologique des ligaments du genou. Vous les trouverez consignées dans un mémoire de la *Revue d'Orthopédie* (**9**, 1908, p. 385).

On y apprend, entre bien d'autres choses, que dans les *entorses du genou* la rupture du ligament latéral interne est fréquente, mais ne permet pas les mouvements de latéralité *en extension.* La rupture des croisés eux-mêmes ne suffit pas pour que le clinicien puisse trouver des mouvements de latéralité s'il les cherche dans l'extension.

En flexion c'est différent, car si « l'on coupe le latéral interne et le croisé antérieur la flexion amène un écartement énorme de la partie interne de l'articulation et la rotation externe peut être portée à un degré très prononcé ».

Dans ce mémoire se trouve également exprimée la conviction que beaucoup d'entorses graves sont en réalité des luxations, mais des luxations réduites avant d'arriver au chirurgien « par le premier manœuvre venu qui cherche en ramassant le blessé à le rendre symétrique ».

Il s'agit, il est vrai, de luxations irrégulières, c'est-à-dire que « tous les ligaments y sont déchirés, de telle sorte que la position du membre est livrée au hasard ». M. Delbet en cite un bel exemple : « Il n'y avait pas d'épanchement appréciable dans l'articulation, mais il existait à la face interne *une tuméfaction pâteuse.* Rien ne limitait le mouvement d'abduction et, sans déterminer de douleurs notables, on pouvait le porter jusqu'à près de 45° ». M. Delbet confesse qu'il fit le diagnostic de déchirure du ligament latéral interne. Il était insuffisamment instruit.

Je ne crois pas qu'il y ait d'inconvénient majeur à baptiser luxations certaines entorses graves du genou, mais il convient d'ajouter les deux épithètes : « réduites » et « irrégulières ».

Il reste à poser les indications opératoires. Nul doute que nous puissions puiser des enseignements précieux dans les communications récentes. J'ai appris à l'école de mon maître Delbet que les ligaments déchirés se réparent d'une manière déconcertante. Peut-être y a-t-il dans cette opinion une part d'exagération.

Permettez-moi seulement de souhaiter qu'à personne ne vienne l'idée d'inventorier l'état des ligaments après réduction d'une luxation régulière.

---

## RAPPORT

## *Avantages de l'entéro-anastomose dans les formes d'occlusion post-opératoire réopérées au stade de ballonnement,*

par M. **Henri Bompart.**

Rapport de M. Jean Quénu.

M. Bompart nous a adressé 4 observations presque identiques d'entéro-anastomoses pour occlusion aiguë post-opératoire, qui me semblent extrêmement intéressantes. Les voici résumées :

Observation I. — Femme de quarante ans ayant subi une hystérectomie pour fibrome. Suites immédiates un peu difficiles.

Six semaines après, occlusion aiguë à début progressif. Atropine, chlorure de sodium. L'occlusion se complète.

Anesthésie loco-régionale. Cœliotomie médiane sus-ombilicale. Anastomose latéro-latérale entre le côlon transverse et une anse grêle sous-jacente. Guérison. Diarrhée pendant un an (1).

Obs. II. — Homme de trente ans, opéré d'appendicite aiguë perforée avec abcès sous-hépatique. Mikulicz.

Au bout de dix jours, occlusion en deux temps, cédant d'abord à l'atropine et au chlorure de sodium, puis se complétant et arrivant au stade de ballonnement le quinzième jour.

Anesthésie loco-régionale. Courte laparotomie sous-costale gauche. Anastomose latéro-latérale entre le transverse et le grêle sous-jacent très distendu. Guérison. Diarrhée pendant deux ans.

Obs. III. — Femme de cinquante ans. Hystérectomie totale pour cancer du corps. Mikulicz.

Au bout de trois semaines, occlusion à début insidieux, qui cède d'abord à la chloruration et à l'atropine, puis se complète et arrive au stade de ballonnement en huit jours.

Anesthésie générale au cyclopropane. Courte cœliotomie médiane sus-ombilicale. Anastomose latéro-latérale entre le grêle et le transverse. Guérison.

Obs. IV. — Femme de quarante ans. Hystérectomie subtotale pour fibrome pelvien enclavé, adhérent. Drain dans le cul-de-sac de Douglas.

Un vomissement porracé le quatrième jour. Atropine. Chlorure de sodium. Bonne évacuation intestinale. Nouveaux vomissements le dixième jour et ballonnement.

Anesthésie générale au cyclopropane. Courte cœliotomie médiane sus-ombilicale. Anastomose latéro-latérale entre le côlon transverse et la première anse grêle distendue sous-jacente.

Guérison. Revue au bout d'un an : 4 selles pâteuses par jour.

L'entéro-anastomose comme traitement de l'occlusion intestinale aiguë était une méthode à peu près inconnue en France lorsque M. Okinczyc nous fit, en 1920, un rapport sur 7 observations de M. Ingebrigtsen (de Christiania). A la suite de ce rapport, 23 cas isolés ou en courtes séries furent publiés dans nos *Bulletins.*

(1) Cette observation est celle d'un des 7 cas dont il est fait état dans le rapport de Huet, 1936, p. 1191.

J'ai moi-même fait trois fois l'entéro-anastomose dans l'occlusion aiguë (la dernière observation seule est une occlusion post-opératoire).

Observation I. — Homme de vingt-trois ans. Occlusion aiguë. Ballonnement, température 38°4, pouls 130. Pas de vomissements.
Ether. Laparotomie. Anses grêles énormes. Ponction : issue d'une grande quantité de gaz et de 1/2 litre de liquide. Exploration : l'iléon disparaît dans un foyer d'adhérences pelviennes. Iléo-sigmoïdostomie. Sérum hypertonique intraveineux. Mort le troisième jour avec 40°, agitation, délire.

Obs. II. — Homme de trente-six ans. Occlusion progressive sur un mégacôlon total. Ballonnement énorme.
Première intervention : iléo-sigmoïdostomie latéro-latérale.
Deuxième intervention, quinze jours après : par une double section, je transforme cette anastomose en exclusion bilatérale de tout le gros intestin, ouverte à ses deux bouts. Lavages du côlon exclu. Amélioration rapide de l'état général.
Troisième intervention, trois mois après : colectomie totale, au cours de laquelle je découvre un cancer de l'angle splénique adhérent à la rate. Guérison (2).

Obs. III. — Homme de vingt-quatre ans, a été opéré trois fois par un autre chirurgien :
1° Appendicectomie pour appendicite aiguë.
2° Typhlostomie pour occlusion, quelques jours après, naturellement sans résultat utile.
3° Quelques jours après, iléostomie gauche qui s'est peu à peu transformée en un véritable anus.
Je le vois à ce moment, en état de dénutrition avancée, amaigri, cachectique.
Quatrième opération : exclusion bilatérale, aussi courte que possible, de l'anse fistulisée.
Cinquième opération, vingt jours après : exérèse de l'anse exclue. Fermeture de la typhlostomie.
Le neuvième jour, vomissements, coliques. Le dixième jour, état normal. Le onzième jour, l'occlusion est manifeste et j'opère :
Sixième opération : cœliotomie sus-ombilicale. Des anses grêles énormes. L'une d'elles se fissure sous mes yeux, sauf la muqueuse. Ponction : 1 litre de liquide. Cause de l'occlusion : un paquet d'adhérences sous la cicatrice gauche, intestin grêle et épiploon, inextricable. Entéro-anastomose grêle-grêle. Deux points sur la boucle. Surjet sur la déchirure. Paroi en un plan.
Suites simples. Sort guéri le vingt-cinquième jour. Revu en parfaite santé il y a quelques jours.

Ces observations jointes aux précédentes constituent un matériel d'étude de 37 cas d'entéro-anastomose pour occlusion intestinale aiguë, avec 32 guérisons et 5 morts.

Rassurez-vous, je ne veux tirer aucun argument statistique de l'addition de cas isolés et d'aussi courtes séries. De ces faits je retiendrai seulement que l'entéro-anastomose a donné quelques preuves d'efficacité dans le traitement de l'occlusion intestinale aiguë. La question est de savoir quelle place elle doit y occuper.

Je veux maintenant me limiter au sujet de mon rapport, qui est de l'entéro-anastomose dans l'occlusion *post-opératoire*. La plupart des cas publiés dans nos *Bulletins* ont d'ailleurs trait à ce mode d'occlusion, longuement discuté à cette tribune en 1924, à la suite d'une communication de M. Mathieu sur l'occlusion dans l'appendicite aiguë.

Les occlusions qui surviennent *des mois et des années* après l'opéra-

(2) Voir *Bulletins*, 1932, p. 379 et 688. J'ai revu cet opéré il y a deux mois, en parfaite santé, onze ans après la colectomie.

tion doivent, à mon sens, être exclues du débat : ce sont toujours des occlusions strictement mécaniques, par brides bien individualisées, par *brides-ficelles*. J'en ai publié 8 cas dans la thèse de mon élève Martinais (3). Le début brutal impose l'intervention immédiate, qui est une laparotomie avec section de la bride ou des brides occlusives.

Les occlusions *de la période post-opératoire* posent un problème infiniment plus complexe, au double point de vue clinique et thérapeutique. La diversité des classifications témoigne de cette complexité : les unes, étiologiques, distinguent l'iléus paralytique de l'iléus mécanique ; les autres, cliniques, distinguent une occlusion primitive et une occlusion secondaire ; les autres, chronologiques, distinguent une occlusion précoce et une occlusion tardive. Malheureusement, il n'y a pas de parallélisme étroit entre les causes, les symptômes et le temps écoulé. A côté des cas typiques, schématiques, il y a les cas bâtards.

La même infection péritonéale qui d'abord paralyse l'intestin peut l'envelopper ensuite d'exsudats fibrineux, puis d'adhérences lâches qui se resserrent peu à peu. Le facteur paralysie et le facteur mécanique, nés d'une cause commune, peuvent se succéder insensiblement, se surajouter l'un à l'autre, et composer finalement un tableau clinique sur lequel il est parfois bien difficile de mettre un nom.

Quoi qu'il en soit, on intervient par laparotomie, à distance du foyer, et on trouve des anses grêles adhérentes, agglutinées, coudées dans la région de la première opération.

La libération des anses intestinales est évidemment la meilleure solution dans les cas simples. Elle a été souvent réalisée avec succès. Mais elle n'est pas toujours possible, ni prudente. Si l'état général est précaire, l'infection du foyer encore apparemment virulente, si la libération s'avère difficile, longue, pénible, alors la sagesse est d'y renoncer, de ne pas toucher au bloc d'adhérences, et de faire la dérivation pure et simple. Nous sommes tous d'accord, je crois, sur ces points essentiels.

*Mais quelle dérivation ? Externe ou interne ? Entérostomie ou anastomose ?* Voilà la question.

La classique entérostomie est une opération de sauvetage qui a donné des succès dans des cas désespérés : choisir la dernière anse dilatée, la fistuliser à la peau, c'est bien l'opération très simple, néanmoins suffisante pour assurer la vidange de l'intestin en rétention. Correctement exécutée, l'iléostomie doit, *en principe*, se fermer spontanément au bout de quelques jours, en même temps que reparaîtront les évacuations par les voies naturelles.

Il en est souvent ainsi, mais pas toujours. Il arrive que le transit ne se rétablisse pas, que l'entérostomie persiste plus longtemps qu'on ne le désire, que loin de se fermer elle s'agrandisse, se transforme en anus véritable, que le malade se cachectise et meure, si une nouvelle opération complexe, difficile, grave n'intervient pas à temps pour fermer l'anus et supprimer l'obstacle permanent. Car le sort de l'entérostomie (et souvent de l'entérostomisé) dépend de la perméabilité de l'intestin en aval, dont nous escomptons comme une chose toute naturelle le rétablissement spontané.

C'est évidemment de ces cas malheureux qu'est née l'idée de l'entéro-

(3) L'iléus par brides post-opératoires. *Thèse de Paris*, 1930.

anastomose qui, tout en parant au danger immédiat par une dérivation aussi efficace que l'entérostomie, n'expose pas aux mêmes déboires tardifs, pouvant sans inconvénient persister aussi longtemps que persiste l'obstacle.

L'anastomose dans l'occlusion aiguë est passible de plusieurs reproches, les uns d'ordre théorique, les autres d'ordre pratique :

1° L'anastomose n'évacue pas directement au dehors les produits toxiques nocifs de l'intestin en rétention. Mais lorsqu'on lit les travaux récents sur les causes de la mort dans l'occlusion, on s'aperçoit qu'elles sont infiniment complexes, que la résorption des produits toxiques de l'intestin n'apparaît plus maintenant comme naguère le facteur principal. S'il en était ainsi, d'ailleurs, il faudrait faire *toujours* l'entérostomie, même lorsqu'on a levé l'obstacle. Or cette pratique, jadis recommandée, ne s'est pas, que je sache, généralisée. L'acte thérapeutique essentiel reste bien *la levée de la rétention*, que ce soit par dérivation externe ou par tout autre moyen.

2° On dit enfin, et ceci est le principal grief contre l'entéro-anastomose, que c'est une opération longue et grave. Ici, je suis obligé de faire intervenir les chiffres, en éliminant les cas isolés, en ne prenant que les séries d'un même auteur :

Ingebrigtsen (de Christiana) : 7 anastomoses, 6 guérisons.

Taylor (de Dundee) : 6 anastomoses, 6 guérisons (4).

Vaughan (de Detroit) : 4 anastomoses, 4 guérisons, tandis que l'entérostomie lui a donné une mortalité de 40 p. 100 (5).

Renon et Laffitte (de Niort) : 8 anastomoses, 6 guérisons ; 12 entérostomies, 4 guérisons.

Fey (de Galesburg) et Cubbins (de Chicago) : 14 anastomoses, 12 guérisons ; 9 entérostomies, 3 guérisons (6).

On me dira : « Oui, mais l'entérostomie a été faite dans les plus mauvais cas. » Je réponds : « Je ne fais pas le procès de l'entérostomie. Je démontre que l'entéro-anastomose n'est pas, dans l'occlusion, d'une gravité prohibitive. »

D'autres preuves m'en sont fournies par les entéro-anastomoses faites chez des enfants en occlusion, et parfois de petits enfants, par Pierre Brocq, par Duncombe, par Barret, par Autefage, par Godard qui, dans le service de Leveuf, a traité avec succès 5 enfants atteints d'occlusion post-appendiculaire précoce par l'iléo-sigmoïdostomie au bouton de Villard (7).

Tous ces chiffres montrent la bénignité de l'opération et sa valeur thérapeutique.

Dans la plupart des cas relatés par nos *Bulletins*, une laparotomie a presque toujours précédé l'entéro-anastomose, ou l'entérostomie, c'est évidemment la meilleure conduite. Elle permet de constater la cause de l'occlusion, de la lever le cas échéant, de faire au besoin la résection intestinale si la vitalité de l'anse est compromise, s'il y a strangulation,

(4) *Edinburg Medical Journal*, vol. XXXIV, n° 12, décembre 1927, p. 727.
(5) *Annals of Surgery*, vol. XCII, n° 4, octobre 1930, p. 704.
(6) *Surg. Gyn. Obst.*, vol. L, n° 3, mars 1935, p. 738.
(7) *Revue de Chirurgie*, 1938, p. 73.

de ne faire la dérivation que si cette éventualité est écartée, et, si on décide la dérivation interne, de la faire aussi courte que possible.

Malheureusement, il est des cas où la laparotomie d'exploration est interdite. Lorsque l'état général est misérable, lorsque le ballonnement est considérable, la plupart des chirurgiens admettent que le risque d'une laparotomie est tel qu'il l'emporte sur le risque de la strangulation (d'ailleurs relativement rare dans les occlusions de la période post-opératoire). Et ils s'en tiennent à l'opération vraiment *minima*, à la fistulisation d'une anse grêle, la première dilatée qu'ils trouvent, dans une courte incision de la paroi, sans exploration du foyer. Il ne s'agit plus ici de *choisir* une anse basse, la plus basse des anses iléales dilatées. On prend la première anse qu'on trouve, et ce peut être, quelle que soit l'incision pariétale, une anse haute, très haute. C'est parfois la jéjunostomie, avec ses dangers terribles : la corrosion de la plaie, la dénutrition rapide et inexorable.

C'est en face de cette entérostomie *à l'aveuglette* qu'il faut situer la méthode de M. Bompart. Je dis bien *méthode*, car sa conduite, dans les 4 cas que je vous présente en son nom, indique bien le propos délibéré, la ligne tracée d'avance.

M. Bompart, devant une occlusion post-opératoire *avec météorisme constitué*, fait donc une courte incision sus-ombilicale et ouvre latéralement dans le côlon transverse une anse grêle voisine. Il fait donc, suivant la règle, l'opération minima. *Mais son opération minima, à lui, ce n'est pas l'entérostomie, c'est l'entéro-anastomose du grêle avec le transverse.*

Cette méthode n'est pas à l'abri de toute critique :

Un court-circuit aussi étendu ne va-t-il pas troubler profondément la digestion et la nutrition ?

La muqueuse colique va-t-elle supporter sans dommage l'arrivée de sucs digestifs encore actifs tels que ceux d'une anse jéjunale ?

Tant qu'à faire l'anastomose grêle-côlon, ne vaut-il pas mieux, par une incision iliaque gauche, faire l'iléo-sigmoïdostomie ?

Toutes ces questions mériteraient d'être longuement discutées. Je me contenterai, pour l'instant, d'y répondre par quelques faits.

M. Bompart a observé, chez 3 de ses opérés, une diarrhée assez persistante, sans répercussion fâcheuse sur la nutrition et sur l'état général.

Pauchet, qui recourut six fois à l'anastomose iléo-colique « au jugé », avec 6 succès, observa dans 1 cas des accidents de colite ulcéreuse et hémorragique qui nécessita la suppression secondaire de l'anastomose (8).

Bérard (de Lyon) a observé une occlusion par torsion de l'anse court-circuitée autour d'une anastomose iléo-transverse, torsion rendue possible par la mobilité anormale du côlon droit.

Kummer (de Genève) a observé une gangrène consécutive à une anastomose iléo-transverse pour occlusion : une bride comprimait l'iléon au voisinage de l'anastomose.

L'anastomose « à l'aveuglette » entre le grêle et le transverse expose donc l'opéré à certains risques, c'est indubitable. Lecène, dans son rapport sur le cas Pauchet, concluait néanmoins à la supériorité de l'anastomose sur l'entérostomie.

Sampson Handley (de Londres) a préconisé l'association des deux

(8) Rapport de Lecène, *Bulletins*, 1922, p. 514.

méthodes dans le traitement des péritonites aiguës : anastomose grêle-transverse + typhlostomie. De cette pratique il a personnellement obtenu 5 guérisons dans 5 cas (9) et J. W. Long (de Greensboro) en a obtenu 2 guérisons dans 2 cas (10).

Voici donc que dans le traitement de l'occlusion intestinale post-opératoire l'entéro-anastomose semble vouloir étendre ses indications : d'abord envisagée comme un moyen de tourner un obstacle exploré et reconnu, elle nous est maintenant proposée comme opération minima, sans exploration préalable, pour les cas les plus sévères.

Les faits que nous apporte M. Bompart sont trop peu nombreux pour nous permettre de conclure, de façon ferme, sur un sujet aussi grave. Ils me semblent mériter notre attention. Je souhaite qu'ils provoquent l'apport de nouvelles observations.

M. **Jacques Leveuf** : Dans son rapport, Jean Quénu a envisagé les occlusions post-opératoires en général. Je voudrais y ajouter quelques remarques à propos d'une variété bien déterminée, les occlusions précoces post-appendiculaires, c'est-à-dire celles qui surviennent entre le quatrième et le sixième jour après l'opération.

En pareil cas la fistule iléale est capable de donner et donne souvent de très beaux succès. Mais chez une enfant où un de nos collègues de garde avait établi une semblable fistule, j'ai vu très rapidement les parois de la plaie et les téguments de voisinage être digérés par le liquide issu du grêle et l'enfant est mort de cachexie en quelques jours.

D'accord avec moi, Godard, qui était alors mon assistant et opérait les urgences du service, a traité les occlusions post-appendiculaires précoces par l'entéro-anastomose (iléo-sigmoïdienne) au bouton de Villars. Il a décrit la technique et les résultats de cette intervention dans un article de la *Revue de Chirurgie*, n° 1, 1938. Chez tous les enfants que j'ai observés, les suites ont été remarquablement simples.

Dans le traitement des occlusions post-appendiculaires, occlusions bâtardes, où sont mêlés en proportions variables et impossibles à préciser les lésions inflammatoires et les obstacles mécaniques, l'iléo-sigmoïdostomie me paraît devoir être préférée à la fistulisation du grêle.

**P. Brocq** : Puisque Jean Quénu a bien voulu faire allusion à une observation d'entéro-anastomose que j'avais publiée ici, je vais la rappeler brièvement. Enfant de six ans, opéré d'une appendicite gangréneuse, prise pour une pneumonie, au quatrième jour. Occlusion paralytique post-opératoire. Sur les conseils de mon ami J. Leveuf, j'ai fait avec Godart, à l'anesthésie locale, au septième ou huitième jour après l'intervention, une anastomose iléo-sigmoïdienne au bouton dans un abdomen plein de pus. Selles spontanées dès le lendemain et après bien des ennuis de toutes sortes la guérison a été obtenue. Pendant plus d'un an, et sans doute davantage, il y a eu un météorisme intermittent, sans doute par reflux dans le grêle. Puis, peu à peu, tout s'est arrangé. Actuellement, cinq ans après, tout est parfait.

Dans d'autres cas, j'ai pratiqué avec des succès et des échecs l'iléo-

(9) *Brit. Journ. of Surg.*, janvier 1925.
(10) *Surg. Gyn. Obst.*, vol. XLIII, n° 1, juillet 1926, p. 61.

stomie simple. Dans d'autres circonstances, j'ai pratiqué deux fois et conseillé une fois la libération directe des anses agglutinées (il s'agissait d'occlusions post-opératoires tardives, sans très important ballonnement) : 3 succès.

Actuellement, dans des circonstances semblables, j'essaierai l'aspiration duodénale continue, dont je vous ai parlé dans un récent rapport. Cette pratique a déjà donné à quelques-uns d'entre nous, à Iselin, à Eudel et à moi-même, de beaux résultats.

M. **Rouhier** : Les faits très intéressants dont viennent de nous entretenir MM. Quénu et Leveuf méritent de toute évidence une très grande attention et il est indiscutable que, si une entéro-anastomose peut être supportée, si elle conserve la vie de l'opéré au cours des accidents occlusifs aigus et si elle est compatible d'autre part avec la nutrition ultérieure des malades, elle doit être préférée à l'entérostomie. Cependant, ce qui rend difficile de comparer les cas dans un tel sujet, c'est que les chirurgiens ne se décident pas tous aussi vite les uns que les autres à réintervenir, en sorte que souvent ils ne parlent pas des mêmes malades. Bien des opérés ont une certaine difficulté à rendre leur gaz, un peu de parésie intestinale, quelques jours de ballonnement plus ou moins marqué et de gêne digestive, qui guérissent fort bien d'eux-mêmes, qui maintenant guériront sans doute plus facilement encore avec l'aspiration gastroduodénale.

J'ai une assez grosse expérience de l'entérostomie du grêle. Je l'ai pratiquée pour la première fois en 1912, si je me le rappelle bien, dans le service de Pozzi pour une occlusion paralytique à la suite d'une laparotomie pour ablation unilatérale d'annexes, la malade a guéri. Depuis, j'en ai fait un certain nombre d'autres et j'en ai fait faire à mes assistants. J'ai même entre les mains un intéressant travail de l'un d'eux sur lequel je dois vous faire prochainement un rapport. Eh bien ! j'ai le sentiment très ferme qu'aucun de ces malades n'aurait supporté sans succomber une intervention plus longue et plus complexe qu'une entérostomie. Dans plusieurs de ces cas, l'entérostomie a été suivie de l'évacuation par la sonde intestinale d'une quantité considérable, surprenante, de liquide toxique jaillissant comme une sorte de geyser et je me demande, non sans trouble, ce qui serait arrivé si ce liquide toxique avait été lancé dans l'intestin sous-jacent et en partie résorbé par lui, car il faut faire une très grande différence entre le contenu intestinal bloqué dans une hernie étranglée, qui est peu abondant et n'est pas forcément hypertoxique, et le liquide qui gonfle les anses d'une occlusion paralytique dont l'état de paralysie intestinale tient justement en majeure partie à la résorption toxique. Jusqu'ici, j'avoue donc ma préférence, au moins chez l'adulte et dans les mauvais cas, pour l'entérostomie du grêle.

M. **Jean Quénu** : A M. Rouhier, je réponds que les observations de M. Bompart concernent précisément des occlusions post-opératoires avec gros ballonnement, pour lesquelles il s'agissait de faire l'opération minima. C'est en tant qu'opération minima que l'entéro-anastomose a été choisie, de préférence à l'entérostomie. C'est bien entre ces deux opérations que la question se pose pour ces cas-là, à l'exclusion des

laparotomies larges avec exploration, décollements, libérations et autres manœuvres compliquées.

Je suis très heureux de trouver dans les observations de MM. Leveuf et Brocq une confirmation de mes conclusions. Que l'entéro-anastomose soit, dans certains cas d'occlusion aiguë, préférable à l'entérostomie, n'est pas une opinion généralement admise, et je dois dire que je ne soutenais pas cette opinion devant vous sans quelque appréhension.

Quant au mode d'anastomose, MM. Leveuf et Godard font l'iléo-sigmoïdostomie, M. Bompart fait l'iléo-transversostomie. Dans le choix entre ces deux procédés, il y a matière à discussion.

M. Bompart préfère l'iléo-transversostomie pour des raisons de facilité technique : par une courte incision épigastrique, il est sûr de découvrir facilement le côlon transverse et une anse grêle dilatée à son voisinage immédiat, à son contact même : il n'a qu'à ouvrir les deux anses par une anastomose latéro-latérale. Les manipulations sont réduites au strict minimum.

L'avantage de l'iléo-sigmoïdostomie, c'est que, par l'incision iliaque gauche, on a évidemment plus de chances de tomber sur une anse grêle *basse*. Mais la découverte du côlon pelvien probablement vide et plat sous la masse des anses grêles dilatées n'est peut-être pas toujours très facile. Je ne puis l'affirmer, n'ayant pas de cette opération, faite dans ces conditions, une expérience suffisante.

---

## COMMUNICATIONS

### *Malformation congénitale du vagin à abouchement vésical,*

par MM. **R. Gouverneur** et **J. Pérard.**

Nous venons d'avoir l'occasion d'observer et d'opérer un cas rare de malformation congénitale du vagin chez une malade dont les règles s'écoulaient dans la vessie régulièrement chaque mois sous forme d'urines sanglantes.

L'anomalie dont nous allons rapporter l'observation est certainement d'une exceptionnelle rareté; à notre connaissance aucun cas de ce genre n'a encore été publié et c'est ce qui nous a décidés à vous en entretenir. Jusqu'à ce jour nous n'avions entendu parler que des cas d'absence pure et simple du vagin et de l'opération de Baldwin dont M. Baumgartner a relaté ici même plusieurs belles observations.

Observation. — Mlle L... (Georgette), vingt et un ans, vient consulter à Necker, le 22 janvier 1940, pour l'émission d'urines sanglantes qui se produisent chaque mois régulièrement

Malade bien constituée, a eu dans son enfance une incontinence d'urine qui a duré jusqu'à douze ans. Réglée à dix-sept ans et demi et à cette date constate que les règles se traduisent par l'émission d'urines sanglantes. Cette hématurie dure trois à quatre jours, est assez abondante, s'annonce par quelques douleurs abdominales dans le bas-ventre, avec douleurs lombaires ; mais elle n'a à ce moment pas plus de pollakiurie au moment des règles qu'auparavant, urine seulement une fois la nuit et pas d'une façon habituelle et le jour toutes les quatre

à cinq heures. Ses règles, importante hématurie, surviennent régulièrement tous les vingt-huit jours.

La malade a deux sœurs mariées qui ont des enfants et deux frères mariés.

C'est au moment de l'apparition de ses règles que la malformation congénitale du vagin a été remarquée.

A l'examen, vulve d'aspect normal. Grandes lèvres, clitoris sont bien constitués. Le méat urétral est large, froncé, en forme d'entonnoir ; les petites lèvres sont peu constituées et entre les petites lèvres existe une très légère dépression ; mais il y a absence de toute cavité vaginale, aucune saillie, aucun bombement ne s'observent au niveau du périnée quand on demande à la malade de pousser ou quand elle fait un effort. La région anale est normale.

Toucher rectal à bout de doigt très haut, on sent en avant une petite masse arrondie de la taille d'une noix aplatie, masse ferme qui répond vraisemblablement au corps utérin. Urines claires.

A l'examen histo-bactériologique, présence de pus en très petite quantité, cellules, phosphates, quelques rares colibacilles.

A la cystoscopie, vessie d'aspect normal dans son ensemble. Au niveau du trigone à gauche, on aperçoit un large orifice en forme de fente horizontale, à bord supérieur arrondi, à bord inférieur droit ; orifice contractile présentant des mouvements de contraction qui accole les deux bords, si bien qu'à certains moments il affecte une forme linéaire et qu'à d'autres, il s'entr'ouvre en forme de gueule de four.

A droite, existe à peu près symétrique, un autre orifice plus petit non contractile. Dans ces deux orifices nous montons une sonde urétérale opaque à 15 centimètres environ, très facilement et les radiographies nous montrent que ce sont les orifices urétéraux. Au-dessous de l'orifice urétéral gauche, un peu en dehors de la ligne médiane, en plein trigone, on aperçoit un orifice arrondi de la taille d'une petite lentille par où l'on introduit une sonde.

Plusieurs radiographies ont été pratiquées : la première montre que les sondes sont dans les uretères, ceux-ci sont dilatés, surtout le gauche, ils décrivent un trajet à peu près normal et le petit orifice inférieur représente la communication du vagin qui s'abouche dans la vessie. La sonde s'enroule dans la petite cavité vaginale et celle-ci injectée, on voit qu'elle a une forme de petite poire accolée à la face postérieure de la vessie, communiquant avec le réservoir urinaire par un petit orifice où s'écoulent régulièrement les règles chaque mois. Une radio de profil permet de voir la vessie largement injectée sous forme d'un globe arrondi, régulier, lisse, sans diverticule ; en arrière du réservoir urinaire, on aperçoit la cavité vaginale injectée et on devine l'orifice de communication par où la sonde urétérale s'est engagée.

Pour préciser la conduite opératoire et la voie d'abord la meilleure, nous avons cherché à connaître la distance séparant la cavité vaginale de la peau du périnée. Nous avons introduit une sonde repère dans la vessie et celle-ci nous montre qu'il y a à peu près 7 centimètres séparant l'orifice de communication vessie-vagin avec le périnée ; l'orifice de communication répond donc à la partie tout inférieure de la cavité vaginale.

En résumé, nous nous trouvons en présence d'une malade qui présente une petite cavité vaginale haut située, qui communique avec la vessie par un orifice. Cavité vaginale située haut à 7 centimètres du périnée ; la vessie est normale par ailleurs, les uretères sont dilatés, mais les organes génitaux externes bien constitués.

Opération le 20 janvier 1941. Anesthésie générale à l'éther. Incision transversale au niveau de la dépression vaginale, entamant légèrement les deux petites lèvres. On amorce le décollement entre l'urètre et le rectum qui fait une forte saillie en avant et pour l'éviter on se tient au contact de la face postérieure de l'urètre ; pendant 3 à 4 centimètres, on doit inciser au bistouri transversalement, puis quand, ayant dépassé l'urètre, on arrive à la face postérieure de la vessie, on trouve alors un plan de clivage et très facilement, à la compresse, on décolle vessie et rectum en refoulant directement en arrière. On a devant soi le plan vésical sous forme d'une surface blanchâtre, lisse, répondant à la face postérieure de la vessie où doit vraisemblablement se trouver accolée la petite cavité vaginale. Le décollement est poussé haut jusqu'à apercevoir le fond du cul-de-sac péritonéal, mais dans le plan antérieur, il est impossible de distinguer où se trouve

le vagin. Isolant alors la région opératoire parfaitement protégée par des champs, on pratique une cystoscopie, en introduisant le cystoscope par l'urètre et on introduit une sonde urétérale par l'orifice de communication vésico-vaginale. Cette sonde est poussée et enroulée dans la cavité ; la vessie est vidée de l'eau qu'on a mise et on peut alors par la plaie opératoire sentir parfaitement la sonde vésicale qui marque l'emplacement du vagin. La cavité vaginale se trouve complètement accolée à la vessie où il était impossible de la reconnaître auparavant, grâce à ce repère, ouverture au bistouri du vagin, les deux lèvres de l'incision vaginale sont repérées, la cavité asséchée de la sécrétion mucoïde qu'elle contient et on

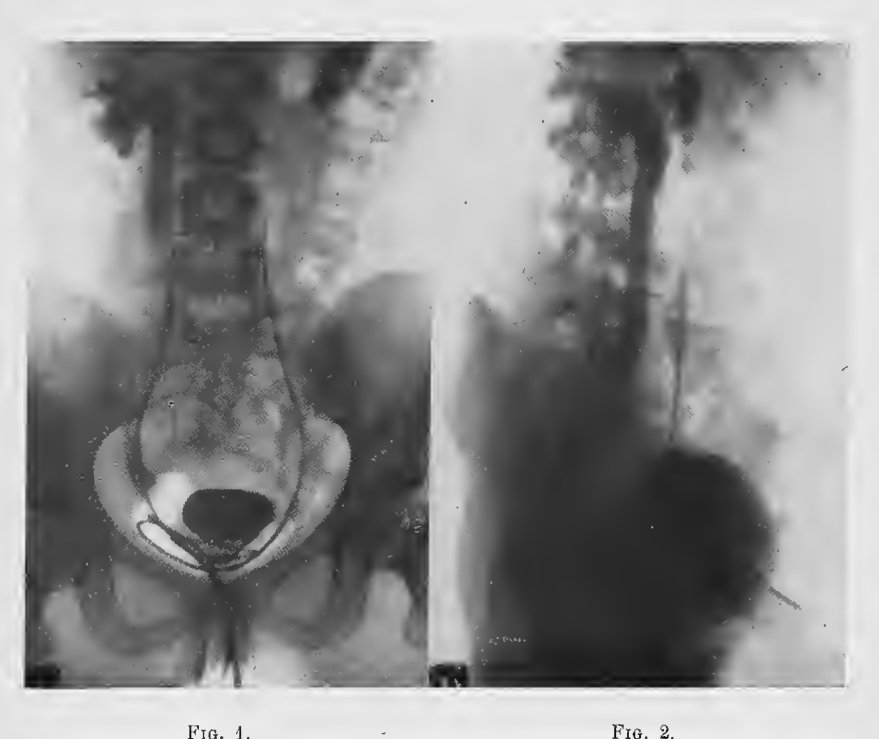


Fig. 1. Fig. 2.

Fig. 1. — La cavité vaginale est injectée par une sonde introduite par la vessie et la communication vésico-vaginale, 2 sondes urétérales passent dans la vessie et ont rempli des uretères dilatés et des bassinets hydronéphrétiques.

Fig. 2. — Profil. Vessie distendue, en arrière et accolée à elle-même petite cavité vaginale plus foncée. Dilatation de l'uretère droit sur toute sa hauteur.

aperçoit l'intérieur de la petite cavité vaginale d'une part, le petit col utérin, tout petit, fendu sur sa lèvre postérieure et en avant l'orifice de communication de la fistule.

Partant de la brèche faite à la cavité vaginale, on arrive peu à peu et assez facilement à séparer vessie et vagin et l'orifice de la fistule est isolé et sectionné. On a sous les yeux l'orifice de communication vésicale qui est fermée par trois bourses à la soie s'enfouissant l'une par-dessus l'autre en étage. La cavité vaginale est décollée en avant et sur les côtés pour l'abaisser ; on arrive à abaisser ainsi la cavité vaginale de 3 centimètres environ et par un dédoublement des petites lèvres et en décollant la peau du périnée, on arrive à suturer le bord inférieur du vagin aux petites lèvres et à la peau du périnée. Cinq à six crins fixent ainsi le vagin à la vulve, créant un nouvel orifice vulvaire. On doit évidemment faire remonter assez haut la peau de la région périnéale ; la cavité vaginale s'abaissant

mal, une mèche de gaze est placée dans la cavité vulvo-vaginale ; une cystostomie de dérivation est pratiquée pour mettre la vessie au repos et assurer la cicatrisation de la brèche vésicale qui a été fermée. La sonde de Petzer est laissée en place seize jours. Une sonde urétrale la remplace et permet la fermeture de l'orifice de cystostomie en quatre à cinq jours.

Etat actuel, six semaines environ après l'intervention, l'orifice vulvo-vaginal est souple, élastique, sans anneau cicatriciel, il admet très facilement le pouce. Depuis l'opération, la malade a d'ailleurs eu ses règles normalement par le vagin. Une cystoscopie pratiquée a montré une vessie d'aspect normal avec une petite zone cicatricielle à peine visible, répondant vraisemblablement à la région opératoire.



Fig. 3. — Cavité vaginale distendue, une sonde avec repère montre la distance séparant le vagin de la peau du périné.

De eette malformation congénitale et de l'opération qu'elle a néeessité, je voudrais retenir deux points, d'une part celui qui a trait à cette malformation elle-même du point de vue embryologique et d'autre part le traitement opératoire.

Cette malformation s'explique parfaitement par l'embryologie. Le vagin est formé de deux parties qui ont une origine différente. La partie supérieure de la eavité vaginale représente la partie basse des canaux de Muller qui ont donné dans leur partie haute les deux trompes, eelles-ei se sont ensuite fusionnées en un seul eanal utéro-vaginal donnant l'utérus et le vagin supérieur. La délimitation entre vagin et utérus est constituée par un bourgeonnement de la faee interne du conduit qui formera le futur eol utérin. La partie inférieure du vagin provient de la différeneiation du sinus uro-génital par eloisonnement de ce sinus, cloisonnement qui sépare urètre et vagin, ee eloisonnement secondaire du sinus se fait par un processus identique au eloisonnement primitif du cloaque par l'éperon périnéal qui a séparé rectum en arrière, sinus uro-

génital en avant. Secondairement il se produit un second cloisonnement qui, dans le sinus uro-génital, sépare l'urètre en avant du vagin inférieur en arrière.

Dans ce cas où le vagin débouche dans la vessie elle-même, on doit considérer qu'il y a absence de développement du vagin inférieur, en un mot absence de différenciation du sinus uro-génital ; l'urètre adulte représente le sinus uro-génital qui n'a pas subi de cloisonnement et, chez notre malade, le méat urétral avait une forme anormale, il était froncé, frangé en forme d'entonnoir renversé, ayant des plis qui faisaient ressembler son orifice à une sorte de corolle.

*La technique opératoire.* — Nous avons beaucoup hésité sur la meilleure voie d'accès qui convenait pour aborder la fistule et la traiter, voie abdominale, voie péritonéale ou voie associée. Il est sûr que la voie abdominale nous aurait permis de bien voir les trompes, les ovaires et d'avoir une vue d'ensemble sur ces organes, mais j'ai craint d'avoir à travailler très profondément sur une région où j'aurais eu pour fermer la fistule peu de jour. J'avais fait préciser par repère et radiographie la hauteur où se trouvait la cavité vaginale par rapport au périnée.

La voie basse m'a permis parfaitement d'isoler et de cliver l'espace urétro-vésico-rectal, mais la vessie refoulée en avant, il m'était impossible de deviner où se trouvait la petite cavité aplatie, flasque et collée à la vessie ; la mise en place par le cystoscope d'une sonde urétérale qui en s'enroulant m'a permis très aisément de repérer la cavité est venue lever toute difficulté et, à partir de ce moment, tout a été simple et facile. J'ai pu en un seul temps tout traiter, d'une part, fermer l'orifice de communication vésico-vaginal et, d'autre part, créer un canal vulvo-génital souple, élastique et suffisant.

M. **Fèvre**: Nous sommes très heureux d'avoir entendu la communication de Gouverneur qui prouve l'existence de segments de vagin supérieur en certains cas d'absence congénitale apparente du vagin.

Pour cette lésion, la coutume est de proposer d'emblée la création d'un néo-vagin, soit par un procédé utilisant une anse intestinale, telle l'opération de Baldwin, soit par une autoplastie cutanée. Or nous avons eu l'occasion de pouvoir aboucher un segment vaginal supérieur au périnée avec un bon résultat. C'est en voulant créer un néo-vagin par plastie cutanée, qu'en pratiquant un décollement prérectal nous eûmes la surprise, d'abord désagréable, d'ouvrir une cavité qui laissa échapper des gaz fétides et quelques gouttes de liquide. Nous pensions avoir ouvert le rectum. Mais nous eûmes vite la satisfaction de constater qu'il s'agissait d'un vagin supérieur que nous pûmes aboucher au périnée avec un résultat immédiat correct, vérifié au bout de plusieurs mois. Nous vous apporterons les détails de cette observation. Nous aurions vraisemblablement intérêt à rechercher systématiquement un segment vaginal supérieur, comme premier temps opératoire, lorsque nous désirons reconstituer un vagin.

M. **E. Sorrel**: J'ai relaté ici, en 1935 (1), l'observation d'un hermaphrodite gynandre qui, par ailleurs, était macrogénitosome et chez lequel il n'existait pas de cavité vaginale ouverte au périnée. Une laparotomie

(1) *Bull. Acad. Chir.*, séance du 6 février 1935, p. 213.

avait permis de s'assurer de l'existence d'ovaires, de trompes et d'un utérus. J'avais espéré qu'en incisant assez profondément le périnée, je finirais par trouver la partie supérieure de la cavité vaginale dont M. Gouverneur vient si clairement de nous rappeler l'origine. Et c'est bien ce qui se produisit. L'incision médiane du raphé unissant les replis génitaux conduisit dans un cul-de-sac, dans lequel débouchaient deux orifices : l'un pénétrait dans la vessie, l'autre situé en arrière communiquait par un pertuis très étroit et assez long dans une cavité vaginale au fond de laquelle le col utérin faisait saillie. L'opération fut en somme celle dont vient de parler M. Fèvre. Des cathétérismes réguliers aux bougies de Hégar assurèrent peu à peu ultérieurement la dilatation du néo-vagin inférieur. J'ai suivi l'enfant depuis cette époque, et ai donné la suite de son observation à la Société de Pédiatrie en 1939 (2).

## *Quelques réflexions à propos de 84 cas d'adénopathies chez des malades amputées du sein pour cancer,*

par M. **Henri Hartmann.**

Plusieurs questions se posent chez les malades amputées de sein pour cancer et porteuses d'adénopathies.

Le pronostic, chez ces malades, est-il constamment fatal ? Doit-on, chez elles, recourir à une nouvelle intervention opératoire ?

Nous laisserons de côté les adénopathies volumineuses, fixes, s'accompagnant d'un œdème considérable du membre, cas pour lesquels l'indication d'une opération ne se pose pas à moins qu'on ne veuille recourir à la désarticulation interscapulo-thoracique. Pour celles où l'ablation des ganglions semble techniquement praticable, il y a lieu d'envisager séparément les adénopathies axillaires et les adénopathies sus-claviculaires.

Adénopathies axillaires. — Pour les adénopathies axillaires pas d'hésitation ; toutes les fois que leur extirpation semble possible, il y a lieu de la pratiquer. C'est ce que nous avons fait dans 14 cas. Nous avons pu suivre 13 de ces opérés. 9 ont succombé de deux à quatre ans après l'ablation de l'adénopathie ; 1 est morte d'albuminurie sans récidive du cancer, après quatre ans ; 4 ont été revues sans récidive après trois, quatre, huit et neuf ans et cependant 3 de ces 4 avaient été opérées pour des adénopathies axillaires du côté opposé au sein enlevé, ce qui aurait pu faire craindre un début de généralisation. Ces adénopathies répondent à des embolies néoplasiques dans des lymphatiques croisés que Rieffel (1) a injectés dans quelques cas, que Gerota a décrits et dont, tout récemment, Guénin (2) a de même constaté l'existence.

Nos 14 cas d'adénopathies axillaires ont été constatés quatre fois au cours des deux premières années, une fois au cours de la troisième,

(2) *Bull. Soc. Pédiatrie de Paris*, n° 2, février 1939, p. 66.

(1) Rieffel. De quelques points relatifs aux récidives et aux généralisations des cancers du sein chez la femme. *Thèse de Paris*, 1889-1890, p. 82.

(2) Guénin. Le pronostic du cancer du sein. *Thèse de Paris*, 1939, p. 39.

quatre fois au cours de la quatrième, une fois au cours de la cinquième. Deux fois elles ne sont apparues que très tardivement, sept et douze ans après l'amputation du sein.

Dans un quinzième cas, nous ne sommes pas intervenu ; il s'agissait d'une femme de soixante-six ans dont nous avions amputé le sein droit (épithélioma glandulaire) le 6 janvier 1922 et qui est revenue nous trouver le 8 janvier 1923, n'ayant pas la moindre récidive du côté opéré, mais présentant à gauche une adénopathie axillaire et sus-claviculaire. Nous l'avons soumise à la radiothérapie qui est restée inefficace ; cette malade a succombé deux ans et demi plus tard, le 15 mai 1923.

Dans 2 cas où nous avons constaté le développement d'une tuméfaction située au-dessous de la clavicule, semblant développée entre les pectoraux, nous avons eu recours à l'acupuncture radifère ; une des malades a succombé au bout de sept mois à une métastase pulmonaire, l'autre est actuellement vivante, après vingt ans écoulés.

Adénopathies sus-claviculaires. — Pour les adénopathies sus-claviculaires, la question de l'intervention opératoire est très discutable. Notre collègue Delbet, dans son livre sur les cancers du sein (3), s'en déclare très partisan. Il va même jusqu'à poser en principe qu'il faut faire le curage préventif du creux sus-claviculaire dans tous les cas de cancers haut placés dans le sein. Les résultats qu'il a publiés ne sont toutefois pas encourageants. Sur 71 malades opérées ainsi primitivement, avec ou sans ganglions cliniquement décelables, il a pu en suivre 35 ; 8 seulement ont été revues bien portantes après un temps variant de cinq à sept ans ; les 27 autres ont succombé dans les premières années ayant suivi l'amputation du sein avec curage de l'aisselle et du creux sus-claviculaire.

Plus récemment Duval et Rouvière (4) à Paris, Fiolle (5) à Marseille ont décrit des procédés permettant d'enlever en même temps les ganglions axillaires et les sus-claviculaires, après section ou même résection de la clavicule. Nous ne savons pas ce qu'ont donné ces opérations, les auteurs de ces procédés n'ayant, à notre connaissance, pas publié leurs résultats opératoires.

Personnellement nous n'avons jamais pratiqué primitivement l'ablation de ces ganglions. Quatre fois nous sommes intervenu secondairement ; 3 de nos malades, opérées trois mois, quatre ans et sept ans après l'amputation du sein, sont mortes après neuf, onze et douze mois ; 1 a été perdue de vue. Nos résultats ont donc été mauvais. Ajoutons cependant que notre assistant Tailhefer a enlevé, chez une de ses malades, sept mois après l'amputation du sein, les ganglions sus-claviculaires et que deux ans et trois mois après cette ablation ganglionnaire la malade se portait bien, sans récidive.

Dans 1 cas, en présence d'un gros ganglion unique sus-claviculaire, après anesthésie locale, nous avons eu recours à la radiumpuncture, le

(3) Delbet et Mendaro. *Les cancers du sein*, Paris, 1927, p. 299 et 327.

(4) Duval et Rouvière. Technique de l'extirpation des ganglions sus-claviculaires (en particulier dans les cancers du sein). *Journ. de Chirurgie*, Paris, **41**, juin 1933, p. 849.

(5) Fiolle (M.). Une technique d'ablation en bloc du sein cancéreux et des ganglions sus-claviculaires. *Journal de Chirurgie*, Paris, **45**, janvier 1935, p. 49

Adénopathies axillaires.

| Age, date de l'amputation du sein | Date de l'ablation des ganglions | Suites éloignées |
|---|---|---|
| 1. L..., 62 ans, amputation du sein le 9 février 1889. | 1er février 1896, ablation des ganglions axillaires, laissant des ganglions sus-claviculaires. | Mort en 1898, les ganglions sus-claviculaires ayant augmenté. |
| 2. L..., 52 ans, amputation du sein gauche le 10 février 1901. | 17 mars 1905, ablation des ganglions axillaires, puis radiothérapie. | Mort en 1909, albuminurique sans récidive. |
| 3. D..., 50 ans, résection pour kystes avec début d'épithélioma le 22 octobre 1910. | 8 août 1916, ablation des ganglions axillaires. | Mort le 3 mars 1920. |
| 4. A.... 47 ans, amputation du sein gauche en juin 1912. | 2 juin 1913, ablation des ganglions axillaires (épithélioma). | Pas de récidive en juin 1922. |
| 5 S..., 52 ans, amputation du sein gauche le 22 mai 1915. | 21 juillet 1917, ablation des ganglions axillaires du *côté opposé* (épithélioma). | Pas de récidive, le 26 février 1926. |
| 6. H..., 57 ans, amputation du sein droit le 29 juin 1916. | 1er février 1916, ablation d'une récidive, 1er décembre 1921, ablation des ganglions axillaires du *côté opposé* (épithélioma atypique). | Mort en 1925, avec signes de tumeur cérébrale. |
| 7. P..., 70 ans, amputation du sein le 16 août 1918. | 30 mai 1920, ablation des ganglions axillaires (infiltration du carcinome diffuse). | ? |
| 8. L..., 61 ans, amputation du sein droit le 31 décembre 1918. | 23 février 1921, ablation des ganglions axillaires (épithélioma atypique). | Mort le 28 décembre 1923. |
| 9. B..., 60 ans, amputation du sein gauche le 16 juillet 1919. | 19 novembre 1931, ablation des ganglions axillaires *côté opposé* (boyaux épithéliaux s'orientant par places autour de cavités virtuelles). | Mort de congestion cérébrale en 1921 sans signes de récidive locale. |
| 10. V..., 47 ans, amputation du sein droit le 3 juin 1922. | 21 janvier 1926, ablation des ganglions axillaires *côté opposé* (épithélioma revêtant parfois l'aspect acineux). | Mort en 1928 après développement de ganglions sus-claviculaires en 1927. |
| 11. L..., 57 ans, amputation du sein droit en 1922. | 23 juin 1924, ablation d'une récidive et de ganglions axillaires (épithélioma atypique alvéolo-trabéculaire). | Mort le 2 novembre 1927, ayant eu une fracture spontanée du fémur droit. |
| 12. B.... 56 ans, amputation du sein en 1926. | 22 septembre 1932, ablation des ganglions axillaires. | Mort en 1938. |
| 13. B..., 31 ans, amputation du sein gauche le 9 décembre 1927. | 29 janvier 1931, ablation des ganglions axillaires *côté opposé*, après avoir eu en 1930 une tuméfaction sternale disparue par radiothérapie (épithélioma atypique avec innombrables monstruosités nucléaires). | Mort le 9 janvier 1937. |
| 14. S..., 47 ans, amputation du sein gauche en juin 1929. | 1er juin 1933, ablation des ganglions axillaires, (épithélioma en rognons, non hémophile, avec stroma réaction). | 10 juin 1935, va bien. |

ganglion a diminué sans disparaître cependant et la malade a succombé deux ans après.

D'une manière générale, en présence d'adénopathies sus-claviculaires, nous avons eu recours à la radiothérapie. Chez 67 malades nous avons pu suivre les résultats obtenus à la suite de ce traitement.

38 sont mortes, le plus grand nombre au cours des trois premières années :

| | |
|---|---|
| 1 an après l'amputation du sein . . . . . . . . . . . . . . . . . | 3 |
| 2 ans après l'amputation du sein . . . . . . . . . . . . . . . . | 11 |
| 3 ans après l'amputation du sein . . . . . . . . . . . . . . . . | 4 |
| 4 ans après l'amputation du sein . . . . . . . . . . . . . . . . | 2 |
| 5 ans après l'amputation du sein . . . . . . . . . . . . . . . . | 4 |
| 6 ans après l'amputation du sein . . . . . . . . . . . . . . . . | 7 |
| 9 ans après l'amputation du sein . . . . . . . . . . . . . . . . | 1 |
| 10 ans après l'amputation du sein . . . . . . . . . . . . . . . . | 1 |
| 11 ans après l'amputation du sein . . . . . . . . . . . . . . . . | 1 |
| 12 ans après l'amputation du sein . . . . . . . . . . . . . . . . | 1 |
| 14 ans après l'amputation du sein . . . . . . . . . . . . . . . . | 2 |
| 15 ans après l'amputation du sein . . . . . . . . . . . . . . . . | 1 |

Un point est à noter, c'est que, dans un certain nombre de cas, la mort survenue longtemps après l'amputation du sein, a suivi d'assez près le moment où les ganglions se sont mis à grossir. Dans 2 cas de mort après cinq ans, les ganglions n'avaient commencé à se développer qu'après trois ans ; dans 4 de mort après six ans, les ganglions ne s'étaient développés qu'après cinq ans ; dans 1 cas de mort après onze ans, les ganglions n'avaient commencé à grossir qu'après huit ans ; enfin dans 1 cas où la mort n'est survenue qu'après quinze ans, les ganglions n'avaient augmenté qu'à partir de la douzième année et cette augmentation avait coïncidé avec l'apparition d'un nodule cutané. Il semble que le cancer puisse sommeiller pendant un certain nombre d'années, puis que, lorsqu'il se remet à évoluer, il arrive assez rapidement à entraîner la mort.

Dans 29 cas les malades ont été revues bien portantes :

| | |
|---|---|
| Après 2 ans. . . . . . . . . . . . . . . . . . . . . . . . . . . . | 4 fois. |
| Après 3 ans. . . . . . . . . . . . . . . . . . . . . . . . . . . . | 1 fois. |
| Après 4 ans. . . . . . . . . . . . . . . . . . . . . . . . . . . . | 2 fois. |
| Après 5 ans. . . . . . . . . . . . . . . . . . . . . . . . . . . . | 5 fois. |
| Après 7 ans. . . . . . . . . . . . . . . . . . . . . . . . . . . . | 6 fois. |
| Après 8 ans. . . . . . . . . . . . . . . . . . . . . . . . . . . . | 1 fois. |
| Après 10 ans. . . . . . . . . . . . . . . . . . . . . . . . . . . . | 3 fois. |
| Après 11 ans. . . . . . . . . . . . . . . . . . . . . . . . . . . . | 5 fois. |
| Après 15 ans. . . . . . . . . . . . . . . . . . . . . . . . . . . . | 1 fois. |

Dans 40 p. 100 des cas par conséquent, à la suite de la radiothérapie, les malades ont pu se croire guéries ; les ganglions cependant n'avaient pas disparu complètement, sauf de très rares exceptions, mais au lieu de continuer à grossir, ils avaient un peu diminué, puis n'avaient plus bougé. La radiothérapie, qui fait disparaître les nodules cutanés, n'amène presque jamais la régression complète des ganglions.

En présence de ces résultats, il nous semble, malgré l'absence de disparition des ganglions, que la radiothérapie soit le traitement indiqué lors de ganglions sus-claviculaires après amputation des seins cancéreux.

M. **Jacques Leveuf** : Je me permets de rappeler que mon Maître

Pierre Delbet enlevait les ganglions du creux sus-claviculaire dans deux circonstances.

Soit dans les variétés banales de cancer du sein où les ganglions sus-claviculaires avaient été envahis après ceux de l'aisselle. Ce sont là de très mauvais cas où l'opération apparaît en effet comme inutile.

Soit dans les cancers du quadrant supéro-interne de la mamelle.

M. Delbet avait établi avec Mornard qu'il existe à ce niveau des lymphatiques reliant directement, c'est-à-dire sans passer par le relai axillaire, la glande mammaire aux ganglions du creux sus-claviculaire. Dans ce cas il préconisait le curage du creux sus-claviculaire, même si aucun ganglion n'était perceptible à la palpation. Et cela pour enlever dans un même temps, suivant la bonne règle, la tumeur et les premiers relais ganglionnaires.

M. **H. Mondor**: Je demande à mon maître M. Hartmann de me permettre de saisir l'occasion de son importante communication pour attirer l'attention des cliniciens et des opérateurs sur deux formes de cancers du sein que les livres de vulgarisation n'ont pas encore fait assez connaître. Il s'agit des *cancers doubles* du sein et des *cancers à forme kystique*. Moulonguet, ici même, a fait allusion à leur existence. J'ai vu un bel exemple de cancer double, avec, en apparence, indépendance des deux noyaux, et sans maladie de Reclus vérifiable. C'est utile à rappeler, car il ne faut pas que l'observateur qui palpe deux tuméfactions parfaitement séparées dans une glande mammaire se croie autorisé à voir, dans le caractère bifocal de la maladie, la certitude de sa bénignité. Quant aux cancers à forme kystique, dont la thèse de Jacoulet n'a pas réussi à acclimater le nom, j'en ai vu plusieurs exemples, deux particulièrement intéressants : l'un chez un homme, pour qui il s'agissait de kyste végétant ; l'autre, chez une femme de quatre-vingts ans, chez laquelle il ne s'agissait plus de vrai kyste à revêtement épithélial, mais d'un faux kyste à paroi conjonctive lisse et régulière et de volume exceptionnel. Comme les deux photographies que je vous demande de projeter le montrent bien, il s'agissait, dans ce dernier cas, d'une énorme poche contenant 3 litres de liquide. C'était un faux kyste, devenu peu à peu considérable, masquant l'épithélioma originel, et dû, uniquement, à la désintégration nécrotique de cet épithélioma.

M. **Rouhier**: Je puis citer à l'appui d'un des faits que vient d'exposer M. Hartmann, je veux dire le développement très tardif après une opération de cancer du sein de ganglions sus-claviculaires, comme si la néoplasie était restée longtemps en sommeil avant de reprendre sa marche envahissante, l'observation d'une malade opérée par mon assistant M. Chevallier à l'hôpital Beaujon il y a quatre ans et revenue nous consulter ces jours-ci à Bichat avec des ganglions sus-claviculaires.

Comme ces ganglions étaient bien localisés, j'ai conseillé au chirurgien qui l'avait opérée de les enlever, ce qu'il a fait, et ces ganglions étaient néoplasiques et reproduisaient la tumeur initiale quant à leur nature histologique.

Si j'ai conseillé l'opération dans ce cas plutôt que la radiothérapie ou la curiethérapie, c'est que je me demandais si ces ganglions tardifs et

discrets étaient bien néoplasiques. J'ai eu jadis l'occasion de suivre et de réopérer, après la mort de mon regretté maître M. Walther, une malade qu'il avait opérée pour un cancer vérifié histologiquement. Les ganglions, survenus plusieurs années après, étaient des ganglions tuberculeux.

Un certain nombre de fois j'ai vu disparaître spontanément, dans la suite, de petits ganglions sus-claviculaires chez des malades auxquelles j'avais amputé le sein avec nettoyage complet de l'aisselle sans dépasser la barrière claviculaire et sans croire que l'existence de ces petits ganglions sus-claviculaires devait me faire absolument renoncer à l'opération.

La disparition de ces ganglions pourrait s'expliquer par leur nature différente de celle de la tumeur du sein et des ganglions axillaires, à moins que, de même que M. Hartmann vient de nous montrer que la néoplasie peut sommeiller longtemps dans les ganglions à la suite de l'ablation de la tumeur principale, ce sommeil puisse dans les cas favorables aller jusqu'à la régression.

M. **Jean Quénu** : Dans des cas de cancers du sein présentant une adénopathie sus-claviculaire cliniquement perceptible, je me suis laissé aller, un certain nombre de fois, à faire l'évidement lympho-ganglionnaire du creux sus-claviculaire, soit après section de la clavicule, soit sans section de la clavicule suivant la technique de M. Pierre Delbet. Les résultats que j'ai obtenus de cette pratique ne m'ont pas engagé à poursuivre ce genre d'exérèse et je pense, pour ma part, que la vieille formule de Reclus : « La clavicule est la frontière des interventions raisonnables », reste valable.

Depuis dix ans, sur le conseil d'Antoine Béclère, je soumets systématiquement à la radiothérapie post-opératoire toutes les malades atteintes de cancer du sein dont les ganglions axillaires ont été, sur la pièce opératoire, reconnus comme histologiquement envahis. J'espère de cette pratique une amélioration des résultats éloignés, mais je ne suis pas encore en mesure de vous les apporter.

La valeur pronostique des adénopathies et même des récidives ganglionnaires défie parfois toute prévision : c'est ainsi que j'ai vu en 1927 une femme amputée du sein par Descomps en 1920. Elle présentait dans l'aisselle deux ganglions durs que j'enlevai et que l'examen histologique montra farcis de boyaux épithéliomateux. J'ai revu cette femme vivante, en bonne santé, en 1932, treize ans après la première opération, six ans après la récidive ganglionnaire.

M. **Gatellier** : Durant plusieurs années nous avons essayé avec mon maître Pierre Duval d'enlever les ganglions sus-claviculaires chez des malades atteintes du cancer du sein. Avec Oberlin nous avons même publié dans le *Journal de Chirurgie* une technique d'opération élargie (31, n° 1, janvier 1928). J'ai recherché les observations et, sur 19 cas que j'ai pu retrouver, les résultats ont été lamentables, puisque dans 17 cas nous avons assisté à des récidives survenant dans des délais variables et s'accompagnant d'œdème considérable du membre supérieur, avec impotence, douleurs, etc. Nous avions fini par abandonner cette technique opératoire.

## *Le traitement actuel du rétrécissement rectal par maladie de Nicolas-Favre,*

par M. **P. Moulonguet**.

L'une des actions les plus surprenantes et aussi les plus manifestes des sulfamides est la guérison des lésions causées par le venin de Hellström, agent de la maladie de Nicolas-Favre. Lorsque nous avons rapporté 2 cas de guérison de rétrécissement rectal à la Société de Gastro-entérologie, le 9 mai 1938, mon ami Mouzon et moi, personne, parmi les proctologues qui fréquentent cette Société et dont les rétrécis rectaux sont les plus fidèles clients, n'accorda une créance sérieuse à nos constatations. C'était au cours d'une discussion sur le traitement de cette lésion, désespérante par sa ténacité ; les produits chimiques les plus divers étaient prônés, de même que les traitements diathermiques, et la nouvelle chimiothérapie paraissait prendre rang au milieu de cette foule comme susceptible, dans 2 cas heureux, d'avoir donné ce qu'on appelle poliment « un bon résultat ».

Ce n'est pas cela. Les sulfamides guérissent toutes les manifestations de la maladie de Nicolas-Favre, et la plus grave d'entre elles, le rétrécissement rectal avec ses fistules, ses condylomes, son entonnoir périnéal, son esthiomène vulvaire chez la femme, sa lipomatose pelvienne, lésions surinfectées, extensives, qui guérissent toutes, lorsque le virus causal, que Levaditi a démontré rester présent dans les plus anciens rétrécissements, est stérilisé par la chimiothérapie. Voici une observation récente :

Lorsque j'avais l'honneur de remplacer le professeur Mocquot, je reçus à Broca une femme en état misérable, le teint bistre, le facies plombé, extrêmement maigre, le ventre ballonné avec des ondulations péristaltiques. Cette malheureuse, atteinte depuis des années d'un rétrécissement rectal compliqué de 3 fistules périnéales et fessières, était arrivée au dernier stade de l'évolution de cette affection. La colostomie s'imposait devant la menace imminente de l'occlusion intestinale ; le rétrécissement rectal était très serré, difficilement franchissable et long de 6 centimètres. Aussitôt l'anus iliaque établi, j'ordonnai 8 comprimés de rubiazol par jour. Au bout de six mois, je viens de revoir cette malade ; c'est le cas de dire qu'elle est méconnaissable : elle a le teint rose, elle a engraissé de plus de 20 kilogrammes, le périnée est normal, n'était deux ou trois condylomes flétris, la vulve capitonnée par les lésions de l'ischiomène est redevenue souple, les fistules sont cicatrisées, il n'y a plus aucun écoulement rectal. Le résultat est prodigieux. La malade reste fidèle à son 1 gr. 6 d'azoïque quotidien.



Je veux reprendre devant vous le bref historique de la chimiothérapie de la maladie de Nicolas-Favre par les sulfamides.

Avant notre communication avec Mouzon, en mai 1938, on ne trouve que celles de Riou (1), de Gjuric (2), de Montel et Nguyen van Tho (3).

(1) Riou. *Bull. Soc. Méd. Chir. Indochine*, mai 1937, p. 452.
(2) Gjuric (Zagreb). *Münch. med. Woch.*, **85**, mars 1938, p. 335.
(3) Montel et Nguyen Van Tho. *Soc. de Derm. et Syph.*, avril 1938, p. 652.

Riou, en 1937, à propos des associations pathologiques dans les manifestations ganglionnaires de la maladie de Nicolas-Favre, dit incidemment qu'il est persuadé que les microbes pyogènes jouent un grand rôle dans l'évolution du bubon inguinal et qu'il n'en veut pour preuve que l'effet remarquable des azoïques sur les suppurations et fistules. Nouvel exemple des heureux résultats pratiques d'une erreur théorique ! En mars 1938, Gjuric, et avril 1938 Montel et Nguyen van Tho constatent l'heureux effet des sulfamides sur les ganglions inguinaux de la maladie de Nicolas-Favre. Phylactos (4), médecin militaire de l'armée grecque, fait la même observation en mai 1938.

Personne n'avait encore parlé de l'action des sulfamides sur les lésions rectales et périnéales.

Sézary et Walther (5) confirment les premiers nos observations en novembre 1938, à propos d'un rétrécissement rectal. Depuis lors, Basch, dans la thèse de Mathias (6) ; Lambling et M[lle] Corre, dans celle de Renard (7) ; Hillemand (8) mettent hors de doute les effets curateurs des sulfamides dans les lésions rectales et vulvaires de la maladie de Nicolas-Favre. Lambling établit une intéressante statistique sur 24 cas suivis, qui lui donnent 16 p. 100 de guérison intégrale, 75 p. 100 d'amélioration et met en évidence l'action spécialement nette sur la fermeture des fistules.

Je signalerai simplement, depuis, les travaux de Sézary (9) et de Weissenbach (10) sur la cure des bubons inguinaux (1938). Et ceux de Bär (11), de Levaditi et ses élèves (12), de Mac Callum et Findlay (13) sur l'action expérimentale des sulfamides contre les lésions provoquées sur le cobaye et sur la souris (1938). La preuve est faite de l'action curatrice des sulfamides sur le virus de la maladie de Nicolas-Favre.

Les auteurs parlent surtout des sulfamides. Dans notre première communication nous parlions de l'azoïque. C'est la même chose puisque, comme chacun sait, l'azoïque n'agit *in vivo* qu'en se décomposant en un sulfamide et en un corps inactif (M. et M[me] Tréfouël, Nitti et Bovet). Et je pense que, pour le traitement du rétrécissement rectal qui nous intéresse, nous chirurgiens, le produit inoffensif, qu'est le Rubiazol, convient mieux. Il ne peut s'agir que d'une cure prolongée à hautes doses, sans possibilité de surveillance constante, sans opportunité de laisser les sujets au repos au lit, et je ne crois pas qu'il soit possible de leur ordonner des sulfamides à doses fortes et continues dans ces conditions. Je reste donc fidèle au Rubiazol, dont les résultats sont entièrement satisfaisants. M. Sézary a fait la même remarque.

Je ne sais pas si l'usage local du Septoplix donnerait de bons effets,

(4) Phylactos. *Bull. Soc. méd. milit. franç.*, mai 1938, p. 170.
(5) Sézary et Walther. *Bull. Soc. Derm. et Syph.*, novembre 1938, p. 1666.
(6) Mathias. *Thèse Paris*, 1939.
(7) Renard. *Thèse Paris*, 1939.
(8) Hillemand. *Bull. Soc. Gastro-Ent.*, 1939, p. 665.
(9) Sézary. *Bull. Soc. Derm. et Syph.*, 1938, p. 1668 et 1845.
(10) Weissenbach. *Bull. Soc. Derm. et Syph.*, 1938, p. 1669.
(11) Bär. *Zeits. f. Backt.*, **129**, 1938, p. 236.
(12) Levaditi. *C. R. de la Soc. de Biol.*, **127**, 1938, p. 958 ; **128**, p. 138 et 875 ; **129**, p. 490.
(13) Mac Callum et Findlay. *Lancet*, 16 juillet 1938.

notamment avec l'appareil insufflateur ; je n'en ai pas l'expérience. Je compte l'essayer à l'occasion.



Jusqu'ici j'ai parlé de guérison. Le terme me paraît juste du point de vue vital, mais il est peut-être critiquable du point de vue fonctionnel. Que devient le rétrécissement rectal ? Est-il susceptible de se recalibrer spontanément ? Peut-il, après sa désinfection, être recalibré par des dilatations ? Doit-il parfois être réséqué, pour que se rétablissent des fonctions rectales parfaites ? Voilà ce que, nous chirurgiens, devons nous demander maintenant.

Toutes nos préoccupations antérieures sont devenues sans objet. Il



Coupe histologique d'un rétrécissement rectal en voie de guérison après chimiothérapie (voir le texte explicatif).

ne peut plus être question d'interventions mutilantes et les risques de récidive après des opérations trop limitées n'existent plus grâce à la chimiothérapie. Ce n'est plus jamais sur la lésion en évolution que nous interviendrons, mais peut-être avons-nous à faire une chirurgie réparatrice sur certains rétrécissements asséchés et cicatrisés.

Une pièce intéressante à ce point de vue a été recueillie par moi il y a quelques mois, lorsque je remplaçais mon maître Cadenat dans son service de Lariboisière.

M^me^ G... avait été colostomisée par Cadenat pour un rétrécissement rectal. On lui avait ordonné, par la suite, de prendre du Rubiazol dont elle a absorbé 16 grammes à la dose de 4 comprimés par jour. Elle revint me voir se plaignant de ténesme, à son dire insupportable, dans la région rectale. Le rétrécissement était infranchissable au doigt ; il n'y avait plus aucun écoulement. J'essayais de remettre cette malade au Rubiazol et aux lavages du rectum, mais elle n'en retira pas de soulagement de ses douleurs et réclamait toujours une opération sur la lésion. Je me décidai

alors à lui faire une amputation du rectum par voie périnéale. C'est de la pièce que je veux vous entretenir : la lésion est réduite à une sténose cicatricielle annulaire, sans plus trace de rectite. Au-dessus du rétrécissement se trouvent trois grosses scyballes, dures, compactes, que les lavages n'avaient pas dissociées et que leur volume empêchait de franchir le rétrécissement. Manifestement, les douleurs accusées par la patiente étaient dues à ce facteur mécanique. En effet, les coupes histologiques de la région sténosée sont frappantes par la qualité de la réparation qu'elles démontrent : il n'y a plus de lipomatose ; la tunique musculaire est presque partout intacte, sauf en un point où subsiste une sclérose assez marquée ; la *muscularis mucosae* ne manque que sur une faible étendue : quant à la muqueuse, elle ne fait défaut que sur quelques millimètres, où elle est remplacée par un tissu de granulation bien organisé, dont on peut penser qu'il aurait été recouvert tôt ou tard par une cicatrice épithéliale.

Pareil aspect est tout à fait différent de celui des lésions que nous operions jusqu'à présent : il me paraît caractéristique de l'effet curateur des sulfamides sur la maladie de Nicolas-Favre rectale.

J'aurais dû, dans ce cas, me borner à une dilatation rectale permettant l'expulsion des scyballes, ou tout au plus à une résection annulaire L'amputation du rectum mutilante n'a plus de raison d'être après la guérison de l'infection virulente par les sulfamides.

Dans les 2 observations princeps, que nous avons rapportées Mouzon et moi, la guérison fonctionnelle a été obtenue par la seule chimiothérapie. La première malade a mené à bout depuis lors une grossesse, elle n'a plus aucun écoulement anal et les fonctions de défécation se font normalement. Il n'a cependant jamais plus été fait de dilatation rectale.

Chez la malade colostomisée à Broca, au contraire, la sténose est très serrée et il n'est pas possible d'envisager actuellement la fermeture de l'anus iliaque.

Quelle est la raison de cette différence d'évolution ? Je suis au regret de ne pouvoir répondre à cette question. Par une pudeur surprenante, puisque tardive, ces malades, qui ont abusé autrefois de leur anus, ne se prêtent que de fort mauvaise grâce aux explorations qui nous intéressent, une fois qu'elles sont guéries. Je ne crois pas avoir à m'occuper de la réparation fonctionnelle du rectum chez la malade de Broca : elle dit se trouver parfaitement bien avec son anus iliaque et elle se refuse aux dilatations.

La question reste donc posée. Peut-on espérer, dans les rétrécissements asséchés qui ont évolué vers la sténose, obtenir un résultat satisfaisant par les dilatations, associées ou non à la diathermie suivant la méthode de Bensaude ? Faut-il envisager, chez ces malades, des résections rectales annulaires ? Et par quelle voie ? Je pense que cet intéressant sujet recevra bientôt une solution.

Il valait d'être évoqué, puisque nous allons nous trouver devant une lésion dont nous n'avons encore aucune expérience : les séquelles de la maladie de Nicolas-Favre rectale guérie par les sulfamides.

M. **Gatellier** : J'ai eu l'occasion, depuis mon rapport de 1934, de voir 27 cas de rectite sténosante. Dans 26 cas la réaction de Frei fut positive. Connaissant les beaux résultats obtenus par Moulonguet, j'ai employé

également le Rubiazol, puis ensuite le Dagénan et le Septoplix par ingestion, et dans 2 cas j'ai utilisé le poudrage intra-rectal. Mes résultats sont absolument concordants avec ceux de Moulonguet quand j'ai employé le rubiazol. Ils sont moins bons avec les autres sulfamides. Les écoulements ont diminué et même disparu, les fistules se sont asséchées, l'état général s'est transformé. Mais, au point de vue du rétrécissement proprement dit, je n'ai pas obtenu de grandes modifications. Au toucher, le cartonnage a toujours persisté. A la faveur de l'amélioration obtenue, j'ai continué de traiter ces malades par les lavages locaux, les dilatations prudentes et répétées. A l'heure actuelle j'ai obtenu des résultats extrêmement encourageants chez des malades qui se déclarent tout à fait satisfaits. Un point intéressant est de rechercher ce que devient la réaction de Frei. Après le traitement, chez une malade guérie en apparence (cette malade a eu deux grossesses ayant parfaitement évolué) nous avons constaté la disparition du Frei aussi bien avec l'antigène humain qu'avec l'antigène simiesque. Avant le traitement, cette réaction avait été positive, les deux antigènes ayant été également employés, l'un par Lambling, l'autre par nous-mêmes.

M. **Moulonguet**: Je remercie mes collègues qui ont pris la parole. Je suis heureux que M. Ameline ait déjà l'expérience d'une opération faite sur un rectum asséché par la chimiothérapie. C'est par l'apport que nous ferons de nos constatations dans cette chirugie nouvelle, que nous établirons ses règles. Je pense en effet que nous serons, dans certains cas, obligés de traiter le rétrécissement cicatriciel après guérison de la maladie de Nicolas-Favre rectale.

---

## PRÉSENTATIONS DE MALADES

### *Ankylose temporo-maxillaire,*

par MM. **Menegaux** et **Dechaume**.

Nous vous présentons aujourd'hui une malade atteinte d'une ankylose temporo-maxillaire droite à la suite d'un traumatisme obstétrical et qui présente une bonne ouverture de la bouche trois mois après l'intervention. Voici tout d'abord l'observation :

Il s'agit d'une jeune fille de seize ans atteinte d'une ankylose temporo-maxillaire. Malade née à terme. Au cours de l'accouchement, on fit une application de forceps. L'enfant est née avec une déviation de la pyramide nasale et une plaie de 4 centimètres de long au niveau du tragus droit.

Jusqu'à l'âge de cinq ans, l'ouverture de la bouche est restée bonne. De cinq à quinze ans, s'est installée une constriction progressive qui a abouti à une ankylose totale.

Lorsque nous examinons cette malade, nous constatons que les dents sont appliquées les unes sur les autres sans qu'aucun mouvement soit possible, fût-ce d'un seul millimètre. On constate une aplasie du maxillaire inférieur donnant à la malade le classique profil « en bec d'oiseau ». Il n'y a pas de déviation latérale du menton. L'aplasie paraît surtout marquée au niveau de la branche montante du côté droit traumatisée au moment de l'accouchement. Du côté gauche, il existe

quelques petits mouvements perceptibles au niveau de l'articulation temporo-maxillaire.

Nous décidons l'opération et nous nous préparons à l'exécuter sous anesthésie intraveineuse à l'évipan. En réalité, cette première tentative, faite le 16 février 1941, ne put être menée à bien à cause de l'anesthésie.

En effet, chaque fois que l'anesthésie est un peu poussée, la malade s'arrête de respirer et se cyanose immédiatement ; de toute évidence, la langue tombe dans le pharynx et, à cause de la constriction des mâchoires, il nous est impossible d'y remédier. Devant le risque important que cette situation fait courir à la malade, nous décidons de renoncer à cette anesthésie.

*Opération* le 18 février 1941. Anesthésie générale au chloroforme ; une canule de trachéotomie est placée dans l'espace intercrico-thyroïdien (Dr Maduro) ; une



Fig 1.

sonde de Nélaton est mise dans la canule et du chloroforme est injecté doucement par une soufflerie. L'anesthésie fut très bonne et sans incident.

On décide de commencer l'exploration par le côté gauche, jugé le moins malade. Incision en V à pointe inférieure selon la technique décrite par Dufourmentel. L'articulation temporo-maxillaire est trouvée saine. Fermeture.

Du côté droit, même incision. On commence par découvrir une fracture non consolidée du zygoma que l'on résèque. Plus en bas et plus profondément, on trouve, en lieu et place du condyle, un bloc osseux. On arrive à délimiter son bord postérieur. Son bord antérieur, par contre, est beaucoup plus difficile à trouver ; il n'existe plus d'échancrure sigmoïde et le bloc osseux temporo-maxillaire se prolonge jusqu'à la coronoïde.

Au moteur électrique et avec un fin foret, on perce une série de trous parallèles, dont l'ensemble est sensiblement horizontal. Le bloc osseux a 3 ou 4 centimètres de profondeur. Une hémorragie assez abondante se produit par les trous. Au ciseau frappé, on achève de sectionner le bloc osseux. Dès l'ostéotomie, la béance de la bouche atteint 2 centimètres. Suture cutanée aux crins sur un drainage filiforme.

*Suites opératoires.* Dès le lendemain, on enlève la canule de trachéotomie et on applique un dilatateur de Chenet. Celui-ci n'est pas toléré plus de quelques heures, de même qu'un dilatateur de Lebedinski placé quelques jours plus tard. Ces appareils provoquent, en effet, de vives douleurs, parce qu'ils s'appuient sur les dents obliquement plantées et en mauvais état.

Le 15 mars, on applique un appareil de Gerlach, celui de Darcissac n'étant pas utilisable puisqu'on ne pouvait pas prendre des empreintes dentaires en bonne condition. Le dilatateur de Gerlach est maintenu ouvert par un petit anneau de caoutchouc bilatéral. Il sera toujours bien supporté. Le 17 mars, l'écartement des incisives atteint 3 ou 4 millimètres ; la traction est légèrement augmentée. Le 2 mars, l'écartement est de 6 millimètres.

Vers le 3 ou le 4 avril, le Gerlach n'est plus porté que l'après-midi et l'écar-



Fig. 2.

tement intermaxillaire atteint 8 millimètres. Vers le 10 avril, on a reperdu un peu de terrain et l'appareil est replacé la nuit.

Pendant toute cette période, on remet en état la dentition de la malade.

Actuellement, l'écartement atteint 2 à 3 centimètres ; l'appareil est encore porté quelques heures par jour.

Comme vous le constatez, nous n'avons fait, Dechaume et moi, qu'appliquer les principes indiqués par Dufourmentel. Nous voudrions insister seulement sur certains points particuliers.

1° Il nous est apparu que la seule anesthésie possible était l'anesthésie générale par laryngotomie, qui seule donne la tranquillité nécessaire.

2° Nous avons certainement eu tort d'aborder le côté gauche en premier lieu. Il eût mieux valu s'attaquer d'abord au côté droit, côté où les lésions étaient certainement les plus importantes. Nous n'avons pas observé la déviation du maxillaire sur laquelle Dufourmentel insiste.

3° Insistons aussi sur l'importance du traitement post-opératoire. Il est nécessaire que la traction exercée soit très douce, sans quoi elle n'est

pas supportée. Il faut aussi qu'elle soit maintenue longtemps, quatre ou cinq mois au moins. Il est certain qu'elle agit de deux façons, d'abord en maintenant la pseudarthrose créée par l'acte opératoire (sans qu'il soit besoin de faire une interposition musculaire ou aponévrotique), ensuite en obligeant les muscles masticateurs à travailler constamment et par conséquent, en leur rendant une certaine tonicité.

Sur les radiographies que je vous présente, vous voyez d'abord le bloc osseux avant l'opération (fig. 1), ensuite l'ostéotomie telle qu'elle se présente actuellement (fig. 2). Sur cette dernière, vous constatez aussi que l'ouverture de la bouche est bonne.

---

## PRÉSENTATION DE RADIOGRAPHIES

### *Examens radiologiques de pancréatite hémorragique et d'épanchement pancréatique récemment enkysté,*

par MM. **H. Mondor, Cl. Olivier** et **L. Léger.**

Le diagnostic précis de la pancréatite hémorragique n'est pas facile. Son diagnostic, au cours de la laparotomie, a pu échapper à des chirurgiens expérimentés ou leur demander de longues et nuisibles explorations. Si l'examen radiologique nous renseignait bien, le débat clinique et les gestes opératoires seraient heureusement abrégés. Peut-être aussi serait-on mieux instruit pour attendre une heure d'opération plus favorable que celles qui suivent l'explosion du drame.

C'est en vue d'aider à poursuivre une étude radiologique encore à ses débuts que nous apportons deux examens de pancréatite hémorragique, l'un précoce, l'autre après l'enkystement.

Nous n'en donnons, ici, qu'un court résumé ; les observations détaillées paraîtront ailleurs.

Chez notre première malade, l'examen radiographique fut pratiqué trois jours après une crise douloureuse épigastrique très violente que le médecin traitant avait remarquablement interprétée et traitée. Le cliché, dû au Dr R. Weill et pris en station verticale, avait montré, d'abord, de chaque côté de la colonne vertébrale, en regard du sommet des crêtes iliaques, deux niveaux hydro-aériques. Après absorption de quelques gorgées de baryte, on avait vu se dessiner un estomac refoulé vers le haut, dégageant complètement le cadre duodénal. Celui-ci était d'une étendue normale. Sa forme était celle d'un V. On y pouvait remarquer la dilatation de la 3e et de la 4e portion et un aspect un peu particulier des bords de ce premier segment du grêle, bords qui semblaient, non plus frangés comme d'habitude, mais déchiquetés, hérissés par des saillies arrondies que séparaient des incisures parfois assez larges et toujours peu profondes. Signalons que l'intervention, pratiquée au septième jour de l'affection, permit d'évacuer un volumineux hématome pancréatique bombant sous l'épiploon gastro-colique.

Nous n'avions vu ni la *bulle gazeuse du bulbe duodénal*, décrite par

certains et peut-être assez banale, ni l'*ombre prévertébrale* signalée par Ehrmann (1930) et Goldmann (1931) et due à l'infiltration, par l'œdème et le sang, du pancréas et des tissus qui l'entourent, ni, enfin, le *petit épanchement pleural gauche* dont Hulten (1930) a dit la précocité et la fréquence.

En revanche, sur notre cliché que nous croyons l'un des premiers obtenus en France, nous retrouvions cet aspect en massue, qui se trouve sur les images publiées par Goldmann, Bronner, Naegeli et Hulten, et qui semble moins rare, à ce stade, que le *refoulement excentrique du cadre duodénal*, décrit par Bronner, par Lesage et Barby, et dont l'un de nous avait fait connaître, il y a dix ans, la valeur diagnostique.

Ajoutons deux autres signes donnés par d'autres auteurs : le *refoulement à gauche de l'estomac*, signalé par Astier et Vernet, Gérard et Vandamme ; enfin le *refoulement en haut du côlon transverse*, vu par Miginiac.

Notre second malade était un homme de soixante ans que nous avons fait radiographier un mois après un épisode aigu dont les phénomènes avaient paru ceux d'une occlusion intestinale. Un empâtement épigastrique profond, peu à peu plus perceptible, avait tour à tour fait penser à un cancer du côlon transverse, à une collection rétropéritonéale, à une pancréatite enkystée. Notre enquête radiographique fut faite, de parti pris, dans le dessein de voir l'image du cadre duodénal et sa déformation possible par une hématocèle pancréatique.

Grâce à cette radiographie, faite aussi par le Dr R. Weill, nous avons vu le refoulement en haut de l'estomac, l'étendue du cadre duodénal, et, sur celui-ci, le contraste entre une première portion volumineuse, et un aspect filiforme du canal au niveau des autres portions. C'est une image sensiblement analogue à celle publiée par Coudroyer et Delage.

Chez notre second malade, la laparotomie fit découvrir le faux kyste du pancréas, terme de la pancréatite aiguë hémorragique des premiers jours.

Ces examens radiologiques, qui ne sont destinés qu'à faire nombre avant les descriptions définitives et à collaborer à la sélection des meilleurs signes, n'ont pas nui à nos malades qui, tous deux, ont guéri par l'intervention chirurgicale.

M. **Métivet** : Depuis plusieurs années les chirurgiens scandinaves s'élèvent contre les interventions précipitées dirigées contre les pancréatites hémorragiques. Les deux observations de Mondor viennent à l'appui de cette opinion.

---

## VACANCES DE L'ACADÉMIE

L'Académie tiendra sa dernière séance le ***mercredi 9 juillet.***

La séance de rentrée aura lieu le ***mercredi 15 octobre 1941.***

---

*Le Secrétaire annuel* : M. G. Rouhier.

Imprimé par l'Ancne Impie de la Cour d'Appel, A. Maretheux, Dir., 1, r. Cassette, à Paris (France)

# MÉMOIRES DE L'ACADÉMIE DE CHIRURGIE

Séance du 4 Juin 1941.

*Présidence de* M. PAUL MATHIEU, *président.*

## PROCÈS-VERBAL

La rédaction du procès-verbal de la précédente séance est mise aux voix et adoptée.

## CORRESPONDANCE

La correspondance comprend :

1° Les journaux et publications périodiques de la semaine.

2° Des lettres de MM. Louis MICHON, ROUX-BERGER, BRÉCHOT, WILMOTH, PETIT-DUTAILLIS, s'excusant de ne pouvoir assister à la séance.

3° Des lettres de MM. SAUVAGE et SEJOURNET, posant leur candidature au titre d'associé parisien.

---

## A PROPOS DU PROCÈS-VERBAL

### *Sur la sulfamidothérapie des lésions rectales de la maladie de Nicolas-Favre.*

M. **Ameline** : J'ai été très intéressé par la belle communication de mon ami Moulonguet au sujet des rectites proliférantes et sténosantes traitées par les sulfamidés. Voici l'observation à laquelle j'avais fait allusion et que je résume :

M^me^ L..., trente-huit ans, contracte en 1937 une maladie de Nicolas-Favre. La contamination paraît extrêmement précise en date, car elle est le fait du mari, revenu de la guerre d'Espagne, et lui-même porteur de lésions inguino-crurales, avec réaction de Frei positive. La maladie s'est traduite par une adénopathie inguino-crurale, qui a précédé de plusieurs mois les signes classiques de rectite. La malade a été hospitalisée, puis longuement soignée, à l'hôpital Broca, et elle a additionné, si j'ose dire, les trois thérapeutiques les plus usuelles de la lympho-granulomatose pelvienne :



*Publication périodique bimensuelle.*

1° Radiothérapie pénétrante.

2° Séries d'injections intraveineuses de sels d'antimoine.

3° Enfin deux très longues séries de Rubiazol par voie buccale (plusieurs mois), à la dose de 1 gr. 50 ou 2 grammes par jour.

En juin et juillet 1940, la symptomatologie d'un rétrécissement rectal confirmé se précise, et je suis appelé à examiner la malade en avril 1941. C'est un rétrécissement scléreux, infranchissable (calibre d'un crayon), et l'examen radiologique permet de penser qu'il n'est pas très étendu en hauteur. Ces lésions paraissent sèches, non suintantes, organisées en quelque sorte, et une intervention est décidée.

Je pratique le 8 mai 1941 une amputation intra-sphinctérienne du rectum suivant la technique de M. Hartmann. J'ai été frappé par l'extrême facilité de l'intervention, et en particulier par celle du clivage recto-vaginal, toujours bien difficile dans la plupart de ces rectites avec péri-rectite.

Les suites ont été des plus simples, et le sphinter retient déjà facilement les matières, moins facilement les gaz. Sans partager jusqu'au bout l'optimisme de mon ami Moulonguet, je crois que le traitement de ces cellulites rectales et péri-rectales, aboutissant à la sténose, est transformé par les sulfamidés, exactement prescrits, avec la posologie qu'il indique. Il est certes un peu excessif de parler de guérison. On aboutit souvent à l'organisation scléreuse d'une sténose, qui réclamera neuf fois sur dix un traitement. Ce sont les modalités de ce traitement — dit économique — qui restent à fixer. Pour le moment, l'amputation intra-sphinctérienne m'apparaît comme logiquement indiquée : mais qui sait si de très vieilles opérations, comme la rectotomie interne, ne retrouveront pas une nouvelle jeunesse ?

Je vous projette la photographie de la pièce d'exérèse, avec un beau rétrécissement fibreux, étendu sur 3 centimètres de haut, sans scléro-lipomatose. Je vous projette aussi les belles micro-photos dues à la compétence et à l'obligeance de M^lle P. Gauthier-Villars. Elles doivent tempérer notre enthousiasme en nous montrant que, malgré les sulfamidés, le processus de lymphangite chronique n'est pas éteint. Voici sa note :

« Des coupes verticales intéressant toute la zone ulcérée montrent de bas en haut : la muqueuse malpighienne de la région anale qui est normale, puis une exulcération très étendue en hauteur, mais remarquablement peu pénétrante. De la surface à la profondeur on note tout à tour la présence d'un enduit muco-purulent abondant et de quelques débris nécrotiques, puis de la sous-muqueuse striée de traînées inflammatoires nombreuses, puis de la tunique musculaire qui est franchement scléreuse, et enfin de la sous-séreuse qui elle aussi présente des lésions inflammatoires, mais plus discrètes. L'infiltrat cellulaire de la sous-muqueuse est surtout limité aux gaines lymphatiques péri-artérielles et à leur voisinage; les cellules sont surtout de type lympho-plasmocytaire ; il en existe aussi autour des filets nerveux, le caractère lymphangitique de ces infiltrats étant bien visible. Au niveau de la musculeuse, la sclérose interstitielle est nette, dissociant les fibres striées, mais l'infiltrat cellulaire y est très réduit. Ces lésions de rectite ulcéreuse ne présentent pas de spécificité, mais l'atteinte des lymphatiques, le caractère très superficiel de l'ulcération, appartiennent bien aux descriptions de la maladie de Nicolas-Favre. »

M. **Huet**: Notre collègue Moulonguet nous a, dans la dernière séance, apporté des faits tendant à prouver l'action remarquable des sulfamides dans le traitement des lésions rectales de la maladie de Nicolas-Favre. Sans avoir l'intention de discuter l'efficacité de cette thérapeutique que je n'ai pas employée, je crois cependant pouvoir dire que l'une au moins des observations de Moulonguet ne peut entraîner la conviction. Une de ses malades avait, en même temps qu'était institué le traitement par les sulfamides, subi une colostomie.

Or, nous savons tous quelles améliorations, parfois surprenantes, peut donner, dans ces cas, la seule dérivation des matières; Moulonguet a certainement, comme moi, conservé le souvenir des résultats que nous avons vus à Saint-Louis, par la seule colostomie, entre les mains de notre maître Lecène ; alors que cette colostomie n'était que le premier temps d'un traitement que complétait, quelques semaines plus tard, une amputation intrasphinctérienne.

Pour ma part, je possède une observation, où la colostomie, maintenue de façon prolongée, détermina, sans la moindre adjonction thérapeutique, la guérison totale des lésions. J'ai, d'ailleurs, avec mon amie Paulette Gauthier-Villars, présenté la pièce à la Société anatomique (séance du 6 juin 1935, in *Ann. d'An. Path.*, 12, n° 6, p. 735).

Voici sommairement résumées les grandes lignes de cette observation : femme de trente-sept ans, entrée à Saint-Louis, dans un état comparable à celui de la malade de Moulonguet : fièvre, aspect cachectique, ballonnement ; et, localement : rectite, ulcérations, sténose, périrectite et suppuration. Elle subit une colostomie, presque d'urgence, comme temps préliminaire à une amputation intrasphinctérienne que je comptais pratiquer ultérieurement.

Une tuberculose pulmonaire, pour laquelle la malade fut traitée durant cinq ans par pneumothorax artificiel, ne lui permit de revenir entre mes mains, guérie de ses lésions pulmonaires, qu'en 1934. A ce moment, la seule colostomie a amené un tel asséchement et une telle cicatrisation des lésions rectales que *le rectum est oblitéré*, transformé sur 6 centimètres de long en *un cordon fibreux sans lumière ; sans trace de muqueuse ; et la muqueuse des bouts sus- et sous-jacents est parfaitement souple et sans la moindre ulcération. Il n'y a plus aucune périrectite, et le clivage du rectum, au cours de l'amputation que je pratique alors, se fait avec la plus grande facilité.*

Je crois pouvoir considérer cette observation, du seul point de vue anatomique, comme la plus haute expression de la cicatrisation. C'est pourquoi pour établir avec certitude le rôle des sulfamides en pareil cas, il me semble préférable de ne faire appel qu'à des observations où les malades n'ont été soumis à aucune autre thérapeutique.

J'ajoute en terminant, puisque la question a été soulevée, que la réaction de Frei, pratiquée à différentes reprises, fut constamment négative avec l'antigène simien, mais positive à l'antigène humain lorsque je demandai à mon ami Lambling de vouloir bien soumettre ma malade à cette épreuve. La réaction resta positive après l'amputation du rectum.

---

## RAPPORT

### *Esquillectomie et régénération osseuse,*
### par M. **Henri Godard.**

Rapport de M. Jacques Leveuf.

M. Godard nous a adressé 4 observations d'esquillectomie dans les fractures dites pénétrantes par projectile de guerre.

Deux d'entre elles sont des esquillectomies précoces, faites dans les ambulances de première ligne, esquillectomies complètes, conformes sans doute, comme le remarque Godard, à l'idée que l'on se faisait de cette opération pendant l'autre guerre.

La première observation concerne une fracture du cubitus gauche à la partie moyenne par éclat d'obus, opérée immédiatement à l'avant. Le blessé est vu dix jours après. Sur le film, perte de substance diaphysaire de 10 centimètres environ. Malgré une immobilisation plâtrée stricte, la blessure se cicatrise lentement et au sixième mois on n'observe aucune trace de régénération osseuse. Le blessé est évacué sur l'Algérie.

La deuxième observation concerne une fracture du radius gauche. Comme dans le cas précédent, opération précoce. Les radiographies montrent une perte de substance de 4 centimètres. Là aussi, six mois après, aucun début de régénération osseuse.

En opposition avec ces premiers cas, les deux autres observations concernent des blessés opérés tardivement par Godard.

L'un était atteint de fracture de l'humérus gauche au tiers moyen par éclat d'obus. Il avait été traité quelques heures après à l'H. O. E. de Beauvais et évacué deux jours plus tard sur Angers dans un plâtre thoraco-brachial. Le blessé présentait un syndrome de causalgie pour lequel Godard a fait l'ablation du ganglion stellaire, puis une sympathicectomie humérale sans obtenir rien d'autre qu'une certaine atténuation des douleurs. J'envisagerai surtout la fracture de l'humérus qui était atteinte manifestement d'ostéite en évolution. Godard exécute une esquillectomie au cinquantième jour. La perte de substance est de 6 centimètres. En trois mois se produit une reconstitution osseuse complète et solide.

La dernière observation a trait encore à une fracture de l'humérus à la partie moyenne par éclat d'obus. L'os est détruit sur 8 centimètres environ avec de multiples esquilles dissimulées dans le foyer. L'esquillectomie est faite un mois et demi après la blessure. Malgré cette perte de substance étendue, l'os régénère entièrement d'une manière exubérante en trois mois environ. Au moment où le blessé est évacué, l'union entre l'os régénéré et la partie supérieure de l'humérus n'est pas encore solide. De cette observation incomplète, on ne doit retenir que l'esquillectomie retardée a été suivie d'une régénération osseuse étendue.

Les 4 observations que je viens de résumer sont un peu succinctes, comme il est presque fatal qu'elles l'aient été dans le tourbillon des derniers événements. Un certain nombre de détails intéressants manquent. Néanmoins, ces observations représentent pour moi une occasion d'évoquer devant vous le problème de l'esquillectomie dans les fractures diaphysaires.

En gros, les observations de Godard montrent que deux esquillectomies précoces n'ont donné aucune trace de régénération osseuse et que deux esquillectomies retardées ont procuré une régénération osseuse complète et une reconstitution osseuse avec solidité insuffisante de la jonction entre l'os régénéré et l'extrémité supérieure de l'humérus.

L'esquillectomie dans les fractures pénétrantes d'une diaphyse peut être discutée à deux points de vue : son efficacité contre l'infection d'une part, et son influence sur la régénération osseuse d'autre part.



En principe l'esquillectomie précoce est faite pour éviter le développement d'une infection grave au niveau de la blessure. Elle complète l'exérèse des parties molles dévitalisées qui est aujourd'hui une règle absolue de la chirurgie. Comme l'a bien exprimé M. Leriche : « L'esquillectomie n'est pas une fin, c'est un moyen, le moyen d'explorer le canal médullaire. »

C'est précisément une question cruciale que de savoir si les menaces d'infection de l'os sont aussi redoutables que l'ont cru pendant longtemps les chirurgiens. A l'heure actuelle la plupart d'entre nous s'accordent à penser que l'os supporte beaucoup mieux l'infection que les parties molles. C'est un point développé par Picot entre autres et à très juste titre. Il n'est pas douteux qu'une évolution s'est faite dans les esprits depuis la dernière guerre.

La véritable prophylaxie de l'infection est l'exérèse des parties molles contuses suivie au besoin d'un traitement local et général par les sulfamides. Mise à part l'ablation des esquilles libres, il est inutile de toucher d'emblée au foyer de fracture. L'immobilisation plâtrée stricte et les pansements très rares représentent à mes yeux un complément important de l'intervention précoce.

Traitées dans ces conditions, les fractures de guerre sont capables d'évoluer d'une manière remarquablement simple. Je l'ai rappelé dès le début des hostilités en m'appuyant sur mes observations de la guerre 1914-1918 (*La Presse Médicale*, 28 octobre 1939, p. 1453). Les chirurgiens espagnols avaient à leur tour usé largement de cette méthode. En dépit de quelques anathèmes un grand nombre de blessés ont été traités de la sorte au cours de cette guerre et avec de très beaux succès.

Godard a vu défiler dans son hôpital 150 fractures opérées à l'avant. Deux fois seulement l'esquillectomie primitive avait été faite. Ceci donne bien la mesure exacte de l'évolution des idées.

Pour ma part je regrette de n'avoir pu emporter les dossiers des blessés que j'ai soignés de cette façon à l'hôpital de Limoges avec des résultats très satisfaisants. Des fractures étendues avec esquilles multiples ont guéri sous immobilisation en plâtre fermé dans des délais rapides avec un cal bien constitué.

Dans cette méthode de traitement moderne le problème de l'esquillectomie ne se pose, à mon avis, qu'à une période plus ou moins tardive. Si malgré l'opération précoce sur les parties molles, si malgré une immobilisation stricte, la fièvre persiste, il est évident que l'os est atteint d'ostéite fracturaire, dont l'étendue est indiquée par la radiographie. Le seul moyen de juguler l'infection est d'enlever sans trop attendre tout le tissu osseux malade. Qu'on appelle cela esquillectomie secondaire ou résection à chaud, peu importe. L'essentiel est de savoir que l'exérèse

de l'os infecté est nécessaire et de savoir qu'elle est capable de donner d'excellents résultats.

Mais alors, dira-t-on, s'il faut en venir à une esquillectomie secondaire, ne serait-il pas aussi simple de la faire immédiatement ?

A cela je répondrai d'abord que beaucoup de fractures esquilleuses guérissent fort bien sans esquillectomie primitive. L'expérience me l'a montré au cours de l'une et l'autre guerre et je vous rappelle que Godard, sur 150 fractures, n'a fait que deux fois une esquillectomie retardée. Mais surtout la régénération osseuse ne se produit pas dans les mêmes conditions lorsque l'esquillectomie est précoce ou lorsqu'elle est retardée.

C'est le point principal sur lequel je voudrais retenir votre attention.

Dans les esquillectomies primitives dont les indications et le manuel opératoire ont été longuement défendus par M. Leriche, la régénération osseuse est une question de technique. Il faut opérer précocement pour éviter l'infection qui « trouble énormément l'ostéogénèse quand elle ne l'entrave pas définitivement » (*Soc. Nat. de Chir.*, 1918, p. 1695). L'os régénère si l'on suit avec une grande rigueur la technique indiquée par Ollier.

En se tenant sur le terrain strict des faits, il n'est pas douteux que certaines observations, rares à la vérité (Leriche, G. Duhamel, Lamarre), répondent bien aux données du problème, tel que l'a posé M. Leriche : intervention précoce (en moyenne sixième heure), évolution quasi aseptique du foyer, régénération osseuse parfaite.

Mais à côté de cela combien d'échecs, et des plus lamentables, sur lesquels je crois inutile d'insister.

Je veux bien que la technique ait joué un certain rôle dans le défaut de régénération osseuse, mais une telle affirmation comporte certainement une part d'exagération.

Nous savons qu'après une résection diaphysaire faite chez l'adulte (l'esquillectomie n'est en définitive qu'une résection), l'os ne régénère que s'il est en état d'infection aiguë au moment où il est enlevé.

Je ne connais pas chez l'homme de cas où la résection à froid d'un fragment de diaphyse ait été suivie de régénération. Le fait est bien connu en ce qui concerne l'ablation des tumeurs osseuses.

Chez les sujets dont le col du fémur a été enchevillé avec un fragment de péroné, je n'ai jamais découvert, sur une centaine de cas revus à longue échéance dans le service du professeur Delbet, la moindre régénération au niveau de la perte de substance des 10 centimètres de péroné prélevés par résection sous-périostée.

Dans l'ostéomyélite, la régénération se fait admirablement lorsque l'exérèse a été exécutée à chaud. Si la résection est faite à froid, en période non fébrile, et surtout si elle porte sur des parties d'os qui n'ont pas été infectées, la régénération ne se produit pas. C'est la crainte d'opérer à chaud qui a été, à mon avis, une des causes principales des échecs enregistrés pendant longtemps au cours des résections pour ostéomyélite.

Je suis loin de penser, comme M. Leriche, que l'infection s'oppose à la régénération osseuse, du moins dans cette variété de traumatismes. Bien au contraire le vieux dogme de l'irritation de l'os par infection, prélude d'une régénération ultérieure, garde à mes yeux toute sa valeur. J'ajouterai, pour ma part, irritation par infection aiguë : ce point particulier

possède à mes yeux une importance primordiale. Ces mêmes règles sont valables, à mon avis, pour le traitement des fractures de guerre.

L'esquillectomie primitive et précoce, faite sur un terrain où l'infection ne s'est que peu ou pas développée, reste, malgré des succès indubitables, assez aléatoire au point de vue de la régénération.

L'esquillectomie secondaire ou retardée procure à peu près à coup sûr une régénération osseuse.

Indépendamment des observations de Godard, je vous rappelle, entre autres, l'observation de Senlecq, rapportée ici par Roux-Berger (*Mém. de l'Acad. de Chir.*, 1940, p. 61). J'ai vu moi-même cet opéré : c'est un résultat magnifique. Mais l'esquillectomie (à vrai dire une résection) a été faite au dix-septième jour en pleine infection. C'est une tout autre chose que l'esquillectomie précoce.

En résumé, l'esquillectomie d'emblée ne doit pas être faite systématiquement dans les fractures de guerre. D'abord parce que la menace d'infection grave, capable de mettre la vie du sujet en danger, n'existe pas du fait de l'os lui-même ; la prophylaxie d'accidents de cet ordre est avant tout un problème de traitement des parties molles. Ensuite parce que la régénération osseuse est en pareil cas aléatoire.

A l'opposé, l'esquillectomie retardée garde des indications précises dans les conditions suivantes. Lorsque le foyer de fracture, dûment traité par l'exérèse des parties molles et immobilisé dans un appareil plâtré, ne guérit pas et donne les signes d'infection aiguë (persistance de la fièvre en particulier), alors est indiquée une résection secondaire, à chaud, des esquilles et des extrémités osseuses atteintes d'ostéite.

Cette résection doit obéir aux règles que j'ai données pour l'ostéomyélite : ni drain, ni mèche, ni antiseptiques ; immobilisation stricte en plâtre fermé et pansements à plat très rares.

Faite dans ces conditions, l'opération procure et la guérison des accidents d'ostéite et une belle reconstruction de l'os, indépendamment de toute question d'instrument.

Permettez-moi de remercier en votre nom M. Godard de nous avoir adressé ces observations qui m'ont permis d'évoquer devant vous une des questions les plus intéressantes de la chirurgie osseuse.

M. **Paul Banzet**: Au cours de la guerre, j'ai eu l'occasion, de novembre 1939 à mai 1940, de traiter de très nombreux blessés et j'ai vu un grand nombre de fractures ouvertes.

Au début, je faisais et faisais faire des opérations portant, avant tout, sur les parties molles et se bornant, au point de vue osseux, à enlever quelques esquilles libres. Les résultats, dans l'ensemble, n'ont pas été fameux : presque tous les blessés ont fait de l'infection et, quelle que soit la méthode adoptée après l'opération (extension continue, plâtre ouvert ou fermé), j'étais loin d'être satisfait des suites opératoires.

M. Roux-Berger, devenu chirurgien consultant de mon armée, m'a exposé les idées de M. Leriche dont il m'a conseillé de lire les livres sur la chirurgie de guerre. Il est venu lui-même opérer des blessés dans ma formation.

A partir de cette époque nous avons, à mon ambulance, adopté intégralement la règle donnée par M. Leriche : « Faire des esquillectomies dans toutes les fractures ouvertes de guerre, et ce, dans les limites suivantes :

enlever toutes les esquilles libres qui sont fatalement vouées à la nécrose. Pour ce qui est des esquilles adhérentes : enlever toutes celles qui tiennent mal ou celles qui bouchent l'accès du canal médullaire qu'il est indispensable de voir pour en curetter la cavité. »

Opérés dans ces conditions, mes blessés ont eu des suites opératoires parfaites, et ce, quel que soit le traitement appliqué ultérieurement. J'ai eu des fractures diaphysaires qui ont consolidé dans un délai extraordinairement rapide. J'ai eu des fractures épiphysaires traitées par résection sous-périostée immédiate qui ont eu une guérison, une récupération anatomique et fonctionnelle tout à fait remarquables.

Je regrette que tous mes dossiers aient été perdus et que je ne puisse vous présenter entre autres la très belle observation d'une énorme fracture ouverte du fémur avec véritable éclatement de l'os. M. Roux-Berger était venu l'opérer dans mon ambulance. Il a pratiqué une large esquillectomie suivant les principes que je viens d'indiquer ; ce blessé était solide deux mois après sa blessure.

Il est bien entendu, par ailleurs, que ces esquillectomies doivent toujours être strictement sous-périostées : la rugine banale doit être proscrite et la rugine tranchante, d'Ollier ou de Leriche, est la seule à employer, lorsqu'il s'agit de détacher une esquille encore adhérente.

M. **Jacques Leveuf** : Je rappelle à Banzet que je n'ai envisagé dans ce rapport que les fractures diaphysaires. Les observations précises d'esquillectomie vraiment primitive sont très rares. Qu'il publie les siennes. Ce sera une contribution très utile à l'étude de la question. Pour ma part, j'ai exposé mes opinions en termes que je crois nets. Il ne m'est pas possible de discuter des cas traités d'une manière toute différente, par l'extension continue en particulier.

---

## DISCUSSION EN COURS

### *Discussion sur le drainage,*

### par M. **Rouhier.**

Je pense comme Métivet que la plupart des chirurgiens n'ont plus honte de drainer et de drainer largement et que le temps n'est plus, qui cependant n'est pas loin, où il semblait que la nécessité de drainer fût l'aveu d'une opération imparfaite. Je pense que, sans vouloir attribuer au seul drainage l'amélioration du pronostic chirurgical qui est le résultat de tant de progrès simultanés, le facteur drainage ne doit pas être sous-estimé, il est un des plus importants éléments de sécurité. Elève de J.-L. Faure, élève auparavant de Pozzi qui, il est juste de ne pas l'oublier, avait apporté pour la première fois en France, à cette tribune la description du Mikulicz, le 29 février 1888, j'ai toujours établi de larges drainages toutes les fois que je l'ai cru nécessaire, et je suis pleinement d'accord avec Métivet sur leur utilité, mais je me sépare un peu de lui pour les indications, pour le matériel employé et la manière de l'utiliser.

En premier lieu, j'estime qu'il ne faut faire que les drainages *indispensables*, parce que tout drainage inutile irrite les plaies et particulièrement les séreuses, nuit à la cicatrisation et au processus de défense spontanée et peut être un facteur d'inoculations secondaires. C'est pourquoi je ne draine que les foyers septiques ou au moins fortement suspects de septicité. Mais *quand je les draine, je les*

*draine largement.* C'est dire que jamais je n'emploie le petit drain de caoutchouc dit de *précaution*, destiné à empêcher la constitution d'un hématome en évacuant le sang. Un drain isolé ne draine pas le sang, il est bouché immédiatement par les caillots cruoriques et plus encore par les caillots fibrineux. Le seul moyen de prévenir l'hématome, c'est de réaliser une hémostase suffisamment parfaite, ce qui est beaucoup plus facile qu'autrefois, même s'il faut obturer de multiples petits vaisseaux, depuis que nous disposons de l'électrocoagulation. Quant à l'hémorragie en nappe dont on ne peut se rendre maître par des ligatures ou par la coagulation sur pince, c'est une éventualité qui nécessite non un drainage *mais un tamponnement.*

C'est dire encore que jamais, contrairement à Métivet, je ne draine une inondation péritonéale, opération aseptique par excellence et dans laquelle il est indispensable, autant que facile, une fois l'hémostase assurée par l'ablation de la trompe crevée, d'éponger et d'enlever le sang liquide et les caillots qui remplissent Douglas, fosses obturatrices, fosses iliaques et fosses lombaires, pourvu qu'on veuille bien éviter, au cours de l'opération, les grandes positions déclives qui enverraient le sang jusque sous le diaphragme et dans l'arrière-cavité des épiploons. J'ai entendu dire jadis à M. Arrou que c'était un crime de drainer une inondation péritonéale. Je n'irai pas jusque-là, j'en ai drainé dans ma jeunesse et elles ont guéri comme celles de Métivet, mais je crois que c'est vouloir délibérément se placer dans des conditions moins favorables. Ce qu'on peut être parfois contraint de drainer, ce n'est pas les inondations péritonéales, mais certaines hématocèles enkystées, dont la loge saigne en nappe, mais, dans ce cas, ce n'est pas d'un drain de caoutchouc ni même d'un drainage proprement dit qu'il s'agit, mais, encore une fois, d'un tamponnement hémostatique. La malfaisance du drainage inutile n'est pas très apparente dans le péritoine qui est assez tolérant, mais elle devient évidente et aiguë dans certaines séreuses plus délicates telles que les séreuses articulaires. Ne sait-on pas qu'un genou drainé sans nécessité est un genou infecté, compromis, très probablement perdu ? De même, j'avoue que je n'ai nulle envie de mettre un drain ou une mèche au contact d'une suture gastrique ou intestinale car il faut alors compter sur une déficience des sutures et sur une fistule. En chirurgie de guerre ou en chirurgie d'urgence, on rencontre des cas où on est bien forcé de drainer un ventre dans lequel on a fait des anastomoses intestinales ; j'ai toujours cherché à séparer mes sutures intestinales du drainage en les rangeant sous l'épiploon qui forme barrière entre ces anastomoses et le Mikulicz et dans les appendicites aiguës que je crois devoir drainer, j'essaye toujours lorsque le cæcum est souple, et que c'est possible, d'enfouir le moignon appendiculaire dans deux bourses successives au fil non résorbable, pour éviter la fistule stercorale.

En bref, pas de drainage inutile parce que tout drainage inutile est nuisible et, sauf exception, tout drainage est inutile quand il ne s'agit pas d'un foyer septique. Par contre, je le répète, ne drainant que des foyers septiques, *toutes les fois que je draine, je draine largement.* Après les opérations difficiles pour les grandes suppurations pelviennes dans les petits bassins cartonnés, dépéritonéalisés, baignés et infiltrés de pus, c'est le drainage à la Mikulicz. Tout le monde, je crois, après des discussions retentissantes, est à peu près d'accord sur l'emploi du Mikulicz pour les cas les plus graves. Il complète l'hémostase, il limite le champ de l'infection, et il draine, il draine admirablement pourvu qu'on remplace aussi souvent qu'il le faut les compresses superficielles souillées par des compresses sèches. Sous ce rapport, je m'écarte de Métivet et je suis d'accord avec Ameline, mais où je me rapproche complètement de Métivet, c'est sur la question de l'ablation du sac. On peut enlever les mèches intérieures aussitôt qu'on le veut, mais le sac à retournement ne doit être enlevé que lorsque la limitation du foyer est entièrement faite, lorsqu'il se décolle sans difficultés, sans écorcher les anses intestinales, sans les attirer avec lui, sans les faire saigner, et cela n'est acquis que du septième au dixième jour. En pratique, j'enlève toute les mèches intérieures le quatrième jour et la tente le septième ou le huitième jour. A ce moment le sac en question est imbibé de pus, c'est une loque répugnante je le veux bien, mais qui a limité et débarrassé le foyer et il est tout à fait excessif de parler de réinoculation et d'agent de dissémination de l'infection : aussitôt le Mikulicz enlevé, le foyer s'assainit, s'assèche et se réduit en quelques jours comme par enchantement. De même, les fistules stercorales

tardives, s'il s'en produit, ne peuvent être en aucune façon attribuées au Mikulicz, même le plus longtemps conservé. Ces fistules se produisent au contraire d'autant moins que le Mikulicz a été enlevé plus tardivement et sans aucune violence. Elles sont dues à des escarres intestinales produites par l'envahissement de la paroi intestinale par l'infection annexielle, par l'amincissement de cette paroi en certaines places au cours de manœuvres pénibles de décollement. Généralement, ce sont des escarres très limitées, qui ne donnent lieu qu'à des fistules de peu de durée, guérissant en quelques jours. Plus rarement, ce sont des escarres très étendues ou même tubulaires dues à une lésion vasculaire opératoire du mésosigmoïde. Dans ces cas, heureusement exceptionnels, ce sont des fistules interminables qui nécessitent des opérations complexes et qui ne guérissent pas spontanément. Mais, dans l'un comme dans l'autre cas, le Mikulicz n'y est pour rien, il a permis au contraire à la malade de guérir avec une simple fistule au lieu de succomber à un phlegmon stercoral ou à une péritonite gangréneuse. La fistule ne s'est produite que parce que l'opérée a vécu et elle n'a vécu que grâce au Mikulicz.

Malgré son action salvatrice si précieuse dans les cas où il est indispensable, le drainage à la Mikulicz doit évidemment rester exceptionnel. De plus, c'est essentiellement un drainage pelvien. A la rigueur on peut aussi le placer sous le foie ou dans la fosse rénale, mais il n'est vraiment à sa place que dans une cavité régulière comme l'entonnoir pelvien. Il me reste donc à dire : 1° ce que je fais lorsqu'il me faut établir un très important drainage, aussi important qu'un Mikulicz, dans une autre région que le petit bassin, dans une région irrégulière où le sac laisserait en dehors de lui et au-dessous de lui des trajets et des récessus qu'il ne pourrait drainer ; 2° ce que je fais enfin, lorsque je dois drainer un foyer, septique à la vérité, mais trop bien réparé et trop modérément infecté pour nécessiter le grand jeu et pour lequel un drainage plus léger est à coup sûr suffisant. Quel est le matériel de drainage essentiel dans ma pratique pour l'un et l'autre cas ?

Eh bien ! ce sont les mèches, les mèches de gaze tant décriées ! Rien n'est plus sûr à mon avis que les mèches : elles drainent, elles ne blessent pas, elles assurent l'hémostase, elles limitent les foyers, elles empêchent les récessus et les clapiers, mais il faut savoir s'en servir et je ne puis m'empêcher de penser, oserai-je le dire ? qu'on les méprise surtout quand on ne sait pas très bien s'en servir !

Les mèches sont à la fois un tampon ou un drain suivant la manière dont on les dispose. On réalise l'une ou l'autre de ces deux actions ou on les associe toutes les deux, à sa volonté, dans une proportion variable.

Mais, quand on veut drainer avec des mèches de gaze, il faut un certain nombre de conditions indispensables :

1° Avoir de la gaze de bonne qualité, sans apprêt, très absorbante ;

2° Que cette gaze soit coupée et pliée dans le bon sens du tissu pour être de droit fil et absorber avec le maximum d'activité ;

3° Un drainage effectif comporte un ou plusieurs faisceaux de mèches. Il ne faut pas croire qu'on peut drainer une cavité profonde avec une mèche isolée qu'on tasse dans le fond où elle fait bouchon, puis qui traverse comme une mince ficelle le reste de la cavité pour aboutir à l'extérieur entre deux points de suture. Comme le petit drain de caoutchouc de précaution, une telle mèche ne sert à rien qu'à irriter le foyer opératoire ou à faire de la rétention. Je fais préparer dans mon service des faisceaux de mèches de largeurs diverses, mais tous formés de quatre épaisseurs de lanière souple réunies et solidarisées par quelques points. Celles dont je fais usage le plus habituellement pour les drainages abdominaux sont, sur quatre épaisseurs comme toujours, de 7 centimètres de large sur 60 centimètres de long. C'est le modèle que je vous présente. Avec 3 de ces mèches je remplis un sac de Mikulicz pelvien : deux dans les fosses obturatrices et la troisième dans le Douglas maintenant et fixant les deux autres. Mais dans le sac du Mikulicz et dans l'entonnoir régulier du petit bassin, toutes les mèches réussissent. C'est dans les régions à drainage plus complexe, où le Mikulicz ne peut s'appliquer, que ces mèches, ou plutôt ces faisceaux de mèches préparés, rendent le plus de services. Avec eux on peut drainer, remplir mollement tous les récessus, tous les clapiers, tous les trajets préparés par la nature pour les fusées purulentes.

Chaque région opératoire comporte, pour être bien drainée, la nécessité d'une disposition des mèches différente, en rapport avec ses particularités anatomiques.

Le plus simple est le drainage du Douglas après certaines hystérectomies pour lésions septiques mais de septicémie atténuée, avec un revêtement séreux trop bien réparé pour qu'il puisse être question de recourir au Mikulicz. En ce cas, je place dans le Douglas deux de mes mèches de quadruple épaisseur, une de chaque côté d'un drain n° 30. J'enlève ces mèches constamment le quatrième jour, je laisse le drain un jour de plus, pour évacuer le léger suintement séro-sanguin de couleur vin de Madère, qui peut suivre l'ablation des mèches. Le quatrième jour est le meilleur, parce que, plus tôt, on risque d'amener avec ses mèches une anse intestinale et plus tard les mèches commencent à devenir moins nettes, un peu gluantes, on peut être conduit après leur ablation à laisser le drain trop longtemps. Nous nous étions arrêtés au quatrième jour, mon regretté maître R. Proust et moi, après avoir essayé à Broca à peu près tous les modes de drainage, j'y suis resté fidèle. Si les mèches sont bien enlevées le quatrième jour et le drain le cinquième, surtout si le drainage n'est pas exactement sur le pubis mais un peu au-dessus de lui, l'orifice se ferme aussitôt et la cicatrice est aussi nette que s'il n'y avait eu aucun drainage.

Dans la région biliaire, je place une mèche quadruple dans le lit de la vésicule, une deuxième ferme le foyer en dedans, du côté de l'estomac et de la grande cavité péritonéale, une troisième plonge jusqu'au devant du rein le long de l'angle colique droit, prévenant de ce côté la fusée purulente que pourrait déterminer une légère infiltration de liquide septique en ce point déclive, au cours de l'opération ou postérieurement à elle.

De ces régions courantes, la plus difficile à drainer, quand elle est largement infectée, est la région appendiculaire : drain et forte mèche dans le foyer principal, c'est-à-dire dans la fosse iliaque au niveau de l'angle iléo-cæcal et derrière le cæcum ; mèche quadruple remontant dans la gouttière latérale externe le long du côlon ascendant jusqu'au pôle inférieur du rein droit ; troisième mèche vers le pelvis, dans la fosse obturative, celle-ci flanquée parfois, s'il y a beaucoup de liquide pelvien, d'un long drain descendant jusque dans le Douglas ; quatrième mèche enfin formant barrière en dedans pour exclure le foyer de la grande cavité abdominale. Ainsi on peut éviter la formation de ces abcès à distance qui viennent si souvent compliquer l'évolution des appendicites aiguës quand elles sont insuffisamment drainées ou lorsqu'on n'a pu intervenir que trop tard alors qu'ils sont déjà constitués ou en puissance comme dans le cas cité par Ameline.

Que devient dans tout cela le drainage tubulaire par drain de caoutchouc ? Je ne l'emploie presque jamais tout seul. Il est dans ma pratique l'adjuvant du drainage par mèche, pour évacuer à la suite de la limitation des foyers par ces mèches le liquide résiduel non coagulable qui subsiste ou se produit après leur ablation, soit qu'il ait été placé en même temps que les mèches et demeure un jour après elles, soit qu'il soit mis en place à la suite de l'ablation d'un Mikulicz comme complément et prolongation de drainage.

---

## COMMUNICATIONS

### *A propos de six observations de maladie du col chez le nourrisson et l'enfant,*

par MM. **M. Boppe** et **Marcel.**

Les affections vésicales du nourrisson et du jeune enfant sont encore assez mal connues dans notre pays. Les troubles de la miction font trop souvent porter le diagnostic banal d'énurésis ; en cas de pyurie concomitante après avoir éliminé la lithiase rare dans nos contrées et la bacillose, on accepte trop facilement le diagnostic de pyélite ou pyélonéphrite.

L'utilisation des méthodes modernes d'exploration des voies urinaires · urographie intraveineuse, cysto- et urétroradiographies, cystométrie et surtout endoscopie actuellement possible grâce à l'emploi de cystoscopes, urétroscopes et résectoscopes miniatures, a permis aux urologues américains : Beer, Campbell, très en avance sur nous à cet égard, d'accumuler de nombreuses observations, de préciser l'anatomie pathologique, la clinique et le traitement de ces troubles vésicaux organiques ou fonctionnels du nourrisson et de l'enfant.

Dans tous ces cas le fait dominant est la malformation ou le dysfonctionnement du sphincter interne.

La miction normale, phénomène, d'abord réflexe chez le nourrisson et l'enfant qui se mouillent, plus tard volontaire et contrôlé par le cerveau, est due au fonctionnement harmonieux et synergique de la musculature lisse du col : sphincter interne et de la musculature du globe vésical et du trigone (détrusor).

Dans un premier groupe de faits, les troubles de la miction sont dus à des lésions indiscutables du système nerveux central ou périphérique. Il s'agit, selon la terminologie de Campbell, de maladie neuro-musculaire dont les causes sont multiples, mais chez le jeune le spina bifida est certainement le facteur étiologique le plus important. Le spina bifida dit « occulta » est beaucoup plus discuté.

Dans un second groupe de faits, il n'existe aucune lésion nerveuse apparente et l'on doit invoquer soit une lésion de l'appareil sphinctérien : malfaçon, soit un trouble fonctionnel d'innervation : déséquilibre vago-sympathique. Très schématiquement on peut distinguer deux éventualités :

1° *Le spasme du détrusor et le relâchement du sphincter interne.* — Ce déséquilibre lié à une irritation du parasympathique ou à un affaiblissement du sympathique, provoque l'apparition d'une vessie hypertonique, *microvessie* avec mictions fréquentes impérieuses, pouvant aller jusqu'à l'incontinence vraie diurne ou nocturne. Nous n'étudierons pas dans ce travail ces faits qui rentrent dans le cadre tout provisoire de l'énurésis.

2° *Le spasme ou la rigidité du sphincter lisse et le relâchement du détrusor.* — Ce déséquilibre lié à une irritation du sympathique ou à un affaiblissement du parasympathique provoque l'apparition d'une vessie hypotonique : *megavessie*, avec mictions rares et copieuses, dysurie avec résidu aboutissant à la rétention avec incontinence par regorgement.

Durant ces dernières années, nous avons observé et suivi 6 enfants présentant un tel tableau clinique identique à celui que dans notre pays Marion a depuis longtemps individualisé chez l'adulte. Nous pensons que dans la grande majorité des cas tout au moins il s'agit chez le nourrisson et chez l'adulte d'une seule et même affection congénitale, révélée tantôt précocement dès la naissance, tantôt plus tardivement et nous avons gardé le terme employé par Marion : *maladie du col vésical.*

Les cas dépistés très précocement sont les cas les plus sévères.

L'observation V concerne un nourrisson féminin de un mois, rétentionniste avec mégavessie, état général très mauvais qui succomba très rapidement avant toute intervention.

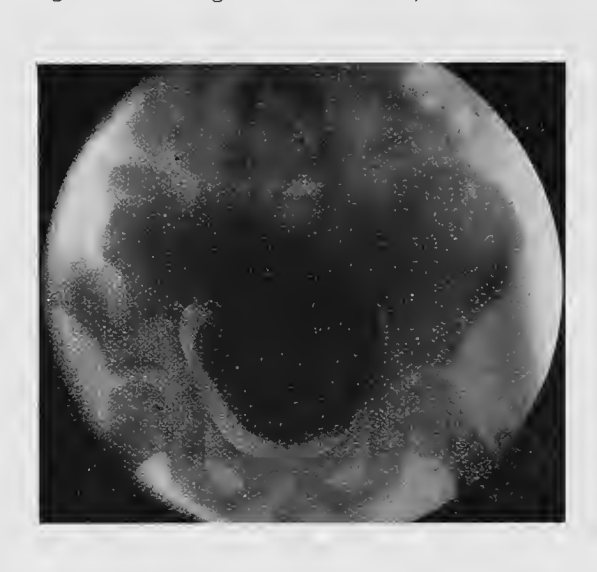
L'observation VI se rapporte à une fillette de quinze mois atteinte de dysurie et pyurie depuis l'âge de un an. Un premier examen pratiqué

par un autre urologue avait conclu à un diverticule vésical (v. fig.). En réalité il s'agissait d'un énorme uretère forcé par dilatation rétrograde béant en gueule de four.

Dans l'observation I nous avions commis la même erreur de diagnostic cystoscopique.

L'on est étonné de constater la rapidité avec laquelle se constituent ces énormes dilatations urétérales rétrogrades, atteignant le diamètre du pouce et pouvant en imposer pour une diverticulose vésicale. Dans les observations I, II et III il s'agissait de 2 garçons de sept ans et d'une fillette de deux ans et demi.

Dans tous les cas sévères, sauf l'observation V, la pyurie était considérable, l'état général était gravement atteint, réalisant le tableau clas-



sique de l'infection urinaire. Il s'agissait d'enfants pâles, chétifs, malingres (il peut exister, comme dans l'observation II, un véritable nanisme rénal que les pédiatres considèrent comme lié de façon constante à une néphrite chronique).

La gravité de l'infection est donc due d'une part à la pyurie et d'autre part à la dilatation rétrograde pyélo-urétérale qui grève le pronostic lointain.

Le malade de notre observation I, opéré en 1933, est actuellement guéri de son affection, ses urines sont claires, ses mictions normales, la dilatation pyélo-urétérale a rétrocédé des deux tiers et cependant son rein droit du côté où la dilatation était la plus considérable est, fonctionnellement, presque complètement détruit.

Dans l'observation VI la rétrocession de la dilatation urétérale fut également très rapide après l'intervention, mais le résultat (un an) est encore trop récent pour que l'on puisse être renseigné sur l'avenir des reins de cet enfant.

A côté de ces formes graves, il existe des formes plus légères avec état général satisfaisant, urines claires, dilatation discrète. Notre obser-

vation IV concerne une grande fille de neuf ans, de développement normal, avec un globe vésical remontant à l'ombilic qui n'avait jamais été propre et qui en réalité urinait par regorgement.

Dans 4 cas sur 6, soit immédiatement, soit après drainage préalable par cystostomie ou sonde à demeure, nous avons pratiqué la résection du col à la manière de Marion et nous avons fait examiner histologiquement le sphincter réséqué, les réponses du laboratoire ont été très variables : observation VI (malade pyurique) : col absolument normal ; observations II (pyurique) et III (non pyurique) : sclérose infiltrante avec inflammation sous-muqueuse importante réalisant la dysectasie scléreuse sous-muqueuse décrite pour la première fois par Beer en 1923 ; observation I : hyperplasie et hypertrophie des fibres musculaires.

Ces trois aspects correspondent-ils à trois groupes pathogéniques distincts : sphinctérospasme congénital, rétrécissement scléro-inflammatoire, hypertrophie congénitale du sphincter, ou bien le sphinctérospasme congénital par déséquilibre vago-sympathique constitue-t-il l'élément essentiel primitif, l'hypertrophie étant secondaire au spasme, de même que l'infiltration scléro-inflammatoire secondaire à la pyurie, aux sondages et explorations répétés ? Cette question pathogénique ne présente pas seulement un intérêt doctrinal, comme nous le verrons en étudiant la thérapeutique de l'affection.

La théorie uniciste défendue par Hurst sous le nom d'achalasie est évidemment bien séduisante. Elle a été évoquée à cette tribune lors des communications récentes de Soupault sur le méga-œsophage ou cardiospasme. Elle s'applique à tous les sphincters lisses ou nœuds musculaires moins bien différenciés de nos viscères creux. Ces sphincters fonctionnent dès la naissance, permettant la progression du meconium et la défécation, la progression de l'urine et la miction.

Si le mécanisme neuro-musculaire ne se déclenche pas ou fonctionne mal, la stase avec dilatation rétrograde se manifestera rapidement cardiospasme avec méga-œsophage, pylorospasme avec dilatation gastrique et hypertrophie compensatrice de la puissante musculature prépylorique, mégacolon, mégarectum, maladie du col, enfin avec mégavessie.

D'autre part il n'est pas exceptionnel d'observer chez le même malade des localisations multiples de cette maladie des sphincters, on a signalé la coexistence de la maladie du col et de la maladie pylorique. Dans deux de nos observations (obs. III et IV), il existait en même temps une mégavessie avec mégacolon et mégarectum. Passler dans son beau livre paru tout récemment : « Megacolon und megacystis » a insisté également sur ces faits qui ne sauraient nous surprendre étant donné l'innervation sympathique et parasympathique commune de la vessie et du rectum. L'observation III est particulièrement intéressante : Fillette de trois ans, incontinente avec mégavessie et énorme mégacolon, traitée successivement par la résection du col et la colectomie gauche. Mais cette enfant présentait dans la cavité sacrée une tumeur rétro-rectale du volume d'une mandarine qui se révéla inextirpable, se prolongeant dans les trous sacrés. L'examen histologique montra qu'il s'agissait d'une tumeur rentrant dans le groupe des sympathomes.

Dans une autre de nos observations (obs. II) il existait à la fois une maladie du col et un énorme méga-uretère bilatéral ; il ne s'agissait pas, comme c'est la règle dans les maladies du col, d'un méga-uretère secon-

daire de stase avec orifice urétéral forcé. Les orifices urétéraux étaient punctiformes, très difficiles à cathétériser, la dilatation ne commençait qu'au-dessus de l'uretère intravésical et l'on avait bien affaire à un méga-uretère primitif lié à un spasme ou à une hypertrophie de la musculature péri-urétérale dans son trajet vésical. Dans ce cas, après avoir réséqué le col, nous pratiquâmes une double urétéro-néocystostomie. L'enfant succomba dix-huit mois après en pleine urémie. Nous avons d'ailleurs observé deux autres cas de méga-uretères primitifs, sur lesquels nous reviendrons quelque jour.

Les succès thérapeutiques des différentes myotomies ou sphinctérectomies plaident enfin pour cette théorie uniciste, qu'il s'agisse de la cardio-œsophagotomie extra-muqueuse, de la pylorotomie extra-muqueuse, des sphinctérectomies extra-muqueuses appliquées récemment par les Brésiliens : Correa Netto, Etzel, au traitement du mégacolon et mégarectum, de la résection du sphincter interne : opération de Marion.

Comme chez l'adulte, en effet, nous croyons que la résection endo-vésicale du sphincter constitue l'opération de choix de la maladie du col chez l'enfant. Suivant l'exemple du professeur Marion, nous avons pratiqué l'excision circulaire ; les urologues américains se contentent d'une excision cunéiforme. Nous n'insisterons pas sur le moment où l'on doit réaliser cette excision, parfois d'emblée, parfois après l'installation d'un drainage par sonde à demeure ou cystostomie préalable ; on obéira aux directives classiques en urologie.

Nous n'avons aucune expérience des sections du col par voie endo-urétrale, méthode du punch ou anse diathermique ne possédant pas encore l'instrumentation appropriée.

Dans un cas que nous avons déjà rapporté à cette tribune, l'un de nous a fait procéder à une électrocoagulation du col sur sonde diathermique. L'électrocoagulation fut trop poussée et le résultat fut défavorable, l'urètre béant et rigide fut transformé en un large canal incontinent et deux interventions plastiques furent nécessaires pour venir à bout de cette incontinence.

Notre expérience des interventions sympathiques (résection du nerf pré-sacré et plexus hypogastrique) est beaucoup trop limitée, une seule intervention = un échec. Nous restons donc fidèles à la résection endo-vésicale qui nous a permis de lever sûrement ces rétentions d'origine cervicale.

Telles sont, très brièvement résumées, les quelques remarques que nous désirions présenter à propos de ces observations. Nous avons cru utile d'attirer l'attention sur les malfaçons et dysfonctionnements du col chez l'enfant, affection beaucoup plus fréquente qu'on ne le croit, comme le montrent les grosses statistiques américaines. Il faut y penser, le diagnostic ne pourra naturellement être affirmé qu'après examens neurologiques et urologiques complets. Pour les dépister sûrement, il suffira, croyons-nous, de se conformer aux deux règles suivantes :

1° Tout nourrisson ou enfant pyurique doit être immédiatement confié à un urologue.

2° Tout enfant énurésique ou soi-disant tel, qui au bout de quelques mois de traitement médical et de traitement de rééducation n'est pas guéri ou très amélioré, doit être soumis à une exploration complète de l'appareil urinaire.

## *Etude radiomanométrique des voies biliaires,*
par M. **Bergeret** (1).

L'angiocholographie a fourni des renseignements très précieux sur la morphologie normale et pathologique des voies biliaires.

L'étude radiomanométrique de ces canaux permet d'apporter à leur physiologie normale et pathologique une contribution des plus intéressante et en particulier d'étudier le régime de leurs pressions et la valeur des appareils sphinctériens.

Le professeur Carnot, qui avec Blamoutier avait fait le premier examen radiologique des voies biliaires, avait conseillé à Caroli de pratiquer les angiocholographies sous le contrôle manométrique. C'est en perfectionnant cette méthode que nous avons pu procéder aux recherches que nous vous soumettons aujourd'hui.

Nous devons rappeler que Bérard et Mallet-Guy, les premiers, ont eu le souci de l'exploration fonctionnelle des voies biliaires.

Des auteurs américains, Best et Hicken, Doubillet, Mac Gowan, en utilisant le sérum physiologique comme liquide de perfusion, ont étudié au lit du malade, et enregistré sous contrôle manométrique, les pressions que l'on peut observer dans les voies biliaires selon les recherches qu'ils faisaient : action de la morphine, du nitrite d'amyle, etc..., sur les canaux excréteurs de la bile.

En remplaçant le sérum physiologique par une substance de contraste, nous avons pu reprendre ces recherches sous le contrôle de l'écran radiologique, ce qui nous a permis d'utiliser un moyen de vérification plus complet et plus fructueux.

Ces recherches ont été faites sur l'homme à l'état de veille. Elles nous ont permis d'établir la présence d'un fonctionnement sphinctérien du col vésiculaire.

L'appareil de perfusion que nous avons utilisé a été conçu par Caroli. La description détaillée en sera faite dans un article de la *Revue de Chirurgie* et dans la thèse de Debouvry.

Nos recherches ont utilisé des drainages vésiculaires par sonde de Pezzer et des drainages cholédociens par tube de Kehr.

Nous avons toujours essayé de déterminer d'abord les trois données suivantes :

1° La pression de remplissage.

2° La pression nécessaire à l'évacuation et au franchissement des zones sphinctériennes.

3° La pression résiduelle.

La pression de remplissage est variable d'un cas à l'autre. Elle dépend de la pression intracanaliculaire permanente, elle varie de 15 à 25 centimètres d'eau pour la vésicule, de 10 à 15 centimètres pour le cholédoque.

La pression d'évacuation mesure la résistance du sphincter vésiculaire ou du sphincter cholédocien suivant la situation de la sonde de drainage. Le contrôle radioscopique est ici indispensable. Après une adaptation parfaite de l'acuité visuelle il faut élever le système perfusant

(1) Les recherches qui ont permis cette communication ont été faites dans mon service par mon ami et collaborateur Jacques Caroli.

très lentement, centimètre par centimètre, laissant à chaque élévation nouvelle de la pression le temps de produire son effet sur la progression de la substance de contraste. Suivant, des yeux, la tête de la colonne opaque, on note avec soin à partir de quel moment la voie biliaire principale se remplit s'il s'agit d'une cholécystostomie, le duodénum se remplit s'il s'agit d'une fistule cholédocienne. Quand les voies biliaires sont normales, la résistance du sphincter vésiculaire oscille autour de 20 centimètres d'eau, celle du sphincter cholédocien autour de 10 à 12.

On obtient la mesure de la pression résiduelle en fermant le tube d'alimentation de la perfusion. La tension baisse alors dans les voies biliaires jusqu'à ce que s'établisse une pression fixe réalisée à partir du moment où elle n'est plus suffisante pour forcer le sphincter. Elle s'établit à 1 ou 2 centimètres au-dessous de la pression de passage.

Quand l'injection des voies biliaires est faite dans des conditions qui se rapprochent des conditions physiologiques, le passage de la substance de contraste dans le duodénum doit se faire sans remplissage des voies hépatiques.

Recherche de la douleur provoquée. — L'élévation anormale de la pression provoque une douleur qui consiste tout d'abord en une sensation de tension épigastrique. Puis peut apparaître une gêne respiratoire avec douleur rétro-sternale. Nous n'avons pas observé de vomissements qui sont habituels à la distension cholédocienne et rares dans la distension vésiculaire (Zollinger) ni de douleurs dorsales ou scapulaires qui nécessitent des hyperpressions dont nous nous sommes abstenus.

Le seuil de la douleur provoquée est intéressant à connaître. Il doit être recherché avec prudence par une élévation progressive.

Le seuil est constant pour chaque individu, il peut être très différent d'un sujet à l'autre. La distension chronique des ictères mécaniques par rétention entraîne une insensibilité relative. Dans plusieurs cas de ce genre nous n'avons pas vu la douleur apparaître sous une pression de 60 centimètres d'eau, alors que le seuil était comparativement de 29 centimètres chez un individu normal.

Chez certains sujets, entre la pression nécessaire pour franchir le sphincter et le seuil de la douleur, la marge est très restreinte. Dans un cas, la résiduelle intracholédocienne était de 18 centimètres, la pression de passage de 21 centimètres, le seuil de la douleur de 25 centimètres. On comprend qu'un tel malade soit dans un état épigastrique douloureux permanent.

Lorsque la douleur provoquée revêt le caractère des crises douloureuses antérieures, nous avons remarqué que la guérison n'est obtenue que par une anastomose bilio-digestive.

Les crises hypertensives douloureuses en physiologie pathologique sont provoquées par des spasmes sphinctériens ou par des irruptions brusques sous tension de la bile vésiculaire dans le cholédoque qui est beaucoup plus sensible à la distension que la vésicule.

Le sphincter cholédocien. — La radiomanométrie nous a permis d'étudier le jeu du sphincter cholédocien.

Au moment où le cholédoque pénètre dans la paroi duodénale il se

rétrécit. Ce rétrécissement a été bien étudié par Baggenstoss. Il est résumé par le tableau suivant :

Circonférence du cholédoque par rapport au mur duodénal. (Recherches faites sur 55 adultes par Baggentoss.)

| | CHOLÉDOQUE | | |
|---|---|---|---|
| | Moyenne | Maximum | Minimum |
| | — | — | — |
| Avant l'entrée | 10 | 10,7 | 6 |
| A l'entrée | 6,3 | 9 | 5 |
| Après l'entrée | 5,4 | 10 | 4 |

La longueur de cette portion intra-murale est d'un bon centimètre. C'est la portion sphinctérienne, et lors de sa contraction, l'image radiologique du cholédoque se termine par un bout arrondi à convexité inférieure qui répond au bord supérieur du sphincter *choledocus proprius* de Westphall. Une seconde zone de résistance peut se voir au niveau de l'orifice papillaire et répondrait au sphincter de la papille (pylorulus de Westphall).

L'ampoule de Vater, lorsqu'elle existe (57 p. 100 des individus d'après Baggentoss) se trouve entre ces deux sphincters. C'est ce qui explique le reflux d'un canal dans l'autre.

Les synergies fonctionnelles du sphincter cholédocien et de la musculature duodénale sont intéressantes à étudier. Boyden s'est attaché à soutenir l'autonomie du sphincter cholédocien en se basant sur des recherches embryologiques faites avec Schwegler et sur des arguments d'anatomie comparée.

En réalité, comme l'a bien montré Nuboer, il existe une intrication importante de ces systèmes musculaires et l'étude physiologique, comme nous avons pu le vérifier, montre entre eux une synergie fonctionnelle complète.

Le sphincter cholédocien répond d'une façon nette à l'action d'un certain nombre de substances.

L'atropine qui produit une atonie duodénale si remarquable agit également d'une façon nette et constante sur le sphincter cholédocien à la dose de 3/4 de milligramme.

Après un temps de latence d'environ quinze minutes elle produit la béance permanente de l'embouchure cholédocienne avec chute de la résistance intramurale et de la pression résiduelle. Le débit de perfusion est considérablement augmenté.

Le nitrite d'amyle et la trinitrine ont une action semblable. L'action du nitrite d'amyle se produit en moins d'une minute. Elle est plus intense que celle de l'atropine, entraînant une chute brutale et marquée de la pression cholédocienne en même temps qu'une irruption massive dans le duodénum dilaté. Cette action est de courte durée.

L'action de la trinitrine est analogue mais ne survient qu'entre cinq et dix minutes. La dose habituellement employée est de 6/10 de milligramme en tablette qu'on laisse fondre sous la langue.

En somme, l'action du nitrite d'amyle et de la trinitrine est rapide, puissante et brève.

Le chlorhydrate de morphine donné à la dose de 1 centigramme détermine au bout de douze minutes un spasme du sphincter qui dure plusieurs

heures. L'atropine ne parvient pas à le faire cesser. Il ne cède qu'au nitrite d'amyle, mais pour reprendre quand l'action de cette drogue est terminée. Son intensité se mesure à l'élévation de la résistance qui peut passer de 15 centimètres d'eau à 40, et même 60.

En réalité, ces résultats sont obtenus par l'action simultanée sur l'appareil sphinctérien et sur la musculature duodénale agissant synergiquement.

Si l'on suit l'action de ces substances sur la musculature duodénale après avoir instillé dans le duodénum de la baryte par un tube d'Einhorn, l'on voit que l'injection de morphine provoque un spasme tonique de la 2[e] portion du duodénum. Dix minutes après l'injection, la baryte est chassée de D/2 par une contraction violente. Elle est refoulée dans le bulbe duodénal qui paraît indifférent à cette action pharmacodynamique et dans l'antre pylorique qui est large, atone et immobile.

C'est l'explication des vomissements de l'intolérance morphinique.

L'injection de 3/4 de milligramme d'atropine détermine une dilatation paralytique de D/2 qui va en augmentant vers le *genu inferius* qui apparaît dilaté en cul-de-sac. Mais son action n'est pas suffisante pour contrecarrer l'action contracturante de la morphine.

Le nitrite d'amyle détermine lui aussi une atonie extrêmement marquée de D/2.

Il est donc nettement démontré que toutes ces substances ont une action semblable sur l'appareil sphinctérien du cholédoque et sur la musculature de D/2. Cette synergie intervient pour régler l'évacuation de la bile.

L'action de la musculature duodénale est assez importante pour suffire chez les animaux comme le cheval qui sont dépourvus de sphincter d'Oddi

Ces épreuves pharmacodynamiques ont une grande importance dans l'étude de la perméabilité du cholédoque et du fonctionnement de son appareil sphinctérien.

Dans un cas d'ictère chronique par rétention déclenché par une émotion violente, nous avons pu mettre en évidence des signes d'une sténose papillaire organo-spasmodique, dont la base anatomique était une transformation adénomateuse de la région ampullaire, lésion qui n'a pas encore été décrite en France.

Cependant l'étude analogue d'un cas de cancer péripapillaire du duodénum nous a montré que celui-ci peut ne pas abolir le jeu neuromusculaire de l'embouchure cholédoco-duodénale.

La radiomanométrie jointe à l'épreuve de l'atropine permet de reconnaître facilement les fausses images calculeuses de l'extrémité inférieure du cholédoque, cause principale d'erreur en angiocholographie.

Les épreuves pharmacodynamiques dans les suites douloureuses de la cholécystectomie font la part de l'élément nerveux et de la sclérose inflammatoire dans le trouble apporté au jeu fonctionnel du sphincter cholédocien. Elles ont le même intérêt dans les dilatations de la voie principale avec ou sans calcul qui compliquent toutes les cholécystites graves. Le drain doit être maintenu tant que la pression de passage n'a pas retrouvé une valeur voisine des valeurs physiologiques.

Le sphincter vésiculaire. — Lutkens, en 1927, a donné une étude anatomique du sphincter du col de la vésicule dont la disposition, d'après sa description même, est assez variable. Son existence a été discutée, en

particulier par Nuboer. Peu d'expériences lui ont été consacrées chez l'animal (Westphall, Lichtenstein et Ivy).

Nous avons pu, par la radiomanométrie, montrer pour la première fois, chez l'homme, l'existence d'un jeu neuro-musculaire du type sphinctérien, au niveau du col de la vésicule, grâce aux épreuves pharmacodynamiques, grâce aux repas de graisse, et en mesurer la force.

Les épreuves pharmacodynamiques que nous avons utilisées (morphine et nitrite d'amyle) sont celles qui ont permis à Doubillet, à Best et Hicken, etc..., d'étudier le jeu du sphincter cholédocien. Les effets de ces substances sur le sphincter de la vésicule ont échappé aux auteurs américains, sans doute parce qu'ils ont eu plus souvent l'occasion d'étudier des drainages cholédociens que des drainages vésiculaires, mais surtout parce qu'ils n'ont pas combiné l'étude manométrique à l'étude angio-cholégraphique.

La recherche de l'action de la morphine se fait après avoir déterminé la pression nécessaire pour franchir le canal cystique. Si l'on injecte à ce moment 1 centigramme de chlorhydrate de morphine on voit l'arrêt de la substance de contraste se produire en un point du col qui varie selon les cas et qui est tantôt au niveau de la grande valve entre col et infundibulum, tantôt au niveau de la petite valve entre col et cystique.

Lorsque cette action d'arrêt a été nettement déterminée, il suffit, pour la faire cesser, de faire respirer une ampoule de nitrite d'amyle. Il se produit alors un effondrement de la pression, tandis que le liquide de contraste fait irruption dans la voie principale.

En somme, l'existence physiologique d'un appareil sphinctérien vésiculaire est nettement démontrée par la contracture que provoque la morphine et le relâchement que produit le nitrite d'amyle.

Nous devons pourtant signaler que dans certains cas nous n'avons pas pu mettre en évidence l'action de ces substances.

Il nous a paru intéressant de comparer l'action sur le sphincter vésiculaire de la morphine et du repas de graisses.

Dans l'épreuve de Boyden, l'effet de l'excitant physiologique est plus tardif et plus intense, tandis que la morphine n'agit que sur la musculature du col et s'accompagne de relâchement du corps, le repas de graisses agit sur la musculature vésiculaire tout entière mais pourtant avec une prédominance marquée pour la région du col. Le contenu de la vésicule est expulsé à la fois dans la voie principale et par le drain. Si l'on recherche à remplir à nouveau la vésicule par la sonde, un premier obstacle se révèle au niveau même de la cholécystostomie et tout se passe comme si la sonde était fermée par la contraction tonique de la vésicule. Après ce premier obstacle l'on se heurte à une seconde résistance au niveau du col de la vésicule, résistance qui est plus forte que la première.

La force du spasme est dans ce cas, et chez le même sujet, bien plus considérable que celui du spasme à la morphine et les essais de distension de la vésicule sont plus douloureux. De plus, le spasme résiste à l'action du nitrite d'amyle.

La contre-pression nécessaire pour ouvrir la vésicule est de 18 à 28 centimètres d'eau, pour ouvrir le col de 24 à 38.

Il paraît bien établi que pendant la période digestive la vésicule reste fermée par la contraction du sphincter vésiculaire et que toute la bile prend le chemin de l'intestin.

Le repas gras agit comme un véritable excitant physiologique. Il se conforme à la loi de l'innervation contraire. Il ferme la vésicule et loin d'agir de même sur l'embouchure cholédoco-duodénale, il semble en diminuer la résistance sans l'abolir d'ailleurs et sans réaliser une atonie dans le genre de celle de l'atropine.

Le jeu de ce sphincter vésiculaire a donc une assez grande importance. Il paraît régler l'évacuation de la vésicule et éviter les coups de pression. Son spasme peut provoquer un syndrome douloureux vésiculaire, son relâchement au moment d'une contraction vésiculaire trop violente un syndrome douloureux cholédocien.

Déductions thérapeutiques. — Leurs recherches sur l'action des nitrites dans la physiologie des voies biliaires ont conduit les Auteurs américains à en conseiller l'emploi dans les crises douloureuses de préférence à la morphine.

Best et Hicken ont rapporté un grand nombre de succès obtenus en faisant inhaler du nitrite d'amyle ou en laissant fondre sous la langue une tablette de nitro-glycérine.

Mac Gowan, Butsch, Walters ont confirmé ces résultats.

Best et Hicken ont même proposé de traiter la lithiase cholédocienne en combinant l'action dilatatrice du nitrite à la chasse provoquée par une injection intraveineuse de déshydrocholate ou, en cas de drainage du cholédoque par tube de Kehr, à une chasse par du sérum et de l'huile tiédie injectés sous pression par le tube.

Pourtant les Américains sont obligés de reconnaître eux-mêmes qu'ils ont observé des échecs.

L'action de la morphine, établie par une longue expérience, n'est pas paradoxale, comme elle le paraît au premier abord après les recherches que nous venons d'exposer. Son action sur la vésicule bloque le col, mais produit en même temps une inhibition de la contraction du corps dont la sensibilité est diminuée et la tolérance à la distension augmentée.

C'est ainsi que, dans 6 cas, après avoir opacifié une vésicule normale par la méthode de Graham, nous avons fait prendre un repas de Boyden, puis douze minutes plus tard injecté 1 centigramme de chlorhydrate de morphine. Nous avons régulièrement observé l'inhibition de la réponse vésiculaire à l'ingestion de graisse.

L'explication du calme obtenu par la morphine est plus difficile en cas de crise cholédocienne, à moins d'admettre avec Abbott et Pendergrass qu'après vingt minutes environ de spasme se produit une phase secondaire de dilatation.

Quoi qu'il en soit, l'usage de la morphine n'est contre-indiqué qu'en cas de fragilité de la cellule hépatique.

Le sulfate d'atropine à la dose de 3/4 de milligramme chez l'adulte nous a donné d'excellents résultats dans un certain nombre de cas et deux fois, où la morphine s'était montrée inopérante, nous en avons eu pleine satisfaction.

Dans des cas d'angiocholite grave il nous a été possible d'obtenir un drainage efficace des voies biliaires par une perfusion lente d'une solution composée de 250 c. c. de sérum physiologique, de 2 grammes de déshydrocholate de soude, de 4 grammes de soludagénan, de 1/2 milligramme de sulfate d'atropine.

M. **Soupault**: Les recherches dans lesquelles s'est engagé Bergeret ont sans doute un gros intérêt. Non seulement elles permettront de préciser la physiologie si mal connue de l'appareil excréteur du foie, entrevue depuis la cholangiographie, mais elles mettront en lumière certaines affections biliaires « sine materia » que représentent les obstructions incomplètes ou temporaires dues, entre autres, à l'hypertonie — ou spasme prolongé — de l'appareil sphinctérien d'Oddi.

Un auteur américain, Reich, a récemment pu non seulement contrôler l'existence de l'hypertension intracholédocienne (130 ou 140), mais, grâce à la résection d'un filet nerveux juxta-canaliculaire, voir sous ses yeux la tension baisser à 50 ou 60 centimètres et le contenu passer dans le duodénum.

Par ailleurs, l'effet de l'atropine ne se fait sentir qu'avec des doses relativement élevées. Pribram y avait déjà insisté lors de sa communication au sujet de la cure médicale des obstructions cholédociennes.

M. **A. Bergeret** : Je remercie Soupault d'avoir souligné l'intérêt de la radio-manométrie biliaire.

Au point de vue diagnostic en particulier, l'étude radiomanométrique combinée à une injection d'atropine permet de distinguer avec certitude les sténoses spasmodiques des sténoses organiques. Elle permet d'éliminer facilement les fausses images calculeuses.

## *Sténose péri-urétrale et fistule urinaire. Maladie de Nicolas-Favre,*

par MM. **Gatellier** et **Rudler**.

L'observation que nous vous rapportons avec mon ami Rudler nous paraît tirer son intérêt d'un double point de vue : point de vue pathogénique et doctrinal, point de vue clinique et thérapeutique.

Lorsque, en 1934, avec mon collègue Weiss nous avons été chargés d'un rapport au XLIII^e Congrès français de Chirurgie sur la pathogénie et le traitement des rectites proliférantes et sténosantes, nos conclusions avaient porté sur deux points essentiels. Le premier était d'ordre étiologique, les rectites proliférantes et sténosantes nous étant apparues dans l'immense majorité des cas comme dues au virus de la maladie de Nicolas-Favre. Le second était d'ordre pathogénique. A côté de rectites sténosantes par contamination muqueuse directe envahissant secondairement les tissus périrectaux, les moins fréquentes, il existait un plus grand nombre de rectites qui n'étaient qu'une des manifestations cliniques d'une infection lymphatique avec stase lymphatique envahissant isolément ou simultanément les divers systèmes lymphatiques du périnée, de la zone anorectale, des organes génitaux, de la région inguinale, de la fosse iliaque même. Ultérieurement la périrectite sténosait le rectum, et la rectite apparaissait secondairement.

Nos recherches anatomopathologiques et nos constatations opératoires, l'absence (autant qu'il est possible de l'affirmer) de pratiques sodomiques dans nombre de cas, nous ont fait admettre le bien-fondé de cette pathogénie, c'est-à-dire l'origine périrectale de beaucoup de ces rectites proliférantes et sténosantes.

Mais cependant une critique importante pouvait nous être adressée, critique d'ailleurs que personne n'a formulée lors de la discussion de notre rapport. Comment se fait-il qu'une telle affection qui infiltre primitivement et bouleverse profondément les tissus du périnée et même du petit bassin, qui détermine secondairement l'apparition d'une gangue scléreuse étendue et d'une sténose rectale serrée, parfois quasi infranchissable, qui se complique d'abcès, de fistules, d'éléphantiasis périnéal, comment se fait-il qu'elle laisse l'urètre intact ? Comment se fait-il que la littérature soit presque muette à cet égard ?

Dès 1937, dans le livre jubilaire du professeur Jersild pour lequel on nous avait demandé notre collaboration, nous terminions notre article par ces mots : « Nous apportons ici une hypothèse nouvelle qui, si nous arrivons à la vérifier, sera un élément de plus dans la confirmation de la conception de Jersild. Nous pensons que certains cas de sténoses inflammatoires de l'urètre, compliquées de fistules périnéales rebelles et multiples, s'accompagnant de sclérose totale du périnée, avec éléphantiasis fréquent du scrotum, n'ont peut-être pas l'étiologie classique qu'on leur attribue : tuberculose, syphilis ou blennorragie. L'analyse des lésions, la similitude du processus de sclérose, l'identité de la coulée fibreuse péricanaliculaire nous ont fait supposer qu'ici encore il s'agit peut-être d'une nouvelle manifestation de la maladie de Nicolas-Favre. Nous poursuivons actuellement nos recherches. »

Je dois avouer qu'en 1938-1939, malgré nos efforts, malgré nos enquêtes auprès de certains chefs de consultations des services urinaires, nous n'avons rien trouvé. Par ailleurs, nos recherches bibliographiques étaient également bien décevantes.

Or, en septembre 1940, appelé à remplacer notre collègue Sauvé dans son service d'Ambroise-Paré, nous recevions de nombreux malades, opérés ou non, évacués d'autres hôpitaux, Beaujon en particulier. Et dès la première visite notre attention se porta sur un malade dont voici l'observation, qui nous paraît d'un intérêt capital :

Observation. — G... (Valentin), quarante-trois ans, maçon. Entre le 29 mars 1940 à l'hôpital Beaujon, pour une fistule urinaire périnéale.

Le début de la maladie remonte à six mois environ. C'est, en effet, au début de novembre 1939 que le malade, mobilisé, s'aperçoit du développement progressif d'une tuméfaction périnéale. Cette tuméfaction est apparue au milieu d'une poussée qualifiée de rhumatismale ( ?) ; de fait, il existait depuis quelques jours des douleurs dans diverses articulations et divers muscles, mais sans fièvre semble-t-il, lorsque peu à peu s'est développée dans la région périnéale, sur la ligne médiane, une tuméfaction oblongue, grosse « comme le petit doigt », allant de la racine du scrotum à la région pré-anale, dure et douloureuse au toucher.

Un mois après, cette infiltration périnéale se fistulise, et donne tout d'abord passage, pendant un mois, à du pus. Il n'existe aucun écoulement urétral. Au bout de ce mois, c'est-à-dire deux mois après le début de la maladie, la fistule urétrale s'installe : il s'écoule un peu d'urine au moment des mictions, le reste du jet passant encore par la verge, sans modifications appréciables aux dires du malade. Entre les mictions, on ne note aucun écoulement purulent.

Quelques mois passent, pendant lesquels G..., réformé temporaire, ne paraît pas s'inquiéter outre mesure de son infirmité.

A Beaujon, on lui fait des séances de rayons ultra-violets, sans obtenir d'ailleurs aucune modification de son état.

Le 28 août 1940, il est transféré à l'hôpital Ambroise-Paré, à Boulogne, où l'un de nous l'examine. Il s'agit d'un homme amaigri, d'aspect passablement cachectique. L'examen de la région périnéo-scrotale montre les lésions suivantes :

Le périnée présente une tuméfaction du volume du poing, mais allongée dans le sens antéro-postérieur, de l'anus à la racine des bourses ; la peau est pigmentée, brun rouge ; il existe quatre orifices fistuleux. L'un est presque médian, très antérieur, immédiatement en arrière de l'extrémité postérieure du raphé des bourses ; trois autres sont postérieurs, à la limite postérieure de la tuméfaction périnéale, l'un à droite, l'autre à gauche, le troisième presque sur la ligne médiane, très peu en avant de l'anus. C'est par le premier orifice, l'antérieur, que l'urine sécoule au moment des mictions. Ces orifices sont irréguliers, violacés, donnent issue à un pus jaunâtre et mal lié.

Au palper, la tuméfaction est dure, comme infiltrée ; les limites en sont imprécises ; la pression est peu douloureuse. L'infiltration s'étend jusqu'à la partie postéro-inférieure de la peau du scrotum, qui est épaissie et dure.

Le toucher rectal ne montre pas de rétrécissement du rectum ; par contre, il existe des lésions péri-prostatiques étendues. On retrouve, en effet, assez nettement, le bec de la prostate ; mais immédiatement au-dessus, on ne sent plus qu'un vaste placard d'une dureté ligneuse, assez nettement limité du côté droit ; du côté gauche, il se continue par une sorte de bourrelet transversal, du volume d'un gros crayon, qui contourne la face antéro-latérale et se perd sur la face latérale droite du rectum ; on ne peut atteindre la limite supérieure de la tuméfaction.

Le reste de l'examen ne révèle rien d'anormal.

En somme, il s'agit d'une fistule urétrale du périnée, mais qui s'accompagne, d'une part d'une infiltration massive du périnée et de la région prostatique, d'autre part d'autres fistules pré-anales qui ne semblent pas en communication avec l'urètre, le tout s'étant développé progressivement et à froid. Le malade ne présente pas d'antécédents pathologiques, sauf, dix ans auparavant, une violente contusion accidentelle du scrotum ayant nécessité une castration droite. Il n'a jamais pratiqué la sodomie passive.

Nous pensâmes aussitôt à la possibilité d'une maladie de Nicolas-Favre à localisation un peu particulière ; et, dès lors, nous entreprîmes deux ordres de recherches : d'une part, faire la preuve que les lésions observées étaient bien de nature poradénique ; d'autre part, si cette hypothèse se trouvait confirmée, étudier au mieux la topographie de ces lésions.

La preuve biologique nous fut apportée :

1° Par une intradermo-réaction à l'antigène humain de Frei, pratiquée le 4 octobre 1940, et qui fut franchement positive (début après trente-six heures, papule de la grosseur d'un petit pois avec aréole rouge de 1 centimètre de diamètre au bout de quarante-huit heures, persistant plusieurs jours), alors qu'une intradermo-réaction, faite en même temps avec un 1/10 de centimètre cube de Dmelcos, restait négative.

2° Par l'examen direct, la culture et l'inoculation des sécrétions purulentes Nous n'avons trouvé que des microbes banaux, et le cobaye sacrifié n'avait aucune lésion tuberculeuse.

3° Enfin, ayant recueilli le pus de la fistule urétrale, notre chef de laboratoire Borrien prépara avec ce pus un antigène qui donna une réaction positive chez un de nos malades atteints de rectite par maladie de Nicolas-Favre.

Quant aux examens complémentaires, voici ce que nous avons pu obtenir :

1° Le cathétérisme de l'urètre, commencé avec une sonde n° 10, a pu progressivement être fait avec une sonde 18. On avait l'impression que la sonde passait à frottement dur.

2° Une urétrographie, pratiquée le 7 décembre 1940 par Rudler, montre les altérations de l'urètre bulbaire et postérieur qui présente des modifications de direction, et permet de voir le trajet fistuleux. Il semble également qu'il existe un diverticule dans la prostate.

3° Une urétroscopie fut pratiquée le 20 février, c'est-à-dire deux mois et demi après l'urétrographie, afin de nous éloigner le plus possible de la période du traumatisme opératoire.

Après méatomie, on introduit sans difficulté le tube urétroscopique de Luys n° 36 jusqu'à la limite inférieure de l'urètre bulbaire. La traversée de celui-ci est plus difficile, sans que l'on ait à franchir de rétrécissement proprement dit, mais seulement à suivre les changements de direction d'un urètre sinueux, inextensible, et immobilisé par la sclérose de la région.

A la scopie, le cul-de-sac apparaît très œdématié, violet, saignant facilement. En avant de ce cul-de-sac, la muqueuse de l'urètre bulbaire apparaît normale, plutôt pâle ; elle porte sur les 3 centimètres où elle est pathologique quatre granulations très petites, gris violacé, très différentes d'aspect des granulations tuberculeuses. La rigidité, la sclérose empêchent la traversée prostatique et ne permettent pas l'urétroscopie postérieure.

Correspondant aux changements de direction de l'urètre, trois images urétroscopiques montrent un quadran de muqueuse sans ses plis normaux, d'un blanc porcelainé.

L'urètre pénien est normal.

4° Ajoutons qu'une numération globulaire, faite le 23 décembre 1940, a donné les résultats suivants :

| | | |
|---|---|---|
| Globules rouges | 4.480.000 | |
| Globules blancs | 12.600 | |
| Polynucléaires neutrophiles | 76 | 77 p. 100 |
| Polynucléaires éosinophiles | 1 | |
| Lymphocytes | 16 | 22 p. 100 |
| Monocytes | 6 | |
| Métamyéloneutrophiles | 1 p. 100 | |

L'évolution ultérieure de la maladie, toujours en cours, a confirmé le diagnostic.

En effet, au milieu de janvier 1941, sont apparus des bubons inguinaux bilatéraux ; celui du côté droit s'est fistulisé au début de mai et reste fistulisé actuellement ; le gauche est en voie de résorption spontanée.

D'autre part, les lésions péri-prostato-rectales progressent ; le toucher rectal, qui est maintenant douloureux, montre une infiltration massive de l'atmosphère péri-rectale, sur les faces antérieure et latérales du rectum ; la prostate n'est plus reconnaissable ; le canal intestinal est fixé ; sa lumière est certainement en voie de rétrécissement.

Du point de vue thérapeutique notre action a été jusqu'ici assez peu opérante. Par des sondes à demeure, appliquées en septembre, nous avons pu gagner du n° 10 au n° 18 (ou 20 et 36 de la deuxième filière), mais ceci n'a en rien modifié les lésions. Les sulfamides et le rubiazol semblent avoir asséché les fistules, diminué l'œdème périnéal. Mais nous l'avons vu, la périrectite et la périprostatite continuent à évoluer.

Ainsi donc il nous apparaît bien que ce malade répond exactement, en tous points, à celui que nous imaginions dans notre hypothèse en 1937.

Tous les examens concordent pour affirmer le caractère péri-urétral des lésions primitives, l'envahissement de la muqueuse et les fistules n'étant que secondaires et n'ayant jamais été précédé d'un écoulement. Aucune des lésions décrites par Jersild ne manque au tableau.

Les partisans de la théorie des lésions muqueuses rectales primitives dans la maladie de Nicolas-Favre peuvent-ils invoquer une origine canaliculaire urétrale des lésions présentées par notre malade ?

Avant toute discussion, précisons que nous étudions ici la maladie évoluant chez l'homme. Il est certain que chez la femme on peut admettre que l'urètre court, superficiel, en rapport dans tout son trajet avec la paroi vaginale antérieure soit lésé directement ou envahi aux divers stades de l'évolution de la poradénie. Nous avons retrouvé des observations de lésions urétrales chez la malade de Weissenbach, Martineau et Fourestier, de Touraine et Vialatte avec examen de Gouverneur, de Gray (Baltimore), de Midana et Leone.

Chez l'homme deux pathogénies pourraient être invoquées. Tout d'abord l'inoculation intra-urétrale primitive de la maladie de Nicolas-Favre, avec évolution du chancre. Mais dans ce cas la lésion existerait

sur l'urètre pénien, et par ailleurs nous avons demandé à nos collègues de Saint-Louis, Weissenbach et Gastinel, en particulier, s'ils connaissaient un seul cas de chancre intra-urétral de maladie de Nicolas-Favre : leur réponse fut négative.

Une autre pathogénie pourrait être l'existence d'une urétrite primitive de la maladie de Nicolas-Favre. Nous avons retrouvé de nombreuses publications sur les urétrites au cours de la maladie de Nicolas-Favre : Klesberg, Frei, Wiese, Klestadt, Kalz, Taddei, Polak, Bezecny, Faulbusch, Zierl, Clabatseas. En 1937, Bizzozero et Midana ont publié un travail assez documenté où ils ont réuni des observations d'urétrite au cours de la maladie de Nicolas-Favre, travail dont nous retenons certaines conclusions : urétrite banale, sans phénomènes inflammatoires, avec très peu d'écoulement, sans infiltration des glandes urétrales, ni altération de la prostate et des vésicules séminales. Et les auteurs ajoutent : guérison rapide avec des lavages au nitrate d'argent et des traitements à base d'antimoine. Un autre travail de Coutts, Molinari et Matte, en 1938, n'apporte guère plus de précisions.

Dans toutes ces communications règne à notre avis une confusion. Il ne suffit pas de trouver une urétrite chez un malade où la recherche du Frei est positive pour dire qu'il s'agit d'une localisation urétrale de la maladie de Nicolas-Favre. Ce qu'il faut, c'est préparer un antigène avec le pus de cette urétrite, et voir s'il donne un résultat positif chez un malade atteint de maladie de Nicolas-Favre. Or dans les observations publiées, celles de Frei, Wiese, Klestadt, Kalz en particulier, les résultats furent négatifs.

Quoi qu'il en soit, notons que notre malade n'a jamais présenté aucun symptôme d'urétrite ni d'écoulement durant les deux mois d'hospitalisation qui ont précédé l'apparition de la fistule. Et l'attention de ceux qui le soignaient était bien éloignée de ces recherches puisqu'il a été réformé temporairement pour abcès fistulisé de la région périnéale.

Par ailleurs l'urétrographie, la première croyons-nous qui ait été faite dans un cas semblable, l'urétroscopie, l'examen clinique, l'évolution de la région fibreuse qui commence à sténoser le rectum, tout permet de conclure à l'existence d'une sclérose péri-urétrale et non d'un rétrécissement urétral.

Nous terminons cette discussion pathogénique qui nous paraît surtout importante en ce qu'elle nous semble apporter un nouvel élément en faveur de la thèse de Jersild.

Mais nous pensons que des recherches nouvelles doivent être faites dans les cas d'urétrites d'étiologie imprécise, sans germes, chroniques d'emblée, fistulisées ou non, s'accompagnant à quelque degré que ce soit d'infiltration du périnée. Le jour où la maladie de Nicolas-Favre sera mise plus fréquemment en évidence, une thérapeutique nouvelle permettra peut-être des guérisons ou tout au moins des améliorations non obtenues jusqu'ici.

M. **Moulonguet**: J'ai dans mon service un malade qui m'a été aimablement confié par Louis Michon, malade qui présente une rectite papillaire, légèrement sténosante et plurifistuleuse, manifestement due à une maladie de Nicolas-Favre, et un rétrécissement de l'urètre.

L'intradermo-réaction de Frei, pratiquée par M. Rabeau à l'hôpital

Saint-Louis, a été positive. D'autre part, le traitement par le Rubiazol a donné sur les lésions de rectite un résultat évident et rapide, mais il n'a pas agi sur les lésions urétrales.

Le malade conservait, après quinze jours de chimiothérapie, un urètre très irrégulier et fort rétréci, qui se laissait très mal dilater. J'ai donc fait une urétrotomie interne, suivie de dilatation, comme il est classique.

Le contraste entre la sensibilité au traitement des lésions rectales, dont l'écoulement a cessé et dont les fistules sont fermées, et des lésions urétrales qui n'ont pas été modifiées, me fait penser que ces dernières ne sont pas dues au virus de la maladie de Nicolas-Favre.

J'ai cherché, moi aussi, chez des malades atteints de fistules périnéales d'origine urinaire à mettre en évidence l'allergie au virus de Hellström. Je n'en ai pas encore rencontré.

M. **B. Fey:** Je ne puis apporter au sujet traité par Gatellier qu'une contribution de peu de valeur ; c'est celle de 3 cas négatifs.

Comme Gatellier, je pensais que les périnées indurés et fistuleux pouvaient être dus à une infection de Nicolas-Favre. Dans les premiers cas, les recherches n'ont pas été correctes, mais, l'an dernier, j'ai envoyé à l'examen du laboratoire de sérologie de Cochin 3 malades. Dans les 3 cas, la réaction de Frei a été négative.

M. **Gatellier:** Je remercie Moulonguet et Fey de leurs remarques. J'ai résumé l'observation, que vous trouverez complète dans nos *Bulletins*. Vous y verrez que je parle du résultat thérapeutique. J'ai dit que la périrectite a continué d'évoluer, mais que les sulfamides, le Rubiazol, semblent avoir asséché les 3 fistules qui ne sont pas urinaires, mais purulentes ; il ne reste plus que la fistule urinaire, d'ailleurs améliorée.

---

## VACANCES DE L'ACADÉMIE

Les vacances annuelles de la Société commenceront après la séance du ***mercredi 9 juillet***. La séance de rentrée aura lieu le ***mercredi 15 octobre***.

---

*Le Secrétaire annuel :* M. G. Rouhier.

# MÉMOIRES DE L'ACADÉMIE DE CHIRURGIE

**Séance du 11 Juin 1941.**

*Présidence de* M. PAUL MATHIEU, *président.*

## PROCÈS-VERBAL

La rédaction du procès-verbal de la précédente séance est mise aux voix et adoptée.

## CORRESPONDANCE

La correspondance comprend :

1° Les journaux et publications périodiques de la semaine.

2° Des lettres de MM. BRÉCHOT, COUVELAIRE, HUET, LEVEUF, MENEGAUX, s'excusant de ne pouvoir assister à la séance.

3° Une lettre de M. Marc ISELIN posant sa candidature au titre d'associé parisien.

4° Un travail de M. Alain MOUCHET, intitulé : *A propos d'un chondrome du bassin.*

M. MOULONGUET, rapporteur.

5° Un travail de M. QUERNEAU (Quimper), intitulé : *Un cas de péritonite chronique encapsulante.*

M. Jean PATEL, rapporteur.

---

## RAPPORTS

### *Rupture spontanée du tendon long extenseur du pouce au cours d'une arthrite blennorragique du poignet. Greffe de fascia lata. Guérison,*

par MM. **Laederich, Mialaret, Verstraete** et M^me^ **Debain**.

Rapport de M. PETIT-DUTAILLIS.

Les cas de rupture du tendon long extenseur du pouce, méritant vraiment le qualificatif de spontanées, c'est-à-dire survenant en dehors de toute notion traumatique ou professionnelle et relevant exclusivement d'une altération pathologique du tendon, sont très rares. Aussi l'observation que nous soumettent MM. Laederich, Mialaret, Verstraete et M$^{me}$ Debain, et qui concerne une rupture spontanée du tendon au cours de l'évolution d'une arthrite blennorragique du poignet, est-elle des plus instructive.

Observation. — Mme G... (Marie-Louise), trente-six ans, entre le 5 août 1940, à Necker, dans le service du Dr Laederich, présentant un tableau de polyarthrite aiguë typique. La température est à 39°. Les articulations intéressées (poignets droit et gauche, tibio-tarsienne gauche) sont augmentées de volume, rouges, chaudes, trés douloureuses.

Aucun antécédent rhumatismal. Les prélévements vaginaux ne mettent pas en évidence de gonocoques et le traitement salicylé semble au début agir de façon satisfaisante sur l'élément douleur, mais n'agit aucunement sur la tuméfaction et la rougeur. Le Wassermann est négatif.

Le 12 août, sans aucun traumatisme même minime, sans aucune cause apparente, brusquement, la malade s'aperçoit qu'elle ne peut plus étendre spontanément la phalange unguéale du pouce droit, les mouvements passifs de cette phalange sont normaux.

Quelques jours plus tard, le poignet droit présente au niveau de la tabatière anatomique des signes manifestes de collection suppurée. La ponction ramène un pus verdâtre où l'examen direct met en évidence du gonocoque. Des phénomènes analogues se manifestent les jours suivants au niveau du poignet opposé, mais n'aboutissent pas à la suppuration.

Les ponctions de la collection, suivies d'injections locales de sérum antigonococcique, n'amènent aucune amélioration. Le Dagénan (6 comprimés par jour) provoque en quelques jours la résorption de l'abcès et calme tous les phénoménes inflammatoires.

Dés le 7 septembre, toutes les articulations ont repris leur aspect normal. L'état général est excellent ; seule persiste l'impotence de l'extenseur du pouce que vérifie l'examen électrique (Dr Bourguignon).

La malade est alors passée en chirurgie dans le service du Dr Jean Berger et opérée le 27 septembre 1940 (Dr Mialaret), soit trois semaines après la disparition de tout phénoméne inflammatoire.

*Compte rendu opératoire.* — Anesthésie générale à l'éther. Incision longitudinale traversant la tabatière anatomique. On trouve facilement le bout distal du tendon, d'aspect normal, qui semble se prolonger vers l'avant-bras, pendant quelques centimétres, dans un tissu rougeâtre, violacé et friable ; mais la ligne de démarcation entre le tendon sain et le tissu altéré est très nette. Il n'existe au niveau de l'extrémité tendineuse aucun renflement anormal.

La recherche du bout supérieur, par contre, est fort difficile. On prolonge l'incision jusqu'au tiers moyen de l'avant-bras, et, en explorant les différents interstices musculaires postérieurs et externes, on finit par trouver une extrémité tendineuse d'aspect normal, très courte (1 centimétre environ) se continuant vers le haut avec les fibres charnues du muscle long extenseur et vers le bas dans un tissu violacé analogue à celui qui prolongeait le bout inférieur ; la dissection de ce tissu conduisant même jusqu'à une cloison du ligament annulaire dorsal du carpe.

On se trouve donc en présence d'une perte de substance de 8 centimètres environ que l'on répare par une greffe de fascia lata prélevée sur la cuisse gauche. Le bout inférieur de la greffe entoure en manchon le bout distal du tendon et y est suturé. Les bords du lambeau de fascia lata sont accolés et suturés pour former un tube dont l'extrémité est elle-même suturée au bout central du tendon. La longueur de la greffe a été calculée de façon à obtenir une hyperextension légère. Immobilisation sur une planchette.

On avait été frappé pendant toute l'intervention de l'aspect inflammatoire de la tabatiére anatomique, saignant en nappe et contrastant avec l'aspect normal du tiers inférieur de l'avant-bras. Le résultat de la greffe semble assez aléatoire. On peut craindre, en effet, une reprise des phénomènes inflammatoires avec suppuration et élimination de la greffe.

Et, de fait, si, le lendemain de l'intervention les mouvements de flexion et d'extension du pouce sont parfaitement normaux, on s'aperçoit, en voulant enlever au huitiéme jour les fils de suture que, malgré l'immobilisation, les résultats ne se sont pas maintenus. La malade présente exactement la même gêne fonctionnelle qu'avant l'intervention.

Aucun phénoméne inflammatoire n'apparaissant, on réintervient le 21 octobre sous anesthésie locale. Une trés courte incision à la partie tout inférieure de la cicatrice au niveau de la tabatière anatomique montre que la suture de la greffe

au bout inférieur du tendon a lâché. Le bout supérieur de la greffe tient, comme on s'en assure par traction. Il suffit donc de suturer à nouveau, plus solidement, en lacet, greffe et tendon. Le pouce, sous les yeux, s'étend normalement. Un appareil plâtré fixe le pouce en hyperextension pendant trois semaines. Le résultat, cette fois, est excellent et durable. La malade a été revue récemment. Les mouvements du pouce sont entièrement normaux.

L'examen histologique d'un prélèvement, pratiqué au niveau du bout distal sain et de son union avec le tissu pathologique qui le prolonge vers l'avant-bras, a donné les résultats suivants (professeur J. Verne) :

« La coupe intéresse à la fois le tendon normal et le tendon dans la région où la rupture s'est produite, et l'on peut observer toute une série de zones de transition.

A un faible grossissement, on est frappé par l'œdème dont ce tendon est le siège dans la région où il est lésé, par l'épaississement de sa gaine et par la pénétration des vaisseaux sanguins. A un grossissement plus fort, on constate que l'œdème dissocie les fibres tendineuses. Il s'agit tantôt d'un œdème clair, ne fixant pas les colorants, tantôt d'un véritable coagulum retenant fortement l'acide picrique. Par le Mallory, les fibres collagènes du tendon ressortent en bleu foncé sur le fond jaune de l'œdème dont la substance fondamentale est le siège. Mais, par places, les fibres tendineuses perdent leur affinité tinctoriale normale et l'on aperçoit des plages claires où les fibres sont homogénéisés sur le fond. Il faut voir là un indicie de leur altération pouvant aller jusqu'à la constitution de zones nécrotiques.

Du fait de la dissociation des fibres tendineuses sous l'influence de l'œdème, les cellules tendineuses, cellules fixes, se trouvent libérées. Elles se mobilisent, s'hypertrophient, et un certain nombre entrent en mitose. Elles recouvrent les potentialités de la cellule conjonctive banale, et c'est à elles qu'il faut attribuer l'apparition, en grande partie tout au moins, des macrophages qui s'accumulent par places. Dans les plages nécrotiques, les cellules présentent un noyau pycnotique et dégénèrent.

A partir de la gaine tendineuse, épaissie, procèdent des capillaires sanguins qui envahissent le tendon. Ces capillaires pénètrent progressivement dans les zones œdématiées et altérées que nous venons de décrire.

Accompagnant les vaisseaux, on observe des éléments réactionnels, cellules rondes et plasmocytes. Par endroits, se produisent de petits extravasats sanguins autour desquels s'accumulent des macrophages chargés d'hémosidérine.

En résumé, on observe une altération du tendon accompagnée d'une infiltration œdémateuse. Les fibres très dissociées perdent leur affinité tinctoriale normale, tandis que les cellules tendineuses réagissent en se mobilisant, se divisant et exercent la phagocytose. Le processus inflammatoire est complété par la pénétration capillaire qu'accompagnent des éléments réactionnels : lymphocytes et plasmocytes.

L'altération des fibres collagènes du tendon peut aller jusqu'à la constitution de zones nécrotiques.

Aucun microbe n'est visible sur les coupes. »

Les auteurs accompagnent leur intéressante observation d'un certain nombre de commentaires que je m'excuse, vu la place restreinte dont nous disposons pour un rapport, de ne pas reproduire intégralement. Leurs études bibliographiques qui sont consignées dans la thèse de Vanstraete (Paris, 1941) leur ont montré la rareté des ruptures pathologiques du tendon long extenseur du pouce. C'est ainsi qu'ils relatent 5 cas relevant de causes diverses : un de Grandelande, Razemon, Bizard et Deburge dû à un angiolipome arborescent de la gaine, un de J. C.-Bloch survenu vingt ans après une résection de synovite bacillaire, un de Peycelon et deux de Bonnet survenus en dehors de toute étiologie traumatique, un autre de Crouzon, Bourguignon et Christophe, opéré par nous où le tendon présentait des lésions d'infiltration gommeuse diffuse. Mais les ruptures spontanées des tendons au cours des arthrites gono-

cocciques en particulier semblent exceptionnelles. Ils n'ont pu retrouver qu'un seul cas de P. Melchior (rupture tendineuse au cours de la blennorragie, *Berliner klinischen Wochenschrift*, n° 6, 7 février 1916, p. 139). Ce cas concernait comme le leur une arthrite ayant abouti à la suppuration franche ; à l'opération on constata une rupture avec perte de substance des tendons extenseurs des doigts, à l'exception de ceux du pouce. On se contenta d'évacuer la collection et on ignore si la greffe fut tentée secondairement.

En dehors de l'intérêt exceptionnel de cette observation du point de vue de la cause de la rupture pathologique d'un tendon long extenseur du pouce, on doit noter les effets remarquables du Dagénan sur l'évolution de l'arthrite suppurée gonococcique, alors que le sérum antigonococcique avait complètement échoué. En quelques jours on obtenait la résorption de l'abcès et l'atténuation de tous les phénomènes inflammatoires. Le retour *ad integrum* dans cette poussée polyarticulaire grave était obtenu en trois semaines. C'est grâce à cette action puissamment efficace de la chimiothérapie que M. Mialaret s'est cru autorisé à intervenir dès la sixième semaine, soit vingt jours après la guérison de la polyarthrite. De fait l'opération a été fort bien supportée. Toutefois, M. Mialaret, devant l'échec partiel de sa greffe — celle-ci avait lâché au niveau du bout distal et l'a obligé à une deuxième intervention qui, celle-ci, devait être couronnée de succès — se reproche d'être intervenu trop vite. Il n'a observé pourtant ni réveil inflammatoire, ni élimination de sa greffe. Il est probable que l'échec partiel est plutôt question de technique dans la suture du bout distal ou d'une insuffisance d'immobilisation après l'opération que de lésions inflammatoires favorisant la section du tendon par les fils ; toujours est-il que la chimiothérapie a rendu possible la greffe dans un délai extrêmement court à dater de la guérison clinique de l'arthrite.

Du point de vue purement technique, les auteurs font remarquer que parmi les procédés proposés, la suture bout à bout est exceptionnellement réalisable, l'anastomose du bout distal à un tendon voisin permet rarement d'obtenir l'extension totale et l'hyperextension. Aussi se rallient-ils avec la plupart à la greffe. A cet égard, ils constatent que, quel que soit le type de greffon employé : autogreffe tendineuse, autogreffe aponévrotique, hétérogreffe fraîche ou conservée, les résultats pour la réparation du tendon long extenseur du pouce semblent constamment bons. Ils insistent avec raison sur la difficulté de la recherche du bout supérieur dans ces cas de rupture pathologique où le tendon est non seulement rétracté mais détruit sur une longueur parfois considérable. Dans le cas que nous avons publié, le tendon avait été retrouvé au tiers moyen de l'avant-bras. La résection des parties malades nous avait contraint à faire une greffe de 20 centimètres. Dans le cas que nous rapportons, ce n'est qu'après des recherches minutieuses que Mialaret a fini par trouver, au milieu des interstices musculaires, un court segment du bout supérieur conservé se continuant directement avec les fibres charnues du muscle.

Je vous propose de remercier MM. Laederich, Mialaret, Verstraete et Mme Debain de nous avoir envoyé cette intéressante observation et de la publier dans nos *Mémoires*.

---

## COMMUNICATIONS

### *Les fistules sigmoïdo-vésicales d'origine néoplasique. Trois observations,*

par MM. **R. Gouverneur** et **Pierre Aboulker.**

C'est une notion classique que les fistules sigmoïdo-vésicales dues à la propagation à la vessie des cancers du côlon pelvien correspondent à des lésions telles qu'elles contre-indiquent absolument toute tentative d'exérèse, et que le traitement en est purement palliatif, la colostomie définitive reste le seul traitement à conseiller.

Nous voudrions apporter trois observations qui permettent d'en appeler de cette opinion classique et qui montrent que, dans certaines circonstances, ces lésions relèvent de la thérapeutique d'exérèse curatrice.

Observation I. — M. H..., cinquante-six ans, consulte le 25 avril 1931 pour des troubles intestinaux avec émission de gaz au moment des mictions. Le début remonte environ à un an. A cette date sont apparus en même temps des signes de cystite légère avec douleurs à la fin de la miction et pollakiurie, en même temps qu'une constipation s'installait, entrecoupée de périodes de diarrhée.

En mars, le malade note une issue de gaz par l'urètre et en même temps apparaît de la fécalurie.

A son entrée, le malade est encore en bon état, urines troubles avec épais dépôt brunâtre dans le bocal ; un lavement bismuthé montre la présence d'une tumeur rétrécissant le calibre du côlon sigmoïde dans la partie moyenne.

La radio ne décèle pas de communication avec la vessie. La cystoscopie révèle, à 3 heures, une zone noirâtre irrégulière avec des flocons fibrineux et d'autres parties brunâtres, et on aperçoit un orifice noirâtre dans lequel on arrive à introduire 4 centimètres environ d'une sonde urétérale.

Le 16 mai 1931, laparotomie médiane sous-ombilicale ; l'épiploon est collé aux parois de l'excavation pelvienne, formant couvercle, mais il se laisse facilement libérer. Tumeur du volume d'un petit poing collé sur la face latérale gauche de la vessie qu'elle recouvre. La tumeur est développée au niveau de la partie moyenne du côlon sigmoïde assez court ; le cul-de-sac de Douglas est libre ; au-dessus et au-dessous de la tumeur, l'intestin paraît sain. On incise le péritoine vésical en avant de la tumeur sur le dôme vésical et on relève un lambeau péritonéal.

Ouverture de la vessie. La vessie ouverte, on aperçoit l'orifice de la fistule au centre d'une zone bourgeonnante qui infiltre la paroi vésicale. On incise à 1 cent. 5 environ de la vessie, en passant à distance et en zone saine ; de la sorte, on peut remonter d'avant en arrière la tumeur qui se trouve libérée de son attache pelvienne. Le côlon sigmoïde s'extériorise ; décollement colo-péritonéal pour libérer davantage le côlon sigmoïde, et section de l'intestin. Le bout inférieur est beaucoup trop court pour pouvoir être amené à la paroi. On le ferme et on implante le bout supérieur en anus iliaque gauche définitif.

La vessie a été, préalablement aux manœuvres intestinales, fermée complètement en deux plans. Fermeture de la paroi ; drain et mèche dans la cavité pelvienne.

Suites opératoires normales. Le malade, revu en janvier 1940, est en bon état. A la cystoscopie, vessie d'aspect normal ; la cicatrice au niveau du dôme vésical est à peine visible. Les urines sont claires ; capacité vésicale de 100 c. c. environ ; état général parfait.

Obs. II. — M. D..., soixante-deux ans, consulte en juin 1939 pour des troubles urinaires et intestinaux. Selles irrégulières depuis quelque temps avec alternatives de diarrhée et de constipation. En même temps, apparaissent des symp-

tômes de cystite chronique, douleurs vésicales au moment de la miction et surtout après, pollakiurie et urines troubles.

Un traitement médical et des lavages de vessie amènent une grande amélioration. Le malade reprend du poids, voit disparaître complètement ses troubles urinaires, mais les symptômes intestinaux persistent.

En septembre 1939, devant la persistance des troubles intestinaux, un lavement bismuthé et une radiographie sont pratiqués.

Ils montrent la présence d'une tumeur du côlon sigmoïde avec une zone rétrécie et, quelques jours après la radio, apparaissent de la pneumaturie et de la fécalurie.

La cystoscopie que l'on pratique est difficile. La vessie est rouge, sale, se nettoyant difficilement ; le bas-fond et la région du trigone sont normaux et l'on aperçoit les deux orifices urétéraux rougeâtres et boursouflés. A gauche, sur la paroi latérale, se trouve une zone œdématiée où la muqueuse se laisse mal déplisser et où doit exister vraisemblablement l'orifice de communication que l'on ne voit pas nettement.

Intervention le 26 octobre 1939. Anesthésie rachidienne scurocaïne. Incision sous-ombilicale médiane. Grosse tumeur colique qui tient à la vessie et qui n'a pas contracté par ailleurs d'autres adhérences. Les parois latérales de l'excavation pelvienne sont libres, le méso du côlon ilio-pelvien est long et n'est pas infiltré. L'anse colique recouvre la presque totalité du dôme vésical ; on commence par inciser le péritoine vésical antérieur et on libère légèrement la vessie de la paroi abdominale antérieure, puis ouverture première de la vessie au bistouri électrique, ce qui permet, la vessie ouverte, d'apercevoir la fistule au centre d'une zone d'aspect mamelonné.

Résection d'un large lambeau de vessie comprenant le dôme vésical et un peu de la face latérale gauche. Ce fragment vésical est de la taille d'une paume de main ; il reste adhérent au côlon. La vessie est alors suturée en deux plans en laissant simplement la place pour mettre une sonde de Pezzer coudée. La péritonisation est pratiquée et reconstitue le cul-de-sac vésical antérieur. On pratique un décollement colo-péritonéal pour mobiliser le côlon ilio-pelvien et les deux anses ascendante et descendante du côlon au-dessus et au-dessous de la tumeur sont extériorisées et on sectionne l'intestin en zone saine à 5 ou 6 centimètres de la tumeur.

Fermeture du péritoine, puis de la paroi. Les suites opératoires, d'abord simples le premier jour, se compliquent au cinquième ; formation d'un petit abcès au niveau de la partie inférieure de la plaie qui s'ouvre et on place un drain.

Au quinzième jour, ablation de la sonde de Pezzer que l'on remplace par une sonde urétrale à demeure. Fermeture de la vessie le 24 décembre. On ferme l'anus médian et le malade quitte le service le 15 janvier.

Obs. III. — G... (Alexia), cinquante-deux ans, entre à l'hôpital Necker le 4 septembre 1940, parce qu'elle a remarqué le passage de matières fécales et de gaz dans ses urines au moment des selles depuis deux à trois semaines. Le début exact de la maladie est d'ailleurs difficile à préciser. Il y a quatre ans, aurait été soignée pour cystite. Les douleurs ont d'ailleurs disparu après une semaine de traitement.

Les urines étaient claires et un examen bactériologique négatif, en juin 1940, brûlures au moment des mictions et pesanteur au bas-ventre, mais pas de troubles intestinaux.

En août 1940, la malade a remarqué que ses urines sont devenues très troubles, de teinte brunâtre, et, au moment des selles, des matières passent dans l'urine. Dans l'ensemble, n'a jamais eu de douleurs abdominales. Les troubles intestinaux ont été réduits au minimum. Elle a noté une constipation qui paraît banale.

A son entrée, la malade est en assez bon état, assez grasse ; les urines sont troubles et, dans le bocal, existe un dépôt brunâtre d'un ou deux travers de doigt, qui est la trace de la fécalurie.

A la cystoscopie : vessie de bonne capacité. Les orifices urétéraux sont normaux. A midi, on perçoit une zone irrégulière polypeuse sans qu'il soit possible de dire s'il s'agit d'une tumeur inflammatoire ou néoplasique. Au centre de cette masse polypeuse, se trouve une fistule nettement visible.

Une radio avec lavement bismuthé montre, en un point du côlon sigmoïde, une zone d'aspect flou assez vague, mais on n'aperçoit pas de communication entre l'intestin et la vessie.

Opération le 10 octobre 1940.

Laparotomie médiane sous-ombilicale, paroi abdominale grasse. Au sommet de l'anse sigmoïde, se trouve une tumeur de la taille d'un petit poing, adhérant intimement à la vessie. Au-dessous et au-dessus de l'adhérence vésicale, l'intestin est libre et le méso du côlon ilio-pelvien n'est pas infiltré. Une exérèse est possible dans de bonnes conditions.

Ouverture première de la vessie au niveau du sommet : on enlève, à 2 centimètres environ de la tumeur, toute une collerette de vessie saine. Suture de la vessie en deux plans, en prenant en arrière le péritoine du cul-de-sac vésicoutérin, au ras de l'utérus. La vessie est parfaitement fermée. Le côlon ilio-pelvien se laisse facilement extérioriser. On le sectionne de part et d'autre de la tumeur, à 6 ou 7 centimètres environ. Résection du méso. Les deux bouts sont adossés l'un à l'autre et suturés sur 3 centimètres. Fermeture de la paroi.

Suites opératoires normales. Le 15 novembre 1940, cure intra-abdominale de l'anus iliaque.

Cicatrisation le 20 décembre ; urines encore légèrement troubles, mais les mictions sont normales. A la cystoscopie, vessie de capacité de 100 c. c. environ, normale dans toute la région basse et présentant au niveau de son sommet une zone cicatricielle blanc rosé. Le malade, revu en janvier, a engraissé et a un état général parfait.

La réunion de ces trois observations nous a incités à étudier la fréquence, les conditions d'apparition et le diagnostic de cette affection et à en préciser le traitement chirurgical curatif.

La fistulisation à la vessie d'un néoplasme colique n'est pas fréquente, beaucoup plus rare que l'ouverture dans le réservoir urinaire d'un diverticule intestinal. On sait la part importante que prend la diverticulite dans l'étiologie des fistules colo-vésicales et la thèse récente de Latifi en a apporté de nombreux arguments statistiques : sur 90 fistules sigmoïdo-vésicales, cet auteur compte 46 observations de diverticulite et 21 cas de cancer sigmoïdien. Il confirme les relevés d'autres chirurgiens sur la fréquence de l'origine diverticulaire. Kellogg en fixe le pourcentage à 42 p. 100, Bryan à 44 p. 100. Au contraire l'étiologie néoplasique de cette complication dans les travaux de Cripps, Chavannaz, Parham et Hume, Bryan, Kellogg est notée dans 10 à 20 p. 100 des cas. Cette différence considérable de pourcentage s'exprime dans l'aphorisme de Moynihan qui déclare que dans les tumeurs de l'intestin, au sens clinique du terme, accompagnées de pneumaturie et de fécalurie, le diagnostic de diverticulite s'impose avec beaucoup plus de vraisemblance que celui de cancer. Il nous paraît même que la fréquence de la fistule à point de départ cancer sigmoïdien a été exagérée car les statistiques souvent réunissent sous la même rubrique tous les cas de néoplasmes, aussi bien cancers intestinaux propagés à la vessie que tumeurs malignes de la vessie ouvrant le tube digestif. En colligeant les observations détaillées de Higgins, Balch, Mac Kenna, Peters, Sutton, Kellogg qui atteignent le chiffre de 109 fistules, ne relevons-nous que 9 cas de cancer sigmoïdien, c'est-à-dire une proportion de 8 p. 100. Cette rareté peut être encore exprimée par la comparaison des chiffres relevés par Nitch et Lett ; sur 245 cas de diverticulite, 9 fistules ; sur 754 cas de cancers sigmoïdiens, 7 atteintes de la vessie.

Le peu de fréquence de la propagation à la vessie des cancers coliques n'en diminue pas l'intérêt thérapeutique et c'est bien pour réagir contre l'opinion classique qu'il s'agit là d'une complication terminale et incu-

rable de l'évolution du néoplasme que nous apportons ces observations. C'est qu'il faut bien distinguer entre cancer sigmoïdien et cancer rectal au point de vue de la forme même de la propagation néoplasique.

Dans les cancers rectaux, la propagation à la vessie est toujours tardive et se fait d'une façon telle qu'elle interdit toute tentative d'exérèse : en effet l'atteinte vésicale succédera au comblement néoplasique du cul-de-sac de Douglas, propagation péritonéale accompagnée souvent d'ascite sanglante ; il y a lésion de la portion basse de la vessie, de la région d'abouchement des uretères, qui, s'ils ne sont pas à proprement parler envahis, sont englobés, comprimés, par le tissu néoplasique : il y a atteinte étendue sous-péritonéale, envahissement d'une région de la vessie inextirpable chirurgicalement.

Toute différente est la fistulisation à la vessie d'un néoplasme sigmoïdien. Sans doute est-il des cas où de bonne heure le cancer contracte des adhérences avec le péritoine pelvien, avec le cul-de-sac de Douglas et se propage ultérieurement comme un cancer de la face antérieure de l'ampoule rectale à la face postérieure de la vessie : il en partage la gravité, comme il en partage le mode de propagation (1). Mais il est des cas où l'atteinte vésicale survient précocement au cours de l'accroissement du cancer intestinal. On sait que souvent dans le cas d'anse longue à méso long, le côlon sigmoïde repose sur la face supérieure de la vessie, chez l'homme plus souvent que chez la femme. Cette longueur, cette laxité du méso sigmoïde permettent le contact intime entre l'intestin et la partie haute de la face postérieure de la vessie, à distance du cul-de-sac rétrovésical, à distance de l'abouchement des uretères, dans une zone de la vessie intrapéritonéale. Ce contact intime explique que l'ouverture du côlon dans la vessie se fasse toujours dans ces cas par le mécanisme de l'accolement, sans trajet intermédiaire. Les surfaces péritonéales en contact s'accolent, se symphysent sur une étendue plus ou moins grande, le processus térébrant du néoplasme au centre de cette zone d'adhérence ouvre par fonte néoplasique la cavité colique dans la cavité urinaire.

La propagation par l'intermédiaire d'un abcès péricolique qui secondairement s'ouvre dans le réservoir vésical est différente : ce second mode de propagation est plutôt le fait de néoplasmes qui n'ont pas de connexions étroites avec la vessie, et qui évoluent depuis un temps plus long.

Dans les cas que nous avons observés, on a pu, au cours de l'intervention, apprécier la limitation de l'adhérence sigmoïdo-vésicale, que le doigt pouvait circonscrire et qui ne dépassait pas la surface d'une petite paume de main, et ce, sur un segment vésical libre, intrapéritonéal, loin des orifices urétéraux, donc parfaitement résécable.

Le diagnostic des fistules sigmoïdo-vésicales au cours de l'évolution des cancers pelviens se pose dans deux circonstances différentes, suivant que le néoplasme est ou non reconnu. Dans le cas de cancer colique diagnostiqué, on sait que la recherche de la propagation vésicale par la cystoscopie est un examen indispensable. Non rarement, les phénomènes vésicaux peuvent dominer la scène et amener le malade à consulter, et il importe alors de reconnaître les deux traits caractéristiques de leur étiologie, qu'ils sont dus à une perforation d'un néoplasme d'une part, et que ce néoplasme est sigmoïdien d'autre part.

(1) Nous en avons observé un cas récent avec le Dr Banzet.

La fistulisation à la vessie peut elle-même être précédée des symptômes de la fausse cystite préfistuleuse, qu'on relève aussi dans l'évolution des diverticulites sigmoïdiennes qui vont se compliquer d'ouverture vésicale. Chez nos 3 malades, on note plusieurs mois avant l'apparition de la pneumaturie et de la fécalurie des signes de souffrance vésicale : pollakiurie, mictions difficiles ou paresseuses s'accompagnant de vagues douleurs et même de brûlures, pesanteur hypogastrique.

A quoi sont dus ces troubles ? C'est la réaction à distance de la paroi vésicale et des adhérences qu'elle a contractées. A ce moment, la cystoscopie permet de reconnaître des lésions diverses : œdème de la paroi, absence de déplissement de la muqueuse à la distension, ou bien même si la propagation est encore plus étendue sans que la communication colo-vésicale soit établie avec ses signes si bruyants, végétations néoplasiques. « A quel signe peut-on supposer que le côlon pelvien est la cause, écrivait M. Edouard Michon à propos d'une observation personnelle de cancer sigmoïdien adhérant à la vessie ? » C'est surtout par la localisation même de l'altération de la paroi vésicale. Elle siège au niveau du dôme vésical, ou sur la face postérieure de la vessie, toujours près du sommet, et le reste de la vessie est indemne. Lorsque la cystoscopie permet de reconnaître l'existence d'un néoplasme siégeant sur le dôme vésical, la propagation d'une tumeur de voisinage doit venir à l'esprit : presque toutes les tumeurs primitives de la vessie siègent au niveau du bas-fond ou encore sur les faces latérales, et il est exceptionnel d'en trouver au niveau du dôme : de même, les lésions d'œdème sont anormales à ce niveau, alors que le col, le bas-fond, la zone urétérale sont indemnes.

La propagation à la vessie d'un néoplasme rectal ne peut donner ni ce tableau clinique ni ces aspects cystoscopiques : nous l'avons vu, cette propagation est tardive. Les signes rectaux sont connus depuis longtemps, d'autre part les lésions sont plus bas situées dans la vessie au niveau du trigone.

A la période de fistule constituée, le tableau clinique est assez éloquent pour faire reconnaître la perforation colo-vésicale : pyurie, fécalurie, pneumaturie composent un ensemble symptomatique caractéristique. La cystoscopie montrera avec plus ou moins de difficultés les modifications de la paroi vésicale et assez souvent, au centre d'une zone d'œdème, l'orifice noirâtre de la fistule différente du reste de la muqueuse atteinte de lésions de cystite banale. Pour reconnaître le siège et la nature de la lésion colique, l'examen radiologique est indispensable, beaucoup plus que le cathétérisme de la fistule, le prélèvement aux fins biopsiques d'un fragment de cet orifice, d'une exécution difficile et d'une interprétation discutable.

L'examen radiologique peut nous renseigner, pas tant sur l'existence même de la fistule que sur son siège intestinal, la nature de la lésion causale, l'état du côlon au-dessus et au-dessous de la zone fistuleuse. Cet examen gagne à être pratiqué suivant les règles strictes qu'a formulées P. Porcher.

Il faut avoir recours au lavement, et proscrire les repas barytés, que la déshydratation due à l'absorption colique réduit à l'état de pierre au cours de la traversée sigmoïdienne, qui ne peuvent injecter le trajet et favorisent les accidents d'obstruction ou d'occlusion.

On vide la vessie en laissant une sonde urétérale à demeure, et on

administre un lavement de thorium dans l'intestin terminal déjà préparé par des lavements évacuateurs. On suit sous écran la progression du lavement en essayant, par des modifications d'attitude du malade, par l'emploi du compresseur pneumatique, de dérouler les boucles sigmoïdiennes.

Dans les cas favorables, on voit le trajet de la fistule avec ébauche de cystographie. Sinon on peut injecter dans la vessie une certaine quantité d'air et on répète les clichés. On peut, en injectant un lavement d'opacité moins grande, essayer de créer des contrastes qui favorisent la lecture des films.

De tous ces examens, on peut retirer des renseignements importants sur la nature et le siège de la lésion causale, sur le comportement du côlon au niveau, au-dessus et au-dessous de la zone d'abouchement. Il ne faut pas s'attendre à trouver des images de néoplasme en virole, mais plutôt des images lacunaires marginales ou centrales des cancers végétants.

L'examen radiologique, s'il permet de reconnaître le cancer sigmoïdien et d'affirmer l'origine néoplasique de la fistule, peut fournir en outre des suggestions importantes sur le degré d'opérabilité des lésions : l'existence d'une rétro-dilatation marquée ou d'une spasticité exagérée, le blocage du côlon iliaque immédiatement en amont de la zone suspecte, feront penser à une méso-sigmoïdite étendue associée : l'étude de la mobilité cæcale, du comportement du grêle terminal, s'efforce d'apprécier la liberté du péritoine environnant.

Mais si grand que soit l'intérêt de ces recherches, c'est en dernier ressort la *laparotomie exploratrice* qui permettra le choix de la thérapeutique. Si sans doute, dans bien des cas, la colostomie iliaque définitive à distance du néoplasme est le seul traitement applicable à ces fistules sigmoïdo-vésicales, cette intervention palliative ne sera faite qu'après que la laparotomie aura vérifié l'inopérabilité de la lésion colique : car la fistulisation vésicale isolée peut ne pas constituer une contre-indication au traitement radical et les succès à longue échéance qu'ont obtenus les chirurgiens qui n'ont pas hésité devant ces colectomies complexes permettent d'affirmer le bien-fondé de ces interventions.

A l'ouverture de la cavité abdominale, on appréciera l'opérabilité du néoplasme sigmoïdien sans tenir compte de l'adhérence vésicale limitée, qui, comme nous le verrons, ne complique guère la technique, si elle lui impose une succession propre de temps opératoires. On peut considérer comme justiciables de l'exérèse les cas où la propagation vésicale est limitée au segment intrapéritonéal de l'organe, sans atteinte du fond du cul-de-sac du Douglas : l'étendue de cet envahissement a moins d'importance que sa localisation à un segment libre de la vessie, éloigné de la région du trigone : la cystoscopie aura permis de localiser avec précision par rapport aux uretères l'orifice de communication colo-vésical.

Si l'exérèse est possible, le premier temps opératoire consiste en l'ouverture large de la vessie : sous le contrôle de la vue qui repère les orifices urétéraux, il faut tailler au bistouri électrique dont l'action hémostatique est si précieuse dans la chirurgie vésicale, une large collerette de paroi vésicale circonscrivant la fistule en zone saine, loin des bourgeons néoplasiques ; dans une de nos observations, la cystectomie partielle ainsi faite atteignait les dimensions d'une paume de main.

C'est là la clé de l'intervention, et cette ouverture première de la vessie permet seule une libération sûre et étendue de la fistule : nous

nous élevons contre le procédé de cystectomie à l'aveugle, de dehors en dedans, qui risque de passer trop près des bourgeons néoplasiques. Quant à la séparation de la vessie et du côlon par dissection, suivie de cystectomie partielle, elle nous paraît encore plus condamnable, car s'opposant au principe essentiel de la chirurgie des néoplasmes, d'enlèvement en bloc des lésions cancéreuses.

La libération de la collerette vésicale permet alors de relever le côlon qui jusque-là était tenu par son amarre à la vessie. On procède immédiatement à la réfection du réservoir urinaire par suture en deux plans et établissement au besoin d'un drainage vésical hypogastrique. Quant à la colectomie proprement dite, elle sera exécutée maintenant suivant les procédés classiques.

Telle est la conduite que nous avons suivie chez nos 3 malades. Willan, Norbury, Cunningham ont, avec des variantes techniques, réalisé des interventions semblables.

La proximité immédiate de la fistule et des orifices urétéraux interdit toute tentative d'exérèse chirurgicale, car on ne saurait rapporter qu'à titre de réussite exceptionnelle l'observation de Higgins : cystectomie totale avec transplantation des uretères dans le rectum, résection du côlon sigmoïde avec entérorraphie immédiate : guérison.

Dans quelle proportion les fistules sigmoïdo-vésicales sont-elles opérables ?

Probablement assez rarement, l'étendue des réactions inflammatoires, des infiltrations du méso, la multiplicité des adhérences, le volume de la tumeur constituent des obstacles techniques souvent insurmontables. Ce sont avant tout ces conditions locales qui règlent l'opérabilité. Toutefois, si l'intervention radicale est possible, même difficile et aléatoire, elle est formellement indiquée. Elle se justifie par la qualité de ses résultats éloignés : neuf ans de guérison dans un cas personnel, douze ans dans le cas de Willan. Au point de vue fonctionnel, il ne persiste pas de troubles vésicaux et après une période d'adaptation, la capacité vésicale reste suffisante. Ce sont là des résultats qui doivent encourager les tentatives chirurgicales plus étendues à mesure que croissent la perfection de la technique et l'entraînement de l'opérateur.

Ce n'est que dans les cas où la laparotomie exploratrice aura montré que le néoplasme colique est inopérable pour d'autres raisons que sa propagation vésicale qu'on renoncera à l'espoir d'une cure radicale du cancer sigmoïdien et qu'on se résoudra à appliquer la thérapeutique palliative classique, la colostomie iliaque.

## *De la nécrose et séquestration de la tête fémorale au cours des fractures compliquées de la région coxo-fémorale dans les traumatismes de guerre,*

par M. **Louis Sauvé**
avec la collaboration de MM. **Charry, Chicandard** et **Poilleux.**

Notre attention au cours de la dernière guerre a été attirée sur la fréquence et la gravité de la mortification et séquestration de la tête fémorale dans les fractures compliquées du col fémoral.

Il importe de définir le terme employé de nécrose et séquestra-

tion de la tête pour éviter tous malentendus. La lésion dont nous nous occupons est essentiellement sous-capitale, séparant la tête de la partie restante du col, et telle que la tête soit immédiatement, soit plus tard est privée de moyens de nutrition ; laissée en place, elle constitue un corps étranger septique et mort. Nous avons observé, MM. Charry, Chicandard, Poilleux et moi-même, 16 de ces cas auxquels se joignent 2 cas de Gérard-Marchand que celui-ci a bien voulu nous communiquer mais qu'il présentera lui-même au cours de la communication qui suivra la nôtre.

Les 16 cas ont été observés et traités par quatre chirurgiens différents avec une parfaite identité de doctrine comme de conduite, la liaison étant assurée entre les différents services par le chirurgien consultant de la région, un de ces quatre chirurgiens.

Nous envisageons successivement :

1° *Les lésions capitales ;*

2° *Les conséquences primaires qu'elles déterminent ;*

3° *Les indications et la préparation opératoire de l'exérèse capitale ;*

4° *Les conséquences orthopédiques et la technique orthopédique que commande cette exérèse capitale.*

Nos cas, en effet, présentent cette caractéristique commune que l'exérèse de la tête mortifiée a été pratiquée pour faire cesser une suppuration profuse et des phénomènes généraux menaçant directement la vie du blessé. Cette exérèse capitale ne se discutait pas ; elle s'imposait à titre d'opération salvatrice et elle a dans tous les cas obtenu ce résultat primaire. Mais elle crée une situation orthopédique secondaire souvent difficile et pose des problèmes orthopédiques importants qu'il est intéressant de discuter.

1° Les lésions. — Presque tous ces cas comportent une fracture sous-capitale par éclat d'obus (3/4 des cas) ou balles (1/4 des cas). Dans ce dernier cas, la balle a déterminé une fracture comminutive largement ouverte. Cette éventualité se distingue des cas rares où la balle a déterminé un simple séton qui guérissent beaucoup plus simplement et ne s'accompagnent pas forcément de nécrose de la tête. La tête présente des lésions variables : au début, elle conserve un volume général normal, avec seulement de larges ulcérations de son cartilage ; plus tard, son volume se réduit, jusqu'à ne plus être que le quart du volume normal dans deux de nos observations, avec une forme absolument atypique : elle a été dans ces cas littéralement rongée par la suppuration.

Elle est toujours séparée du massif cervico-trochantérien par un large intervalle, quand elle est restée en place. Mais elle est, en plus, souvent luxée dans la direction du traumatisme, généralement en arrière. Dans 1 cas (Sauvé) elle avait été luxée en dedans et en avant, à 7 centimètres de la cavité cotyloïde, venue se loger dans l'angle antéro-interne du trou obturateur, contre le pubis.

Voici au surplus un résumé des lésions :

*Sauvé :* 2 cas de fracture sous-capitale avec suppuration profuse, mauvais état général, fistules péri-coxofémorales : têtes conservant leur forme, mais à cartilage disparu. La luxation d'une des têtes est signalée plus haut (nombre des globules : 2.300.000).

*Charry :* 7 cas de fracture sous-capitale avec suppuration profuse et

état général très grave. Déglobulisation allant de 3.000.000 à moins de 2.000.000 (2 cas).

Un de ces cas comprenait un large fracas du massif cervico-trochantérien.

*Chicandard :* 5 cas : 2 avec état général moyen, 2 avec très mauvais état général, 1 avec état extrêmement grave : déglobulisation, 2.500.000.

*Poilleux :* 2 cas de fracture sous-capitale avec suppuration profuse et très mauvais état général.

Les fistules sont en général multiples, péri-articulaires et de siège variable : les plus fréquentes se font en arrière et en dedans.

Dans 2 cas existaient des lésions nerveuses concomitantes, une fois du grand sciatique, une autre fois du sciatique poplité externe.

2° Conséquences primitives de la lésion. — Ce sont : la séquestration de la tête mortifiée ; la suppuration profuse ; le mauvais état général.

*Séquestration.* — Ces 16 cas dont 15 ont été réséqués s'accompagnaient tous essentiellement de mortification de la tête fémorale. A quoi est due cette séquestration, si rare dans les fractures sous-capitales de la pratique civile ? Un bref rappel d'anatomie est nécessaire.

La nutrition de la tête fémorale est théoriquement assurée par des vaisseaux de deux sources différentes fondamentales. Le cercle *artériel péri-cervical* formé par les circonflexes, branches de la *fémorale profonde ;* l'*artère de l'échancrure ischio-pubienne* issue de l'*obturatrice* qui donne deux rameaux : l'un va au fond de la cavité cotyloïde ; l'autre est *l'artère du ligament* rond. Deux autres sources de vascularisation sont très peu importantes : de très petits rameaux de la fessière et de l'ischiatique vont à la partie postérieure de la capsule, mais ne parviennent pas de la tête.

En pratique, la tête est irriguée par les branches internes du cercle artériel péri-cervical et par l'artère du ligament rond.

Dans les fractures sous-capitales de la pratique civile, fractures non compliquées, la tête est séparée des moyens d'irrigation provenant du cercle artériel péri-cervical. Elle n'est plus irriguée que par l'artère du ligament rond. Ce faible moyen d'irrigation est une des causes de la pseudarthrose qui suit ces fractures ; mais il suffit habituellement à empêcher la mortification et la séquestration de la tête fémorale.

Dans les fractures sous-capitales de guerre, fractures très infectées, il en va autrement : l'infection trouble la faible irrigation formée par l'artère du ligament rond et la supprime pratiquement.

La mortification et la séquestration de la tête fémorale s'ensuivent ; et la tête fémorale forme un corps étranger septique, baignant dans une suppuration profuse qu'elle entretient, et dont, par surcroît, elle empêche le drainage. Telle est, à notre avis, la pathogénie de cette séquestration qui a été observée dans nos 16 cas.

L'extension par brochage avant l'opération, qui constitue un moyen si efficace de drainage dans les autres fractures compliquées, s'est montrée ici parfaitement inopérante (1) ; c'est un point fondamental que nous ne saurions assez souligner.

(1) Dans les cas observés : ou nous avons d'autres cas où le brochage et l'extension ont suffi. Nous ne parlons ici que des cas ayant abouti à la nécrose.

*Suppuration profuse et mauvais état général.* — Sur les 16 cas que nous avons observés, 14 s'accompagnaient de suppuration profuse et d'un très mauvais état général atteignant l'hecticité. La baisse de la tension artérielle, l'aspect hectique, la fièvre à grande oscillation et la déglobulisation signaient ce mauvais état général. Dans mes 2 cas, l'anémie était à l'ordre de 2.500.000 ; dans 4 cas de Charry, elle allait de 1.780.000 à 3.400.000 ; dans un cas de Chicandard, elle était de 2.500.000. On peut mesurer par là la gravité de l'atteinte de l'état général.

3° Indications et préparation de l'exérèse de la tête. — La séquestration de la tête n'est pas seulement manifestée par la suppuration profuse ; elle est surtout prouvée par l'aspect radiologique.

Dans un premier stade, la tête présente un *aspect pommelé* caractéristique avec des zones opaques et des zones claires ; si l'on n'intervient pas à ce stade, on arrive à un stade de décalcification totale, contrastant avec l'aspect satisfaisant du massif trochantérien.

L'expérience nous a prouvé que les chances de sauver la vie du blessé sont d'autant plus importantes qu'on opère plus tôt, dès le stade d'aspect radiologique pommelé. Si on laisse en place la tête, corps étranger infecté suppurant qui, de plus, forme bouchon oblitérant les voies de drainage, on va fatalement vers une atteinte de plus en plus profonde de l'état général.

Cette atteinte de l'état général est telle que, sous peine de perdre l'opéré, une préparation minutieuse doit précéder l'opération.

Les moyens habituels de relèvement de l'état général doivent être employés, *mais sont insuffisants.* Le moyen essentiel de relèvement est la transfusion sanguine : encore doit-elle être faite avec précaution pour éviter tout choc. On fera plusieurs petites transfusions de 100 à 200 grammes au maximum, dont l'efficacité sera contrôlée par l'examen de la formule sanguine ; l'appareil transfuseur lui-même n'est pas indifférent, et un appareil nous a semblé éviter plus particulièrement le choc par la cadence rythmée qu'il imprime à la transfusion, c'est le cœur artificiel de Bécart.

Quand la formule sanguine sera remontée aux environs de 3.000.000 l'intervention sera pratiquée avec des risques diminués ; encore faut-il si le nombre de globules rouges ne remonte pas suffisamment, prendre la décision opératoire suffisamment tôt pour que l'opération puisse être encore pratiquée.

4° L'opération. — Elle devra être pratiquée avec l'anesthésie la moins choquante et un maximum de rapidité. A défaut de cyclopropane le protoxyde d'azote est la meilleure anesthésie, et même, dans le cas que j'ai déjà signalé où la tête était projetée loin de l'articulation, l'anesthésie très courte au chlorure d'éthyle a suffi.

La voie suivie a été généralement la voie antérieure ou antéro-interne : c'est la voie que j'ai suivie dans mes 2 cas, celle que Charry et Poilleux ont suivie également. Chicandard l'a suivie trois fois sur cinq ; deux fois, pour faire un meilleur drainage, il a suivi la voie postérieure (pour éviter de gros délabrements). Dans tous nos cas l'opération a été menée avec rapidité dans un temps variant de six à quinze minutes. Du reste, l'énucléation de la tête nécrosée se fait en général avec une grande

simplicité : une spatule formant cuiller éjecte en quelque sorte la tête.

Suites opératoires immédiates. — L'exérèse de la tête fémorale a été pratiquée quinze fois : le seizième blessé était dans un état désespéré et est décédé sans que l'opération eût pu être pratiquée.

Les résultats immédiats sont les suivants :

*Sauvé :* 2 opérations ; 2 survies opératoires définitives.

*Poilleux :* 2 opérations ; 2 survies opératoires définitives.

*Charry :* 6 opérations ; 6 survies opératoires définitives.

*Chicandard :* 5 opérations ; 5 survies opératoires dont 4 définitives et une très prolongée (huit mois).

Il n'y a donc eu aucune mort post-opératoire pour nos 15 cas, résultat d'autant plus satisfaisant que, sur ces 15 blessés, 13 étaient initialement dans un état très grave. Les résultats favorables ont été dus à deux facteurs : les soins post-opératoires et une parfaite unité de doctrine dans les soins dans les différents services. Je tiens à remercier mes collaborateurs de cette discipline thérapeutique qui résulte d'entretiens et de consultations que nous avons eus ensemble et qui ont profité aux uns et aux autres, à moi tout le premier qui ai appris beaucoup dans ces entretiens.

Soins post-opératoires. — Ils ont été orthopédiques et généraux.

a) *Orthopédiques.* — La thérapeutique essentielle est l'extension par brochage : elle a été employée quatorze fois sur quinze. Elle a un double résultat. *Elle est un moyen puissant de drainage ; elle empêche l'ascension du massif trochantérien ou le ramène en regard de la cotyloïde.* A ce double titre qui a besoin d'être souligné avec force, mais qui est suffisamment net et admis par tous pour n'avoir pas besoin d'être délayé, cette précaution post-opératoire s'impose. Elle expose, d'autre part, par l'écartement du trochanter à une reconstitution difficile de l'os.

Seuls ont varié les différents types de cadre employés : soit le cadre de Braune Boppe, soit le cadre du type employé à l'hôpital de chirurgie osseuse de Créteil. Les deux types de cadres m'ont personnellement satisfait.

b) *Généraux.* — Les moyens habituels : sérum artificiel, sérum hypertonique associé au pressyl ont été combinés aux petites transfusions sanguines pratiquées suivant la technique indiquée plus haut. Mais certains d'entre nous ont employé un moyen nouveau qui me semble intéressant : les injections intraveineuses de sérum humain sulfamidé à 25 p. 1.000 de Bécart. Bécart avait initialement sulfamidé un sérum pour le conserver. L'expérience nous a montré que, injecté à la dose de 250 c. c., ce sérum ne donnait aucun choc, même dans les cas très graves remontait l'état général et jouait un rôle anti-infectieux considérable malgré sa faible sulfamidation ; je le répète, un moyen thérapeutique très intéressant.

A noter toutefois qu'à la seconde injection un choc moyen se produit assez souvent, mais qui cède facilement aux moyens usuels.

Suites opératoires éloignées. — Ainsi donc, sur nos 15 cas, 15 survies opératoires dont 14 définitives, la quinzième s'est prolongée huit mois et le blessé a succombé non pas à la péricoxite suppurée mais à une infiltration pelvienne septique diffuse.

Ces survies ne se sont pas toujours passées simplement.

Sur les 2 cas de Sauvé, tous deux graves, l'un s'est amélioré rapidement ; l'autre a nécessité plusieurs contre-incisions et a fini par se tarir en cinq mois.

*Sur les 6 cas de Charry* 4 ont également nécessité des contre-incisions ultérieures.

*Sur les 5 cas de Chicandard* 2 ont guéri sans réinterventions ; l'un deux (Cosmao) était pourtant dans un état d'hecticité telle que chaque point de contact avec les draps provoquait une escarre : on en a compté 14. Réséqué le 20 novembre 1940, il est actuellement floride.



Fig. 1.



Fig. 2.

Sur les 2 *cas de Poilleux*, la guérison a dû être obtenue par des contre-incisions. En résumé, sur 15 cas, il a fallu dix fois contre-inciser.

Résultats orthopédiques. — *Des 2 cas de Sauvé*, un marche avec bon appui du col au cotyle, l'autre est parti en zone libre, mais le fragment inférieur avait ascensionné au-dessus du cotyle et des interventions orthopédiques seront probablement nécessaires.

*Dans 6 cas de Charry*, 2 se sont terminés par hanche ballante ; les 4 autres ont un appui cotyloïdien satisfaisant, grâce à l'extension par brochage prolongé jusqu'à la descente du fragment fémoro-trochantérien cervical en regard du cotyle. A ce moment l'extension a été remplacée par un plâtre pelvipédieux en extension abduction. Dans 2 cas on a eu la satisfaction d'assister à cette régénération osseuse que Leveuf a eu le mérite de signaler après les résections étendues d'ostéomyélite. L'ostéogénèse part du massif cervico-trochantérien et se dirige vers la cavité cotyloïde assurant l'ankylose en très bonne position.

*Des 4 cas de Chicandard*, le cinquième étant mort au bout de huit mois,

3 ont un bon appui cotyloïdien, mais chez 2 d'entre eux ce bon résultat est éliminé par la coexistence d'une paralysie sciatique.

Enfin *des 2 cas de Poilleux*, l'un a un excellent résultat orthopédique avec régénération osseuse cervicale et bon appui cotyloïdien. Le second à une ascension du fragment inférieur.

Au résumé, sur 14 cas, on compte 9 bons résultats orthopédiques dont 4 avec régénération osseuse : aucun de ces 9 cas n'aura besoin de réinterventions. Restent 6 cas avec mauvais résultat orthopédique.

Traitement orthopédique tardif des mauvais résultats orthopédiques. — Les mauvais résultats comportant 6 cas sur 15. L'un est tout à fait spécial. La résection de l'os infecté a sauvé la vie, mais comme elle a tout pris, la tête et le massif cervico-trochantérien, la vie n'a été sauvée qu'au prix d'un désastre orthopédique. On se demande même si une intervention chirurgicale pourra être tentée avec quelques chances de succès : nous serions heureux d'avoir sur ce cas l'avis de votre Compagnie.

Les 5 autres cas comportent des hanches ballantes avec forte ascension du fragment fémoro-trochantério-cervical. La valeur du raccourcissement est très élevée et va de 8 à 12 centimètres. Les quatre chirurgiens qui ont l'honneur de vous présenter ce travail ont abouti aux conclusions communes suivantes :

a) *Quand pratiquer l'intervention orthopédique tardive ?* — Aussi tardivement que possible. Un délai de trois à quatre mois après la cicatrisation qui semblait suffisant en 1914-1918 est parfaitement insuffisant. La plupart des réinterventions orthopédiques tardives (greffes, ostéotomies, arthroplasties), faites suivant les délais suffisants dans la précédente guerre, ont amené dans cette guerre-ci la plupart du temps des échecs ; soit échecs par réveils d'infections, soit échecs par lenteur ou absence de l'ostéogénèse dans des cas très correctement opérés tant au point de vue asepsie qu'au point de vue orthopédie. Ces retards ou ces absences de consolidations nous semblent liés à la déficience alimentaire et aux inquiétudes psychiques ; quoi qu'il en soit, c'est un fait incontestable.

Il faudra attendre un délai de six à huit mois après le tarissement de la suppuration et ne réintervenir qu'après vaccination et sulfamidation *per os* préalable. Et encore à la condition expresse que l'état général soit devenu floride. Une cure préalable à l'air marin nous semble d'une grande utilité. Il y a donc d'anciens blessés que l'on ne pourra pas réopérer avant un an écoulé après le tarissement de la circulation.

b) *Comment opérer, quelle intervention pratiquer ?* — Les quatre chirurgiens qui ont collaboré à ce travail sont unanimement d'avis que la première intervention orthopédique à tenter, la plus simple, et qui sera le plus souvent suffisante, est l'ostéotomie sous-trochantérienne avec appui cotyloïdien. Mais cette opération s'accompagnera forcément d'un raccourcissement encore important du membre et les quatre chirurgiens seraient heureux d'avoir l'avis de votre Compagnie, dont ils vous remercient à l'avance.

## *A propos de 18 cas de blessure de l'articulation coxo-fémorale,*

par MM. **P. Gérard-Marchant, P. Gaume** et M[lle] **Massiani.**

Depuis le mois d'août 1940 nous avons eu l'occasion de traiter, à l'hôpital de Créteil, 18 cas de blessures par projectiles de guerre de l'articulation coxo-fémorale.

Il s'agissait donc de blessés vus tardivement : les premiers sont entrés six semaines ou deux mois après leur blessure, les derniers au bout de sept mois, la plupart entre trois et quatre mois. Nous ne saurions donc envisager ici que le traitement lointain des atteintes de la hanche.

Anatomiquement nous avons rencontré des lésions intéressant toutes les parties de l'articulation. Mais d'emblée il nous faut opposer celles du cotyle, de la tête ou du col fémoral, à celles qui touchent les massifs trochantériens, Les premières sont des blessures articulaires à l'état pur. Ce sont celles que notre Maître M. Sauvé vient d'avoir en vue dans sa communication. Les secondes s'accompagnent de gros dégâts du massif trochantérien. A l'atteinte articulaire s'ajoute en somme un gros délabrement fémoral. Et ce dernier, comme nous le verrons, complique singulièrement le traitement.

Dans le premier groupe, qui comprend 7 cas, nous trouvons une seule fracture du cotyle. Elle nous arriva au troisième mois, déjà ankylosée, malheureusement en position vicieuse (forte rotation externe). Une suppuration persistante nous a, jusqu'à présent, empêché d'y remédier.

Les fractures de la tête sont au nombre de 4. Trois d'entre elles furent particulièrement favorables, puisque parcellaires, atteignant à la fois l'extrémité supérieure de la tête et le rebord adjacent du cotyle. Elles arrivèrent en rotation interne et subluxation plus ou moins marquée. La fièvre était élevée, l'état général mauvais, la situation inquiétante. Une intervention paraissait indispensable. Mais la résection ne semblait pas devoir s'imposer chez ces blessés dont la tête n'était pas séquestrée. Elle n'eût été qu'un geste de drainage. On voit qu'il s'agit ici de cas très différents de ceux que M. Sauvé vous rapportait tout à l'heure. Aussi installâmes-nous une extension continue à la broche chez ceux qui pouvaient la supporter, au leucoplaste chez ceux dont la peau ou les fusées purulentes contre-indiquaient ce procédé, nous réservant d'intervenir si la situation ne s'améliorait pas. En temporisant de la sorte nous vîmes la situation se rétablir plus ou moins rapidement. Et au bout de trois à quatre mois d'extension continue, remplacée ensuite par un plâtre, l'ankylose était obtenue. Un seul blessé fut réséqué. Il répondait aux indications que M. Sauvé précisait tout à l'heure : fièvre élevée, mauvais état général, et surtout tête pommelée, séquestrée, avec intégrité du massif trochantérien. Chez ce blessé, il fallut cependant deux mois d'extension continue à la broche pour ramener la température à la normale, et trois mois pour obtenir une ankylose en bonne position. La tête s'est lentement reformée. Le résultat fonctionnel est excellent.

Les deux fractures du col anatomique sont intéressantes parce qu'elles se sont comportées, pourrait-on dire, comme des fractures fermées. Consécutives à des blessures par balles, elles n'ont guère suppuré (deux à trois semaines), mais s'achevèrent toutes deux par une pseudar-

throse. Chez l'une, je pratiquai une résection arthroplastique. Le résultat fut d'abord excellent. Le blessé marchait très bien et était sorti de l'hôpital, quand, cinq mois plus tard, il se mit à faire une adduction progressive et invincible. De telle sorte que je dus secondairement recourir à une ostéotomie sous-trochantérienne complémentaire. Chez le second, je fis d'emblée une ostéotomie intertrochantérienne avec un excellent résultat.

En somme, tous ces cas, sauf un, ont guéri par des moyens orthopédiques ou des opérations correctrices. Une seule fois la résection de la tête fut nécessaire. Quant aux résultats, ils sont excellents chez 6 d'entre eux. Le septième est ankylosé avec une rotation externe trop marquée pour que le résultat soit considéré comme très satisfaisant.

Les 11 cas d'atteinte du massif trochantérien n'ont nécessité qu'une seule résection, faite sept mois et demi après la blessure. L'abondance de la suppuration, la gravité de l'état général semblaient justifier cette mesure. Je crois qu'à l'heure actuelle je ne la conseillerais plus, même dans un cas semblable. Son résultat fut déplorable, puisqu'il aboutit à une hanche ballante. Les 10 autres guérirent sans autre intervention que des esquillectomies partielles. Et pourtant, chez certains d'entre eux, la situation à l'entrée était dramatique. 5 se terminèrent par une ankylose. Ils sont spécialement instructifs. Car si 2 d'entre eux arrivèrent déjà ankylosés, et malheureusement en position défectueuse, les trois autres à leur entrée étaient encore mobiles. Mais ils suppuraient tellement, leur température était si élevée, leur état général si altéré, que la résection était tentante. Cependant, grâce à l'extension continue, à la broche assurant à la fois immobilisation et drainage, grâce à des incisions et contre-incisions des fusées purulentes, grâce aussi à des plâtres complémentaires appliqués lorsque la suppuration s'atténuait et que l'ankylose commençait à « prendre », nous pûmes à la fois tarir la suppuration, ou au moins la réduire à l'état de fistule, et surtout aboutir à une ankylose solide et en bonne position en trois, quatre ou cinq mois. Cette ankylose, sans doute, n'est pas parfaite chez l'un d'entre eux, à cause des difficultés d'appareillage qu'il nous occasionna. Mais une opération correctrice pourra l'améliorer aisément — plus aisément qu'une intervention ne corrigerait une hanche ballante.

Trois blessés ont guéri sans ankylose, l'un en six, l'autre en huit mois, avec de bons résultats. Le troisième vient seulement de tarir sa suppuration et de consolider. Chez lui le résultat fonctionnel est moins bon puisqu'il y a coxa vara. Mais n'est-il pas, ici encore, supérieur à la hanche ballante qu'eût certainement entraînée la résection ?

Deux enfin semblaient promettre une heureuse évolution. Ils avaient consolidé vers le septième mois et commençaient à marcher quand leurs cals s'infléchirent. Signalons que cette inflexion débuta chez l'un d'eux au cours d'un ictère à poussées successives.

De ces observations, quels enseignements peut-on tirer ?

D'abord la différence qu'il faut établir entre les fractures qui respectent le massif trochantérien et celles qui l'atteignent.

Pour les premières, je ne saurais que souscrire aux conclusions de M. Sauvé. Sans doute, ai-je été très privilégié puisque sur 7 cas je n'ai dû pratiquer qu'une résection. Mais je crois que celle-ci est utile lorsque la tête apparaît séquestrée, lorsque l'état général est grave, lorsque l'exten-

sion continue, combinée à des incisions adéquates, a été insuffisante à améliorer la situation. Encore faut-il n'y recourir que le plus tard possible, quand tous les procédés orthopédiques ont échoué, et après avoir mis en œuvre toutes les ressources médicales dont nous disposons maintenant.

Pour les secondes, je crois qu'il faut être encore plus temporisateur. Les interventions doivent être partielles, limitées, prudentes. La résection devient ici un désastre, car elle aboutit à la hanche ballante. Et celle-ci est bien difficilement curable.

Ensuite, il faut insister sur l'importance du traitement orthopédique. La broche, par l'extension qu'elle assure, draine admirablement. Et elle est très bien supportée lorsque le blessé, même avec des plaies multiples, est placé dans un cadre type Service de Santé, ou sur un cadre à bascule analogue à celui que nous avons réalisé avec Charry à l'hôpital de Créteil. Mais l'extension continue ne doit pas se borner à drainer et à immobiliser. Elle doit, dès le début, être orthopédique, c'est-à-dire viser au résultat terminal. Il faut toujours agir de telle sorte que l'articulation, que les surfaces osseuses soient dans une position préparant la position définitive qu'on veut obtenir. Et pour cela multiplier les radiographies, surveiller chaque jour l'appareillage, le corriger, l'améliorer. Savoir utiliser aussi le grand appareil plâtré pelvi-cruro-jambier quand la suppuration s'est atténuée et que la consolidation commence.

Enfin, il faut être patient. Si quelques-uns de nos blessés ont guéri en trois mois, la plupart ont demandé huit mois, dix mois de traitement, et même davantage. Il ne s'agit pas, pour aller plus vite, d'opérer d'abord, d'appareiller ensuite. Il faut appareiller d'abord, et n'opérer qu'ensuite si c'est nécessaire. Et en opérant se rappeler que les opérations économiques sont les meilleures chez les sujets jeunes, résistants, qui ne demandent qu'à guérir.

M. F. **d'Allaines** : J'ai eu l'occasion d'observer un cas tout à fait analogue à ceux que rapportent MM. Sauvé et Gérard-Marchant. En juin 1940, j'ai reçu, à mon hôpital, un jeune soldat de vingt-quatre ans, blessé trois semaines auparavant par des éclats de bombe et présentant une suppuration abondante de la fesse. La radiographie montrait une fracture avec perte de substance importante de la région transtrochantérienne. Le fragment interne, formé par la tête et tout le col fémoral, était décalcifié sur la plaque radiographique ; la plaie, à moitié fermée, suppurait abondamment. Mais, comme l'a bien indiqué M. Sauvé, ce qui dominait le tableau clinique, c'était une atteinte profonde de l'état général avec température hectique, amaigrissement, pâleur et insomnie. Le pronostic paraissait très réservé.

Je suis réintervenu en passant par la voie de la blessure et je n'ai eu qu'à cueillir cet énorme corps étranger que constituait la tête et le col fémoral au milieu d'une articulation pleine de fongosités. L'os était nécrosé, ses attaches avaient disparu.

Ce qui me frappe, c'est que je retrouve, chez ce blessé, les deux points bien mis en relief par M. Sauvé.

D'une part, l'altération si marquée de l'état général, explicable par la présence de cette arthrite suppurée mal drainée et contenant un corps étranger aussi volumineux que la tête fémorale nécrosée.

D'autre part, la nécrose rapide de ce fragment osseux volumineux due probablement, en effet, à sa vascularisation insuffisante. Dans mon cas, trois semaines après la blessure, l'os était nécrosé, les insertions de la capsule et du ligament rond avaient disparu.

Je pensais que ce blessé aurait une impotence grave et, à la vérité, il a été évacué et je n'ai pu avoir de ses nouvelles. Ce que nous dit mon ami Gérard-Marchant me fait espérer que ce blessé a pu régénérer en partie ce massif cervico-capital et présenter une fonction compatible avec une vie normale.

## *Réflexions nosologiques et thérapeutiques sur les tumeurs dites « mixtes » tirées de leur siège inaccoutumé,*

par MM. **Henri Welti, René Huguenin** et **Roger Leroy** (de Montluçon).

(*Travail de la Clinique chirurgicale de l'Hôtel-Dieu (professeur :* H. Mondor) *et de l'Institut du Cancer de Villejuif (professeur :* G. Roussy.)

Les tumeurs dites « mixtes » des glandes salivaires semblaient présenter quelques caractères apparemment spécifiques qu'il importe de schématiser pour en discuter la valeur.

1° *Au point de vue clinique,* leur lente évolution purement locale, respectant les éléments sensibles intra-parotidiens et pourtant leur « cancérisation clinique » tardive possible. 2° *Au point de vue opératoire,* leur encapsulement, point toujours total il est vrai, qui rend leur énucléation assez facile, d'où la notion qu'une telle intervention doit suffire. 3° *Au point de vue histologique,* leur complexité structurale, apparemment épithéliale et conjonctive, que l'on considérait comme spécifique, tant de la nature que de l'origine de ces tumeurs. 4° *Au point de vue évolutif,* leur guérison, considérée comme la règle, après des interventions limitées, au stade de « tumeurs mixtes ». Celles-ci étaient donc regardées comme bénignes.

Mais, sapant cette entité nosographique, deux notions se font jour :

D'abord la récidive des tumeurs « mixtes », ainsi opérées, est fréquente. Ensuite, le microscope décèle souvent la non-concordance entre la structure histologique et les caractères cliniques. Ceux-ci ont fait porter le diagnostic de tumeur « mixte », alors que le microscope montre un épithélioma glandulaire évident.

Ces notions sont la base du récent mémoire de Roux-Berger. Pour cet auteur, lorsqu'on opère les tumeurs « mixtes » de la parotide, elles sont déjà au stade malin. La gravité de la lésion provient de ce que la capsule est envahie, d'où l'explication de récidives après énucléation simple et la nécessité d'exérèses élargies, d'ablations totales de la parotide.

D'autres auteurs, devant ces mêmes constatations de récidives, préconisent la radiothérapie après la chirurgie, ou conseillent de recourir d'emblée au seul traitement par les rayons X ou le radium.

En vérité, toutes ces discussions n'ont d'intérêt que si l'on sait plus exactement quelle est la nature de la tumeur en jeu.

Ce qui semblait réaliser l'unité des tumeurs dites « mixtes », expliquant

à la fois leur structure macroscopique et microscopique, leurs caractères évolutifs et aussi leur situation, c'était leur origine aux dépens de débris embryonnaires (théorie de Wilms et surtout théorie de Cunéo et Veau) Cette notion rendait compte de la localisation avant tout salivaire, mais aussi au niveau du grand cercle facial jusqu'à la queue du sourcil. Quant à la structure complexe, avec parfois même des aspects néoplasiques, elle s'interprétait par l'interférence des divers tissus épithéliaux et conjonctifs, d'où la dénomination de « tumeurs mixtes ».

Pourtant deux caractères ne cadraient pas au mieux avec cette assimilation : 1° La si fréquente évolution maligne progressive des tumeurs des glandes salivaires, qui n'est pas courante dans tous les autres dysembryomes. 2° L'absence de grandes complexités tissulaires, surtout au point de vue épithélial, ce qui n'est pas le fait des autres tumeurs mixtes (sacro-

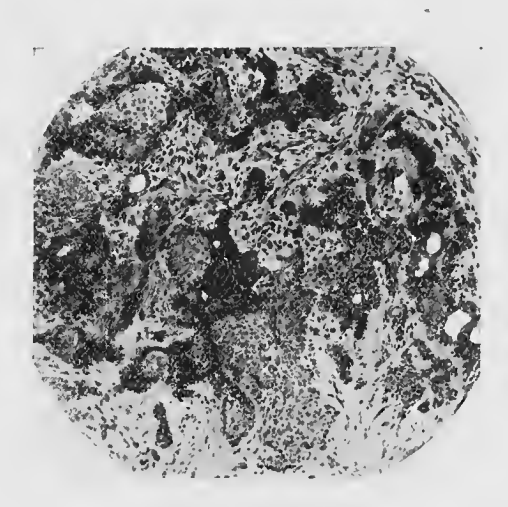


Fig. 1. — *Epithélioma sudoripare encapsulé de l'aile du nez.* (Cellules sécrétoires et cellules myo-épithéliales.)

coccygiennes, tératomes du testicule ou de l'ovaire, tumeurs du rein de l'enfant).

Certes ces arguments n'ont pas une valeur absolue, mais il faut leur ajouter encore l'interprétation histologique plus récemment soutenue par Masson et surtout par Leroux. Pour cet auteur, toutes les tumeurs soi-disant « mixtes » des glandes salivaires (ou d'autres glandes du cercle facial) sont des épithéliomas remaniés, soit par la propre sécrétion de leurs cellules, selon Masson, soit par des modifications du tissu conjonctif, selon Leroux, ce qui s'accorderait avec leur lente évolution clinique.

Admet-on qu'il s'agit d'emblée d'épithéliomas, que ce n'est pas encore là l'explication suffisante des caractères évolutifs et structuraux particuliers à ces tumeurs et nous cherchions toujours si le hasard des circonstances ne nous apporterait pas d'arguments possédant pour le moins une certaine valeur interprétative. Aussi notre attention fut-elle tout particulièrement retenue par deux tumeurs possédant les caractères généraux des tumeurs dites « mixtes », dont le siège est assez inaccoutumé, et qui possèdent certains caractères très particuliers.

La première était une petite tumeur de l'aile du nez, chez un homme de cinquante-cinq ans. Elle existait depuis sept ans, mais n'avait augmenté de volume qu'au cours des douze derniers mois avant l'opération. De la dimension d'un gros pois, elle avait l'aspect d'un petit kyste. L'exérèse chirurgicale la montra parfaitement encapsulée et son ablation complète amena à une sorte de pédicule. Or, histologiquement, cette tumeur offrait, dans son ensemble, les caractères accoutumés des tumeurs « mixtes ». Certes son siège, au niveau du nez, pourrait donner à penser qu'elle n'est qu'un cas particulier des tumeurs « mixtes » de la face, dont on a déjà tellement étendu la topographie. Mais, à y regarder de plus près, cette tumeur est manifestement un épithélioma sudoripare avec cellules sécrétoires et cellules myo-épithéliales (fig. 1 et fig. 2). Manifestement, la texture de tumeur « mixte » n'est ici que l'aboutissant du remaniement progressif menant jusqu'à l'aspect « chondroïde » tellement habituel dans les tumeurs des glandes salivaires. Histologiquement, cette tumeur est parfaitement encapsulée et, apparemment, elle était fort mal vascularisée.

On peut, d'ailleurs, rapprocher de cet aspect macroscopique et histologique le cas publié récemment par Uggeri d'un malade qui présentait, depuis un an

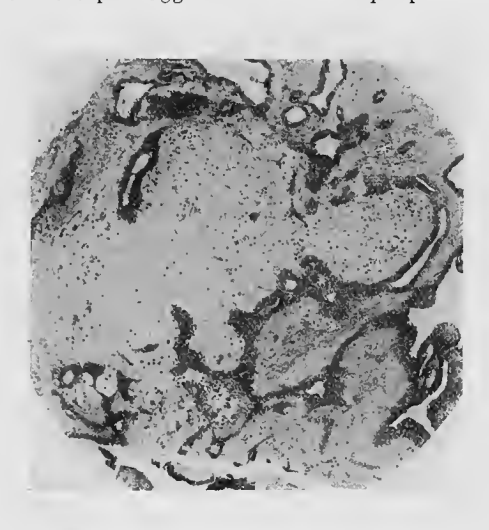


Fig. 2. — *Epithélioma sudoripare de l'aile du nez* (même cas que figure 1). Aspect comparable à celui des tumeurs mixtes des glandes salivaires.

et demi, sur la face dorsale du médius, un petit nodule dur, gros comme une lentille et au niveau duquel la peau s'était ulcérée. L'examen histologique de cette lésion, développée dans le tissu cellulaire sous-cutané, montra qu'il s'agissait d'une tumeur « mixte » analogue à celles que l'on voit sur les glandes salivaires. Mais cette fois la lésion siégeait loin du grand cercle facial.

La deuxième tumeur fut rencontrée chez une femme de soixante-sept ans qui se plaignait d'hémorragies anales et qui présentait bien, en effet, quelques hémorroïdes. Mais, dans le canal anal, se trouvait une masse du volume d'une grosse cerise, de teinte blanc rosé, rougeâtre par places, et qui était tout à fait pédiculée. L'abrasion en fut facile. Histologiquement, cette lésion, à un très faible grossissement, avait une telle allure de « tumeur mixte » que notre surprise fut extrême. En effet, sous l'épithélium anal, à peine hyperplasique, se trouvait tout un complexe de tissu conjonctif fibreux, myxoïde, chondroïde cartilagineux même et, qui plus est, osseux : de larges travées de tissu osseux couraient, en certaines plages, sous l'épithélium malpighien (fig. 3 et fig. 4). Mais, dans cette masse conjonctive polymorphe, on trouvait des îlots de cellules épithéliales se présentant tantôt en amas pleins, tantôt en travées plus grêles qui s'égaillaient peu à peu dans la substance inter-cellulaire, simulant des cellules conjonctives tout comme dans les tumeurs « mixtes des glandes salivaires. En

d'autres régions, les cellules épithéliales formaient des cavités glandulaires d'aspect lieberkühnien avec sécrétion muqueuse. Ainsi, comme dans notre tumeur de l'aile du nez, l'épithélioma glandulaire aboutissait, par remaniements progressifs, à l'aspect de tumeur « mixte », tant par les caractères de la substance inter-cellulaire où se perdent les cellules tumorales dissociées, que par les métamorphismes de cette substance aboutissant à l'édification d'os, phénomènes que l'on observe parfois dans des inflammations banales ou tuberculeuses. L'aspect histologique « mixte » ne dépend donc pas ici d'une origine par inclusion, mais de perturbations évolutives.

En somme, dans nos deux observations, cette apparence de tumeur « mixte », de siège inaccoutumé, provient d'épithéliomas indiscutables dans lesquels un remaniement progressif explique cette structure complexe, que l'on interprétait autrefois par une dysembryoplasie.

Existe-t-il des caractères autres que cette structure histologique qui



Fig. 3. — *Epithélioma glandulaire du canal anal* à revêtement cylindrique.

soient assez particuliers à ces deux tumeurs? Oui, car elles possèdent l'une et l'autre des caractères macroscopiques dont on ne peut négliger l'existence. Celle du nez était entièrement encapsulée et cette capsule s'infiltrait dans les tissus d'alentour sous forme d'une sorte de pédicule fibreux. Le pseudo-polype du rectum était si finement pédiculé qu'une simple section de cette attache put paraître une intervention suffisante. Ainsi ces deux tumeurs se trouvaient dans des conditions d'encapsulement et, partant, de vascularisation très particulière. Ce sont précisément les mêmes conditions que l'on retrouve dans les tumeurs dites « mixtes » des glandes salivaires, tout au moins à leur stade initial.

Or, les faits montrent que l'encapsulement un peu serré d'une tumeur, qui a peine à s'épendre, s'accompagne toujours de phénomènes d'œdème, de sclérose, qui disloquent toute la structure épithéliale de la tumeur. Semblables remaniements — sans doute pas aussi manifestes, mais très voisins — se rencontrent aussi dans certaines récidives d'épithéliomas, qui sont encapsulés, après radiothérapie de la tumeur primitive. Les modi-

fications structurales des épithéliomas calcifiés ou momifiés de la peau sont un autre exemple du rôle manifeste que semble jouer l'encapsulement.

Est-ce à dire que toutes les tumeurs encapsulées d'aspect mixte sont des épithéliomas ? La chose est évidente pour les deux cas de siège inaccoutumé que nous rapportons, comme aussi pour beaucoup de cas de tumeurs dites « mixtes » des glandes salivaires. Pour certaines autres, qui ne sont guère constituées que par quelques cellules épithéliales, en grêles travées, étranglées par une substance fondamentale d'aspect myxoïde, on serait tenté d'inférer qu'il en est de même. Néanmoins, comme en rendent compte des aspects semblables de certaines plages d'adénomes du corps thyroïde, par exemple, on peut se demander si, comme les tumeurs malignes, certaines tumeurs bénignes des glandes salivaires ne peuvent pas avoir dans leur ensemble ces caractères de tumeurs dites « mixtes ».

Les phénomènes, qui conditionnent ces phénomènes structuraux, sont-ils



Fig. 4. — *Epithélioma glandulaire du canal anal* (même cas que figure 3). Egaillage de cellules néoplasiques dans une substance interstitielle diffluente, aspect chondroïde avec multiples lamelles osseuses.

toujours des troubles vasculaires secondaires à l'encapsulement ? Des perturbations humorales, de nature inconnue, sans doute, peuvent-elles présider à ces modifications ? La chose est plausible. La notion récente de ces tumeurs bronchiques, qui ont laspect histologique des tumeurs « mixtes » ou de cylindromes, et sur quoi ont récemment attiré l'attention des Américains, plaiderait dans le même sens. Elles sont habituellement pédiculées, limitées en surface, nées de glandes bronchiques, mais ne se comportent pas moins comme des épithéliomas, à malignité pour le moins locale, puisqu'elles franchissent la zone des cartilages et sont capables de s'étaler tout le long des branches.

*Il semble bien ressortir de cette discussion que cette structure, longtemps dite « mixte », avec tout ce que cette terminologie comporte pour notre esprit, d'origine dysembryoplasique et de caractère bénin, n'a d'autre valeur qu'un remaniement évolutif dont les causes peuvent être multiples, mais qui est surtout la conséquence de l'encapsulement et de troubles vasculaires.* Que cet aspect puisse exister dans les tumeurs épithéliales bénignes, la chose est possible. Qu'il se rencontre plus souvent dans des tumeurs à potentiel malin, la chose est certaine. Mais ce rema-

niement d'aspect mixte va toujours de pair avec une malignité atténuée. Quant à l'absence habituelle de métastases, elle ne constitue pas un argument pour retirer les tumeurs « mixtes » du cadre des épithéliomas, en particulier pour ce qui est des tumeurs « mixtes » des glandes salivaires. Nombre de tumeurs de la face, les épithéliomas baso-cellulaires ou intermédiaires en particulier, n'en donnent pas davantage, pour des raisons qu'il serait intéressant d'élucider, et les épithéliomas spino-cellulaires et même les nævo-carcinomes de la tête se bornent souvent à des métastases purement régionales. Les tumeurs « mixtes » paraissent donc bien, pour la grande majorité d'entre elles, des épithéliomas glandulaires dont la texture spéciale va de pair avec leur évolution ralentie, mais qui sont capables de poussées évolutives subites, spontanées ou provoquées, dès




FIG. 5. — *Tumeur « mixte » de la parotide. Dans la partie supérieure.* A gauche, aspect donné comme caractéristique avec cellules effilochées et zones chondroïdes. A droite, prolifération massive de cellules épithéliales : aspect d'épithélioma. *Au centre et au travers* une large bande fibreuse dense non celluleuse et riche en néovaisseaux : cette bande ne permet pas un clivage. *Dans la partie inférieure*, lobules de parotide normale.

qu'une intervention chirurgicale insuffisante les libère de leur capsule, les essaime et crée un milieu favorable à leur développement.

Au point de vue thérapeutique, les notions précédentes montrent qu'il est indispensable d'extirper en totalité la tumeur. Or, si en surface celle-ci est, en général, séparée de la glande voisine par une lame de tissu celluleux qui permet son énucléation, dans la profondeur, ce clivage n'existe plus. A ce niveau, la capsule tumorale adhère intimement au parenchyme glandulaire voisin et il est nécessaire, pour réaliser une exérèse totale, d'extirper, avec la tumeur, une certaine épaisseur de glande normale. Les simples énucléations ne sont donc pas réalisables et l'énucléorésection est l'intervention de choix. D'après nos constatations opératoires, il suffit d'ailleurs d'extirper avec la tumeur une mince lame de tissu glandulaire, car dans les cas, opérés en temps utile, le parenchyme de la glande voisine est normal (fig. 5).

*Pour pratiquer une énucléo-résection correcte des tumeurs « mixtes » de la parotide est-il nécessaire de repérer systématiquement le tronc du nerf facial ?* Nous ne le pensons pas. Certes la dissection du facial, suivant la technique de Pierre Duval et Redon, a été un très grand progrès. La crainte de traumatiser ce nerf est, en effet, la cause habituelle des exérèses incomplètes et sa dissection est indispensable lorsque la tumeur est profondément située. Mais, pour des raisons anatomiques, cette éventualité est relativement rare. En effet, la plus grande partie de la parotide est superficielle par rapport au facial. Celui-ci ne traverse la glande que sur un très court trajet (2 à 3 centimètres) et, rapidement, ses branches terminales viennent s'appliquer directement sur le masséter à la face profonde de la parotide. Tout au plus, quelques lobules glandulaires peu importants s'interposent-ils entre ces branches et les muscles sous-jacents. Dans le doute, plutôt que d'isoler le tronc au facial, il sera suffisant, pour ces tumeurs superficielles, de situer le plan dans lequel se trouve le nerf en repérant un de ses filets de terminaison, par exemple le *ramus maximus* qui chemine parallèlement au canal de Sténon, ou encore, comme le recommande Sistrunck, le rameau mentonnier qu'il est facile de découvrir au niveau du bord inférieur du maxillaire, là où il croise l'arête faciale.

*Par ailleurs, à condition de faire une énucléo-résection et non une simple énucléation, l'ablation totale de la parotide nous semble, dans la majorité des cas, inutile. A priori*, le fait que les tumeurs dites « mixtes », tout en étant, au moins le plus souvent, des épithéliomas, ne s'en comportent pas moins longtemps comme des tumeurs à évolution ralentie ne plaide pas en faveur d'une exérèse trop élargie. Les statistiques des centres anticancéreux comportent des causes d'erreurs. Les malades qui s'y présentent ont été opérés par les chirurgiens les plus divers. Il est souvent difficile d'obtenir des renseignements précis sur leur protocole opératoire et nous pensons que de nombreuses récidives sont dues au fait que dans la profondeur la tumeur n'a pas été extirpée en totalité. Ainsi W. Swinton et Schields Warren, en 1938, pour 51 tumeurs « mixtes » opérées à la clinique Lahey, par simple ablation de la tumeur, ne relèvent que 2 récidives.

Même lorsqu'elles ne portent que sur un nombre restreint de cas, les statistiques des chirurgiens ayant opéré suivant une technique déterminée méritent d'être prises en considération. L'un de nous, au cours de 6 interventions pour tumeurs « mixtes » de la parotide, s'est attaché à réaliser, avec la plus grande minutie, des énucléo-résections méthodiques. Tous les malades furent opérés sous anesthésie générale et les incisions cutanées suffisantes permirent une large découverte de la tumeur. Dans la profondeur, l'exérèse fut toujours complétée par l'ablation du tissu parotidien adjacent et au delà, des fragments de parotide furent prélevés pour être soumis à un contrôle histologique. Le plus souvent, la glande, au contact de la tumeur, présentait un aspect macroscopique normal ; parfois, cependant, elle était un peu pâle et œdématiée, mais dans aucun cas l'examen histologique n'y révéla d'envahissement tumoral. Chez ces 6 malades, cliniquement et opératoirement, il s'agissait de tumeurs « mixtes », mais deux fois l'aspect histologique était celui d'un épithélioma trabéculaire massif. Cependant, malgré cette dernière constatation, aucune récidive ne se produisit et la guérison fut vérifiée, deux fois après six ans, une fois après cinq ans, deux fois après quatre ans et une fois après un an.

Les récidives, notées à la suite d'énucléations incomplètes, dans deux cas opérés autrefois suivant une technique moins minutieuse peuvent être mises en opposition avec les guérisons précédentes. Dans le premier cas, la tumeur siégeait au voisinage de la bifurcation du tronc du nerf et nous avions eu le tort de ne

pas le repérer. La mise en place d'une pince ayant provoqué une contraction musculaire dans le territoire de la branche temporale du facial, la résection fut incomplète et trois ans plus tard une récidive survint. La malade fut réopérée. Actuellement, sept ans après la première intervention, la guérison est complète. Dans le deuxième cas, il s'agissait d'un artiste de cinéma, et par crainte de léser le facial l'exérèse fut parcimonieuse. Une récidive survint et le malade fut soumis à un traitement par les rayons X. En vérité, ces deux échecs sont dus non pas au principe des énucléo-résections, mais au fait que celles-ci furent incomplètes.

A notre avis, les nombreuses récidives, qui ont été signalées après énucléation, doivent conduire à faire des énucléo-résections très minutieuses, et non à condamner ces opérations limitées. Certes, il est préférable d'exagérer toujours dans le sens de la sécurité et de recourir à l'ablation totale de la parotide, lorsqu'on ne parvient pas à faire d'énucléo-résection nette, *a fortiori* lorsque la tumeur a déjà rompu sa capsule. Il est important, à ce point de vue, de prélever des fragments de parotide au contact du lit de la tumeur pour les soumettre à un contrôle histologique per-opératoire, car la découverte d'envahissements tumoraux imposerait l'ablation totale de la parotide. D'après nos constatations, cette dernière éventualité est rare et l'énucléo-résection, à condition d'être proposée en temps utile, mérite de conserver sa place dans le traitement des tumeurs dites « mixtes » de la parotide.

M. **Victor Veau** : Je dois prendre la parole, car j'ai contribué à enraciner l'erreur.

Quand j'ai écrit ma thèse, j'étais dans la stricte orthodoxie. Welti vous l'a dit, l'épithélioma branchial est bien le type achevé de ces tumeurs développées dans les débris ectodermiques inclus lors de la régression des fentes embryonnaires.

Depuis quarante ans, je n'ai pas observé moi-même de faits cliniques nouveaux. Mais je recueillais les échos de ce qui se passait autour de moi. Je savais par exemple que l'un des malades, objet du mémoire de Lenormant en 1921, était venu mourir dans son service de cancer du pharynx. C'était une erreur de diagnostic.

Et combien d'autres !

Mon dogmatisme était ébranlé.

Sur ces entrefaites, j'ai été conduit à l'embryologie pour étudier la formation de la narine. Je n'ai pas pu m'empêcher de regarder les coupes de la région cervicale toute voisine. Chez ces embryons de 10 à 20 millimètres, je ne trouvais pas les inclusions ectodermiques qui devaient produire ces tumeurs, soi-disant branchiales, soixante ans plus tard.

Mes doutes se sont accrus et j'ai exposé très brièvement mon incertitude ici même, à cette place, en 1934, à propos d'une communication de Truffert.

Ces quelques lignes de vos *Mémoires* sont tombées sous les yeux du professeur Hamperl, titulaire de la chaire d'Anatomie pathologique de Berlin.

Il a, à ce propos, dressé un réquisitoire contre les tumeurs de Volkmann. Son mémoire est paru dans les *Archives de Virchow.* J'en ai reçu le tirage à part quelques jours avant la déclaration de guerre.

Hamperl rapporte 13 autopsies faites par lui ou son prédécesseur. Huit fois on a trouvé un cancer méconnu. Dans les 5 autres cas, Hamperl

a étudié les coupes ; et il y voit les caractères des généralisations ganglionnaires. Je rapporte textuellement ses conclusions : « Dans nos autopsies, le diagnostic de carcinome branchiogène est un expédient qui permet de nous en tirer en mettant un nom quand on n'a rien trouvé. » « Dans aucun cas, l'impossibilité de déceler une tumeur primitive ne peut constituer une preuve qu'une tumeur maligne doit s'être développée dans les restes embryonnaires des arcs branchiaux et mériter vraiment le terme de branchiogène. »

C'est la condamnation sans phrase au nom de l'anatomie pathologique.

Il y a encore d'autres arguments embryologiques. Nous avons une région où les inclusions ectodermiques sont aussi nombreuses que les étoiles du ciel. C'est la ligne médiane de la voûte palatine. Là se fait la fusion des lames palatines vers le stade de 30 à 35 millimètres. On y trouve toujours des perles épithéliales ; on les voit même à l'œil nu à la naissance. Or, je le demande à vous tous qui êtes ici : « Qui a jamais vu dans cette région un épithélioma branchial, une tumeur mixte ou un cylindrome ? »

Il y a plus encore. J'ai de nombreuses pièces de divisions palatines coupées en série chez des embryons âgés ou des fœtus. Sur ces pièces, où il n'y a pas de coalescence, on trouve toujours des néoformations épidermiques dans le mésoderme sous-jacent et ce ne sont pas des enclaves embryonnaires.

Donc les couches profondes de l'ectoderme prolifèrent sans qu'il y ait coalescence.

Donc, dans les régions où il y a toujours des débris épithéliaux on ne trouve jamais ces tumeurs soi-disant embryonnaires.

Donc l'argument tiré du cancer branchial n'est pas recevable.

Et de tout cela je conclus que le temps est venu de reviser les notions classiques sur le rôle pathogène des débris embryonnaires.

Je sais bien que nous avons l'habitude déplorable, sous prétexte de faire l'historique d'une question, de répéter sans discernement les idées les plus saugrenues pour la seule raison qu'elles ont été formulées un jour par un esprit ignorant ou excité. Je sais que pendant quelques années encore mon nom restera associé au branchiome malin, mais je veux proclamer ici, de bouche et de cœur, l'erreur qui fut la mienne dans mon enfance chirurgicale. Je voudrais surtout qu'un péché de jeunesse ne soit pas invoqué comme témoignage contre ce que je dis avec des preuves à la fin de mon existence : il n'y a pas de bourgeons de la face et l'inclusion par coalescence est un mythe qui nous sert à mettre une étiquette sur des tumeurs dont nous ne comprenons pas la formation.

M. **Moulonguet**: Je n'ai jamais rencontré de « branchiome malin » et chaque fois que ce diagnostic a été porté, un cancer pharyngien ou pharyngo-laryngé s'est révélé, plus ou moins tard, comme étant la lésion primitive, origine de l'adénopathie cervicale. Dans 1 cas, cette constatation du cancer viscéral n'a été faite, malgré de très nombreuses recherches endoscopiques, qu'au bout *de deux ans :* la tumeur cervicale avait eu le temps d'être enlevée, d'être en apparence guérie pendant plus d'un an et de récidiver. Je suis donc tout à fait de l'avis de M. Veau au sujet des branchiomes.

Il n'est pas niable, cependant, qu'il existe des néoformations de type

bénin, développées aux dépens de restes embryonnaires : les kystes branchiaux, les fistules branchiales, etc. Et quoique je n'ose plus m'aventurer dans les sillons et les ci-devant bourgeons de la face, j'ai encore tendance à penser que les tumeurs mixtes de la face, qu'elles siègent au niveau des glandes salivaires ou en dehors d'elles, ont quelque rapport avec les épisodes du développement de cette région.

Un fait domine, c'est l'identité de toutes ces tumeurs mixtes de la région faciale. Elles forment un groupe morphologique tout à fait bien caractérisé et qu'il faut admettre, quelque opinion théorique que l'on ait sur leur origine. Alors il est difficile de soutenir, comme le font actuellement plusieurs auteurs, que les cellules des tumeurs mixtes des glandes salivaires dérivent des éléments propres de ces glandes ; d'où proviendraient les cellules des tumeurs développées sur l'aile du nez, sur le menton, sur le front, etc. ? Pour ma part, je ne suis pas persuadé que la tumeur qui nous est présentée dérive des glandes sudoripares, alors que je la vois identique à celles que l'on rencontre dans la parotide et la voûte palatine.

N'est-ce pas le seul intérêt de ces petites tumeurs, toujours bénignes, que de nous faire mieux comprendre la nature des tumeurs autrement fréquentes, graves et difficiles à traiter, des glandes salivaires ? Leur topographie quasi exclusive à la face (hors quelques exceptions rarissimes ou discutables) me fait croire que c'est dans un facteur propre à la face que nous devons chercher la solution du problème de leur histogénèse.

M. **Truffert** : Le mot de branchiome est, je le veux bien, une terminologie désuète. M. Welti a dit qu'on voyait rarement des adénopathies à la suite de cancers cutanés. Or, on voit souvent se développer des tumeurs cervicales, de celles qu'on appelait branchiomes, et qui sont des adénopathies secondaires à un cancroïde cutané enlevé depuis plusieurs années. L'intervention a été souvent si minime, qu'il faut insister dans l'interrogatoire pour réveiller la mémoire du malade qui avait oublié un minime incident. Il faut toujours chercher à rattacher ces adénopathies à leur véritable cause.

M. **Cunéo** : Je ne parlerai que des tumeurs mixtes qui n'ont rien de commun avec les branchiomes au point de vue histologique.

Il y a longtemps que j'ai abandonné l'idée de l'origine branchiale et surtout de l'origine multitissulaire des tumeurs mixtes. Dans la thèse de Pitance (*Thèse de Paris*, 1897), j'avais montré que les tissus d'apparence conjonctive (myxome, chondrome) dérivaient en réalité d'une cellule fondamentale, d'aspect épithélial, pouvant donner naissance, par un processus métaplasique, à des cellules myxomateuses et chondromateuses. Cette transformation n'a d'ailleurs rien de surprenant puisqu'on l'observe normalement au cours du développement de la chorde dorsale.

Cette cellule matricielle, si l'on peut ainsi parler, paraît bien de nature épithéliale et elle peut également former des vésicules d'aspect thyroïdien et des globes cornés. On peut donc à la rigueur dénommer les tumeurs mixtes des épithéliomas, bien que ce terme me paraisse ici un regrettable abus de langage. Mais en dehors de leur siège, rien ne démontre leur point de départ glandulaire.

Au point de vue chirurgical, elles n'ont rien d'un épithélioma. Leurs

récidives résultent d'une extirpation incomplète. Il faut les enlever avec leur capsule. Il faut même se tenir à distance de celle-ci et mordre dans le tissu glandulaire. En ce qui concerne la parotide, elles siègent le plus souvent dans ce qu'on peut appeler le lobe externe de la glande, de beaucoup le plus important, et le mieux, je crois, est d'utiliser le plan de clivage, créé par l'épanouissement des branches du facial, qu'il faut découvrir à son origine, après résection de la partie libre de la mastoïde, comme l'a recommandé M. Duval. J'emploie depuis longtemps ce procédé et aucune des tumeurs, que j'ai ainsi opérées, n'a récidivé.

---

## PRÉSENTATION DE MALADE

### *Plaie grave de l'index par morsure humaine ; infection à spirochètes buccaux,*

par MM. **J. Braine** et **R. Mollinedo.**

M. F... (A.), quarante-deux ans, menuisier, Italien, fut mordu le 7 mars dernier à l'index gauche par un de ses compatriotes : plaie profonde, avec ouverture de l'articulation unissant les 2ᵉ et 3ᵉ phalanges et lésions des tendons.

Après de vagues pansements appliqués chez lui, le blessé ne vint qu'au septième jour consulter à Saint-Antoine et présentait une infection massive du doigt, sans extension vers la paume de la main.

La plaie « mâchée » était de *teinte violet foncé, brune par places,* avec gros œdème de tout le doigt et *suintement séreux très fétide,* sans aucune suppuration franche ; douleur très vive et adénopathie axillaire. Une amputation du doigt était inévitable ; elle fut pratiquée vers l'extrémité distale de la 1ʳᵉ phalange, la plaie étant laissée largement béante, avec pulvérisation locale de sulfamide (1162 F). La cicatrisation complète demanda près d'un mois ; les tissus très infiltrés ne sont revenus que lentement à leur aspect normal.

L'intérêt de ce cas réside dans l'inventaire complet que nous possédons de la flore microbienne de la plaie avant l'amputation et l'examen histo-bactériologique de la pièce opératoire, lesquels ont été pratiqués par le Dʳ Mollinedo, les voici :

1° *L'examen microscopique* au fond noir montre la présence de *4 variétés de spirochètes d'origine buccale :* Spirochètes de grande taille (*Sp. buccalis,* Cohn, 1875), spirochètes moyens (*Sp. macrodentium,* Noguchi, 1912), spirochètes petits (*Sp. microdentium,* Noguchi, 1912 ; *Sp. comandoni,* Séguin et Vinzent, 1936), ainsi que *3 espèces différentes de fusiformes : Fusocillus plauti* (Plaut), Prévot, 1938 ; *Fusocillus schmaminei* (Schmamine), Prévot, 1938 ; *Fusiformis fusiformis* (Vincent), Topley et Wilson.

L'examen des préparations imprégnées selon la technique de P. Séguin, après fixation aux vapeurs d'acide osmique, a confirmé les précédents résultats ; la proportion des spirochètes étant sensiblement la même pour chacune des espèces de fusiformes.

La sérosité examinée renfermait en somme, en dehors de nombreux cocci, l'association fuso-spirochétique que l'on rencontre fréquemment dans les infections buccales telles que l'angine de Vincent.

2° *Examen histologique.* Dans les parties les plus nécrosées, flore polymicrobienne, association des nombreux fusiformes et des spirochètes ci-dessus énumérés. Dans la profondeur, on trouve surtout, le long des fibres conjonctives, un *infiltrat de fusiformes et de spirochètes* rappelant de très près les lésions observées dans l'angine de Vincent (Tunnicliff, Séguin, Bouchet et Logeais).

Avec la *sérosité ensemencée* dans des tubes au sérum-rein de lapin, le Dr Séguin a pu isoler *Sp. microdentium.*

Les morsures humaines, de même que celles causées par les grands animaux (cheval, etc.) ne sont pas d'une grande fréquence dans nos consultations hospitalières. Nous n'avons guère observé, en plus de dix ans, que 3 morsures graves des doigts d'origine humaine à la consultation de Saint-Antoine. Aussi n'est-ce pas sans quelque surprise que nous avons lu dans un des derniers numéros du *Journal de Chirurgie* (56, n° 6, p. 446) qu'un chirurgien de San Francisco, Roy Cohn (article de « Surgery », vol. 7, n° 4, avril 1940, analysé par Basset) en avait observé 35 cas : les mœurs des ports favorisent assurément ce genre de blessures.

Les conclusions de Roy Cohn sont pleinement vérifiées par le cas que nous présentons aujourd'hui : infection massive de la plaie par une flore de spirochètes d'origine buccale, flore très virulente, avec gravité surtout locale des accidents, exérèse du doigt le plus souvent inévitable quand la plaie est tant soit peu profonde et surtout quand elle intéresse une articulation et les tendons.

*Le danger redoutable de toute suture de ces plaies surinfectées*, après excision ou après amputation, mérite d'être souligné expressément. Le rôle favorable de la sulfamidothérapie en pareil cas ne paraît pas démontré ; le 1162 F ne semble agir que sur les cocci associés et paraît sans effet sur les fuso-spirochètes d'origine buccale ; contre ceux-ci on pourrait plus utilement agir avec l'arsénobenzol et la vaccination spécifique (Vinzent et Lehmans l'ont pratiquée sur une large échelle dans les infections d'origine bucco-dentaire).

---

## ÉLECTION D'UNE COMMISSION CHARGÉE DE L'EXAMEN DES TITRES DES CANDIDATS AUX PLACES D'ASSOCIÉS PARISIENS

MM. Labey, Cadenat, Lance, Métivet, Welti.

---

*Le Secrétaire annuel* : M. G. Rouhier.

Imprimé par l'Ancne Impie de la Cour d'Appel, A. Maretheux, Dir., 1, r. Cassette, à Paris (France).

# MÉMOIRES DE L'ACADÉMIE DE CHIRURGIE

**Séance du 18 Juin 1941.**

*Présidence de* M. Paul Mathieu, *président.*

## PROCÈS-VERBAL

La rédaction du procès-verbal de la précédente séance est mise aux voix et adoptée.

## CORRESPONDANCE

La correspondance comprend :

1° Les journaux et publications périodiques de la semaine.

2° Des lettres de MM. Braine, Couvelaire, Desmarest, Gatellier, Gouverneur, Banzet, Wolfromm, s'excusant de ne pouvoir assister à la séance.

3° Un travail de M. Robert Dupont (Mantes), intitulé : *Récidive d'un kyste hydatique quinze ans après la première opération.*
M. Barbier, rapporteur.

4° Un travail de MM. Georges Baudet, associé national, et Raymond Dieulafé, intitulé : *Occlusion par mégasigmoïde. Résection en deux temps, guérison en un mois,* est versé aux Archives de l'Académie sous le n° 218.

Des remerciements sont adressés aux auteurs.

---

## A PROPOS DU PROCÈS-VERBAL

M. **Dufourmentel** : La communication de M. Welti et les commentaires qu'elle a suscités m'engagent à soumettre à l'Académie les quelques réflexions suivantes inspirées par l'observation d'un grand nombre de tumeurs faciales :

1° Le caractère de malignité diminuée ou retardée des tumeurs dites mixtes, sur lequel M. Welti a bien attiré l'attention, est un fait commun à presque toutes les tumeurs dites embryonnaires. Elles ne se compliquent ni d'adénopathies ni de métastases et touchent peu l'état général.

2° Les tumeurs mixtes, comparables à celles de la parotide, sont fréquentes au niveau de la voûte palatine. Elles sont souvent latérales, comme l'a fait remarquer M. Veau, mais il n'est pas du tout exceptionnel qu'elles soient médianes. J'en ai observé qui faisaient saillie d'une façon égale



*Publication périodique bimensuelle.*

dans la bouche et dans chacune des deux fosses nasales. La photographie que je vous présente en est un cas typique (projections).

3° La question des inclusions embryonnaires à l'origine de ces tumeurs est assurément un des chapitres les plus passionnants et les plus mystérieux de l'histoire des tumeurs malignes.

M. Veau s'élève actuellement contre cette théorie et je n'ai aucun argument embryologique à lui opposer pour la défendre ; mais, si elle doit disparaître, j'avoue que je la regretterai. En effet, si cette théorie est fausse, il n'en est pas moins vrai qu'elle est infiniment commode, car elle explique d'une manière satisfaisante toute la série de tumeurs dont nous discutons et que tout se passe comme si elle était vraie.

D'après les données encore classiques et si clairement étudiées dans le livre de *Pathologie externe* d'Okinczyc, trois régions principales sont le siège de ces tumeurs :

Les fentes branchiales,

Les bourgeons dentaires,

Les fissures faciales.

On connaît bien et personne ne discute les *tumeurs d'origine branchiale* qui constituent toute une série depuis les fistules les plus bénignes jusqu'aux tumeurs les plus variées et les plus étendues. Admettons qu'un doute puisse subsister sur ce qu'on appelle le branchiome malin ou carcinome branchial, qui peut n'être, comme il a été dit ici même, qu'une localisation ganglionnaire secondaire à un néoplasme cavitaire inaperçu, mais il reste toute une série de tumeurs branchiales bénignes ou de malignité atténuée.

La même série existe dans les autres régions de la face où l'embryologie, telle qu'elle nous avait été enseignée — et en particulier par MM. Cunéo et Veau — plaçait des inclusions ecto- ou mésodermiques. Ces régions sont en particulier les *gouttières dentaires* et les *fissures faciales.*

J'ai présenté ici même, en 1936, 3 cas tout à fait typiques de ces variétés. Ces malades étaient atteints de tumeurs malignes, l'un depuis quarante-six ans, opéré onze fois ; l'autre depuis onze ans, opéré six fois ; le troisième depuis quinze ans, opéré sept fois. Ils étaient tous 3 dans un état de santé parfait.

De tous ces faits, je concluais :

1° Que ces tumeurs étaient des dysembryomes nés dans les points de la face et du cou où peuvent se faire des inclusions ;

2° Que leur gravité, très grande localement puisqu'elles récidivent opiniâtrement, est très diminuée et parfois nulle au point de vue de l'état général ;

3° Que de leur connaissance résultent des conclusions pratiques importantes. On est, en effet, autorisé à leur appliquer un traitement chirurgical beaucoup moins intransigeant qu'aux véritables cancers.

Je rappelais, à ce propos, un axiome formulé ici même par le professeur Delbet : « Il n'y a, disait-il, qu'un signe certain de guérison d'une tumeur maligne, c'est la survie indéfinie. » Ces tumeurs répondent à une formule inverse : la survie indéfinie sans guérison.

## *Fracture du col du fémur par éclat de bombe,*

par M. **André Sicard.**

Aux intéressantes observations de M. Louis Sauvé et de M. Gérard-Marchant, j'ajoute le cas suivant que j'ai suivi et opéré dans le service de mon maître, le professeur Mondor :

Mme C..., âgée de trente-deux ans, évacuée du Nord, est blessée le 21 mai 1940,



Fig. 1. — Fracture du col du fémur avec éclat intra-articulaire.

sur la route, près de Pontoise, par un éclat de bombe d'avion qui la frappe à la face antérieure de la hanche droite et reste inclus. Hospitalisée d'abord à Pontoise où elle subit au bout de deux jours une première opération, elle est ensuite évacuée à Argenteuil. On l'opère à nouveau et on place sur le membre inférieur une extension collée. Dirigée au début d'août sur l'Hôtel-Dieu, elle y arrive dans un état fort alarmant avec une température élevée et oscillante, un amaigrissement considérable, une cachexie profonde et une suppuration profuse au niveau de la plaie. Il semble que les deux interventions pratiquées n'aient été que des opérations de débridement et de drainage, car la radiographie montre un gros éclat au niveau du col fracturé. La tête, d'opacité normale, est dans la cavité cotyloïde. Le grand trochanter est fortement ascensionné (fig. 1). Globules rouges : 3.600.000. Globules blancs : 29.000 avec 76 p. 100 de polynucléaires.

J'opère cette malade le 13 août 1940 sur la table de Ducroquet. Anesthésie à l'éther. En passant par la plaie, que j'agrandis en haut et en bas, je trouve facilement l'éclat et l'extrais ainsi que 3 ou 4 petites esquilles. La tête fémorale est nécrosée et entièrement libre. Je n'ai qu'à la cueillir avec une pince de Museux. Je termine par une contre-incision postérieure, place deux gros drains en avant et en arrière et applique un plâtre de Whitman.

Du Dagénan est donné par voie buccale et du soludagénan injecté dans la plaie pendant quelques jours. La suppuration diminue assez vite ; la température tombe à la normale et l'état général s'améliore.

Au bout d'un mois des escarres obligent à retirer le plâtre qui est remplacé par une extension au moyen d'une broche transfémorale.

Au début de novembre, la cicatrisation est complète. L'extension est laissée encore pendant deux mois, mais elle paraît alors inutile, car la radiographie



Fig. 2. — Après ablation de l'éclat et de la tête nécrosée.

montre le col fémoral entièrement détruit (fig. 2) ; le fémur n'a plus aucun appui pelvien et le grand trochanter remonte dans la fosse iliaque avec un mouvement de piston des plus net.

J'attends le 9 avril 1941 pour pratiquer une ostéotomie sous-trochantérienne d'appui par une courte incision externe en dehors du foyer primitif. Après contrôle radiographique extemporané (fig. 3), je place le membre inférieur en forte abduction dans un nouveau plâtre qui vient d'être retiré au bout d'un peu plus de deux mois. La consolidation est obtenue, mais la malade ne s'étant pas encore levée, le résultat fonctionnel ne peut être connu.

Il est donc prématuré d'apporter une conclusion. Cette observation

confirme simplement ce que M. Sauvé nous a dit sur la gravité des fractures de guerre au niveau de la hanche. Elle montre, comme il nous l'a indiqué, la nécessité de l'ablation précoce (en plus bien entendu des éclats métalliques) de la tête nécrosée qui agit comme un corps étranger et l'intérêt de pratiquer d'emblée une contre-incision postérieure pour assurer un large drainage de l'articulation.

L'ostéotomie sous-trochantérienne m'a paru le meilleur procédé pour



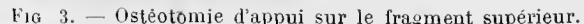


Fig. 3. — Ostéotomie d'appui sur le fragment supérieur.

réaliser, au niveau de cette hanche ballante, un appui pelvien. Si la bifurcation de Lorenz n'est pas possible puisque la cavité cotyloïde, comblée par un abondant tissu fibreux visible sur la radiographie, ne peut recevoir le fragment diaphysaire, l'ostéotomie à appui sur le fragment supérieur est par contre simple à exécuter.

## RAPPORT

### *Un cas atypique d'appendicite aiguë du nourrisson,* par M. **Philippe Graffin** (1).

Rapport de M. Marcel Fèvre.

Le Dr Philippe Graffin nous a envoyé une observation d'appendicite aiguë du nourrisson qui simulait une invagination intestinale. Voici les faits tels que nous les présente notre collègue et ami Graffin :

L'enfant R... (Claude) est amené à ma clinique par son médecin pour une crise douloureuse abdominale datant de vingt heures environ. La crise a débuté vers midi, la veille ; l'enfant a vomi son biberon ; depuis, il a des crises douloureuses répétées à intervalles irréguliers, s'accompagnant de cris et de nausées. Tout aliment est rejeté immédiatement. Dans la nuit, évacuation de quelques gouttes de sang mêlé à des glaires ; les couches ont ainsi été souillées plusieurs fois jusqu'au matin. Arrêt complet des matières et des gaz. Le médecin, qui voit l'enfant à ce moment, fait le diagnostic d'invagination intestinale aiguë et me l'amène aussitôt. Il s'agit d'un beau bébé de neuf mois nourri au lait de vache. Il est un peu pâle et sous l'influence des coliques abdominales ses traits se tirent et il pleure. La température est à 37°2. A l'examen, l'abdomen est contracté dans son ensemble, mais la fosse iliaque est relativement libre, tandis que la contracture prédomine dans la région sus-ombilicale. Le toucher rectal montre une ampoule vide ; il ne ramène pas de sang. Je pratique alors un lavement baryté sous écran radioscopique ; le côlon gauche est particulièrement long, le lavement s'arrête brusquement dans la région épigastrique sans provoquer, d'ailleurs, à ce niveau, d'image caractéristique d'invagination ; sa tête paraît régulièrement arrondie. Ce lavement est rejeté aussitôt, mêlé de sang, puis suivi d'une émission abondante de gaz. Le diagnostic d'invagination m'avait d'abord semblé évident et la réapparition des gaz pouvait faire penser à sa réduction par le lavement. Mais l'enfant continue manifestement à souffrir, et, mal satisfait de n'avoir pas vu le lavement remonter jusqu'à la fosse iliaque droite, je décide d'intervenir aussitôt. Je pratique donc sous anesthésie à l'éther une incision de Mac Burney. Le péritoine contient quelques gouttes de sérosité. Le cæcum n'est pas dans la fosse iliaque ; je le ramène facilement de la région épigastrique. Je trouve alors un appendice rouge, presque gangrené, qui, à l'ouverture après intervention, se révélera rempli d'un véritable hématome suppuré. Il n'y a aucune trace d'invagination. Je pratique une simple appendicectomie sans enfouissement et je ferme en trois plans sans drainer. Le soir, l'enfant fait une petite poussée de fièvre à 39° ; le lendemain, tout est rentré dans l'ordre et les suites sont très simples ». Cette observation m'a paru particulièrement intéressante et digne de vous être rapportée, non seulement par la rareté de l'appendicite chez un enfant de moins d'un an, mais encore et surtout par l'anomalie des symptômes. La triade pathognomonique de l'invagination : vomissements, arrêt des matières et des gaz, émission de sang par l'anus était complète ; on pouvait même y ajouter la vacuité de la fosse iliaque et l'apyrexie. Le lavement baryté, du fait de la position anormale du cæcum, semblait confirmer le diagnostic. La réapparition des gaz, après le lavement, pouvait faire croire à une réduction de l'invagination. Je dois avouer que c'est plus une impression que des faits précis qui m'a décidé à intervenir et m'a permis de sauver ce bébé voué à une mort rapide par péritonite.

Cette observation mérite quelques remarques, nous tenons d'abord à insister sur le fait que *l'appendicite du nourrisson tire souvent sa rareté de nos défauts de diagnostic.* Seules les appendicites catastrophiques sont

(1) Rapport fait à la séance du 11 juin.

reconnues chez les bébés, et encore pas toujours. Les cliniciens la diagnostiqueraient plus souvent s'ils se rappelaient la fréquence de la diarrhée dans les appendicites des tout-petits. La thèse de Michel Goldstein (Paris, 1934), auquel nous avons fourni toute une série d'observations, relate 45 cas d'appendicite du nourrisson. Dans notre « Chirurgie infantile d'urgence » nous insistions sur ce fait que si l'appendicite paraît rare au-dessous de deux ans c'est essentiellement parce que l'enfant ne commence à préciser qu'à cet âge la localisation de sa douleur par la parole et par le geste. Sur 100 cas d'appendicite au-dessous de cinq ans, en effet, nous notions 4 cas chez des nourrissons de moins d'un an, 4 cas de un à deux ans, le nombre des appendicites bondissant à 21 cas entre deux et trois ans.

Mais l'intérêt de l'observation de Graffin vient du syndrome clinique qui réalisait le tableau type d'une invagination intestinale. Mais ne pouvons-nous pas admettre que l'appendicite trouvée par Graffin était secondaire à une invagination désinvaginée sous l'action du lavement et de l'anesthésie ? Tous les signes observés étaient des symptômes d'accidents mécaniques, sans fièvre. Le lavement baryté s'est arrêté à la partie moyenne du côlon transverse, qui n'est pas un point habituel d'arrêt par spasme. « Sa tête apparaît régulièrement arrondie », nous dit Graffin, mais dans ce cas l'image réalisée ne rappelle-t-elle pas une image en cupule ? Peut-être s'agissait-il d'un de ces appendices enflammés consécutivement à une invagination peu serrée dont l'opérateur n'a pas retrouvé de traces. Après désinvagination nous observons souvent des appendices impressionnants, violacés, rappelant l'aspect des appendices en voie de gangrène, alors que le côlon est sain. Nous regrettons d'ailleurs que l'observation ne comporte ni l'examen histologique de l'appendice, ni l'examen bactériologique de son contenu, ni renseignement sur l'état des ganglions de la région iléo-cæcale. Personnellement nous n'oserions pas éliminer catégoriquement l'hypothèse que nous venons de vous soumettre.

Il n'en reste pas moins que parfois l'appendicite du nourrisson simule de plus ou moins loin l'invagination, s'accompagne de selles glaireuses sanguinolentes comme dans le cas de Croisier, de crises douloureuses intermittentes, comme dans une observation personnelle. Mais dans ces 2 cas la fièvre était élevée. Q'une appendicite hémorragique détermine chez le nourrisson des émissions de sang par l'anus, le fait n'aurait rien pour nous suprendre, car nous avons insisté depuis longtemps sur la tendance aux hémorragies de l'intestin des nourrissons. Une simple appendicectomie, une réduction manuelle ou opératoire d'une hernie étranglée, tout contact intestinal au cours d'une intervention suffisent à déterminer des hémorragies intestinales dans les jours suivants chez les tout-petits. Et peut-être dans le cas de Graffin, qui a trouvé un cæcum épigastrique, une plicature ou un volvulus du cæcum se surajoutait-il à l'appendicite, favorisant l'hémorragie intestinale.

Mais qu'il s'agisse d'une appendicite secondaire à une invagination, ou d'une forme spéciale d'appendicite, il reste néanmoins à féliciter M. Graffin du succès de son intervention et à tirer argument de cette observation en faveur des chirurgiens qui préconisent la vérification opératoire des désinvaginations par lavement, par mesure de sécurité, et notamment pour enlever l'appendice s'il est malade. Nous ne pensons

pas que cette vérification soit toujours nécessaire lorsqu'il existe des tests certains de désinvagination, mais elle est justifiée dans certains cas, en particulier dans les invaginations fébriles, et toutes les fois qu'il existe le moindre doute sur l'intégrité de la désinvagination.

M. **Pouliquen :** Dans le cas intéressant rapporté par M. Fèvre, j'ai l'impression qu'il s'agissait d'une invagination intestinale réduite plutôt que d'une appendicite vraie. L'appendice, au sortir d'un boudin d'invagination, peut facilement être pris pour un appendice malade : il est rougeâtre et contient un liquide hémorragique. Peut-il s'infecter par suite de l'étranglement qu'il vient de subir ? C'est possible, mais le fait n'a jamais été prouvé.

La présence de sang dans les selles, observée chez le malade de Graffin, doit être extrêmement rare en cas d'appendicite, je sais que le fait a été signalé, par exemple, dans une observation de la thèse de Stéphan, mais ne s'agissait-il pas encore là d'une invagination réduite ?

En réalité, le diagnostic de l'appendicite chez le nourrisson et les enfants de deux et trois ans est très difficile parce que l'enfant ne renseigne pas et qu'il pousse des cris dès qu'on lui touche le ventre, c'est de la médecine « vétérinaire ». Il n'y a qu'un moyen de faire un bon examen chez ces tout-petits, c'est de *pratiquer la palpation sous anesthésie générale.*

L'année dernière j'ai eu l'occasion de le faire à trois reprises différentes et à chaque fois j'ai été tout étonné des renseignements fournis par cette exploration. La paroi abdominale étant très mince et souple on sent admirablement le moindre empâtement de la fosse iliaque, si bien que j'ai pu affirmer ainsi de façon certaine le diagnostic d'appendicite chez un nourrisson dont la crise ne datait que de vingt heures environ.

La conduite à tenir en cas d'hésitation me paraît devoir être la suivante : tout préparer pour une opération, endormir l'enfant, bien palper la fosse iliaque droite et opérer si elle est le moindrement engorgée. Si elle est vide, donner un lavement baryté pour éliminer ou confirmer le diagnostic d'invagination intestinale.

M. **Fèvre :** J'ai la satisfaction de voir que M. Pouliquen, dont l'expérience clinique est infiniment précieuse, apporte un appui à l'hypothèse que j'avais faite de la possibilité d'une invagination désinvaginée, laissant derrière elle un appendice violacé, paraissant considérablement enflammé. Lorsque le clinicien hésite entre invagination et appendicite, il convient en effet de rechercher d'abord le boudin sous anesthésie, mais si cet examen demeure négatif il faut évidemment intervenir pour éviter les méfaits d'une appendicite possible.

M. **Rouhier :** Il est évident que M. Fèvre nous a donné la principale raison pour laquelle on ne diagnostique que rarement l'appendicite chez le nourrisson, laquelle est qu'il ne peut indiquer où il souffre. Pourtant il me semble qu'il existe peut-être une raison pour laquelle l'appendicite doit être réellement peu fréquente chez le nourrisson, c'est la question alimentaire. En effet, le nourrisson n'absorbe que du lait et de la bouillie, au moment où l'alimentation de l'enfant devient brusquement plus variée, ne peut-il se produire un bouleversement fonctionnel qui favorise l'infec-

tion appendiculaire ? J'ai vu dans l'autre guerre, et aussi dans celle-ci, quoique moins nettement, quelque chose d'analogue pour les paysans mobilisés qui, mis brusquement à une alimentation carnée beaucoup plus abondante qu'ils n'y sont accoutumés, payent aussitôt à l'appendicite un tribut beaucoup plus lourd.

M. **H. Mondor**: Puisque Fèvre invoque la littérature, je me permets de rappeler que, malgré les statistiques de Abt, l'appendicite aiguë des nourrissons reste rare, et, d'autre part, que certains travaux américains, ceux de Peterson en particulier, ont montré l'association fréquente de l'appendicite et de l'invagination et le rôle peut-être déclenchant de la première. Je demande à Fèvre, qui a l'expérience des chiffres des Enfants-Malades, ce qu'il pense de cette opinion et d'une pareille chronologie des accidents.

M. **Fèvre**: Je suis heureux que M. Mondor nous ait apporté des précisions que je n'avais pas cherchées, personnellement, en dehors de la littérature française. Je sais en effet que l'appendicite a été assez souvent accusée d'avoir causé une invagination. A la suite d'invaginations ayant laissé à la traîne un appendice violacé nous avons demandé un certain nombre d'examens histologiques pour savoir si l'appendice pouvait être infecté ou non. Il est très difficile de dire, sur des appendices ainsi prélevés, si les lésions sont celles d'une infection ou d'une congestion par œdème mécanique. Néanmoins les histologistes consultés croyaient plutôt à une simple congestion, avec stase, extravasation vasculaire, car les follicules ne paraissaient pas enflammés et l'infection n'était pas évidente. La clinique vient plaider également en faveur d'une lésion surtout mécanique de ces appendices : en effet l'appendice est généralement laissé en place après intervention, et naturellement après désinvagination par lavement opaque. Or dans les suites opératoires ou dans celles de la réduction mécanique par lavement nous n'observons pas de signes péritonéaux ou de signes d'appendicite, mais ces appendices violacés sont impressionnants et je ne suis pas étonné que les chirurgiens aient tendance à les incriminer. Je ne crois pas que l'appendice soit souvent enflammé avant l'invagination, mais secondairement il peut le devenir, la stase favorisant l'infection.

---

## COMMUNICATIONS

### *De l'arrachement du massif des épines tibiales et de la fracture isolée de leur pointe (à propos de 6 cas personnels),*

par MM. **E. Sorrel, Jomier** et **Compagnon.**

Nous avons vu en quelques années 5 cas d'arrachement du massif des épines tibiales. Voici, très brièvement résumées, les 5 observations :

Observation I. — Dup... (Pierre), dix ans, entre dans le service le 22 novembre 1935. Chute de bicyclette quinze jours auparavant, entraînant une impotence fonc-

tionnelle complète. La position du membre au moment de la chute ne peut être précisée.

A l'examen, le 22 novembre : genou gros, chaud, *hémarthrose importante*, *pas d'ecchymose sous-cutanée*, mouvements de flexion et d'extension du genou très limités, quadriceps notablement atrophié. La radiographie montre une fracture par arrachement du massif des épines tibiales : le fragment, assez important, est déplacé et basculé en haut, faisant une forte saillie dans l'articulation.

23 novembre 1935 : intervention, incision transversale en fer à cheval, passant par le milieu de la rotule. On constate l'intégrité de la capsule et de l'appareil ligamenteux superficiel, section transversale de la rotule donnant un jour très large sur l'articulation. Le fragment tibial comprend le massif des épines et une partie de la cavité glénoïde interne ; sa partie externe et postérieure tient encore au plateau tibial externe et forme charnière ; sa partie interne et antérieure est relevée presque verticalement, la surface de section regarde en avant et en dedans. Les ligaments croisés sont relâchés, la corne antérieure du ménisque interne s'insère en avant du fragment fracturé dans l'espace interglénoïdien, mais la corne antérieure du ménisque externe s'insère sur le fragment fracturé lui-même. On ne pourrait donc, sans inconvénient grave, enlever ce fragment osseux (fig. 1),

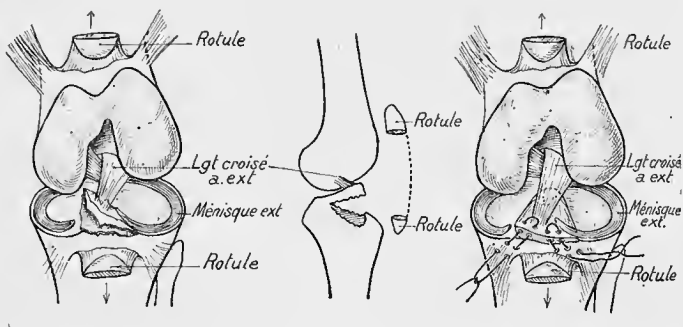



Fig. 1. — Arrachement du massif des épines tibiales. Intervention par voie transrotulienne transversale. Remise en place et maintien du fragment osseux par des anses de catgut se fixant au tibia. Cas Dup... (Pierre); dix ans, 23 novembre 1935.

un catgut à résorption lente est passé à travers la partie antéro-interne du fragment ; on lui fait traverser le plateau tibial interne et on le noue juste en dehors de l'apophyse tibiale antérieure. Un autre catgut amarre de la même façon la partie antéro-externe du fragment au plateau tibial externe ; le fragment est ainsi solidement fixé en bonne place (fig. 1) : cerclage de la rotule au catgut à résorption lente, réfection des plans fibreux et cutané, plâtre.

25 novembre 1935 : radio de contrôle : le massif des épines est bien fixé à sa place normale.

27 janvier 1936 : reprise progressive de la marche.

10 juin 1936 : l'enfant marche et court normalement ; l'extension est complète, la flexion n'atteint encore que 90°. Sur les radiographies, le fragment paraît soudé en bonne place, la rotule est bien réparée et on voit à peine la trace de la section.

Obs. II. — Mar... (Huguette), quatorze ans, entre le 11 mai 1937 dans le service. La veille, au cours d'une séance de gymnastique à l'école, elle a fait une chute ; la jambe gauche étant en adduction et en rotation interne, douleur vive, impotence fonctionnelle immédiate. *Hémarthrose importante sans ecchymose sous-cutanée*.

Exécutés lentement, les mouvements actifs et passifs sont peu douloureux et restent très étendus. Les radiographies de face et de profil montrent un arrachement du massif des épines, le trait de fracture mordant sur la cavité glénoïde interne ; le déplacement est *peu important*. Une *intervention semble inutile* : repos au lit deux semaines sans appareil.

Le 7 juin 1937, reprise de la marche.

Le 17 juin 1937, l'enfant marche plusieurs heures dans la journée sans fatigue,

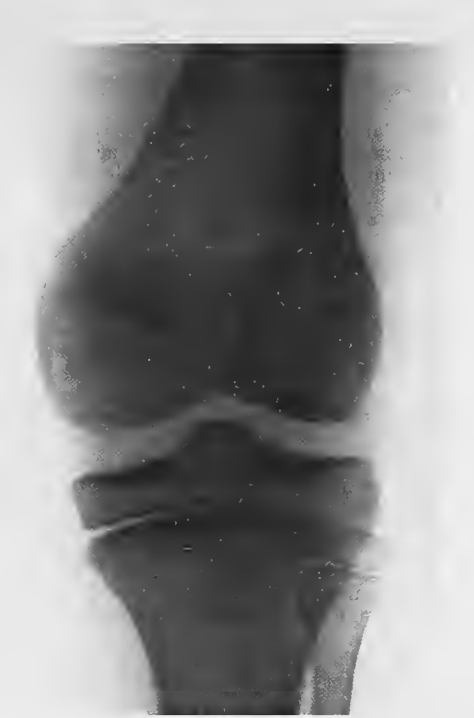


Fig. 2.

Fig. 3.

Fig. 4.

Fig 2, 3 et 4. — Arrachement du massif des épines tibiales
Cas Cham... (Gisèle), 11 ans. Radio du 17 novembre 1940 (face, profil et trois quarts).

sans douleur ; pas d'hydarthrose ; fatigabilité plus grande à gauche qu'à droite. L'enfant reste moins longtemps à cloche-pied sur la jambe gauche que sur l'autre, mais elle s'accroupit et se relève très facilement. L'articulation paraîtrait absolument normale sur les radiographies, n'était une très légère ombre linéaire marquant l'emplacement du trait de fracture.

Obs. III. — Des... (Emilien), quatorze ans, entre dans le service le 30 avril 1939. Le 9 avril, l'enfant a glissé et en tentant de se relever s'est « tordu » le genou gauche. Dès ce moment, flexion irréductible qui persiste à son entrée à l'hôpital.

A l'examen, *hémarthrose*, *sans ecchymose sous-cutanée ;* l'extension complète est impossible et très douloureuse. La flexion est normale. La radiographie montre un arrachement du massif des épines tibiales s'étendant un peu sur la cavité glénoïde interne ; le déplacement n'est pas très important, mais la flexion permanente du genou semble indiquer que le fragment est coincé dans l'articulation ; on *intervient donc*, mais il paraît sage de ne faire tout d'abord qu'une incision exploratrice permettant de faire ensuite une section transversale de la rotule si une voie d'accès plus large est nécessaire.

Le 9 mai 1939, incision para-rotulienne interne verticale, refoulement de la rotule en dehors ; la capsule et les ligaments n'avaient pas été déchirés. Le fragment arraché est assez volumineux ; il porte les deux épines tibiales et comprend une petite partie de la cavité glénoïde interne adjacente ; il est fixé par son bord externe qui forme charnière ; il est un peu soulevé, mais se remet facilement en place et il y reste quand le membre est en extension. Une fixation est donc inutile ; fermeture, plâtre.

Le 8 juin 1937, ablation du plâtre ; bonne cicatrisation. Le résultat paraît devoir être satisfaisant, mais l'enfant est rentré chez lui et n'a pu être suivi.

Obs. IV. — Nau... (Yvette), neuf ans, entre dans le service le 26 août 1940. Chute de bicyclette la veille, sans qu'on puisse faire préciser la position du membre. *Hémarthrose abondante* du genou gauche, *pas d'ecchymose sous-cutanée*, douleur diffuse plus nette à la face interne du genou ; mouvements très douloureux. Ponction ; 300 c. c. de sang. Les radiographies montrent un arrachement du massif des épines, mais le fragment est peu volumineux et ne s'étend pas sur la cavité glénoïde interne ; le déplacement est peu important, à tel point qu'on ne le voit nettement que sur la radiographie de profil. *Une intervention semble inutile.*

Immobilisation plâtrée en extension pendant dix jours. Pansement compressif ensuite.

1er octobre 1940 : mobilisation active et passive du genou ; reprise de la marche. Le 10 octobre 1940, marche normale, un peu de fatigue le soir. L'enfant s'accroupit et se redresse parfaitement. On distingue encore sur la radiographie de profil prise à cette époque le petit fragment fracturé, mais on ne le voit plus sur les radiographies de face, même sur film courbe.

Obs. V. — Cham... (Gisèle), onze ans, est entrée dans le service le 16 novembre 1940. Deux jours auparavant, elle a fait une chute à l'école ; elle est tombée, le genou gauche étant fléchi sous son corps ; deux petites camarades, qui la poursuivaient, sont tombées sur elle, augmentant encore ainsi brusquement la flexion du genou : douleur vive, impotence fonctionnelle immédiate. A l'entrée, *volumineuse hémarthrose*, *pas d'ecchymose sous-cutanée*. Un point douloureux très net à la face interne du genou, mouvements spontanés impossibles, de petits mouvements passifs de flexion et d'extension peuvent être obtenus.

Radiographies et stéréoradiographies :

De face (fig. 2), on voit un trait de fracture partant du tiers externe de la glène interne et passant au-dessous du massif des épines qui est légèrement soulevé ; il s'arrête à la glène externe.

De profil (fig. 3 et 4), la fracture et le déplacement du fragment sont beaucoup plus nets. Le fragment est relevé en haut, mais il semble tenir par sa partie externe ; la fracture bâille en avant et en dedans en écaille d'huître.

23 novembre 1940 : *opération ;* voie d'abord transversale transrotulienne, évacuation de l'hémarthrose. La fracture correspond bien à l'image radiographique : une large écaille osseuse peu épaisse taillée aux dépens d'une petite

partie de la glénoïde interne et du massif des épines tibiales, tenant encore en arrière et en dehors à la glénoïde externe, se dresse dans l'espace articulaire (fig. 5 *a* et *b*). Elle est recouverte du cartilage articulaire glénoïdien qui

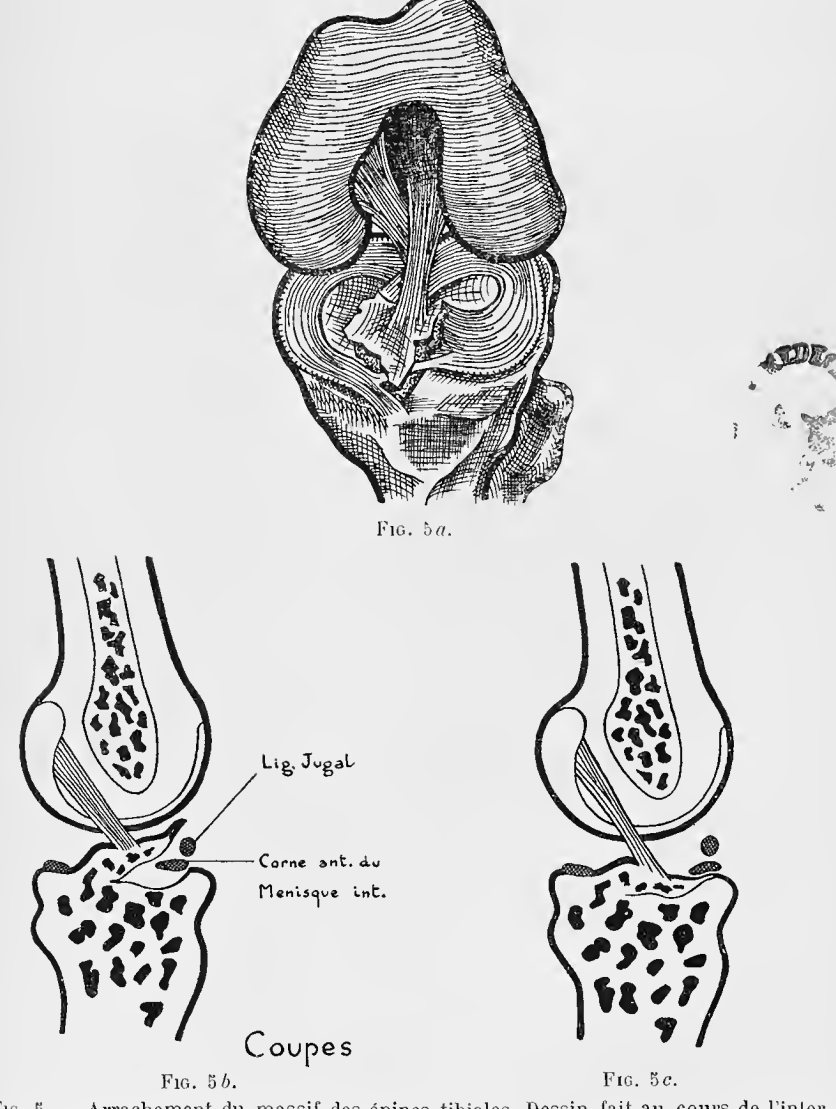



Fig. 5*a*.

Fig. 5*b*. Fig. 5*c*.

Fig. 5. — Arrachement du massif des épines tibiales. Dessin fait au cours de l'intervention et schémas montrant la position respective du fragment, du ligament jugal et du ménisque interne avant et après sa remise en place. Même cas que figures précédentes. Cham... (Gisèle), 23 novembre 1940.

la prolonge en avant et en dedans. Le ligament jugal et la corne antérieure du ménisque interne sont interposés entre le fragment osseux fracturé et son lit ; ils ne présentent aucune lésion : en particulier, le ménisque n'est nullement désinséré. Il paraît évident que la partie antérieure du fragment, grâce à sa souplesse

puisqu'elle est constituée par le cartilage arraché à la glénoïde, a sauté par-dessus le ligament jugal et la corne du ménisque et est maintenant empêchée par eux de revenir à sa place (fig. 5 *b*).

Mais on peut facilement lui faire parcourir en sens inverse le chemin qu'elle avait pris ; le fragment osseux se trouve ainsi ramené en bonne position et le ligament jugal et le ménisque l'y maintiennent (fig. 5 *c*). La contention est suffisante ; on s'en assure en faisant effectuer des mouvements de flexion et d'extension ; le fragment reste bien maintenu.

Les figures ci-jointes, dues à la plume habile d'un externe du service,

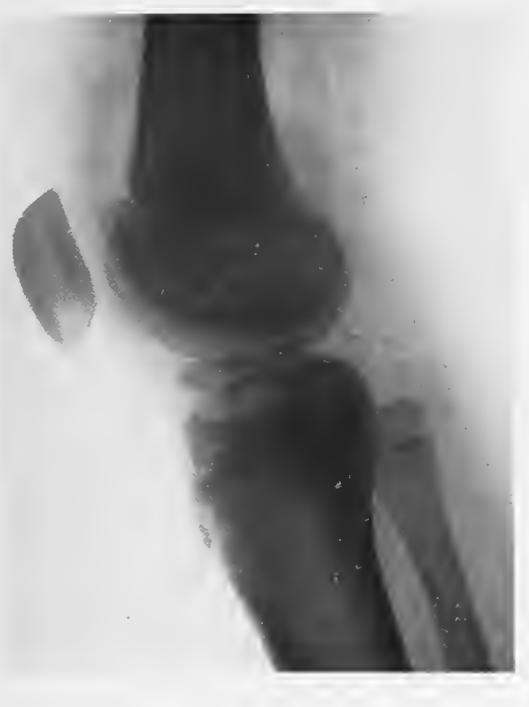


Fig. 6*a*.



Fig. 6*b*.

Fig. 6. — Arrachement dss épines tibiales. Réparation des lésions (côté gauche), six mois après l'opération. Même cas que figures précédentes, Cham... (Gisèle), radio du 28 mai 1941. Remarquer la réparation de la rotule (côté gauche).

M. Pertuiset, et prises pendant l'opération, montrent très bien les lésions.

Fermeture de l'articulation, réfection des ailerons rotuliens, cerclage de la rotule au catgut à résorption lente, plâtre pelvi-pédieux en extension. La radio de contrôle montre une réduction parfaite.

6 janvier 1941 : ablation du plâtre ; mobilisation du genou, massages, contractions volontaires du quadriceps. L'enfant commence à marcher.

15 janvier 1941 : la flexion reste encore très limitée (180-150°). Pas d'hydarthrose, pas de mouvements de latéralité.

28 mai 1941 : mouvements du genou pratiquement normaux. Extension et hyperextension complètes. Flexion à peine moins étendue que celle de l'autre côté. Pas de mouvements de latéralité. Pas de liquide dans le genou. Pas d'épaississement de la synoviale. Rotule parfaitement mobile et de forme régulière. L'enfant marche et court de façon normale ; elle a d'ailleurs depuis longtemps repris sa vie habituelle. La seule séquelle qui persiste encore est un léger degré d'atrophie musculaire de la cuisse. La radiographie montre une consolidation

parfaite du fragment en bonne position. La rotule est bien réparée et on voit à peine la trace de la section (fig. 6).

Quelques remarques peuvent être faites.

Au point de vue clinique tout d'abord : dans nos 5 cas, l'arrachement des épines tibiales a déterminé une *abondante hémarthrose* mais *dans aucun il n'y a eu d'ecchymose sous-cutanée* et dans les 3 cas que nous avons opérés nous avons constaté l'*intégrité de la capsule* et de l'*appareil ligamenteux superficiel ;* on est en droit de penser que dans les 2 autres cas ils n'étaient pas non plus déchirés. L'opinion émise par Costantini et Conniot (1) en 1930, à savoir que le ligament latéral interne est « presque toujours intéressé dans les arrachements de l'épine interne, tout au moins dans ses fibres postérieures », n'a donc pas été vérifiée dans nos cas.

Comme j'ai eu l'occasion de le dire ici même tout récemment, dans les traumatismes fermés du genou, l'existence ou l'absence d'une infiltration sanguine sous-cutanée permettent de savoir si la capsule et ses ligaments sont ou ne sont pas déchirés.

Une hémarthrose abondante *sans* ecchymose sous-cutanée indique qu'il y a arrachement des épines tibiales (ou peut-être déchirure des ligaments croisés) mais *pas* de rupture des ligaments superficiels. Il peut se faire que les deux lésions coexistent mais, si j'en crois ce que j'ai vu, cette coexistence doit être rare. Or, le diagnostic entre ces deux ordres de lésion est important ; si l'appareil ligamenteux superficiel est déchiré, l'intervention s'impose : j'ai opéré quelques cas de ce genre ; les déchirures étaient toujours importantes, la réparation s'est faite très simplement, le résultat a été constamment bon et je suis persuadé qu'il n'en aurait pas été de même si on avait laissé la capsule et les ligaments rompus se cicatriser spontanément.

Dans les cas où il n'existe qu'un arrachement des épines tibiales, par contre — pour parler seulement des lésions qui font l'objet de ma communication — l'*intervention doit se discuter.*

Ce sont les radiographies et surtout les stéréoradiographies qui guident pour savoir s'il faut opérer ou non ; si le fragment osseux est peu volumineux et surtout si son déplacement est peu important et si, par suite, on a la pensée que le fonctionnement du genou ne sera pas gêné, on peut parfaitement s'abstenir : c'est ce que j'ai fait chez mes malades des observations II et IV. Le résultat a été tel que je l'espérais.

Si, au contraire, le fragment, soit par son volume, soit par son déplacement, semble devoir gêner les mouvements articulaires, il faut opérer : c'est ce que j'ai fait chez mes malades des observations I et IV. Dans ce cas, une large voie d'abord s'impose : la voie transrotulienne transversale à la manière d'Alglave m'a donné toute satisfaction. La conduite à tenir vis-à-vis du fragment variera sans doute suivant les cas. Dans ceux que j'ai vus, l'ablation du fragment telle que l'ont faite Rocher (2), Leemans et Hustin (3), dans des circonstances sans doute différentes, eût été un

(1) Costantini et Conniot. La fracture de l'épine tibiale. *Journal de Chirurgie*, février 1930, p. 162.

(2) Rocher. A propos des fractures de l'épine tibiale (5 observations). *Journal de Médecine de Bordeaux*, 10 février 1936.

(3) Leemans. Lésions traumatiques des ligaments croisés du genou. *La Presse Médicale*, n° 73, 11 septembre 1935, p. 1409.

mauvais procédé ; la remise en place de ce fragment s'imposait.

Pour l'y maintenir, on a le choix entre plusieurs moyens : Leriche et de Girardier (4) l'ont fixé par un clou. Venezian également (5). J'ai préféré (obs. I) l'amarrer aux plateaux tibiaux par deux anses de catgut à résorption lente se nouant de chaque côté de l'épine tibiale antérieure. Lorsque je l'ai employé en 1935, je ne savais pas que ce procédé l'avait déjà été et, quand j'ai cité ce fait au Congrès international de Chirurgie orthopédique de Bologne, en 1936 (6), je l'ignorais encore ; ce n'est qu'au cours de recherches bibliographiques faites en vue de la communication d'aujourd'hui que je me suis aperçu qu'en 1926, Van Neck (7) avait publié dans les *Archives franco-belges de Chirurgie* un cas absolument semblable au mien et dans lequel il avait déjà utilisé ce mode de fixation du fragment. En 1937, notre collègue Mathieu a rapporté ici une observation du même ordre de M. Polony (8), de Belfort, datant de février 1934, mais la fixation avait été faite, cette fois, avec un fil métallique qui avait été ultérieurement enlevé. Dans ces 3 cas, le résultat fut excellent. Cette façon d'agir paraît donc recommandable.

Dans certaines circonstances particulières, il peut se faire que toute fixation par corps étranger soit inutile. L'observation V de ce mémoire en est un curieux exemple, mais je ne sais si cette disposition spéciale se rencontrera souvent ; je ne l'ai vue mentionnée dans aucune autre observation.

Une deuxième remarque paraît utile ; l'opinion maintes fois exprimée dans les travaux que nous avons pu lire sur ce sujet est qu'il faut tout d'abord immobiliser le membre sans intervenir et n'intervenir que longtemps plus tard, si le résultat fonctionnel est mauvais. Je ne pense pas qu'il faille agir ainsi : sans parler du temps inutilement perdu, on aura certainement beaucoup plus de difficultés à exécuter une intervention correcte si on la fait plusieurs mois après l'accident et le résultat devra fatalement s'en ressentir.

On peut parfaitement, sur le vu de radiographies et de stéréoradiographies, savoir de suite dans la très grande majorité des cas si le déplacement justifie ou ne justifie pas une intervention. S'il y a doute, plutôt que d'attendre, mieux vaut faire une incision exploratrice latérale, type Gernez, qui permettra de voir le fragment et d'apprécier directement l'importance de son déplacement ; si sa remise en place est inutile, on arrêtera là l'intervention et il n'en résultera pour le blessé aucun dommage ; c'est ce que j'ai fait dans mon observation III. Si, au contraire, la reposition est nécessaire, on complétera l'incision, on fera une section transversale de la rotule et on fixera le fragment.

Une troisième remarque encore : l'*arrachement du massif des épines*

(4) Leriche et de Girardier. Traitement chirurgical des entorses du genou. *Journal de Chirurgie*, juillet 1929.

(5) Venezian. *Archivio di Orthopedia*, 1927. p. 211.

(6) Sorrel (E.). *III*e *Congrès International de Chirurgie orthopédique*. Bologne, 1936, p. 274.

(7) Van Neck. Arrachement de l'épine du tibia. *Archives Franco-Belges de Chirurgie*, 1926, p. 832.

(8) Polony. Cerclage temporaire pour fracture de l'épine tibiale. Rapport Mathieu. *Mém. Acad. Chir.*, 1938, p 803.

*tibiales* semble ne se voir que chez les sujets *jeunes*. Toutes les observations publiées sont celles d'enfants ou d'adolescents, exceptionnellement de jeunes adultes. Mes 5 observations concernent des sujets de neuf à quatorze ans. Le fragment a toujours la même forme ; il est peu épais, en écaille et comprend une partie de la glène interne. Il semble bien s'agir d'un arrachement par le ligament antéro-interne. Pourquoi cette lésion est-elle toujours la même et ne se voit-elle que chez les sujets jeunes ? La façon dont se fait l'ossification des plateaux tibiaux n'en donne pas l'explication : il n'y a pas de point épiphysaire spécial formant le massif des épines et se soudant tardivement. Peut-être la structure des plateaux qui sont formés de tissu spongieux recouvert d'une mince lame de tissu compact en est-elle la raison ?

L'adulte semble faire plus volontiers une rupture des ligaments croisés ; il fait aussi des *fractures isolées de l'une ou l'autre épine*, mais elles sont très différentes de l'arrachement du massif commun dont nous venons de parler. C'est une sorte de décapitation de l'épine probablement produite par le choc direct du condyle fémoral qui, dans un violent mouvement de latéralité, vient buter contre elle. Nous en avons observé, l'an dernier, 1 cas tout à fait typique.

Au cours d'un très important traumatisme (motocyclette contre camion) qui avait par ailleurs déterminé une très grave fracture ouverte de Monteggia avec paralysie radiale, un soldat de vingt-quatre ans eut une violente contusion du genou avec hémarthrose abondante et épanchement sanguin sous-cutané très étendu. La radiographie montrait la disparition de l'épine externe et une fracture sans déplacement de l'extrémité antérieure du fémur. Quatre mois plus tard, alors que le blessé marchait depuis longtemps, il sentit sous la peau de la face externe du genou un petit corps étranger dur : c'était la pointe de l'épine tibiale qui avait migré sous les téguments et que nous avons enlevée à l'anesthésie locale.

Mais ces fractures isolées de la pointe d'une épine sont de toutes petites fractures sans grande conséquence ; elles n'ont pour ainsi dire rien de commun avec l'arrachement du massif des épines, lésion importante destinée à laisser dans bien des cas derrière elle une infirmité grave si on n'intervient pas en temps utile, et susceptible aussi de guérir sans laisser aucune trace, si l'intervention nécessaire est faite au moment opportun.

## *Action clinique du sulfathiazol sur les staphylococcies,*

par M. **G. Menegaux** et M[lle] **Stalhand.**

Si, lors de leur découverte, les sulfamides ont été reconnus actifs contre le streptocoque, leur polyvalence a été rapidement décelée et de nombreux travaux ont montré qu'ils agissent aussi avec efficacité contre le pneumocoque, le gonocoque, etc... Cependant, il est incontestable que l'action de ces corps est moins nette sur le staphylocoque.

Sans doute, quelques bons résultats isolés ont été obtenus par quelques auteurs. C'est ainsi que le 1162 F a été utilisé avec succès dans des septicémies puerpérales à staphylocoques (Colebrook et Purdie, 1937), dans des méningites (Bloch et Pacella, 1938 ; Michels et Gonne, 1939 ; Janet, 1940).

L'uliron a paru actif dans certains cas d'ostéomyélite et d'anthrax (Boisserie-Lacroix et Hypoustéguy, 1938).

Le 693 a aussi permis de guérir quelques septicémies à staphylocoques (Fenton et Hodgkiss, 1938 ; O'Brien, 1938 ; Maxwell, 1938 ; Wade, 1939 ; Morice, 1939). Joltrain (1939) a reconnu favorable l'action de ce corps sur quelques furoncles et anthrax. Il y a quelques mois, ici même, Picot et Aurousseau apportaient aussi 3 cas heureux (1940).

Il n'en reste pas moins vrai que le staphylocoque est toujours un des germes les plus résistants à l'action des sulfamides et toutes les recherches de ces dernières années visent à vaincre cette résistance. Tout récemment mon maître, M. Lenormant, insistait à cette tribune sur l'association de la solution iodo-iodurée au traitement sulfamidé, selon la suggestion de M. Legroux et il relatait 2 cas d'anthrax guéris très rapidement par cette thérapeutique mixte.

D'autres auteurs ont mis à l'étude de nouvelles séries de corps sulfamidés. Dans l'une de ces séries, le noyau thiazol remplace le noyau pyridine du Dagénan. Le plus simple de ces corps est le p-amino-phényl-sulfamido-thiazol, 2090 R P, ou encore, par abréviation, sulfathiazol. Il répond à la formule chimique :

$$NH^2\langle\bigcirc\rangle SO^2NH - C\left\langle\begin{array}{l} S - CH \\ \qquad \; \| \\ N - CH \end{array}\right.$$

L'activité du 2090 a été étudiée expérimentalement depuis deux ans environ. Son action bactériostatique *in vitro* s'est montrée, sur tous les germes (y compris le staphylocoque), supérieure à celle du 693 et par conséquent du 1162 F (R. L. Mayer, Acad. de Méd., 23 avril 1940). Sur les infections expérimentales de la souris, il a été reconnu aussi actif que les autres sulfamides, à la condition toutefois que son absorption soit bien répartie uniformément sur toute la journée.

Cliniquement, le 2090 a été largement étudié dans les infections gonococciques et pneumococciques, notamment en France par Célice, Gournay, Gaté, Durel. Sa caractéristique est sa bonne tolérance qui l'a fait prescrire lorsque le 693 n'était pas bien toléré.

Le sulfathiazol a été utilisé par quelques auteurs dans les staphylococcies. Citons ainsi quelques observations de septico-pyohémie (Fitch, février 1940, Keliher et Carlen, mars 1940), 2 cas de septicémie à staphylocoques (Stirling, juillet 1940), 1 cas de méningite (Dietel et Kaiser, août 1940) guéris par le sulfathiazol.

Les deux études les plus vastes sont celle de Spink et Hansen en novembre 1940 (15 staphylococcémies guéries, 7 furoncles et anthrax) et celle de Beling et Abel en janvier 1941 (13 anthrax, 12 furoncles et 15 abcès). Tous ces auteurs ont été satisfaits de l'emploi du 2090 et le recommandent particulièrement.

Nous relatons aujourd'hui une série personnelle de 25 malades traités par le sulfathiazol. Elle comprend 21 furoncles ou anthrax et 4 abcès tubéreux de l'aisselle. Nous avons systématiquement fait déterminer le microbe en cause ; dans quelques cas seulement il s'agissait d'un staphylocoque blanc ; tous les autres concernaient des infections par le staphylocoque doré.

L'examen des urines fut fait dans tous les cas ; dans toute cette série,

il n'y a pas un diabétique. Le traitement local de la lésion inflammatoire fut à base de pulvérisations et de pansements à la pommade au propidon. Les abcès tubéreux de l'aisselle furent incisés à la première consultation.

Voici tout d'abord un bref résumé des observations :

1° Mme C..., quarante-quatre ans. Furoncle du front ; diametre : 1 centimètre. Doses quotidiennes de 2090 : 5 grammes, 5 grammes. Elimination du bourbillon en quarante-huit heures. Doses nouvelles : 4 grammes, 4 grammes, 3 grammes, 3 grammes. Cicatrisation complète en cinq jours.

2° Mlle J..., seize ans. Furoncle du sourcil. Œdème étendu des deux paupières. Doses prescrites : 5 grammes, 5 grammes, 4 grammes, 4 grammes. Guérison complète en sept jours.

3° M. E..., vingt-deux ans. Furoncle du genou droit. Folliculite du menton. Doses quotidiennes de 2090 : 5 grammes, 5 grammes, 4 grammes, 4 grammes, 3 grammes, 3 grammes. Céphalée intense ayant débuté avec le traitement et cessant avec lui. Le quatrième jour, disparition de tous les phénomènes inflammatoires et cicatrisation obtenue. Une semaine après, revient avec un petit anthrax de la grandeur d'une pièce de 2 francs à la nuque. Mêmes doses prescrites. Guérison complète en dix jours.

4° M. P... Anthrax de la région trochantérienne. Auréole inflammatoire de 7 à 8 centimètres de diamètre. Doses prescrites : 5 grammes, 5 grammes ; le bourbillon s'élimine et l'auréole diminue. Une prise de 4 grammes seulement dans la journée suivante s'accompagne d'une reprise de l'infection (augmentation de l'auréole, apparition d'un nouveau furoncle). Doses quotidiennes prescrites : 6 grammes, 6 grammes, 6 grammes, 6 grammes. Disparition complète des phénomènes inflammatoires ; cicatrisation presque obtenue. Nouvelle apparition de deux petits furoncles huit jours après. Doses : 7 grammes, 7 grammes, 6 grammes. Guérison définitive.

5° M. Le G..., soixante et un ans. Anthrax de la cuisse ; diamètre, 3 centimètres ; auréole inflammatoire de 8 centimètres. Doses de 2090 : 6 grammes, 6 grammes, 5 grammes, 5 grammes, 4 grammes, 4 grammes. Pas d'intolérance. Complètement cicatrisé onze jours après le début du traitement.

6° M. F..., trente-neuf ans. Furoncle de l'avant-bras ; diamètre, 5 centimètres. Doses, 3 gr. 50, 3 gr. 50. Se plaint d'asthénie et de lombalgie. Localement, le cratère est fermé ; l'inflammation a disparu.

7° M. J..., trente-quatre ans. Furoncle du genou ; auréole, 5 centimètres ; adénopathie inguinale. Doses : 5 grammes, 5 grammes. Le troisième jour, le bourbillon est éliminé ; plus d'œdème, ni d'adénopathie.

8° M. B... Furoncle de la nuque. Auréole inflammatoire de 4 centimètres. Adénopathie perceptible. Doses quotidiennes de 2090 : 5 grammes, 5 grammes, 4 grammes, 4 grammes. Le cinquième jour, disparition de tout phénomène inflammatoire. Cratère presque cicatrisé.

9° M. M..., soixante-quinze ans. Anthrax de la nuque. Placard de 7 centimètres de diamètre avec 12 petits cratères dont l'un a plus de 1 centimètre de diamètre. Induration de toute la moitié droite de la nuque. Doses quotidiennes : 5 grammes, 5 grammes, 5 grammes. Aucune amélioration. On pousse les doses à 7 grammes par jour (pendant quatre jours). Amélioration rapide, mais aussi céphalée et asthénie. Une diminution de la dose quotidienne (à 3 grammes) entraîne une aggravation ; il faut la remonter à 6 grammes par jour pour que la guérison survienne. En bonne voie de cicatrisation quinze jours après le début du traitement.

10° M. D..., vingt-huit ans. Anthrax de la nuque de 3 centimètres de diamètre ; induration de 6 centimètres de large. Doses : 5 grammes, 5 grammes, 4 grammes,

4 grammes. Elimination du bourbillon et disparition de l'auréole. Six semaines après, petits furoncles du menton et de la nuque ; doses, 7 grammes, 7 grammes. Amélioration immédiate.

11° M. C..., quarante et un ans. Anthrax de l'avant-bras ; cratère de 12 millimètres ; auréole de 1 centimètre. Doses quotidiennes : 7 grammes, 6 grammes, 6 grammes. Amélioration nette, mais qui paraît insuffisante. Doses : 7 grammes, 7 grammes. Elimination du bourbillon ; disparition de l'auréole ; pas de signes d'intolérance.

12° M. L..., trente-trois ans. Abcès tubéraux de l'aisselle ayant déjà été incisé quatre fois. Doses de 2090 : 5 grammes, 5 grammes, 4 grammes, 4 grammes. Asthénie, céphalée, diarrhée. Evolution locale rapide vers la guérison. Subit deux cures de consolidation à huit jours d'intervalle (6 grammes, 6 grammes, puis 7 grammes, 7 grammes).

13° Mlle D... Furoncle de la base du nez ; orgelet de la paupière supérieure ; petit furoncle de l'avant-bras. Prend par erreur 5 grammes, puis 4 grammes de 2090. Nouvel élément à la joue droite. Doses : 7 grammes, 7 grammes. Disparition en quarante-huit heures de tout élément inflammatoire.

14° Mme G... Abcès tubéreux de l'aisselle récidivant depuis un mois. Incision. Doses : 7 grammes, 7 grammes. Disparition de tous les phénomènues inflammatoires.

15° Mme T... Abcès tubéreux de l'aisselle récidivant depuis six semaines. Doses : 4 grammes, 3 grammes, 2 grammes. Récidive. Doses : 7 grammes, 7 grammes, 6 grammes, 5 grammes. Guérison. Cure de consolidation une semaine après : 7 grammes, 7 grammes, 7 grammes.

16° M. D..., cinquante-deux ans. Anthrax de la nuque ; cratère de 12 millimètres ; infiltration de 6 centimètres. Doses : 7 grammes, 7 grammes. Elimination du bourbillon ; l'induration n'a plus que 3 centimètres de diamètre. Doses : 7 grammes, 6 grammes. Asthénie. Doses : 6 grammes, 6 grammes, puis 5 grammes, 5 grammes. Cicatrisation.

17° M. V..., cinquante-cinq ans. Anthrax de la région scapulaire ; diamètre, 5 à 6 centimètres. Doses prescrites : 7 grammes, 7 grammes, 7 grammes, puis 6 grammes, 6 grammes. Anthrax en voie de cicatrisation. Quelques points disséminés de folliculite.

18° M. K..., dix-neuf ans. Anthrax de la nuque de 5 à 6 centimètres de diamètre. Folliculite au menton et à la main gauche. Doses : 7 grammes, 7 grammes, 7 grammes, 6 grammes, 6 grammes. Guérison rapide. Quatre jours après, furoncle de la cuisse. Doses : 6 grammes, 6 grammes, 6 grammes. En bonne voie de cicatrisation.

19° M. D..., quarante ans. Furonculose ancienne. Deux furoncles en évolution, à la jambe (14 millimètres de diamètre) et à la cuisse (12 millimètres). Doses prescrites : 7 grammes, 7 grammes, 5 grammes, 5 grammes, 4 grammes, 4 grammes, 3 grammes. Le furoncle de la jambe s'est vidé et est recouvert d'une croûtelle ; celui de la cuisse a avorté.

20° M. P..., soixante ans. Furoncle de l'avant-bras ; diamètre, 2 centimètres. Doses de 2090 : 3 grammes, 3 grammes, 3 grammes. Guérison en trois jours.

21° M. B..., quarante et un ans. Furoncle de l'avant-bras ; diamètre, 4 à 5 centimètres. Lymphangite jusqu'au coude ; adénopathie épitrochléenne et axillaire. Doses : 7 grammes, 7 grammes. Régression telle qu'il ne subsiste plus qu'une teinte rouge de la peau ; au niveau du cratère, lésion presque épidermisée. Doses : 6 grammes, 6 grammes, 6 grammes, puis 5 grammes, 5 grammes, 5 grammes pour consolidation.

22° Mme L..., vingt-six ans. Anthrax de la lèvre inférieure ; diamètre, 2 centimètres ; 6 cratères visibles. Doses de 2090 : 7 grammes, 7 grammes. Vomissements répétés. On prescrit 2 gr. 50, 2 gr. 50. Guérison, cinq jours après le début.

23° M. H..., trente-trois ans. Furoncle de la lèvre supérieure ; auréole de 1 cent. 5. On prescrit 7 grammes, 7 grammes. Traitement nul ou pas suivi. Extension de l'infiltration vers le sillon naso-génien. On abandonne le 2090 et on prescrit du propidon.

24° M. L..., trente-sept ans. Anthrax de l'épaule gauche ; diamètre de 2 centimètres ; auréole de 3 centimètres. Doses : 7 grammes, 7 grammes, 7 grammes, 6 grammes, 6 grammes. Guérison. Arrêt du traitement puis, à nouveau, 6 grammes, 6 grammes, à titre de consolidation.

25° M. Van C..., vingt ans. Abcès tubéreux de l'aisselle ; deux abcès de 3 centimètres chacun. Incision. Doses prescrites : 7 grammes, 7 grammes, 7 grammes. Amélioration nette et rapide.

Analysons de près ces observations. Tout d'abord, l'action du 2090 a toujours été d'une netteté évidente. Dans I seul cas (obs. XXIII), au bout de quarante-huit heures, l'inflammation avait continué à progresser et nous avons été obligés de passer aux injections de propidon. Pourtant, nous ne pouvons le porter au passif de la méthode, car il s'agissait d'un malade de consultation, non hospitalisé, qui paraît ne pas avoir absorbé les doses prescrites de sulfathiazol.

Dans tous les autres cas, l'amélioration est évidente et immédiate. En vingt-quatre ou quarante-huit heures au plus, les lésions suppurées se ramollissent et les bourbillons s'éliminent, en même temps que l'induration périfocale rétrocède et finit par disparaître. Les lésions jeunes où le bourbillon n'est pas encore formé, avortent sans suppuration ; elles s'aplatissent et s'assèchent en quelques jours. Les poussées de lymphangite et d'adénopathie concomitantes régressent elles aussi.

Ce qui nous a frappés, c'est la rapidité d'évolution des lésions. Nous n'avons jamais constaté une aussi franche et rapide régression après la mise en œuvre d'autres thérapeutiques, sauf peut-être après le propidon. A titre d'exemple, voyez l'observation XXI, où, en quarante-huit heures, une induration inflammatoire de 4 à 5 centimètres a entièrement disparu avec les traînées de lymphangite et les adénopathies. Voyez aussi l'observation V : l'anthrax avait un cratère de 3 centimètres de large ; l'auréole inflammatoire périfocale atteignait 8 centimètres de diamètre ; or, cet anthrax était entièrement cicatrisé onze jours après le début du traitement par le sulfathiazol.

Mais, pour obtenir des résultats aussi marquants, *il est nécessaire de prescrire de fortes doses et de les donner d'emblée ;* il faut, dès le début du traitement, frapper fort et ne diminuer les doses qu'au bout de quelques jours, une fois l'amélioration manifeste.

Nous avons obtenu quelques bons résultats avec l'absorption quotidienne de 5 grammes. Mais cette dose est en général insuffisante : ainsi (obs. IV), des doses successives de 5 grammes, 5 grammes, 4 grammes n'ont pas amené d'amélioration et la lésion n'a cédé qu'avec 7 grammes ; de même, dans l'observation IX, l'anthrax n'a pas été influencé par deux doses quotidiennes de 5 grammes, alors qu'il a rétrocédé immédiatement dès que la dose a été portée à 7 grammes. Dans d'autres cas, une dose insuffisante n'a pas empêché l'infection staphylococcique de se

porter ailleurs ou de récidiver : un nouvel élément furonculeux s'est développé à la suite de l'absorption de 5 grammes, puis 4 grammes ; un abcès tubéreux a récidivé à la suite de 3 doses faibles, respectivement de 4 grammes, 3 grammes, 2 grammes.

Il résulte de notre expérience que nous considérons actuellement que la dose de 7 grammes est la dose optima au moins pendant les deux premiers jours. Ajoutons aussi que les 14 comprimés que représentent cette dose quotidienne doivent naturellement être également répartis dans la journée, pour réaliser une imprégnation sanguine et tissulaire régulière.

Il faut ensuite que *le traitement soit continué pendant un laps de temps suffisant et à doses suffisantes*, c'est-à-dire jusqu'à ce que tous les phénomènes inflammatoires aient entièrement disparu et que les lésions soient en pleine réparation. C'est faute d'avoir appliqué ce principe que, dans l'observation III, une dose totale de 24 grammes en six jours fut suivie, une semaine après la fin du traitement, de l'apparition d'un nouvel anthrax.

Il y a, de plus, un réel intérêt à faire faire *une cure de consolidation* pour éviter les récidives. Elle peut être courte, de deux jours seulement, à la condition que la dose prescrite soit assez forte. Nous donnons actuellement une semaine après la fin du premier traitement, deux jours la dose quotidienne de 7 grammes, puis une semaine après, à nouveau deux fois 6 grammes.

Le sulfathiazol, même à ces doses fortes, est généralement bien toléré. Nous avons pourtant observé une fois des vomissements, une fois de la diarrhée. Trois fois, une céphalée rebelle est notée dans nos observations ; elle a toujours cédé avec la suppression du médicament. Par contre, il est incontestable que les malades soumis à l'action du 2090 sont toujours assez fatigués. Cet état peut même aller jusqu'à une asthénie profonde. Ce fait nous a paru tellement constant et tellement net que nous considérons d'une manière formelle que le sulfathiazol ne peut pas être prescrit comme traitement ambulatoire. Pour l'administrer facilement, il faut obligatoirement mettre les malades au lit pendant toute la durée du traitement.

Avec ces réserves, nous concluons que le 2090 paraît avoir contre le staphylocoque une action plus importante et plus régulière que les autres composés sulfamidés. Il paraît aussi être mieux toléré. A ces deux titres, il nous semble que l'introduction du sulfathiazol dans notre arsenal thérapeutique constitue un progrès certain et que son étude plus approfondie est souhaitable.

M. **Sauvé**: Les observations de mon ami G. Menegaux sont très intéressantes ; qu'il me permette toutefois deux considérations qui me forcent à poser quelques réserves.

La première concerne la tolérance du sulfathiazol (2090). Je viens d'observer sur un médecin de cinquante-trois ans, traité pour une staphylococcie par le sulfathiazol, des accidents consistant en troubles dysphagiques considérables, asthénie extrême, obnubilation. Sans doute ce malade avait présenté un an auparavant un ictus cérébral ; toutefois je dois dire que ces accidents ont commencé exactement à l'administration du sulfathiazol et ont disparu quand il a cessé d'être administré.

Dans le cas particulier, le germe sanguin a été finalement reconnu comme un streptocoque peu hémolytique, et le malade a guéri je ne dis pas par, mais à la suite de soludagénan et d'un abcès en fixation.

La seconde considération est d'ordre purement théorique, je crois toutefois devoir la présenter. Le staphylocoque est un germe très particulier, doué d'une vitalité très particulière, s'adaptant à tous les tissus, à toutes les contingences, à tous les agents thérapeutiques. Il est autrement coriace que le streptocoque, bruyant sans doute, mais de vie brève et peu résistant aux agents thérapeutiques.

Il faut se méfier d'un agent simplement bactériostatique, et non bactéricide, fût-il le 2090, dans les staphylococcémies. Il arrêtera peut-être momentanément l'évolution de la staphylococcémie : pour être convaincu qu'il aura une action définitive d'arrêt et de guérison contre un germe aussi résistant, aussi coriace que les innombrables souches de staphylocoque, je réserverai mon opinion jusqu'à ce qu'on ait produit de nombreux cas de guérison de staphylococcémie par le 2090. Jusque-là, je continuerai à tenir les infections sanguines *confirmées* par les staphylocoques comme les plus tenaces et les plus résistantes qui soient aux différents agents thérapeutiques.

M. **Menegaux** : Je remercie M. Sauvé de vouloir bien nous donner les impressions qu'il a pu recueillir sur l'utilisation du sulfathiazol. J'ai simplement dit ce que j'ai vu dans 25 cas où le sulfathiazol paraissait mieux toléré que d'autres sulfamides à la même dose.

## *Fractures doubles et non récentes du tibia avec volumineux fragment intermédiaire. Extraction, préparation et reposition du fragment intermédiaire. Double ostéo-synthèse. Consolidation correcte. Trois observations,*

par MM. **Pierre Brocq**, **R. Chabrut** et **F. Poilleux.**

Observation I (Dr Chabrut). — M. G..., blessé le 20 juin 1932, présente une double fracture de la jambe droite, avec importante déformation.

Fracture tibiale à l'union des tiers supérieur et moyen, légèrement oblique en bas et en dehors.

Une deuxième fracture du tibia à l'union des tiers moyen et inférieur.

Double fracture du péroné en regard des lésions tibiales.

En outre, au niveau des deux foyers de fractures, il existe de petites esquilles. A deux reprises, essai de réduction et immobilisation plâtrée. La réduction n'étant pas obtenue, on décide d'intervenir, le 24 juillet 1932, trente-cinq jours après *l'accident*.

*Opération* (Dr Chabrut), 25 juillet 1932 [radios 1, 2, 3].

Longue incision interne. Au cours de la libération des foyers de fractures, le fragment intermédiaire, long de 18 à 20 centimètres, correspondant au tiers moyen de l'os, se détache complètement. On le nettoie sur la table d'instruments et on le met dans du sérum chaud.

Nettoyage et avivement des extrémités tibiales des deux foyers. On essaye alors de remettre en place le fragment intermédiaire. Cette reposition est impossible, probablement du fait du manque de traction, on résèque sur la table d'instruments et à la scie, les deux extrémités du fragment intermédiaire. On arrive ainsi à faire une reposition correcte. La réduction est fixée par deux plaques métalliques à 4 vis. Suture de la peau sur drainage.

Immobilisation plâtrée.

La consolidation est obtenue en deux mois et dès la fin du mois de septembre 1932 on fait marcher le blessé.



Radio 1.



Radio 2.



Radio 3.

En avril 1933, un an après, on enlève le matériel de synthèse. Le blessé entièrement consolidé marche bien, sans appareil et sans canne.

Obs. II (Pierre Brocq) [radios 4, 5, 6]. — Le soldat S..., trente-quatre ans, cultivateur. Victime le 31 octobre 1939 d'un accident de motocyclette. A l'hôpital de



Radio 4.



Radio 5.



Radio 6.

Saint-Omer, on constate une fracture à trois fragments du tibia gauche et une fracture du péroné. En raison de nombreuses phlyctènes, on immobilise dans

une attelle grillagée. Pendant la première quinzaine de novembre, les phlyctènes sont traitées et guéries ; on fait alors un plâtre pour évacuer le blessé. Il arrive le 16 novembre à l'H. O. E. 2, n° 6.



Radio 7.



Radio 8.



Radio 9.

Les radiographies montrent : les 2 fractures transversales du tibia isolant le tiers moyen ; le péroné est fracturé transversalement à hauteur du trait tibial inférieur.

Déplacement en Z sur la radiographie de face. L'axe prolongé du fragment supérieur tombant 6 à 7 centimètres en dedans du bord interne du pied.

De profil, angulation considérable du fragment intermédiaire par rapport aux deux extrémités tibiales sus- et sous-jacentes.

Le 18 novembre 1939, on installe, par une broche transcalcanéenne, une traction continue de 5 kilogrammes. On soigne la peau pendant une dizaine de jours et, le 5 décembre 1939, soit *deux mois et cinq jours après l'accident*, on décide d'intervenir.

*Opération* (Pierre Brocq). — Anesthésie éther : sur la table orthopédique et sous traction continue on aborde les lésions par une longue incision arciforme sur la face interne de la jambe. En dégageant les foyers de fracture, le fragment intermédiaire correspondant au tiers moyen du tibia et long de 10 à 12 centimètres environ se détache complètement, on le nettoie sur la table d'instruments, on ouvre son canal médullaire et on le met dans du sérum chaud pendant que l'on avive les extrémités supérieure et inférieure des deux fragments tibiaux. Remise en place du fragment intermédiaire : réduction relativement facile des deux déformations et contention par 2 plaques de Shermann en acier inoxydable à 4 vis. Les 2 vis inférieures de la plaque inférieure s'étant rompues à la fin du vissage, on pratique un cerclage au fil de bronze ; fermeture de la peau aux crins.

Immobilisation sous traction continue, 1 kilogr. 500 sur l'attelle de Boppe. Après un léger état de choc post-opératoire, nécessitant une transfusion de 150 c. c., l'état général s'améliore rapidement. Le 8 janvier 1940, soit un mois et trois jours après l'intervention, on fait un plâtre circulaire de jambe noyant la broche. Le 5 janvier, on enlève la broche et l'étrier. Le blessé, en parfait état, est évacué sur Deauville. Les radiographies à cette date sont satisfaisantes quant à la réduction. Il n'y a encore aucune ébauche de cal osseux visible.

Le 28 février, deux mois et demi après l'ostéosynthèse, on note sur les radiographies l'apparition d'une importante réaction osseuse sur toute la hauteur du bord interne du fragment intermédiaire et débordant sur les extrémités supérieure et inférieure du tibia. Le blessé est placé le 2 avril dans un appareil de marche de Delbet et renvoyé à Beauvais. En fin avril, sans élévation thermique, une petite collection apparaît sur la face interne du tibia le long de la cicatrice : collection qui disparaît avec quelques pansements chauds, mais estimant que le matériel d'ostéosynthèse est responsable de cette réaction, nous décidons le 6 mai 1940, soit cinq mois après l'ostéosynthèse, d'enlever les plaques. Puis ablation facile et prélèvement à la scie circulaire d'une réglette d'os sur toute la hauteur de la face interne du tibia. Dans la crainte que ce prélèvement compromette la solidité de l'os, on met après l'intervention un plâtre. Vers le 12 mai, le blessé est évacué. Nous avons eu de ses nouvelles en fin juillet 1940, soit environ sept mois après l'intervention initiale. Le blessé était très satisfait et commençait à marcher sans aucun appareil, sans canne.

Obs. III (F. Poilleux) [radios 7, 8, 9]. — Le garde T... (J.), blessé le 13 juin 1940. Présente une double fracture fermée de la jambe droite par traumatisme direct.

L'une siégeant à l'union des tiers moyen et supérieur du tibia, fracture presque transversale avec plusieurs petits fragments.

L'autre siégeant à l'union des tiers moyen et inférieur du tibia, très fortement oblique en bas et en dedans.

Le péroné est fracturé presque transversalement, 2 centimètres au-dessous du col.

Le fragment intermédiaire, correspondant au tiers moyen du tibia, présente une fissuration détachant presque la partie postéro-interne.

De face, déplacement considérable du fragment intermédiaire par rapport aux deux fragments supérieur et inférieur, donnant l'aspect d'un déplacement en Z. L'axe de la jambe tombe nettement en dedans du gros orteil. De profil, le déplacement est encore plus considérable. L'axe tombe presque en arrière du calcanéum. Traité à Lakanal et non consolidé en fin août, le blessé est évacué le 6 septembre sur l'hôpital complémentaire des Petits-Ménages. On décide de faire une double ostéosynthèse.

Opéré le 19 septembre 1940 (Dr Poilleux), soit trois mois après son traumatisme,

anesthésie : narconummal ; éther. Avant l'intervention, on met une broche transcalcanéenne et on installe le malade sur table orthopédique avec traction forte sur l'étrier. Par une grande incision arciforme, sur la face interne de la jambe, on découvre les deux foyers de fractures. Libération du foyer supérieur où l'on trouve de nombreuses petites esquilles. Ce faisant le fragment intermédiaire, long de 10 à 12 centimètres environ, se détache complètement ; après l'avoir nettoyé sur la table d'instruments, on avive ses extrémités, on le met dans du sérum chaud. On nettoie et avive alors les deux extrémités du tibia et on remet en place le fragment intermédiaire. Au niveau du foyer inférieur de fracture, la réduction est facile et la contention est obtenue par une plaque de Sherman en Nickral de 70 millimètres à vis. La réduction est beaucoup plus difficile au niveau du foyer supérieur où la perte de substance, due aux petites esquilles, est telle que l'on ne peut mettre la plaque directement sur la face interne du tibia. On est obligé de laisser une légère angulation du fragment intermédiaire par rapport au supérieur. On fixe par une plaque de Sherman à 4 vis. Immobilisation sur attelle de Boppe avec une traction de 2 kilogrammes environ. Un mois après, le 22 octobre, on met un plâtre circulaire prenant le genou, noyant la broche ; l'étrier et la broche sont enlevés cinq jours plus tard. Le 26 décembre, soit trois mois et demi après l'intervention, on contrôle sur les radios que le foyer supérieur ne paraît pas consolidé. On maintient donc une immobilisation plâtrée. Le blessé est évacué le 21 janvier au Val-de-Grâce et, le 16 février, on fait au blessé une botte plâtrée avec articulation au niveau du genou. Les radios de février, soit cinq mois après l'intervention, montrent que de face l'axe de la jambe est à peu près conservé, mais qu'il dessine une légère courbe à concavité externe. De profil, l'axe est parfait. La fracture inférieure est complètement consolidée, un cal osseux est visible. La fracture supérieure est en voie de consolidation. L'aspect radiographique du fragment intermédiaire n'a subi aucune modification sur les différents clichés que nous avons fait faire au cours de ces cinq mois d'évolution (un cliché par mois).

A propos de ces trois observations nous discuterons deux points : la gravité de l'intervention ; l'évolution biologique du transplant et des deux foyers de fracture.

I. *Une double ostéosynthèse, sur le même os, dans un même temps opératoire, est une opération assez discutée.*

*a*) On la considère comme grave : extraire du champ opératoire tout un segment de tibia de 10 à 20 centimètres de long, augmente les risques d'hémorragie en nappe. Dans un seul de ces trois cas, nous avons observé un état de choc passager après l'intervention par suite d'une hémorragie en nappe, qui nécessita une petite transfusion. Dans les deux autres cas, les suites immédiates furent aussi simples que pour une ostéosynthèse banale. La durée de l'intervention elle-même est peu modifiée par cette double ostéosynthèse.

*b*) On la considère comme difficile et par cela même dangereuse :

La reposition du fragment intermédiaire, enlevé temporairement, pourrait entraîner des manœuvres laborieuses et nuisibles à une bonne asepsie. Cependant, l'usage de la traction continue sur table orthopédique par l'intermédiaire d'une broche transcalcanéenne a rendu l'intervention facile. Le fragment intermédiaire après son ablation du champ opératoire, son nettoyage et son avivement a été temporairement déposé dans un champ imbibé de sérum chaud et enfermé dans une boîte stérile. L'infection des foyers de fracture ne paraît pas plus à craindre dans ces cas que pour une ostéosynthèse simple, si l'on veut bien se plier aux règles de la chirurgie osseuse.

*c*) La double ostéosynthèse compromettrait la réparation osseuse par l'apport d'une trop grande quantité de matériel métallique.

Ici, il nous est difficile d'émettre une opinion. Nos malades ont guéri. Deux ont consolidé sans difficultés sans doute un peu plus lentement que pour une fracture simple. Le troisième est en voie de consolidation définitive. Et encore s'agit-il de 3 cas de fractures sinon anciennes, tout au moins non récentes.

Le matériel de synthèse a toujours maintenu solidement les fragments. Dans l'observation I et II nous sommes réintervenus pour enlever les plaques, nous avons pu constater que les vis tenaient solidement. Le matériel de prothèse a été bien supporté ; dans l'observation n° 2, cependant, vers le cinquième mois, une réaction locale est apparue. Nous avons pu examiner bactériologiquement le liquide de la collection, aussi nous affirmons qu'il s'agissait non d'une réaction inflammatoire, mais, sans doute, d'une réaction d'intolérance au matériel de prothèse et qui a disparu sous l'influence de quelques pansements humides. Pour le malade n° 3, le professeur Mathieu, qui avait bien voulu voir le blessé, avait conseillé à Poilleux de faire comme il l'a fait lui-même, un simple accrochage du fragment intermédiaire à l'extrémité supérieure du tibia et à l'extrémité inférieure par un point de suture, au fil métallique ou aux crins. Poilleux n'a pu suivre ce conseil parce le fragment intermédiaire s'est entièrement détaché au cours des manœuvres de nettoyage des foyers de fractures. Sans doute aurait-il eu la possibilité d'utiliser ce procédé si la fracture avait été récente. Les manœuvres de réduction et d'avivement des fragments auraient été alors moins importantes ; la durée d'évolution en aurait peut-être été raccourcie. Aussi, nous pensons que l'on ne doit pas comparer l'évolution de pareils cas avec celle d'une fracture simple.



Le deuxième point important est l'*évolution biologique de la consolidation de ces deux foyers de fractures.*

Le fragment intermédiaire, dans les 3 observations, a été complètement détaché de ses attaches musculaires puisqu'on l'a déposé sur la table, nettoyé, et ensuite remis en place. Tout s'est donc passé comme si on avait fait, dans ces 3 cas, une greffe osseuse autoplastique, tout en remarquant en outre que : 1° ce transplant était constitué par un fragment de volume considérable et essentiellement d'os compact, épais, peu accessible à la revascularisation ; 2° la greffe était constituée par un fragment d'os remis exactement à sa place normale ; c'était une greffe autoplastique autotopique.

Les travaux classiques et ceux du professeur Leriche ont longuement envisagé l'évolution biologique de ces greffes autoplastiques. Théoriquement, on doit observer plusieurs stades biologiques : mort du transplant, soudure et réhabitation du greffon, raréfaction et absorption du transplant, enfin néoformation osseuse.

Or il n'existe aucun test permettant d'apprécier cliniquement les deux premiers stades : la mort du transplant et sa soudure. Bien que dans 2 observations (II et III) nous ayons demandé tous les mois un cliché radiologique, nous n'avons rien noté d'intéressant sur ces différents films. Le troisième stade de raréfaction et d'absorption du transplant devrait en pratique s'observer sur les clichés. Certes il ne faut pas s'attendre à une disparition complète du greffon, mais nous pensions voir, au niveau des

extrémités, c'est-à-dire là où en principe se fait au mieux la réhabitation, une zone plus ou moins décalcifiée. Or, jamais pendant les mois où nous avons suivi radiologiquement nos malades nous n'avons observé la moindre modification. Aussi nous estimions que la consolidation avait eu lieu par un autre processus. C'est alors que pour le malade n° 2 nous avons eu l'occasion de réintervenir pour enlever le matériel de prothèse. Macroscopiquement, après l'ablation des plaques qui tenaient parfaitement bien, nous avons noté que le fragment intermédiaire dans sa partie moyenne était plus blanc que les deux extrémités supérieure et inférieure du tibia. Le foyer de fracture inférieur ne se voyait plus du tout. L'os se

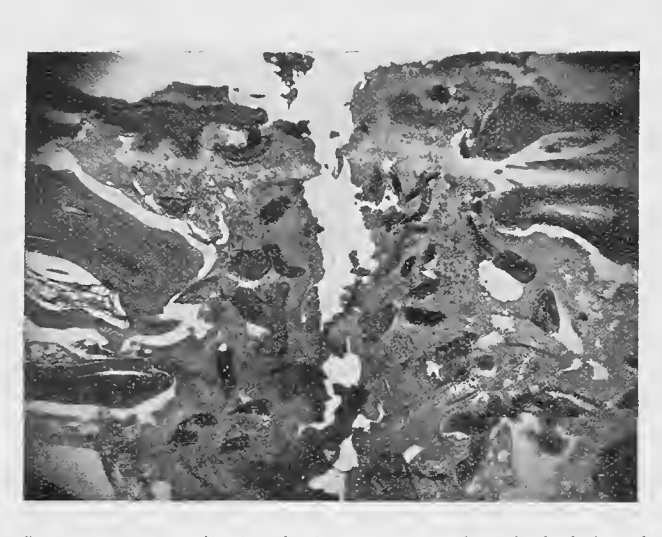


Fig 10. — La coupe passe à l'union du fragment supérieur (à droite) et du fragment intermédiaire (à gauche). L'union **n**'est pas encore complètement réalisée. Les deux fragments ont une structure identique : lamelles osseuses avec ostéoblastes, tissu ostéoïde de cal, petits séquestres en voie de résorption (plus colorés que le tissu osseux vivant). [Microphotographies interprétées par M. Moulonguet.]

continuait sans démarcation de l'extrémité inférieure du tibia sur le greffon avec simplement cette petite modification de coloration. Au niveau du foyer supérieur, la solution de continuité était encore visible sous la forme d'un trait transversal, où la substance comblant l'interstice entre les deux os était moins résistante que l'os voisin. Cet intervalle avait des limites parfaitement nettes, répondant aux extrémités des deux os en présence, mais n'occupait pas en largeur toute la surface interne du tibia. La solidité de ces fragments était assurée par un manchon périostique sur les faces postérieure et antéro-interne du tibia. Il n'existait aucun mouvement de latéralité permettant de conclure à la non-consolidation. Nous avons alors prélevé à la scie circulaire sur toute la face interne du tibia une réglette d'os longue de 20 centimètres environ, large de 1 centimètre, allant jusqu'au canal médullaire, intéressant les deux foyers de fracture et la totalité du transplant. L'ablation de cette réglette ne paraissait pas avoir, en aucune façon, modifié la solidité apparente du tibia. Nous avons néanmoins appliqué au blessé un appareil de marche

de Delbet pour plus de sécurité. C'est cette réglette osseuse que nous avons confiée au professeur agrégé Moulonguet aux fins d'examen histologique. Voici le compte rendu de son examen :

Le fragment osseux prélevé a été séparé en quatre tranches orientées du haut en bas A, B, C, D.

*Sur A* (fig. 10). A la partie supérieure, on note une solution de continuité entre l'extrémité supérieure du tibia et le fragment intermédiaire. L'union n'est pas réalisée. Les deux extrémités en regard montrent l'aspect habituel d'un foyer de

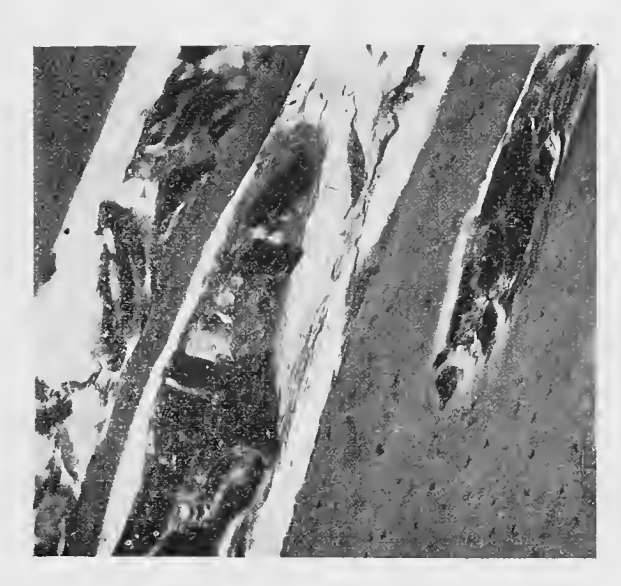


Fig. 11. — La coupe passe par la partie moyenne du fragment intermédiaire. Entre des lamelles osseuses vivantes (avec stéoblastes bien colorées), des séquestres (hypercolorées) sont repris par le tissu médullaire : ce sont les restes non réhabités du greffon. (Microphotographies interprétées par M. Moulonguet.)

fracture : tissu de granulations largement infiltré d'histiocytes granuleux et de cellules migratrices. Dans ce tissu de granulations se voient de petites travées d'os jeune et aussi des travées chondroïdes. Au milieu d'elles, il y a de nombreux micro-séquestres.

*Sur A et B*. On voit que le fragment intermédiaire est formé sur les deux coupes par une lame assez mince de tissu compact à la surface de laquelle se voit une réaction périostique modérée ; et par une couche assez épaisse de tissu spongieux. Tous ces éléments osseux sont vivants, pourvus d'ostéoblastes normaux. La corticale compacte, notamment, présente des strates régulières avec des ostéoblastes allongées, fusiformes de type normal.

*Sur C* (fig. 11). C'est-à-dire au milieu du greffon, on voit en de nombreux points des restes de l'os ancien ; c'est un tissu mort, dépourvu de cellules dont les ostéoblastes sont encore reconnaissables par endroits et ailleurs détruits. Cette matière osseuse est profondément remaniée et séparée en éclats disposés à côté les uns des autres dans un ordre variable. Ils sont entourés dans les cavités de Havers de la compacte. On n'en voit pas au niveau de l'os spongieux.

Si on veut chercher à se rendre compte du mode de résorption de cet os ancien, on est frappé par l'absence d'éléments cellulaires ostéoclastiques. Par endroits, les éléments résiduels de l'os ancien sont enrobés dans un tissu fibreux médullaire qui occupe le canal de Havers, ailleurs ce tissu médullaire est très réduit et l'os ancien est séquestré, à nu dans la cavité haversienne. Dans l'un

et l'autre cas, on est frappé par l'absence d'ostéoblastes ou de myéloplaxes. On a donc tendance à conclure que la résorption de cet os se fait par ostéolyse et non par macrophagie.

*Sur le fragment D.* Le trait de fracture inférieure n'apparaît plus ; on passe sans transition de l'extrémité inférieure du tibia au fragment intermédiaire. La place de l'ancien foyer de fracture est seulement marquée par un important foyer inflammatoire, constitué surtout par des plasmocytes et où se voient quelques micro-séquestres. Mais on peut se demander si cette réaction inflammatoire n'est pas en partie due à la plaque métallique d'ostéosynthèse.

De cet examen histologique, nous pouvons conclure que la réparation osseuse s'est effectuée selon les règles classiques. La mort du transplant n'a pas pu être vérifiée, mais la réhabitation du greffon est excessivement nette. Réhabitation par les cavités de Havers, agrandies par cytolyse probablement. Sauf en un point, on trouve partout de l'os nouveau avec ostéoblastes nombreux. Le quatrième stade de néoformation osseuse est donc en voie de se réaliser. Or, cliniquement et radiologiquement, rien ne pouvait faire prévoir que le greffon était déjà à ce stade. Le plus souvent les traités classiques sont très vagues quant à la durée de l'évolution biologique de ces différents stades. Ce temps est utile à connaître parce qu'il n'existe aucun test, nous le répétons, pour affirmer que la greffe est prise, que le sujet peut être considéré comme consolidé, qu'on peut le faire marcher sans appareil.

Cette observation permettrait peut-être de fixer, pense M. Moulonguet, une chronologie aux phénomènes de réhabitation d'un greffon osseux autoplastique.

Au bout de cinq mois, le travail de reprise et de reviviscence du greffon est à peu près terminé. L'os ancien n'apparaît plus que comme débris volumétriquement insignifiants et situés à la partie moyenne du greffon. Il ne faut pas d'ailleurs se hâter de conclure, car ce que nous avons observé ne vaut peut-être que pour les conditions où a été réalisée cette greffe. Condition d'âge et de santé de nos blessés et surtout parce que, si nous avons bien fait une greffe, nous l'avons faite avec un transplant spécial. Le greffon était le fragment d'os qui appartenait au tibia lui-même sur lequel l'intervention avait été pratiquée ; il avait d'autre part été replacé exactement dans la position où il devait être anatomiquement. Il y avait donc là peut-être des facteurs locaux qui ont hâté la réhabitation de ce transplant.

M. **Robineau**: La communication de M. Brocq est fort intéressante et démontre que de gros fragments osseux peuvent être complètement enlevés puis remis ultérieurement en place. Bien des fois j'ai été amené à suivre cette technique au cours d'ostéosynthèses pour fractures récentes et anciennes ; dans le traitement des fractures comminutives compliquées de plaie, l'ablation temporaire d'un ou deux gros fragments facilite la désinfection osseuse.

Evidemment il est bien préférable de fixer par synthèse un gros fragment d'os entièrement détaché ; mais pour ces greffons autogènes la fixation solide n'est pas indispensable, et j'ai le souvenir d'une extrémité inférieure du tibia qui a été maintenue en place seulement par la suture de la peau.

Les os plats peuvent être traités de même ; j'ai rappelé ici même que

les volets osseux de craniectomie, détachés à la fraise et enlevés, reprennent vie bien qu'ils jouent dans la perte de substance, et sans qu'il soit nécessaire de les fixer au crâne.

Pour les os courts, je n'ai d'autre exemple que les apophyses épineuses, replacées entre les masses musculaires après laminectomie, pour éviter une dépression de la cicatrice.

La méthode sur laquelle M. Brocq appelle notre attention est susceptible d'applications multiples qui, dans des circonstances particulières, peuvent faciliter l'action chirurgicale.

M. **Jacques Leveuf:** En opérant des fractures de Dupuytren anciennes avec diastasis tibio-péronier, j'ai eu la surprise, dans deux cas au moins, de voir le fragment inférieur péronier, basculé vers le bas, se détacher complètement. En fin d'opération, je l'ai remis en place et je l'ai fixé par la vis d'enchevillement péronéo-tibial. Rien d'anormal n'a été observé dans les suites immédiates ou éloignées de l'opération.

A propos des très intéressantes considérations de Brocq sur l'évolution biologique du fragment intermédiaire tibial remis en place, je voudrais faire une remarque d'ordre général. Dans l'évolution d'une greffe osseuse ou d'un transplant on parle toujours de la « mort du greffon » qui est ultérieurement « réhabité ». On dit que le greffon est mort parce que les noyaux des ostéoblastes disparaissent. Il y a là une erreur de langage manifeste. Un fragment d'os qui est mort (qui est « nécrosé » suivant le jargon médical) s'appelle un séquestre. Or un séquestre est quelquefois bien toléré ; il est souvent résorbé avec une lenteur extrême, mais il n'est jamais ni réhabité, ni utilisé en aucune manière par l'organisme. Dans les transplantations osseuses les ostéoblastes disparaissent bien, mais rapidement le transplant est pénétré par des bourgeons vasculaires avec tous les remaniements ultérieurs que comporte cette « réhabitation ». C'est là un processus très général de cicatrisation.

Sans vouloir entrer dans les détails des phénomènes, je me permets d'insister sur ce fait que le transplant n'a jamais été « mort » au sens habituel du mot. C'est un point qu'a mis en relief autrefois mon maître Delbet à propos de la greffe osseuse.

Tous les exemples qui viennent d'être donnés après Brocq, par M. Robineau en particulier, illustrent l'étonnant pouvoir d'adaptation du tissu mésenchymateux dans ses différenciations multiples, tissu osseux pour le cas particulier.

M. **Basset:** Je ne veux pas revenir sur ce qu'a dit M. Robineau. Je rappellerai simplement que dans les cals vicieux du cou-de-pied il m'est arrivé quatre ou cinq fois d'enlever complètement la malléole externe et l'extrémité inférieure du péroné, puis après avoir fait le nécessaire du côté de l'articulation, de remettre ce péroné en place et de le visser sur le tibia. Le résultat a été très bon dans tous les cas, mais en suivant par la radiographie le sort et l'évolution de ce fragment péronier je l'ai vu devenir d'abord de plus en plus transparent, puis ensuite se réopacifier progressivement.

Il est un autre point de détail que je voudrais aborder. Dans la première observation Chabrut a dû réséquer un peu les deux points du fragment intermédiaire, et, dans les deux autres, la traction continue

transcalcanéenne a eu le plus heureux effet. Intervenant dans des fractures anciennes de jambe, et ne pouvant corriger extemporanément ni le raccourcissement, ni la déformation du tibia, il m'est arrivé de me rendre compte que l'obstacle était constitué par la consolidation vicieuse de la fracture du péroné ; il m'a suffi alors de faire une ostéotomie de cet os pour pouvoir immédiatement corriger à la fois la déformation et le raccourcissement du tibia.

M. **Paul Mathieu:** La libération complète du fragment intermédiaire dans le cas de fracture double du tibia est peut-être souvent indispensable dans les cas anciens pour permettre la reposition du fragment, mais cette libération complète est certainement inutile en général dans le cas d'une fracture récente, où le fragment se réduit bien et se maintient bien avec ou sans ostéosynthèse.

M. **P. Brocq:** Je remercie ceux d'entre vous qui ont bien voulu prendre la parole et je suis d'accord avec eux sur les observations qu'ils ont bien voulu faire.

Je précise qu'il s'agissait dans ces 3 cas de fractures fermées et de fractures non récentes ; le premier malade a été opéré trente jours après sa fracture ; le deuxième soixante-cinq jours après, le troisième quatre-vingt-dix jours après. L'opération que nous avons pratiquée a été pour ainsi dire une opération de nécessité et, comme le fait remarquer le professeur Mathieu, on doit chaque fois que cela est possible procéder dans les fractures récentes à un simple accrochage des fragments sans extraction du gros bloc osseux intermédiaire.

Une traction préalable par broche transcalcanéenne facilite considérablement les manœuvres de réduction, de reposition et de synthèse, du fragment intermédiare.

---

## PRÉSENTATION D'INSTRUMENT

*Eponges en tissu Spontex*
*pour remédier au rationnement en compresses de gaze,*
par M. **R. Soupault.**

---

## ÉLECTION D'UNE COMMISSION CHARGÉE DE L'EXAMEN DES TITRES DES CANDIDATS A LA PLACE DE MEMBRE TITULAIRE

MM. Cadenat, Küss, Fey, André Richard, Ameline.

---

*Le Secrétaire annuel* : M. G. Rouhier.

MÉMOIRES DE L'ACADÉMIE DE CHIRURGIE

# MÉMOIRES DE L'ACADÉMIE DE CHIRURGIE

## Séance du 25 Juin 1941.

*Présidence de* M. Paul Mathieu, *président.*

### PROCÈS-VERBAL

La rédaction du procès-verbal de la précédente séance est mise aux voix et adoptée.

### CORRESPONDANCE

La correspondance comprend :

1° Les journaux et publications périodiques de la semaine.

2° Des lettres de MM. d'Allaines, Braine, Oberlin, Fèvre, Quénu, Leveuf, Redon, Couvelaire, Desmarest s'excusant de ne pouvoir assister à la séance.

3° Un travail de MM. Léger et Suire, intitulé : *Infarctus de l'utérus.*
M. Braine, rapporteur.

4° Un travail de M. Magnant, intitulé : *Ulcère perforé de l'estomac. Intervention à la vingt-quatrième heure. Drainage du Douglas. Occlusion intestinale précoce. Entérostomie sur le grêle. Guérison.*
M. Soupault, rapporteur.

---

### A PROPOS DU PROCÈS-VERBAL

Des remerciements sont adressés à MM. Charles-Claude et Paul-Marie Duval qui offrent à l'Académie de Chirurgie une belle photographie de leur père, le regretté professeur Pierre Duval.

Des remerciements sont adressés à M. de Fourmestraux qui fait don à l'Académie de Chirurgie du « Cours manuscrit de Chirurgie (amphithéâtre Saint-Côme) », relevé par La Croix, chirurgien à Paris, 1687.

---

*Publication périodique bimensuelle*

## PROCÈS-VERBAL

### *Sur le traitement médico-chirurgical de la maladie de Nicolas et Favre avec sténose rectale,*

par MM. **Sylvain Blondin** et **André Bocage.**

L'intéressante communication de M. Moulonguet nous engage à vous présenter l'observation suivante :

Mme So..., âgée aujourd'hui de trente-huit ans, a commencé à souffrir en 1937 de constipation, d'écoulements de sang et de pus par l'anus. Notons qu'à cette époque son mari a présenté un bubon inguinal. En 1939, on découvrit un rétrécissement du rectum, situé à 6 centimètres de l'anus : traitée sans succès à Beaujon par le Dmelcos et l'anthiomaline, cette malade fut opérée pendant la guerre par M. Launay qui pratiqua une colostomie iliaque gauche. Malgré une dérivation complète, les douleurs et l'existence du suintement purulent, 5 à 6 crises par jour avec expulsion douloureuse de glaires et de sang, sont si importantes que la malade vient consulter à Saint-Louis (A. Bocage). L'examen montre que l'orifice anal, légèrement béant, est entouré de bourrelets épais, infiltrés ; ces condylomes font une saillie hémicirculaire de près de 3 centimètres de hauteur, leur face axiale est largement ulcérée. Au toucher rectal, la muqueuse est bourgeonnante, irrégulière, suppurante : la sténose très serrée, n'admettant pas le doigt, siège à 5 à 6 centimètres de l'anus, sans qu'on puisse atteindre sa limite supérieure. Tout autour du rectum, épaississement et infiltration des tissus avoisinants (Frei +). L'un de nous (A. Bocage) ayant lui-même, en 1938, obtenu les premières guérisons complètes et rapides de lymphogranulomatose inguinale par le 1162 F, dirige un traitement par les sulfamides, administrés à la dose quotidienne de 3 grammes et de 4 grammes par périodes de dix à quinze jours. Les troubles fonctionnels et les écoulements diminuent dès la première semaine, de manière considérable. Au bout de trois mois, après l'ingestion de 100 grammes de septoplix, l'état général est excellent, l'infection est complètement éteinte, il n'y a plus d'écoulement purulent ou sanglant, un énorme condylome s'est affaissé et épidermisé, la muqueuse rectale est sèche, souple. La sténose semble moins serrée. Au rectoscope, la muqueuse est saine, non ulcérée. Devant un pareil succès, désirant supprimer le rétrécissement, une résection endo-sphinctérienne est pratiquée le 6 février 1941 : une muqueuse, en apparence parfaitement saine, est facilement abaissée. La colostomie est fermée six semaines plus tard. Nous venons de revoir cette semaine la malade, continente, sans sténose, sans écoulements, sans prolapsus.

Malgré la courte durée d'observation de ce cas, et sans céder à un enthousiasme si souvent déçu dans l'appréciation des traitements de la sténose du rectum, nous voulons espérer que, grâce à la sulfamidothérapie, les résultats des résections du rectum, agissant sur des lésions éteintes, se trouveront transformés.

---

## RAPPORT

### *Invaginations de l'appendice,*
### par M. **Bonafos.**

Rapport de M. Bergeret.

M. Bonafos nous a adressé deux observations d'invagination de l'appendice que voici :

Observation I. — F... (Pierrette), fillette de six ans et demi, accuse, le 3 mars 1935, vers 15 heures, une douleur abdominale violente dans la fosse iliaque droite si brutale, si intense, que l'institutrice est dans l'obligation de faire reconduire l'enfant chez ses parents. La crise douloureuse initiale n'aurait duré que sept à huit minutes ; l'enfant accuse une sensation de déchirement, de tiraillements profonds survenus de façon fortuite, alors qu'elle était en classe en excellente santé, et les douleurs se seraient accompagnées de vomissements alimentaires et bilieux abondants et fréquents. Justement alarmée, la famille nous conduit l'enfant aussitôt ; c'est ainsi que nous sommes appelés à l'examiner environ un quart d'heure après la crise. Elle ne souffre plus, son ventre est souple, mais elle reste très anxieuse. Elle nous dépeint de façon saisissante la brusquerie et l'intensité de la crise qui l'a si fortement impressionnée. Notre examen ne permet de constater que deux choses, d'une part un léger empâtement diffus profond au niveau du point de Mac Burney ne s'accompagnant ni de contracture ni de défense, d'autre part la reproduction de la crise douloureuse identique à celle survenue spontanément à l'école, sous l'influence de la palpation profonde de la fosse iliaque droite.

Pendant cette crise, l'enfant crie, se tord, a tendance à se mettre en chien de fusil, immobilisant son abdomen dont la paroi antérieure est en état de contracture généralisée. Il y a un vomissement nettement bilieux, le pouls est rapide, mais bien frappé, la face est d'une pâleur cadavérique, la syncope imminente, on ne note pas de fièvre.

Aussi subite, aussi inattendue que la précédente, cette crise disparaît brusquement comme elle, laissant l'enfant affolée et abattue. Le ventre est à nouveau souple et l'empâtement précédemment perçu fait maintenant place à une véritable tumeur accessible au toucher rectal. C'est une masse dure, irrégulière, douloureuse, mobile, qui occupe la fosse iliaque droite.

Devant ce tableau clinique, on pose le diagnostic d'invagination intestinale, dont on demande la confirmation radiologique et, si possible, la réduction sous l'influence du lavement baryté, à notre confrère le Dr Achard. Celui-ci nous confirme le diagnostic ; la tête du lavement baryté parvient à la partie moyenne du côlon ascendant où elle décrit une image caractéristique en cocarde, mais là s'arrête le pouvoir du lavement baryté qui ne détermine aucune régression de l'invagination, bien au contraire. En effet, sous l'influence de l'hyperpression intracolique, une nouvelle crise douloureuse se déclenche avec son cortège de vomissements, de contracture, d'altération générale.

Le diagnostic s'impose ainsi que l'indication thérapeutique. Il faut intervenir d'urgence. Malheureusement, la famille affolée s'oppose à une pareille décision et persistera ainsi pendant près de cinq heures pendant lesquelles les crises paroxystiques vont se succéder à intervalles variant de cinq à trente minutes. Vers 20 h. 30, soit cinq heures après le début des accidents, l'enfant pourra bénéficier cependant de l'intervention chirurgicale, la famille s'étant enfin rendu compte de la gravité toute particulière des « coliques » de leur fillette.

Sous anesthésie au chloroforme, on pratique une laparotomie médiane sus- et sous-ombilicale qui découvre des anses grêles dilatées masquant un énorme boudin d'invagination qui avait dû émigrer jusque dans le flanc gauche sous le pôle inférieur de la rate. La désinvagination progressive, méthodique, lente, se

poursuit facilement jusqu'au moment où, croyant en avoir terminé avec elle, la palpation nous permet de déceler dans le cœcum une tumeur paraissant en continuité avec un infundibulum cœcal séreux siégeant au point d'implantation de l'appendice. Il s'agissait d'une invagination de l'appendice dans le cœcum.

La réduction de celle-ci fut particulièrement difficile, car il n'y avait pas une invagination en masse de l'appendice dans le cœcum, mais une invagination intracœcale d'un appendice invaginé sur lui-même, il y avait eu invagination de l'appendice dans l'appendice, puis invagination de l'appendice invaginé dans le cœcum et enfin dans le côlon. Doucement par expression cœcale combinée à des tractions sur le méso-appendice nous avons pu enfin extérioriser l'organe qui, œdématié, congestionné, inflammatoire, a dû être supprimé par appendicectomie classique suivie d'enfouissement du moignon et cœcopexie à la paroi antérieure.

Les suites opératoires furent très simples et la fillette put quitter le service le quinzième jour après son admission.

Obs. II. — H... (Ginette), trois ans et demi, est hospitalisée d'urgence par un confrère de la ville pour une occlusion intestinale datant de deux heures. Etant donné l'âge de l'enfant et la nationalité des parents, des Espagnols récemment venus dans la région, il nous est à peu près impossible de préciser l'histoire de l'affection. On apprend toutefois qu'elle a souffert brusquement du ventre alors qu'elle était en bonne santé, mais il est impossible de faire préciser le siège de la douleur initiale ainsi que celui de la douleur maxima. L'enfant se plaint « du ventre », « de tout le ventre » et elle aurait eu mal d'emblée « dans tout le ventre ». En outre, l'enfant n'a eu ni selle ni gaz et n'a pas uriné depuis plusieurs heures. Cette enfant est pâle, anxieuse, sa respiration est pénible, saccadée, plaintive, le ventre est ballonné, uniformément tympanique, le pouls est rapide, bien frappé et la température est à 38°5. Il ne semble pas qu'il y ait de la défense, mais une certaine contracture diffuse de l'abdomen motivée surtout par la crainte et les cris de l'enfant. Le tympanisme, le ballonnement, l'arrêt des matières et des gaz, joints à la notion de nausées et de vomissements, nous permettent de poser le diagnostic d'occlusion intestinale de nature indéterminée, d'autant plus que le toucher rectal, s'il permet de percevoir des anses distendues et un certain degré d'hyperpression abdominale, ne découvre aucun boudin d'invagination et ne ramène pas de sang.

On décide donc d'intervenir. C'est ainsi qu'on pratique sous anesthésie au chloroforme une incision sus- et sous-ombilicale qui découvre des anses grêles distendues et met en évidence, sous la face inférieure du foie, au niveau de la portion transverse de l'angle colique droit un très gros boudin d'invagination qui se déroule facilement par simple expression jusque dans la région cœcale où le déroulement de l'intestin se produit de façon subite et alors, contre toute attente, au lieu de découvrir une nouvelle portion intestinale désinvaginée, on perçoit un gros appendice, pénis de chien en véritable état d'érection, très rouge, par endroits même ecchymotique, entouré de fausses membranes jaunâtres et avec un méso-appendice épais, lardacé. Il s'agissait donc d'une appendicite aiguë, suppurée, invaginée en masse dans le cœcum et constituant probablement la cause originelle de l'invagination. Une appendicectomie suivie d'enfouissement du moignon et de cœcopexie permet de terminer cette intervention dont les suites furent excellentes, la petite malade ayant pu quitter l'hôpital dix-huit jours après son hospitalisation.

A ces deux observations, je puis ajouter un cas personnel :

M[lle] J..., âgée de trente-cinq ans, entre dans mon service le 21 mars 1935.

Elle est adressée pour des troubles intestinaux. Elle se plaint depuis le 16 février dernier de violentes crises douloureuses abdominales.

Le 16 février, il y a donc cinq semaines, apparition brutale au moment du dîner : de vomissements d'abord alimentaires puis bilieux et qui durent toute la nuit du 16 au 17 ; coexistent des douleurs très intenses, généralisées à tout l'abdomen avec des paroxysmes extrêmement violents, en même temps diarrhée avec selles fréquentes. Pas de mélæna. Un médecin est appelé devant ce tableau dramatique. Il constate une sensibilité de la fosse iliaque droite et pense à une appendicite.

Depuis le 16 février, date de la première crise, jusqu'au 17 mars, date de la dernière, il y a eu en tout 5 crises douloureuses assez semblables.

La deuxième crise est survenue vers le 20 février. Après cette deuxième crise, la malade a constaté elle-même qu'elle avait une masse dans la fosse iliaque droite. Un urologue pense que cette masse est un rein droit ptosé et conseille une néphropexie. Alors que les crises précédentes ne duraient que de dix-huit à vingt-quatre heures, suivies de sédation presque complète, la cinquième crise survenue le 17 mars a été spécialement longue puisqu'elle a duré près de quarante-huit heures.

Coexistent avec ces crises douloureuses abdominales : une tendance à la constipation et un certain degré d'oligurie. La température est restée normale. Le soir de son entrée à l'hôpital, elle avait 37°9, le pouls est à 80, régulier, un peu mou. La malade affirme avoir nettement maigri, sans pouvoir préciser de combien.

*Antécédents* — Un ictère dans l'enfance. Jamais de coliques hépatiques ni de coliques néphrétiques. Toujours bien réglée avec parfois quelques jours de retard.

En juin 1934, il y avait eu une seule crise douloureuse exactement analogue aux crises récentes. Depuis, la sédation douloureuse avait été complète jusqu'aux antécédents de ces cinq dernières semaines.

*A l'examen*, il n'y a pas de rigidité de la paroi abdominale. On sent dans la fosse iliaque droite une masse arrondie, lisse, grosse comme le poing, très mobile dans tous les sens, surtout horizontalement (à tel point qu'on peut la ramener à gauche de la ligne médiane). Cette masse est distincte du foie dont on sent le bord inférieur débordant à peine le rebord costal.

Cette tumeur n'est pas le rein droit. On sent, en effet, celui-ci légèrement ptosé, donnant nettement le contact postérieur.

Au toucher rectal, rien à signaler. La radiographie, après ingestion et lavement barytés, n'a montré aucune modification de transit intestinal. Au total, les caractères de la masse permettent de la localiser au segment intestinal cœco-colique. D'autre part, je pense, devant la violence des paroxysmes douloureux, et aussi parce que la masse s'est constituée brusquement au cours d'une crise, à une invagination iléo-cœco-colique.

L'intervention est décidée.

*Compte rendu opératoire*, 26 mars 1935 (Dr Bergeret). — Protoxyde. Incision au bord externe du droit du côté droit. Le cœcum, le côlon ascendant présentent des franges épiploïques, ces franges sont épaissies, tuméfiées, infiltrées comme les parois du côlon, du cœcum et de la terminaison de l'iléon, portant ainsi les traces de l'invagination intermittente que nous avons pu cliniquement constater. Au niveau du fond du cœcum existe une masse de la grosseur d'un petit œuf de poule, qui est constituée par la base de l'appendice invaginée d'une façon permanente, très augmentée de volume et coiffée par les parois du fond du cœcum, très épaissies elles aussi. Le reste de l'appendice s'en détache. Il est gros comme mon index et présente une longueur de 5 à 6 centimètres. De la pointe de l'appendice se détache une bride fibreuse qui vient s'implanter en haut et en arrière au niveau de la partie postérieure de la fosse iliaque à la hauteur de la crête iliaque. Cette bride paraît avoir constitué un frein arrêtant et limitant l'invagination cœco-colique. Je résèque l'appendice et le bas-fond du cœcum, ferme le cœcum en trois plans, puis ferme la paroi en trois plans sans drainer.

*Examen histologique* (Dr Letulle). — Des fragments ont été prélevés en différents endroits de l'appendice remis. L'étude histologique des coupes montre que la muqueuse cœcale qui recouvre l'invagination est normalement constituée, mais que l'appendice est au contraire profondément modifié : au niveau de son abouchement cæcal, la muqueuse de l'appendice est totalement détruite, la lumière appendiculaire très dilatée est occupée par une matière mucoïde, cette matière corrode la sous-muqueuse et l'infiltre ; cette sous-muqueuse ainsi que les couches musculeuses de l'appendice sont infiltrées d'innombrables leucocytes polynucléaires ; ces lésions inflammatoires arrivent tout contre la muqueuse cœcale, mais sans la pénétrer.

Sur des coupes faites en se rapprochant de l'extrémité libre de l'appendice, on découvre, de place en place, un revêtement épithélial formé de cellules cylindriques assez élevées, disposées sur une seule couche, elles sont en fonction mucoïde intense. Ce revêtement épithélial festonné par endroits repose direc-

tement sur une sous-muqueuse épaisse, fibroïde, dans laquelle on ne retrouve que de très rares follicules lymphoïdes ; il se mélange et se perd très souvent au milieu de bourgeons de matière mucoïde assez riches en cellules conjonctives et en leucocytes poly- et mononucléés.

Ces formations mucoïdes remplissent non seulement la cavité appendiculaire, mais, dans ces régions, elles sectionnent les couches musculeuses ; elles arrivent dans le méso-appendice où elles forment d'immenses lacs. La perforation était presque complète en ces régions.

Les détails qui précèdent permettent de conclure : appendicite chronique, subaiguë, ulcérative, avec destruction presque totale de la muqueuse appendiculaire. Un revêtement néoformé tapisse les régions ulcérées et dégénère en cancer colloïde (en général bénin).

*Evolution ultérieure.* — Purgation au cinquième jour. Ablation des agrafes au sixième jour, des fils au huitième jour. La malade quitte le service quinze jours après l'intervention et son état est excellent.

Depuis, elle a été vue à deux reprises par le Dr Lambling, médecin de l'hôpital Necker.

Le 20 novembre 1935, disparition des phénomènes douloureux, constipation plus marquée depuis l'intervention, un peu de sang dans les matières de temps en temps.

A l'examen : cœco-côlon-ascendant spasmé perceptible et peu variable. Foie : sensibilité nette de tout le bord inférieur jusqu'au rebord costal gauche.

Le 23 décembre 1936, persistance de constipation. Plus de sang dans les selles.

A l'examen : foie souple, non douloureux. Cœcum gros, non douloureux, gargouillant.

A propos de ces trois observations, Jean Cotillon a consacré sa thèse à l'étude de ce sujet. A ces trois cas, il a pu en ajouter trois autres également inédits, un de Mondor, un autre de Leveuf et Poissonnet, le troisième de E. Cotillon. Il en a, en outre, recueilli 119 observations publiées dans la littérature.

C'est très justement qu'il distingue cinq variétés d'invagination de l'appendice.

1° Invagination de l'appendice en lui-même. Invagination à trois cylindres dont il n'existe que deux cas connus, celui de Küss et Guimbellot et celui de Bosi.

2° Invagination de l'appendice dans le cœcum sans participation de la paroi cœcale. L'appendice se retourne en doigt de gant dans la cavité cœcale. Il en a relevé 23 cas : 16 invaginations totales, 7 invaginations partielles.

3° Invagination de l'appendice dans le cœcum avec participation de la paroi cœcale, mais où l'invagination ne dépasse pas la valvule iléo-cœcale. Il en a relevé 41 cas.

Dans quelques cas, cette variété d'invagination est due à un retournement de l'appendice qui entraîne la partie attenante du cœcum.

Le plus souvent, il n'y a pas de retournement de l'appendice. Sa base a pénétré dans la cavité cœcale entraînant la portion du cœcum qui l'entoure et constituant ainsi une intussusception à trois cylindres. En constatant cette disposition, Sorrel, Guichard et Sabourin font remarquer « qu'il conviendrait mieux de dire : invagination du fond du cœcum au niveau de la base de l'appendice ».

Mais en réalité, une telle invagination est souvent provoquée par une lésion de l'appendice : tumeur colloïde, comme dans mon cas, polype, comme dans le cas de Leveuf et Poissonnet, etc. C'est donc bien l'appendice qui est le point de départ et je pense qu'il faut continuer à dire « invagination de l'appendice ».

4° Invagination appendico-cœco-colique (36 cas) où la tête du boudin d'invagination est constituée par l'appendice et où l'appendice est la dernière partie à se désinvaginer lorsque la désinvagination est possible. La dernière partie de l'iléon, le cœcum, le côlon sont entraînés. La tête du boudin peut aller jusque dans le côlon descendant, on l'a même vue se prolaber par l'anus.

Entre les variétés 3 et 4, il n'existe parfois qu'une différence de moment.

5° Enfin une invagination isolée de la muqueuse appendiculaire qui mérite peu de retenir l'attention. Elle a été décrite par Rolleston qui a observé un prolapsus partiel de la muqueuse appendiculaire dans la lumière cœcale et par Shute qui, deux fois, a découvert par des coupes en série une invagination de quelques millimètres de muqueuse au niveau de l'appendice lui-même.

La pathogénie de l'invagination en cas d'appendice sain a été nettement précisée par Jalaguier qui a bien montré le rôle du péristaltisme, de l'antipéristaltisme et de la contracture des musculatures circulaire et longitudinale.

Il convient de souligner la fréquence des lésions de l'appendice dans la pathogénie de son invagination, appendicite aiguë dans la deuxième observation de Bonafos, polype dans le cas de Leveuf et Poissonnet, cancer colloïde dans mon cas personnel, etc. qui peut donner, soit une invagination en masse, soit une invagination par retournement partiel ou complet.

Il en est donc pour l'invagination de l'appendice comme pour l'intussusception intestinale dont le point de départ est souvent une lésion de l'intestin. M. Bonafos a d'ailleurs joint à ces deux cas d'invagination appendiculaire une observation d'invagination intestinale dont le point de départ était un kyste mucoïde du diverticule de Meckel. En procédant chez un garçon de quatorze ans à une désinvagination iléo-cœco-colique, après avoir libéré de l'invagination le côlon, puis le cæcum, il dû remonter sur l'iléon pour aboutir à une tumeur qui faisait à la fois saillie hors de l'intestin sur 2 centimètres environ, et en même temps hernie dans l'iléon, oblitérant presque complètement sa lumière. La résection du diverticule et la suture de l'intestin en deux plans lui ont donné une guérison sans incident.

Le traitement le plus simple de l'invagination de l'appendice est évidemment la désinvagination avec ablation de l'appendice.

Cela n'est pas toujours réalisable et l'on peut être conduit à faire des résections intestinales plus ou moins étendues.

Dans sa thèse, Cotillon a noté à propos des 125 observations qu'il a réunies, qu'avaient été pratiquées :

35 fois l'ablation simple de l'appendice sans mortalité ;

16 fois la résection appendiculaire par voie intracœcale avec 1 mort (6 p. 100) ;

23 fois l'ablation de l'appendice avec résection du fond du cœcum avec 1 mort (4,5 p. 100) ;

6 fois l'amputation complète du cœcum avec 2 morts (30 p. 100) ;

10 fois la résection iléo-cœco-colique et deux fois l'hémicolectomie droite, sans mortalité.

Je vous propose de remercier M. Bonafos qui, par ses deux intéressantes observations, nous a rappelé que l'invagination de l'appendice n'est pas

exceptionnelle et qu'il faut y penser dans les crises douloureuses de la fosse iliaque.

M. **Küss** : Je voulais simplement rappeler ici le cas d'invagination rétrograde de l'appendice que nous avons publié, Guimbellot et moi, en 1907, je crois. Bergeret a fait, du reste, allusion à ce cas dans son très complet et consciencieux rapport. Je voulais demander aussi à nos collègues si d'autres observations que les deux seules jusqu'ici connues (Küss et Guimbellot, Bosi) ne sont pas arrivées à leur connaissance, et, dans l'affirmative, de bien vouloir me les communiquer.

M. **Bergeret** : Il y a le cas de Bosi.

---

## COMMUNICATIONS

### *Appendicites curieuses,*

par M. **Bergeret.**

A propos des observations d'invagination de l'appendice que je viens de rapporter, j'ai revu un certain nombre des observations d'appendicite que j'ai opérées.

J'en ai retenu quelques-unes qui offraient certains caractères particuliers et je me permets de vous les présenter aujourd'hui, brièvement résumées.

Dans une première observation (femme de quarante-quatre ans, opérée le 7 février 1933) l'appendice communiquait à plein canal par ses deux extrémités avec la cavité cœcale, formant une sorte d'anse sous le bas-fond cœcal. Le tout était enfoui dans un magma épiploïque.

La communication par la pointe s'était très probablement constituée au cours d'une crise aiguë antérieure, abcès de la pointe s'ouvrant dans le cœcum, cicatrisation constituant une véritable anastomose appendiculo-cœcale-ablation de l'appendice. J'ai dû faire au niveau de l'abouchement anormal une fermeture du cœcum avec enfouissement.

La seconde observation est celle d'un homme de cinquante ans que j'ai opéré d'urgence le 25 juin 1935 pour une gangrène de la pointe de l'appendice. La particularité est que cette pointe était logée dans une fossette paraduodénale située à droite de la racine du mésentère sous le bord inférieur de la 3e portion du duodénum.

L'ablation de l'appendice l'a guéri des troubles dyspeptiques dont il souffrait depuis longtemps, étiquetés tantôt ulcère du duodénum, tantôt périduodénite.

La troisième est celle d'un homme de cinquante-neuf ans qui avait eu une série de crises douloureuses dans la fosse iliaque droite avec fièvre élevée et frissons.

Les premières avaient revêtu un caractère assez grave. Malgré cela, et bien qu'il fût médecin, il avait toujours refusé l'intervention conseillée.

Un examen radiologique pratiqué entre temps avait montré une ombre opaque arrondie de la fosse iliaque droite (fig. 1).

Il fit enfin une crise pour laquelle je fus appelé.

Frissons, température à 40°, fosse iliaque droite tendue, extrêmement douloureuse, tympanique, ce qui me fit penser que la lésion était rétrocœcale.

Je réussis à le convaincre. Je laissai la crise aiguë se calmer et intervins le 28 octobre 1939.

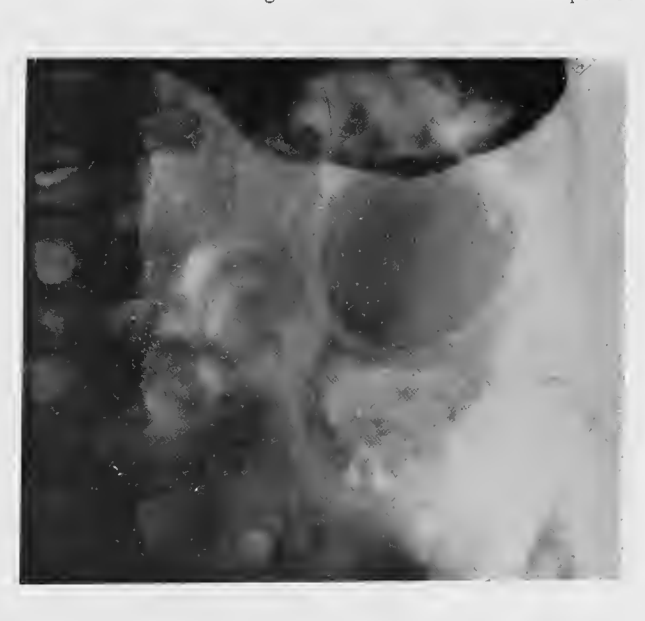
Incision au bord externe du droit. Ablation d'une poche grosse comme une mandarine située derrière le cœcum et accolée à sa face postérieure, sans qu'il existe d'ailleurs de communication.

Fermeture sur une mèche et un drain. Suites simples.

La poche était constituée par une paroi fibreuse, dure, épaisse de quelques millimètres que l'examen histologique montre constituée par des fibres colloïdes. Le contenu était une sérosité roussâtre, fétide, contenant des grains de forme ovoïde.

L'examen bactériologique montra que cette sérosité contenait différents microbes : bacilles Friedländer, staphylocoques, streptocoques, corynebacterium anaerobius, hôtes habituels des matières intestinales de l'homme.

Les grains ovoïdes étaient des grains de raisin. Sur les coupes colorées à la



thionine on reconnaissait facilement un tissu végétal avec ses cellules de l'épiderme, ses vaisseaux et un débris de columelle formé de cellules dont le noyau était petit et dont le cytoplasme renfermait des inclusions réfringentes cristallines qui devaient être des réserves amylacées.

Au cours de l'intervention, je me suis gardé d'explorer, je ne puis donc affirmer qu'il s'agissait bien de l'appendice, mais la formation occupait la place d'un appendice rétro-cœcal qui se serait détaché du cœcum.

Enfin deux observations plus banales :

Une femme de quarante-six ans, opérée d'urgence, le 2 décembre 1931, à 21 h. 30, pour un infarctus du méso-appendice ayant débuté cliniquement à 6 h. 30. Ablation de l'appendice. Suites simples.

Un enfant de sept ans, opéré le 28 janvier 1933, présentait un volvulus de la pointe de l'appendice, d'un tour et demi de spire dans le sens des aiguilles d'une montre, qui s'est détordu sous mes yeux au moment où j'ai extériorisé l'appendice en tirant sur sa base. La pointe de l'appendice était rouge violacé, congestionnée. Ablation de l'appendice. Suites simples.

## *De la section de la commissure postérieure de la moelle dans certaines douleurs des cancéreux,*

par M. **René Leriche**, membre libre.

Le traitement chirurgical de la douleur des cancers inopérables ou récidivés est une tâche ardue qui ne doit pas être abandonnée pour la morphine comme il en est trop souvent.

Depuis 1910, je m'y suis adonné avec continuité et j'ai fait bien des essais, notamment dans les cancers abdomino-pelviens : d'abord des radicotomies postérieures étendues, puis des myélotomies, puis des cordotomies et finalement, à partir de 1924, de nombreuses opérations sympathiques, d'abord péri-aortiques et péri-iliaques, puis ganglionnaires, puis des infiltrations anesthésiques des chaînes lombaires, souvent efficaces à peu de frais.

Au fil des jours, j'ai publié ou fait publier sur ce sujet un assez grand nombre d'observations isolées, bonnes ou mauvaises, et dans mon livre sur *La chirurgie de la douleur*, j'ai, il y a peu de temps encore, pris position en faveur des opérations sympathiques.

En présence des cancers rachidiens métastasiques, dans l'ancien mal de Pott cancéreux, j'ai fait deux fois de grandes greffes rigides qui ont parfaitement rempli leur but antialgique avec reprise immédiate de l'activité après dix à douze jours de lit. Et Fiolle a suivi la même indication.

Pour les cancers de la face, de la langue, du pharynx les anesthésies sympathiques et l'anesthésie du glosso-pharyngien m'ont paru une précieuse ressource.

Je pense, après trente ans d'effort, que ces divers moyens de soulager ceux qui souffrent ne doivent pas être négligés.

Je voudrais à ce propos revenir aujourd'hui sur une opération peu connue que j'avais imaginée en 1928 et dont j'ai signalé brièvement le résultat en 1929 dans un rapport à la Société de neurologie ; *la section médiane de la commissure postérieure* qui m'avait paru devoir être préférée, parce que plus simple, à la cordotomie, que je pratiquai depuis 1920. J'étais parti de cette idée que l'on pouvait, d'un seul coup, interrompre des deux côtés les fibres dites de la douleur qui s'entrecroisent au niveau de cette commissure. Je m'étais basé sur ce fait connu en physiologie que la section longitudinale médiane postérieure de la moelle dans la région lombaire produit une anesthésie des deux membres inférieurs et que, faite dans la région cervicale, elle est suivie de la seule anesthésie des membres supérieurs, laissant intacte la sensibilité des membres inférieurs. Il m'avait semblé qu'une section dans la région dorsale devait produire la suppression des fibres vectrices des excitations douloureuses de l'abdomen. J'avais donc, dans 1 cas de cancer prostatique inopérable et très douloureux, sectionné la commissure postérieure à hauteur de D 4 sur 5 à 6 centimètres, jusqu'au voisinage du canal épendymaire. Pendant les cinq semaines où le malade fut suivi, la douleur avait disparu.

Mais, pris tout entier par la chirurgie sympathique, je ne refis plus cette opération nouvelle, et à vrai dire je n'y pensais plus quand, en 1934, parut dans *Archives of Neurology and Psychiatrie* (vol. XXXII, n° 6,

p. 1189) un mémoire de Putnam rapportant qu'il venait de couper la commissure postérieure dans 3 cas de métastases cancéreuses accompagnées de douleurs dans les membres supérieurs. Dans les 2 cas où le malade avait survécu, le résultat avait été satisfaisant.

Récemment, mon ami Wertheimer a repris ces tentatives. Il a, dans 2 cas, fait la myélotomie commissurale postérieure au niveau des 5e et 6e segments médullaires dorsaux, et ses malades ont été soulagés.

Voici ces deux observations, qui viennent à l'appui de ce que j'avais vu en 1928 :

Observation I. — Mme L..., trente-huit ans, est adressée par M. le professeur G. Cotte au service de neuro-chirurgie de l'hôpital Herriot. Cette malade a subi à la Clinique gynécologique une hystérectomie large pour cancer du col utérin ; elle présente, en outre, à la suite d'une application intravaginale de radium une fistule vésico-vaginale. Depuis quelque temps, elle est à nouveau hospitalisée pour des douleurs d'une extrême intensité, en ceinture, bilatérales et étendues depuis la région sous-costale jusqu'à la racine des membres inférieurs. La radiographie ne montre pas de métastase vertébrale.

Il est à noter que la malade absorbe quotidiennement 5 à 7 centigrammes de morphine.

Le 4 avril 1941 sous anesthésie locale Wertheimer découvre le canal vertébral de la 4e vertèbre dorsale jusqu'à la 7e La dure-mère est incisée au moment d'aborder la moelle, on fait respirer à la malade quelques bouffées de Schleich. La moelle est incisée sur la ligne médiane et sur la hauteur de trois segments médullaires. La dure-mère et les plans musculo-aponévrotiques sont suturés.

Dès le lendemain, la malade accuse un soulagement complet. On note une anesthésie des deux membres inférieurs et de la paroi abdominale jusqu'à l'ombilic, mais, dès le 7 avril, l'étendue du territoire anesthésié a beaucoup diminué ; elle a disparu au niveau de la paroi abdominale et du membre inférieur gauche ; elle persiste, quoique atténuée, au membre inférieur droit.

Les douleurs par contre ont disparu et l'administration de morphine peut être supprimée.

Le 21, la malade peut réintégrer la Clinique gynécologique, soulagée, et ne présentant aucun déficit moteur appréciable.

Le résultat thérapeutique peut être apprécié de la façon suivante : les phénomènes douloureux ont *totalement* disparu. La malade, qui avait besoin de plus de 3 piqûres de morphine pour obtenir un repos de quelques heures et dont les douleurs avaient résisté aux infiltrations lombaires, n'a plus besoin d'aucun calmant. Pendant les premiers jours, on fit encore une piqûre de morphine en raison de l'accoutumance, mais cette injection fut ensuite remplacée par du solucamphre et la mort survint dans l'apaisement le plus complet, le 10 mai.

Obs. II. — Mme M.., trente-huit ans, nous est confiée par M. le professeur Cotte. Cette malade a été opérée cinq mois auparavant à la Clinique gynécologique pour néoplasme du col utérin

Depuis deux mois, elle présente de violentes douleurs, douleurs en ceinture et douleurs affectant les membres inférieurs, mais surtout le membre inférieur gauche. Les douleurs en ceinture ont été temporairement soulagées par des infiltrations lombaires.

La radiographie ne montre pas de métastase osseuse. L'état général est médiocre.

Le 25 avril 1941, sous anesthésie locale le canal vertébral est ouvert de la 4e à la 7e vertèbre dorsale (Wertheimer). La dure-mère est ouverte. La moelle apparaît très vascularisée ; avant l'incision, la malade est endormie. On fait une myélotomie longitudinale portant sur trois segments médullaires. Il est à noter que l'incision est suivie d'une vasoconstriction manifeste de toute la circulation piale. Suture de la dure-mère et des plans musculo-aponévrotiques.

Les douleurs en ceinture ainsi que celles qui affectaient le membre inférieur gauche ont entièrement disparu dès le soir de l'intervention. Aucun déficit moteur ne fut observé ni aucun trouble sphinctérien. La sensibilité temporairement

diminuée mais non abolie au niveau des membres inférieurs s'est rétablie. Par contre, la malade accuse des douleurs assez vives dans le membre inférieur droit (face antérieure de la cuisse) alors qu'avant l'intervention il n'était pas le siège de phénomènes douloureux bien marqués. Ces douleurs cèdent du reste à un comprimé d'aspirine. La malade dort toute la nuit sans morphine. Les douleurs en ceinture ont complètement disparu.

En date du 10 juin, on note :

Le résultat obtenu a été moins complet que dans le cas précédent. Cependant les phénomènes douloureux ont diminué considérablement d'intensité. Tous les antinévralgiques s'étaient montrés sans action ; les infiltrations lombaires furent inopérantes.

Depuis son retour à la Clinique gynécologique, le sommeil est obtenu sans peine avec l'aide d'une piqûre de morphine. Les douleurs sont beaucoup moins violentes ; elles se sont modifiées. La malade les compare à une sensation de brûlure ; elles sont difficiles à localiser, mais affectent le membre inférieur droit : elles ont le caractère de périesthésie. Du côté gauche, en particulier, dans la région obturatrice, elles ont totalement disparu.

Dans l'ensemble, l'amélioration est importante.

Evidemment, il faut une plus longue observation pour pouvoir fixer la valeur réelle de la myélotomie commissurale postérieure. Il est permis cependant d'insister sur sa bénignité et sur l'absence de troubles neurologiques post-opératoires. A ce titre, la myélotomie commissurale me paraît supérieure à la cordotomie. Chez les 2 malades de Wertheimer la suppression de la sensibilité ne fut ni complète ni durable et cependant, chez la première surtout, la disparition des douleurs fut immédiate et totale. Chez sa seconde malade, Wertheimer a observé par contre l'apparition de douleurs à la face antérieure de la cuisse droite, traduites comme une sensation de morsure et ne correspondant à aucun trouble objectif de la sensibilité. Leur interprétation est malaisée.

Du point de vue technique, Wertheimer a utilisé, comme je l'avais fait, le petit bistouri habituel de la neuro-chirurgie. Putnam s'est servi d'une aiguille mousse. A vrai dire, il n'y a qu'une difficulté dans cette opération : le repérage exact du sillon médian postérieur et le respect des vaisseaux spinaux dont la coagulation aurait peut-être des inconvénients.

Je pense que cette opération peut être utile quand les opérations sympathiques ne sont pas possibles ou ont été inefficaces, même si elle n'est pas parfaite. En matière de phénomènes douloureux, nos moyens ne sont jamais trop nombreux.

## *Occlusion aiguë par spasme total du grêle à la suite de l'administration d'un lavement salé,*

par MM. **René Leriche** et **Philippe Freih.**

En théorie, nous admettons, tous, la possibilité d'une occlusion du grêle par spasme.

En pratique, nous considérons que cela ne se voit pas en dehors des iléus réflexes d'origine extra-intestinale qui sont bien connus.

Il est bien entendu qu'il y a des paresses intestinales post-opératoires, des retards d'évacuation qui cèdent à l'injection intraveineuse de sérum hypertonique.

C'est d'autre chose que nous entendons parler. Si l'on veut bien lire

l'observation qui suit et dans laquelle on trouvera des constatations opératoires d'un grand intérêt, on comprendra ce que nous voulons dire.

Il nous semble que le cas que nous avons observé est de ceux dont Koerte a écrit, nous dit Mondor dans son livre sur *Les diagnostics urgents*, que « l'entéro-spasme conduit à la mort comme un iléus mécanique ».

Les circonstances très précises dans lesquelles est apparue l'occlusion, chez notre malade, lui donnent un intérêt pratique particulier.

Voici notre observation :

Mme B... est opérée dans l'après-midi du 28 mars 1941 pour un hématosalpinx volumineux avec kyste de l'ovaire gros comme une orange, à contenu hématique, fixé dans le Douglas, provoquant des douleurs et des hémorragies.

Cette malade a été opérée dix ans auparavant d'une grossesse extra-utérine par incision transversale. Nous repassons par la même incision (Leriche, Stulz), ce qui nous gêne un peu, mais permet d'enlever la trompe et l'ovaire et de péritoniser très exactement avec rabattement secondaire de l'S iliaque que l'on fixe sur le fond utérin, de façon à exclure toute la zone opératoire. L'opération a été faite sous anesthésie rachidienne avec le minimum de traumatisme. Fermeture totale sans drainage.

Le lendemain 29, l'état est parfait : miction spontanée. Il n'y a pas de douleur et on n'a fait depuis l'opération qu'une seule injection de morphine. *Au soir de ce jour, soit vingt-quatre heures après l'opération émission de gaz.* La malade ne souffre pas et on ne refait pas de morphine.

Le 30, gaz, alimentation légère.

Le 31, gaz. La malade se lève et va faire le tour de sa chambre. Elle est apyrétique et se trouve dans une condition parfaite.

Le 1er avril, même état parfait. Lever.

Le 2 (cinquième jour après l'opération), à 4 heures du soir, l'infirmière donne un lavement d'un demi-litre d'eau salée qui, après enquête, paraît avoir eu, par erreur, beaucoup trop de sel. Ce lavement provoque, presque de suite, des évacuations intestinales rapides et très abondantes qui se terminent par de la diarrhée à laquelle succèdent brusquement des coliques très violentes et très douloureuses avec arrêt complet des gaz. Il n'y a pas une heure que le lavement a été pris.

Vers 6 heures du soir, quand nous voyons la malade, elle est pâle et se plaint d'une sensation de contracture intestinale. Nous pensons à une réaction provoquée par un lavement trop irritant et faisons donner une injection de spasmalgine.

La nuit se passe avec un sommeil entrecoupé de crampes intestinales. La malade dit n'avoir eu aucun gaz. Le ventre est uniformément plat, presque en bateau. Les touchers rectal et vaginal douloureux ne montrent rien. Il n'y a pas de température. Le pouls est normal.

Dans l'après-midi, nous apprenons que la malade ayant voulu manger, quand même, a vomi et que, depuis, elle est nauséeuse. Une injection intraveineuse de 30 c. c. de sérum hypertonique est sans effet.

Un peu plus tard, vers 6 heures, nous faisons une infiltration scurocaïnique du splanchnique gauche qui amène, en quelques secondes, une sédation complète qui dure jusque vers 3 heures du matin. A ce moment, les crampes intestinales reprennent et le ventre se ballonne légèrement. Il n'y a aucun vomissement.

Le 4 au matin, toujours pas de gaz et pas de vomissement. Nouvel examen. La malade est pâle. Elle se plaint beaucoup. C'est cependant une femme énergique. Elle a un état nauséeux constant. Elle ne prend que des liquides. Son aspect général est modifié. Elle a les traits contractés. Elle est pâle. La langue est humide. Il n'y a pas de température. Le pouls s'est un peu accéléré. Léger ballonnement avec douleurs diffuses à la palpation. Pas de péristaltisme. Touchers négatifs. Nouvelle injection intraveineuse de sérum hypertonique : aucun résultat. Nouvelle infiltration du splanchnique gauche. Sédation presque immédiate, mais qui ne dure que trois ou quatre heures.

Le 5, même état d'apyrexie. Toujours pas de gaz. Même sensation de crampes continuelles *sans péristaltisme*. Etat nauséeux. Ballonnement léger hors de proportion avec celui que l'on devrait observer après trois jours d'occlusion complète.

Nouvelle injection intraveineuse de sérum hypertonique et huile de ricin. Aucun résultat. Les fils sont enlevés. La réunion est parfaite. A quatre heures du soir, l'état étant toujours le même, il ne nous paraît pas prudent d'attendre davantage et nous intervenons sous anesthésie locale.

La malade présentant une cicatrice d'appendicectomie, nous passons par cette cicatrice. Aussitôt le péritoine ouvert, il s'écoule un flot de liquide, citrin, avec des nuances rosées. Il y en a beaucoup plus que dans une occlusion aiguë ordinaire. Il faut l'aspirateur pour assécher l'abdomen.

On attire le cœcum. Il est plat, un peu épaissi, et aussitôt, sous nos yeux, il se remplit de gaz. Manifestement, il n'y a pas d'occlusion du grêle. Intrigués, nous attirons la dernière anse iléale. Elle a un aspect singulier : elle est pâle, plate, vide, contractée, c'est un vrai petit boyau de poulet et pendant que nous la regardons, soudain, sous nos yeux, comme tout à l'heure le cœcum, elle retrouve un calibre normal et devient rose. Elle n'a pas trace d'exsudat. Nous la rentrons et attirons l'anse qui est en amont. Même aspect d'intestin de nouveau-né, d'inanitié. Même transformation sous nos yeux : elle retrouve un volume normal et une coloration normale.

Sachant que le professeur Santy était dans la clinique, nous lui demandons de venir dans la salle d'opération et de nous aider d'un conseil. Il est comme nous très étonné de ce qu'il voit. Une anse non encore extériorisée est attirée devant lui. Elle a l'aspect déjà dit et aussitôt se gonfle, retrouvant calibre et coloration normales. Il n'y a à son intérieur ni liquide ni gaz, semble-t-il. Santy admet comme nous qu'il n'y a ni réaction péritonéale ni occlusion mécanique et qu'il ne peut s'agir que d'un spasme très étendu. Nous attirons devant lui de nouvelles anses. Partout l'aspect est le même et chaque fois il se fait la même transformation dès que l'anse est hors du ventre. Le spasme paraît intéresser la totalité du grêle, jéjunum et iléon.

Nous mettons alors une sonde dans le cœcum par le procédé de l'enfouissement sous-séreux. Le cœcum est fixé à la paroi et la plaie partiellement refermée. La sonde a laissé échapper quelques gaz, mais peu, et le ventre s'est cependant affaissé complètement. Notre impression est que le petit ballonnement noté était uniquement dû à l'épanchement, car nulle part nous n'avons trouvé de distension intestinale.

Le lendemain 6, au matin, la situation est complètement renversée. La malade se déclare guérie : elle ne souffre plus, n'a plus de nausées. Elle n'a pas de température. Le pouls est excellent. La sonde, dans laquelle on a injecté toutes les deux heures un peu de solution physiologique, a donné quelques gaz et une petite quantité de matières ressemblant au contenu normal du grêle sans rien qui rappelle le liquide habituel d'un grêle distendu au-dessus d'un obstacle.

Les jours suivants, la malade n'est plus qu'une convalescente qui fait rapidement retour à une alimentation normale.

Le 15, soit dix jours après la fistulisation cœcale, les fonctions se rétablissent spontanément par l'anus et à partir de ce moment se font normalement. La sonde est laissée en place, mais bouchée et la malade se lève. Pour des raisons qui n'ont rien à voir avec l'état de la malade, la sonde n'est enlevée que le 23. Il ne se fait aucun écoulement par la fistule qui se bouche de suite. Le 26, la malade rentre chez elle opératoirement guérie. Elle est revue le 30 en parfait état. Sa plaie cicatrisée. Et elle donne d'excellentes nouvelles au 10 mai.

Cette observation dont l'importance doctrinale ne saurait échapper à cause de l'extraordinaire précision des constatations faites établit la réalité de l'occlusion post-opératoire d'origine spasmodique.

Quand nous sommes réintervenus, nous avions la conviction que nous allions trouver une bride et après quatre jours d'attente, il ne nous paraissait pas possible de reculer la vérification de l'intestin.

Etant donné les circonstances si particulières dans lesquelles était survenu le brusque arrêt des gaz, il nous avait bien paru au début qu'il devait s'agir d'un spasme provoqué par un lavement trop salé et notre thérapeutique fut tout d'abord dirigée dans cet esprit, mais à mesure que

le temps passait sans amener le rétablissement de la circulation des gaz, il nous sembla, malgré le contraste de l'aspect extérieur de la malade avec le signe capital de l'occlusion, malgré l'absence de tout signe péritonitique et de tout péristaltisme qu'il devait s'agir tout de même d'une occlusion par bride et nous n'avons trouvé qu'un intestin flétri, contracté dans toute son étendue, puisque tout a été vérifié. Nous n'avions jamais vu pareil état dans semblables circonstances et nous n'avions jamais vu le phénomène sur lequel nous avons insisté dans l'observation, nous voulons dire le retour instantané à la normale de cet étrange boyau de poulet sans que, nulle part, il y ait le moindre niveau liquide, la moindre distension gazeuse, le moindre bruit hydro-aérique. On aurait dit un intestin totalement vide, comme celui de certains inanitiés que la mise à l'air faisait immédiatement revenir à l'état physiologique. Nous ne savons pas si pareilles constatations ont déjà été faites. Elles nous paraissent très instructives.

Dans le tableau clinique présenté par notre opérée, certains détails doivent être retenus :

1° Le début brusque après un lavement qui a eu son plein effet évacuateur chez une malade n'ayant aucun passé intestinal et ayant eu jusque-là un comportement post-opératoire parfait. Libre à chacun d'en tirer l'enseignement pratique que cela comporte.

2° La sensation de crampe constante. La malade nous disait : « Je sens mon intestin serré. » Au premier moment, nous avons cru que cela correspondait à du péristaltisme, ce qui n'était certainement pas. Il est inutile de dire que nous avons cherché avec soin, à chacune de nos trois visites quotidiennes, et cela pendant quatre jours, et nos constatations opératoires ont montré qu'en fait il n'y en avait certainement pas.

Celles-ci nous obligent à dire : contracture avec suppression de tout mouvement de la paroi intestinale.

Connaissant maintenant cet état, il nous semble qu'en pareilles conditions nous le reconnaîtrions désormais, en face d'un tableau clinique si particulier : sensation de crampe constante, ne se relâchant jamais, sans la moindre période de repos, sans péristaltisme, avec ventre plat malgré l'arrêt complet des gaz. C'est, si l'on veut bien y réfléchir, quelque chose d'assez insolite et d'assez caractéristique à partir du moment où l'on sait.

Précisons que l'effet de l'anesthésie splanchnique a été remarquable et presque instantané, plus efficace que dans les occlusions mécaniques où cependant l'infiltration a d'habitude une efficacité temporaire. C'est justement cette connaissance de l'effet temporaire de l'anesthésie du splanchnique dans l'occlusion mécanique qui nous a poussés à intervenir quand nous avons vu que les phénomènes se reproduisaient. Nous avons maintenant l'impression que si nous avions insisté et, peut-être, infiltré des deux côtés au lieu de nous borner au seul côté gauche, nous aurions guéri notre malade sans avoir à intervenir. Mais, on le comprend, nous avions peur de nous laisser gagner de vitesse.

3° Autre signe ou, si l'on préfère, autre constatation d'importance : il y avait un léger ballonnement, minime, trop peu marqué pour une occlusion mécanique en coïncidence avec une dolorosité diffuse de tout l'abdomen et d'un abdomen non contracturé, sans défense véritable sauf celle que produit la douleur. En outre, la malade ne vomissait pas. Cet

état nous a paru, après coup, être la traduction de l'épanchement séro-hématique qui était, nous l'avons dit, bien plus important qu'il n'est habituel dans les occlusions aiguës du grêle.

C'était une véritable ascite libre, claire, avec quelques lueurs rosées, donc séro-hématique en fait. Et c'était certainement cette ascite qui faisait le ballonnement puisque l'intestin tout entier était petit et contracté, sans distension, par du liquide ou du gaz.

Par ailleurs, cette constatation donne un aperçu intéressant sur le mécanisme circulatoire de l'épanchement satellite des occlusions aiguës, traduction d'un phénomène vaso-moteur primitif ou secondaire, parallèle au trouble de l'innervation intestinale.

Trouble de l'innervation intestinale, qu'est-ce à dire dans le cas particulier ?

Sans discussion possible il s'est agi ici d'*excitation vagale*. L'état intestinal était à l'inverse de ce qu'il est dans les états sympathiques, puisque l'intestin était contracté et non dilaté.

D'où probablement aussi l'état nauséeux constant dont se plaignait le malade et qui est bien dans la manière du vague. Le sympathique ne donne pas cela.

Le traitement héroïque de pareils cas nous paraît être la *double anesthésie du splanchnique répétée toutes les six ou sept heures*. Théoriquement la double infiltration, et surtout la droite, doit arriver à faire cesser le spasme, comme elle fait contracter l'intestin dilaté des excitations sympathiques. Pratiquement en sera-t-il ainsi ? D'autres observations le diront.

Pareils états peuvent-ils se produire spontanément, nous voulons dire sans action d'une cause provocatrice rappelant celle qui existait dans notre cas ? Nous croyons savoir qu'il est arrivé à quelques chirurgiens d'intervenir avec le diagnostic d'occlusion aiguë et de ne trouver ni péritonite, ni obstacle. Nous nous demandons, nous-même, si dans les états intestinaux que l'on voit chez certains artéritiques et qui parfois tournent brusquement il ne s'agirait pas de cas semblables. Nos souvenirs ne sont pas assez précis pour que nous en disions davantage. Mais maintenant qu'on a le fil conducteur fourni par notre observation, il nous semble qu'on doit reprendre l'étude des cas où l'on croit avoir fait une erreur de diagnostic.

Comme l'un de nous l'écrivait récemment, toute l'étude de l'occlusion doit être reprise sous l'angle de l'innervation pariétale de l'intestin.

M. **L. Bazy**: Je voudrais demander à mon ami Leriche s'il n'établit aucune corrélation entre la quantité de liquide péritonéal qu'il a trouvée et qu'il compare à de l'ascite et les phénomènes de spasmes intestinaux à tendance occlusive qu'il a notés ?

M. **R.-Ch. Monod**: J'ai eu l'occasion d'opérer au cours de mes gardes d'hôpitaux 2 si ce n'est 3 cas d'occlusion intestinale aiguë que j'ai baptisée spasmodique parce que, au cours de la laparotomie je n'ai trouvé aucune cause à l'occlusion. Les laparotomies purement exploratrices furent suivies de guérison. J'ai vu sous mes yeux, au cours de l'opération, le péristaltisme réapparaître sur le grêle.

M. **Moulonguet**: Puis-je suggérer une autre interprétation des accidents qu'a observés M. Leriche ? Le premier phénomène en date serait l'épanchement péritonéal séreux ; l'atonie intestinale avec arrêt du péristaltisme en serait la conséquence.

Si je propose cette hypothèse, c'est que j'ai vu deux fois une lésion péritonéale différente, mais peut-être comparable : un pneumopéritoine, s'accompagner d'arrêt des matières et des gaz, en somme d'un tableau de menace d'occlusion. Une fois c'était un pneumopéritoine par fissuration d'ulcus, une fois un pneumopéritoine post-opératoire. Il a suffi du traitement médical dans le premier cas pour rétablir, dès avant l'opération, le péristaltisme ; dans le second cas, la ponction abdominale, vidant l'épanchement gazeux péritonéal, a eu un effet immédiat sur la motricité intestinale : en quelques heures elle entraînait une débâcle gazeuse de l'intestin.

M. **P. Brocq**: Je crois qu'une question de définition se pose à propos de l'observation de M. Leriche. Le terme d'occlusion intestinale convient-il dans ce cas où il y avait du liquide dans le péritoine avec un intestin grêle plat et contracturé de l'origine à sa terminaison ?

M. **Métivet**: Il y a trente ans, quand j'étais interne de M. Hartmann, M. Lecène nous a appris qu'il existait des occlusions intestinales justifiant, par l'intensité de leurs symptômes, la laparotomie et pour lesquelles on ne trouvait, à l'intervention, qu'un spasme intestinal plus ou moins étendu. La simple ouverture de l'abdomen suffisait pour amener la guérison.

M. **Sylvain Blondin**: J'ai eu l'occasion dans le service de mon maître, M. Cunéo, d'observer un malade qui présentait le tableau clinique d'une occlusion intestinale : à l'intervention, j'ai constaté l'existence d'un peu de liquide séro-hémorragique dans le péritoine. L'intestin grêle était contracturé par places, peu dilaté en d'autres points. Il n'existait aucun obstacle sur toute la longueur de l'intestin. Après cette incision purement exploratrice, le malade guérit.

M. **Leriche**: Je répondrai à M. Monod et à M. Moulonguet : l'intestin grêle extériorisé dans sa presque totalité n'avait pas de niveaux liquides et le ventre était presque plat. La radiographie ne m'en aurait pas appris davantage.

Pour ce qui est de l'origine de l'occlusion, je verrai, à l'inverse de ce qui a été dit, le liquide comme une conséquence du spasme et non comme une cause. Il a son origine probablement dans le même trouble nerveux qui fait le spasme intestinal.

Quant à dire qu'il ne s'agissait pas d'une occlusion, je dirais que j'ai quelque habitude de la chirurgie d'urgence, ayant été quelque vingt ans chirurgien de garde.

## *Rôle du système neuro-végétatif dans la production de l'hypochlorémie au cours de l'occlusion,*

par MM. **O. Lambret** et **J. Driessens.**

(*Clinique chirurgicale de l'hôpital Saint-Sauveur et Institut de Recherches biologiques de Lille.* Directeur : O. Lambret.)

Nous nous proposons de montrer que les traumatismes tissulaires sont, par l'intermédiaire du système neuro-végétatif, à l'origine de l'hypochlorémie observée dans l'occlusion intestinale.

Bien qu'elle ne soit pas seule en cause dans l'occlusion, nous limitons aujourd'hui notre étude à l'hypochlorémie, parce que, pour nous chirurgiens, depuis la communication de Gosset, Binet et Petit-Dutaillis, qui a vulgarisé, il y a onze ans, les travaux de Hadden et Orr, elle fait à nos yeux, parmi les modifications humorales, figure de phénomène capital, en raison des résultats magnifiques que nous obtenons, surtout dans les occlusions hautes, par le moyen de la rechloruration.

Nous sommes frappés par les transformations de l'état général auxquelles nous assistons. Cependant, nous en ignorons le mécanisme, de même que nous ignorons celui de la déchloruration, et aussi comment l'hypochlorémie entraîne une azotémie par manque de sel.

Certes, les explications théoriques ne nous font point défaut :

Celle d'Hadden et Orr attribue à l'hypochlorémie le rôle fondamental et la situe au départ d'un mécanisme de défense contre l'intoxication protéolytique, d'origine stercorémique qui accompagne toute occlusion de l'intestin. Tout se passerait comme si un rôle antitoxique particulier était dévolu à l'ion chlore, de telle sorte que l'intestin occlus ferait appel à cet ion pour qu'en se combinant avec les composés toxiques de stase, il donne des composés non toxiques, faciles à éliminer.

D'autres auteurs estiment que l'hypochlorémie est essentiellement un phénomène dû aux abondants vomissements de liquide gastro-intestinal sus-jacent à la striction de l'intestin. Ceci paraît correspondre à des faits indiscutables, et dans les cas où il n'y a pas de vomissement, les recherches de Gamble et Yoer, de Courty et Paget ont démontré l'accumulation de chlore dans le liquide stasant au-dessus de l'obstacle. Ce liquide non évacué constitue un dépôt chloré spoliant l'organisme d'une fraction importante de ses réserves en chlore.

En outre, ces recherches, amplement vérifiées depuis, montrent également que le chlore disparu du sang passe bien dans le liquide de stase et qu'il n'est pas nécessaire d'invoquer une mécanique d'hypersécrétion gastrique d'HCl pour expliquer la chute de la chlorémie.

Ces explications sont en somme très voisines l'une de l'autre et sont également plausibles. Il semble, en effet, logique de penser que le passage de chlore sanguin se fait directement dans le liquide vomi ou stasant, à travers la paroi intestinale plus ou moins altérée.

Toutefois, différents chercheurs se sont aperçus que les choses ne se passaient pas aussi simplement, et, en particulier, Bottin (de Liége), étudiant les phénomènes généraux et toxiques de l'occlusion, a fait de sérieuses réserves sur ce point et conclu que cette idée du rôle primordial, essentiel de l'hypochlorémie, résulte d'une considération trop superficielle

des faits et que si l'élément qui saute aux yeux est évidemment la déshydratation et la déminéralisation, cet élément cache un mécanisme beaucoup plus complexe.

A ce sujet, ajoutons que Y. Bourde, dans son récent rapport au Congrès de Médecine de Marseille (1938), et cela vaut la peine d'être noté, fait remarquer que l'anse sténosée semble exercer, vis-à-vis des chlorures du sang, *le même pouvoir d'attraction*, écrit-il, *qu'un foyer de contusion.* « L'explication pathogénique, dit Bourde, reste en suspens. » Nous reviendrons plus loin sur ce point essentiel.

Voici maintenant la théorie de Wangensteen, dont la méthode vient de faire l'objet, ici même, d'une discussion, à l'occasion du rapport de Brocq sur l'aspiration continue.

Théoriquement, cette méthode est basée sur l'hypothèse du rôle de la distension dans le processus de l'occlusion, c'est la distension qui serait à l'origine des phénomènes généraux. Cette hypothèse, Wangesteen et ses élèves Abott et Johnson, Leigh, Nelson et Siversive, Oschner et Storck se sont appliqués à en démontrer l'exactitude par des expériences nombreuses dont Brocq vous a fait mention (1). Wangesteen a même obtenu la mort expérimentale par le moyen de la distension gazeuse d'une anse et il a prouvé que chez l'homme pareille distension était due à une déglutition massive d'air qui se trouve bloqué dans l'intestin avec les liquides hypersécrétés.

Nous avons récemment suivi du point de vue humoral deux cas d'iléus post-opératoires qui ont résisté à la thérapeutique de rechloruration, mais ont tous deux guéri dès qu'à celle-ci fut adjointe l'aspiration continue.

Dans le premier cas, les injections hypertoniques de NaCl maintinrent normal, sans que le syndrome clinique soit très influencé, le taux de la chlorémie ; au troisième jour, quand fut installée l'aspiration continue, la chlorémie était normale et elle le demeura pendant que la sonde duodénale exerçait son action ; l'aspiration fut maintenue pendant quatre jours, elle évacua 4 litres de liquide quotidien : grâce aux injections de sérum hypertonique à la dose de 40 c. c. par jour, le taux de la chlorémie ne baissa pas.

Dans le second cas, quatre jours d'injections de sérum hypertonique ne réussirent pas à maintenir la chlorémie qui tomba à 2,65 ; à ce moment, on installa l'aspiration continue qui évacua 6 litres de liquide pendant deux jours. Nous eûmes la curiosité de cesser les injections hypertoniques dès le moment où fut en place la sonde de Lewin, or, sans le moindre apport salé nouveau venu de l'extérieur, nous avons eu la satisfaction de voir la chlorémie *remonter spontanément* à la normale à partir du troisième jour.

Il est intéressant de noter que le malade de cette observation était très fortement ballonné et que l'aplatissement de son ventre par suite de l'aspiration fut très rapidement total et s'effectua d'une façon vraiment spectaculaire.

Pareille observation paraît bien mettre en évidence le rôle de la distension dans le mécanisme des accidents généraux de l'occlusion intestinale et, en y réfléchissant, il semble qu'on soit autorisé à dire que l'hypochlorémie se corrige automatiquement à mesure que *diminue, puis*

(1) *Mém. Acad. Chirurgie*, **67**, n^os^ 7-8, 1941.

*disparaît la distension, ce qui revient à déduire que cette même distension joue un rôle essentiel dans la production de l'hypochlorémie.*

Cette conception, encore qu'elle soit très différente des précédentes, satisfait également notre esprit, mais ne nous fait pas faire un pas de plus dans la compréhension du mécanisme.

Notons cependant que le terme *distension* implique une violence certaine et qu'il ne faut pas confondre distension et dilatation simple. La dilatation est le contraire du spasme qui dépend du vague, elle est d'origine sympathique et peut à la rigueur se faire sans grande souffrance pour l'intestin, tandis que dans la distension, il y a un véritable traumatisme. Ce traumatisme porte sur toute la muqueuse à laquelle Leriche attribue une très grande sensibilité, il affecte également les plexus intrapariétaux ainsi que les filets des mésos.

Dès lors nous sommes amenés à considérer le rôle du système neurovégétatif dans le déclenchement et dans le maintien de l'hypochlorémie.



C'est là un aspect nouveau de la question et nous sommes heureux de nous rencontrer, sur ce terrain peu exploré avec Leriche, qui dans un récent article de *La Presse Médicale* bourré de suggestions et d'hypothèses extrêmement intéressantes, aborde le sujet par des voies différentes.

Leriche insiste sur le rôle important que doivent jouer dans la pathologie de l'occlusion, les nerfs de la muqueuse, de la paroi et ceux des mésos, la muqueuse et les mésos lui paraissant doués de la plus grande sensibilité.

Ce point de vue avait déjà retenu notre attention et nous avons essayé de l'éclairer par des recherches personnelles publiées au Congrès de médecine de Marseille de 1938, lesquelles ont d'ailleurs passé tout à fait inaperçues (2).

Nous avions poussé à fond l'hypothèse que voici : assimilation d'une anse intestinale en occlusion à un foyer de contusion traumatique. Et nous avions réalisé en vue de la vérifier toute une série de recherches expérimentales dont les résultats furent publiés à la suite du rapport de Bourde.

Nous nous étions demandé si cette assimilation entre deux lésions apparemment si différentes : intestin occlus et foyer traumatique, ne pouvait être faite complètement. Dans les deux cas, en effet, il y a avant tout réalisation d'un traumatisme tissulaire souvent important. Une torsion ou une strangulation de l'intestin représentent un traumatisme permanent identique à celui de la manipulation de l'intestin avec tiraillement des mésos, qui est, nous le savons, facteur de choc par excellence. Dans ces conditions, nous nous étions demandé si on allait pas retrouver dans l'occlusion intestinale un syndrome humoral plus ou moins semblable à celui du choc traumatique, syndrome dominé par un phénomène primordial : l'exhémie plasmatique.

Nos recherches, qui ont porté sur le lapin et sur le chien (ligature

(2) Lambret (O.) et Driessens (J.). Hypochlorémie et accumulation du chlore dans la paroi intestinale au cours de l'occlusion intestinale expérimentale. *C. R. du Congrès Français de Médecine*, Marseille, 4, 1938, p. 176-178.

de l'intestin à hauteur variable), ont prouvé l'exactitude de cette hypothèse en montrant l'existence, à côté de l'hypochlorémie, d'autres perturbations humorales, dont certaines avaient déjà, mais à titre fragmentaire, été signalées par différents auteurs : augmentation de l'urée sanguine, de l'azote total non protéique, de la polypeptidémie, de la glycémie, chute de la réserve alcaline, coïncidant avec une concentration sanguine manifeste (diminution importante de la masse sanguine, anhydrémie, concentration des hématies, de l'hémoglobine, etc.).

En outre, sitôt la mort ou le sacrifice de l'animal, c'est-à-dire après des temps variant entre douze heures et soixante-douze heures, nous avons prélevé, de part et d'autre de la striction et à longue distance de celle-ci, une série de fragments intestinaux, dans lesquels, suivant une technique appropriée, le chlore fut dosé. Nous avons pu de cette façon constater une accumulation de chlore (jusqu'à six fois le taux normal) dans tout le segment avoisinant de part et d'autre la ligature.

Cette augmentation était d'autant plus nette que l'on se rapprochait du point de striction et elle était beaucoup plus importante dans le segment sus-jacent à celle-ci.

En toute évidence, il s'agit-là d'un phénomène tout à fait semblable à celui observé dans le choc traumatique expérimental, au niveau des tissus traumatisés. L'occlusion de l'intestin réalise, en fait, un traumatisme tissulaire non seulement accusé, mais encore permanent. La disposition anatomique particulière du système neuro-vasculaire de l'intestin fait que l'action traumatique est portée à son maximum d'effet. On comprend donc qu'elle déclenche, par voie sympathique dans toute la zone intéressée et même à distance, une modification importante de la perméabilité capillaire, avec sa conséquence fatale : l'exhémie plasmatique suivie de tout son cortège humoral.

En somme, nous avons, d'une part, ce que des cliniciens appellent *le choc occlusif* qui est plus ou moins marqué ; et nous avons, d'autre part, les perturbations humorales, habituelles conséquences des traumatismes tissulaires, dont nos expériences montrent, croyons-nous, le mécanisme *initial*. Nous disons initial parce que, très vite, la situation se complique et devient complexe en raison du rapide retentissement sur l'organisme tout entier, des troubles de la physio-pathologie du grêle.

En tous cas, il est établi que, coïncidant avec l'hypochlorémie, il y a accumulation importante de chlore dans les tissus intestinaux intéressés par l'occlusion ; c'est de là qu'il passe dans le liquide de stase et aussi dans le liquide péritonéal. C'est là, dans la paroi même, que le sel se dépose avant d'en repartir avec les liquides sécrétés.

Tout ce que nous venons de dire vaut évidemment pour l'occlusion dite de cause mécanique dans laquelle, d'ailleurs, la distension est monnaie courante, mais s'applique également à l'occlusion dite par paralysie. Dans celle-ci, et dans l'iléus paralytique post-opératoire en particulier, il s'agit anatomiquement d'une sorte « d'agglomération » des anses au sein d'un foyer inflammatoire d'origine infectieuse ou traumatique (traumatisme opératoire) et, de ce fait, les anses intéressées participent à ces phénomènes et se paralysent. Leur lumière s'encombre de liquides d'origine sécrétoire, et surtout de gaz qui la distendent et déclenchent ainsi une excitation traumatique permanente à point d'application interne, muqueux cette fois. Que l'on vienne à faire disparaître la cause de cette excitation

par l'utilisation de la technique de Wangensteen et immédiatement l'exhémie plasmatique s'arrête et l'hypochlorémie se corrige, malgré l'évacuation d'une quantité importante de chlore déjà passé dans le liquide sus-strictural.

D'ailleurs, tous les cliniciens ont pu remarquer que dans l'iléus paralytique la baisse de la chlorémie était nettement décalée dans le temps par rapport au début des accidents. Les phénomènes cliniques locaux précèdent l'hypochlorémie. De plus, quelquefois celle-ci se relève sous l'action de la médication rechlorurante, alors que les signes cliniques sont loin de s'amender et persistent. Et même, on a pu observer des occlusions paralytiques sans baisse de la chlorémie, il est probable que, dans ces cas, il n'y a pas de lésions tissulaires au sens propre du terme.

Ce faisceau d'arguments nous incline à considérer l'hypochlorémie comme devant être mise sur le même pied, du point de vue pathogénique et pathologique que les autres éléments du syndrome humoral (hypotension, concentration sanguine, etc...), comme eux, elle est une conséquence automatique de l'exhémie plasmatique intense qui se fait au niveau de tout tissu lésé par un traumatisme quelconque, au sens le plus général du terme.

Notre intervention, aujourd'hui, est d'ordre de biologie pure, car évidemment elle ne met pas en cause la valeur de la médication rechlorurante, telle qu'on la pratique actuellement, et dont il ne peut être question de discuter l'emploi systématique ; elle a la simple prétention de montrer que cette médication si active est bien plus « symptomatique » que curatrice vraie.

La cause initiale des phénomènes généraux dans l'occlusion reste la lésion tissulaire, laquelle provoque une excitation de l'innervation de l'intestin dont les conséquences sont surtout graves en raison de la physiologie toute particulière de ce viscère et des répercussions spéciales sur la totalité de l'organisme des troubles de son fonctionnement.

M. **Leriche** : Je voudrais profiter de la communication de Lambret pour vous montrer 2 radiographies recueillies par mon interne Servelle pour montrer ce qu'est le fait du système nerveux et des splanchniques dans les phénomènes dits occlusifs. Première radiographie : dilatation gastro-duodénale aiguë, opérée passée à la chronicité. Voici l'image d'un estomac énormément distendu. Infiltration bilatérale des splanchniques : quelques minutes après, estomac vide, grêle rempli et estomac très réduit, de dimensions normales.

M. **Jean Gosset** : La communication de M. le professeur Lambret a le très grand intérêt d'attirer à nouveau notre attention sur le mécanisme de la mort dans l'occlusion intestinale. En effet, les chirurgiens continuent pour la plupart à accorder un rôle étiologique prépondérant aux phénomènes toxiques bien que toutes les recherches expérimentales aillent à l'encontre de cette théorie. En particulier les travaux de Scott, de Dragstedt, de Sperling nous apprennent : 1° que l'absorption des liquides au niveau d'une anse occluse est extrêmement réduite ; 2° que si l'on injecte dans une anse occluse de la strychnine ou de l'histamine, on n'observe aucune des réactions générales qui apparaîtraient si ces substances passaient dans la circulation ; 3° qu'enfin le liquide d'exsudat

péritonéal aussi bien que le produit d'hydrolysat de la paroi intestinale (à condition d'être débarrassés des microbes qu'ils contiennent en abondance) n'ont aucune propriété toxique.

Il semble donc que notre croyance en une origine toxique des accidents occlusifs mériterait d'être révisée à la lumière des observations expérimentales modernes et ceci d'autant plus que tout semble confirmer l'analogie entre les réactions anatomiques et biologiques du choc traumatique et de l'occlusion intestinale, analogie sur laquelle M. le professeur Lambret vient d'insister si justement.

Moon et Morgan avaient déjà montré (*Arch. of Surg.*, 32, 1936, p. 776) que les lésions anatomo-pathologiques observées chez les animaux morts d'occlusion étaient identiques à celles du choc : stase dans les capillaires et veinules abdominaux, œdèmes et extravasations sanguines viscérales traduisant la perméation capillaire. Au point de vue physiologique, ce qui domine dans un cas comme dans l'autre c'est la diminution de la masse sanguine circulante avec hémo-concentration.

On sait que Blalock en particulier a montré qu'en dehors de tout phénomène toxique une diminution prolongée de la masse sanguine circulante est capable, quand elle atteint 4 p. 100 du poids du corps, d'entraîner un choc mortel. Le débit sanguin devient insuffisant, l'anoxie tissulaire s'installe. Celle-ci augmente la perméabilité capillaire, de nouvelles pertes plasmatiques se produisent, un cercle vicieux fatal est créé.

Or, dans l'occlusion, le liquide intestinal et l'épanchement péritonéal représentent un volume considérable et ne peuvent se former qu'au prix d'une spoliation sanguine. Les résultats des occlusions expérimentales réalisées par Sperling et Scott (*Arch. of Surg.*, **36**, 1938, p. 778 et 816) montrent que cette spoliation est assez importante pour expliquer l'apparition d'un état de choc. La distension d'une anse intestinale provoque à elle seule une extravasation considérable de liquide dans l'intestin, liquide qui n'est pas réabsorbé par l'anse occluse. Au début il ne s'agit sans doute que d'une excitation de la sécrétion intestinale, mais bientôt la distension va créer des troubles de la circulation pariétale, troubles encore plus graves lorsqu'une strangulation gêne la circulation veineuse de retour. La stase capillaire va être suivie d'extravasation intra-intestinale, intrapariétale (sang et plasma) et intrapéritonéale (plasma). Les chiffres de Sperling et de Scott montrent que chez un chien de 15 kilogrammes une occlusion portant sur 90 centimètres d'intestin grêle peut entraîner une perte de 425 c. c. de liquide, soit 3 p. 100 du poids de l'animal. Si l'on y ajoute les liquides d'hypersécrétion gastrique et les vomissements on obtient aisément un taux de spoliation sanguine égal à celui des chocs mortels.

Nous ne voulons pas prétendre que le mécanisme précédent explique tout. Il montre pourtant l'origine d'un facteur essentiel dans l'occlusion : la réduction de la masse sanguine circulante. Il confirme absolument les importantes conclusions de M. le professeur Lambret sur la similitude entre l'occlusion et le choc.

Du point de vue thérapeutique on conçoit alors que la rechloruration, loin d'avoir une action spécifique ou antitoxique, a surtout pour but de rétablir l'équilibre des électrolytes rompu par la déperdition plasmatique et que, comme dans le choc, le problème essentiel reste de reconstituer

le volume sanguin insuffisant ; comme dans le choc, la perméabilité capillaire représente l'écueil majeur.

Enfin les expériences de Herrin et Meek sur le cercle vicieux : hypersécrétion, hypo-absorption provoquées par la distension intestinale nous expliquent certains heureux effets des aspirations précoces par la méthode de Wangensteen.

M. **de Fourmestraux** : L'infiltration des splanchniques donne parfois des résultats immédiats heureux dans les cas d'occlusion intestinale aiguë.

J'ai eu l'occasion d'opérer, il y a quelques mois, une malade de quarante-cinq ans, enceinte, à terme, présentant une occlusion intestinale aiguë et un état général misérable.

*Laparotomie :* On constate la présence d'un mégacolon énorme sans torsion. Hystérectomie rapide. Infiltration large des splanchniques, 20 c. c. de novocaïne à 2 p. 100.

Fixation à la paroi de l'angle splénique du côlon, sans ouverture intestinale. L'anus devait être inutile.

Cinq heures après l'intervention, évacuation intestinale abondante.

La malade consolide avec une extrême simplicité, enfant vivant.

Des radiographies en série faites deux mois après l'intervention montrent la persistance des lésions initiales, les accidents ne se sont pas reproduits.

Dans les occlusions sans obstacle mécanique évident, il est certain que les infiltrations splanchniques et de la chaîne lombaire demeurent une intervention simple et excellente.

M. **Soupault** : L'hypothèse de M. Lambret est tout à fait séduisante, qui assimile la distension, parfois extrême, de l'intestin grêle au cours de l'occlusion à un traumatisme capable de créer au niveau des tuniques une perturbation anatomique, puis physiologique, qui en diminue ou supprime les fonctions de sécrétion comme d'absorption (sans préjudice des phénomènes de choc).

Je lui signale, à ce sujet, les travaux de Heller et de son école qui a l'habitude, en cas d'occlusion intestinale, de faire une gastrostomie complémentaire (comme le faisait jadis Jaboulay). De là, il peut aspirer le liquide de stase gastro-intestinal et il obtient ainsi (car le pylore, dans ces cas d'occlusion accusée, ne constitue pas une barrière efficace au reflux) la vacuité non seulement de l'estomac, mais de tout le grêle supérieur. Il a remarqué, au moyen de substances faciles à déceler dans le sang ou dans les urines, que leur injection au niveau des muqueuses gastrique ou duodénale ne « passait » pas tant qu'il y avait de la stase, alors qu'après vidange du tube digestif, très vite la muqueuse soulagée reprenait une partie de ses fonctions, cessait d'être une barrière dès que le traumatisme dû à la distension hydro-aérique, cessait lui-même.

D'autre part, cette hypothèse pathogénique explique les bienfaits cliniques frappants obtenus par le simple tubage à demeure dans l'estomac, au cours de tout phénomène occlusif.

## *12 gastrectomies pour ulcère gastro-duodénal perforé en péritoine libre,*

par M. **A. Ameline**.

De 1930 à 1941 j'ai pratiqué douze fois une gastro-duodénectomie pour ulcère perforé. Ce n'est pas à l'aide de chiffres aussi modestes qu'il est possible d'envisager la place et les indications de la gastrectomie au cours de cette grave complication. Je voudrais seulement dire les enseignements que j'ai personnellement retirés de ces interventions et de la connaissance de leurs résultats éloignés.

1° Horaire de l'intervention. J'ai opéré un malade à la neuvième heure; je crois en avoir opéré un dans l'heure et peut-être la demi-heure qui a suivi la perforation. Tous les autres malades ont été opérés entre la troisième et la sixième heure, en supposant que le drame clinique se superpose exactement au drame anatomique, ce dont, après Grégoire et Judine, je suis loin d'être sûr.

2° Sexe et âge. 12 hommes sur 12 opérés. Le plus jeune avait vingt-trois ans, le plus âgé quarante-deux.

3° Anesthésie. 2 anesthésies loco-régionales ; 1 anesthésie locale avec bouffées d'éther à la fin ; 9 anesthésies générales (2 à l'éther, 3 au balsoforme, 4 au Schleich).

4° Siège et aspect de la perforation. 1 ulcère de la petite courbure en son tiers moyen ; 10 ulcères de la 1re portion du duodénum ; 1 ulcère d'apparence pylorique, mais qui, par la face muqueuse, siégeait sur le versant duodénal du pylore (Judine insiste à très juste titre, et avec quelle expérience ! sur ce fait que la localisation exacte est impossible par la face péritonéale). Perforation lenticulaire, perforation fissuraire, large perforation arrondie sur base calleuse : les aspects que j'ai rencontrés n'ont rien que de très classique.

5° Aspect histologique. Je vous projette trois belles préparations dues à l'obligeance de notre collègue P. Gauthiers-Villars. Ce qui paraît dominer c'est d'une part la note de nécrose massive, sur les berges et les parois du « puits » de la perforation ; d'autre part, l'œdème important, sous-séreux, intramural, sous-muqueux et qui, dans la musculeuse en particulier, dissocie de façon importante les faisceaux des fibres musculaires.

6° Etendue et type de la résection. Je vous projette l'aspect de deux estomacs récemment réséqués. Vous voyez que la section duodénale passe en moyenne à 1 centimètre de la perforation. Du côté gastrique, elle passe où l'on veut : dans tous mes cas, je suis resté dans les limites d'une gastrectomie « raisonnable ». Trois fois j'ai pratiqué un Billroth II, neuf fois un Polya. Il est incontestable que le Polya permet des résections peut-être plus larges.

7° Drainage. Deux fois j'ai refermé l'abdomen sans drainage ; deux fois j'ai établi un drainage du Douglas par tube de caoutchouc (je ne pratique plus du tout maintenant ce mode de drainage dans les ulcères perforés). Une fois j'ai mis une mèche sous-hépatique ; sept fois j'ai placé sous le foie une petite lame de caoutchouc ondulé ; drainage établi pendant trois ou quatre jours.

8° Mortalité et incidents post-opératoires. Je n'ai perdu aucun de ces

12 opérés. Mon premier opéré, chez lequel un ulcus duodénal calleux, assez éloigné du pylore, avait rendu fort précaire la fermeture duodénale, a fait une fistule. Sa gravité a été moyenne puisqu'elle a guéri spontanément en vingt et un jours. Tous les autres malades, sans exception, ont eu des suites d'une bénignité qui m'a surpris tout d'abord, et que je tiens maintenant pour habituelle. Je vous projette la feuille de température de mes deux derniers opérés : elle est celle des gastrectomies « à froid » les moins préoccupantes.

9° Résultats éloignés. Malgré les difficultés actuelles, j'ai des résultats éloignés précis chez 11 de ces opérés : ils vont de dix ans à deux mois, et sont tous d'une qualité exceptionnelle. Aucun de ces malades ne suit de régime, aucun d'eux ne prend de médicaments. Je vous projette l'image radiologique d'un réséqué récent (cinq mois) chez lequel j'ai pratiqué un Polya. Je vous projette aussi l'estomac d'un opéré d'il y a dix ans (Billroth II). L'évacuation du moignon gastrique est parfaite, et le bon résultat radiologique se superpose à une excellente guérison clinique. Cet opéré mène, au point de vue alimentaire (et autant qu'il est actuellement possible), une existence normale.



Cette très modeste statistique m'a suggéré cependant quelques réflexions sur la gastrectomie en cas de perforation ulcéreuse, dans les conditions d'horaire où je les ai pratiquées. Il semble tout d'abord que le bon combat pour le diagnostic précoce ait porté ses fruits : presque tous mes malades ont été adressés au chirurgien dès qu'ils ont été vus par le médecin praticien ; nombre d'entre eux, de propos délibéré, sans piqûre de morphine préalable. On a l'impression que, depuis quinze ans, d'énormes progrès ont été faits en ce sens dans l'éducation médicale.

D'autre part, j'ai été frappé par la relative facilité de l'intervention. L'anesthésie locale, en péritoine enflammé, ou au moins irrité, m'a paru de qualité moyenne ou médiocre ; et j'ai eu recours neuf fois, sans inconvénients, à l'anesthésie générale pour des interventions de une heure quarante à une heure cinquante de durée. J'ai toujours employé très largement l'aspirateur électrique ; la quantité de liquide épanché ne m'a pas paru influencer les suites opératoires, et deux ou trois fois j'ai trouvé à peu près tout le contenu d'un abondant repas dans le ventre. Du côté duodénal, l'œdème, toujours net, est d'un précieux secours. On dirait qu'une infiltration anesthésique locale a écarté les mésos, dissocié les tissus et préparé cette « pédiculisation » du duodénum, indispensable pour une bonne fermeture. J'ai l'habitude de fermer le duodénum en trois plans (si je le puis) et d'ajouter une épiplooplastie. Une seule fois, et à 1 centimètre de l'ulcère, j'ai trouvé tout le cylindre duodénal œdématié infiltré, assez rigide pour gêner sensiblement l'invagination de la tranche muqueuse. J'ajoute enfin qu'aucune de ces gastrectomies n'a été une gastrectomie de « nécessité », imposée par l'état anatomique des lésions. Toutes ces perforations (sauf peut-être celle de l'ulcère de la petite courbure) pouvaient subir sans trop de gêne la suture en un ou deux plans.



Il m'est impossible, avec un matériel aussi modeste, comme je le disais plus haut, de tirer la moindre conclusion sur la place que doit — et que devra — occuper la gastrectomie d'emblée dans le traitement des perforations ulcéreuses. M. Brocq, ici même, le 8 juillet 1936, a rappelé les discussions — peut-être passionnées — d'il y a vingt ans, et, dans un travail des plus complets, a précisé ses indications. Il a même, par avance, soulevé les objections les plus pertinentes contre les observations que je vous apporte. Je ne les méconnais point, puisque les voici :

1° Tous les cas opérés concernent des sujets jeunes (ou relativement jeunes), non tarés, maigres ou en tout cas non adipeux, opérés précocément, en somme de « bons cas ». Les 12 guérisons que j'ai obtenues prouvent cependant la bénignité de la gastrectomie ainsi choisie, ainsi « dirigée ».

2° Il serait hautement instructif d'avoir, pendant le même temps, *la statistique intégrale de toutes les perforations ulcéreuses que j'ai vues et traitées*. Malheureusement ces chiffres, dans mon cas particulier, perdraient de leur signification (81 cas). D'abord par ce que me manquent nombre de résultats éloignés et même immédiats (c'est ainsi qu'au hasard des urgences, et dans la période agitée de septembre et octobre 1939 j'ai eu à traiter 11 perforations d'ulcère sans pouvoir valablement suivre un seul de ces opérés). Ensuite parce que, pour des raisons personnelles, j'ai vu de moins en moins d'ulcères perforés de 1930 à 1941. Le chirurgien de garde en premier en voit beaucoup ; le chirurgien de garde en second presque plus. Et, hors du service de garde, on ne voit plus que ceux du matin. Neuf fois sur dix ce sont de « bons cas », perforés le matin et hospitalisés avant midi.

3° Les conditions mêmes dans lesquelles j'ai opéré étaient spéciales Sauf 2 cas, j'ai opéré dans le service où je suis attaché, ou en ville : aides, panseuse, instruments, anesthésiste, habituels. Ceci n'est pas un reproche : c'est plutôt un programme.



Mais à côté de ces chiffres insuffisants, et depuis le beau rapport de Brocq, Judine (de Moscou) a donné dans le *Journal international de Chirurgie*, 4, n° 3, 1939, son magnifique travail et son impressionnante statistique. Je vous demande la permission de rappeler ses chiffres :

888 résections avec 9 p. 100 de mortalité.

286 opérations palliatives avec 33,5 p. 100 de mortalité, soit un total de 1.174 interventions avec 14,9 p. 100 de mortalité.

Cette mortalité globale, la plus basse que l'on connaisse, prouve « que la large pratique des résections dans les cas d'ulcères perforés n'augmente nullement le niveau général de la mortalité pour toute la statistique, mais, au contraire, que la mortalité baisse légèrement » (Judine). On peut ajouter à ces chiffres la qualité des résultats éloignés ainsi appréciée (avec des tests sévères) :

Résections :

88,63 p. 100 de résultats excellents ;

9,09 p. 100 de résultats satisfaisants ;
2,13 p. 100 de résultats « mauvais ».
Opérations palliatives :
22 p. 100 de résultats excellents ;
52 p. 100 de résultats non satisfaisants ;
26 p. 100 de résultats tout à fait mauvais ;
dont 8,3 p. 100 de *décès des suites de la maladie gastrique.*



Je ne puis, après ces chiffres, et après ce que j'ai personnellement constaté, que reprendre, à peu de choses près, les indications que Brocq formulait, en 1936, pour l'emploi de la gastrectomie dans le traitement des ulcères perforés en péritoine libre :

1° Indications de nécessité, dans l'impossibilité où se trouve le chirurgien de recourir à un traitement palliatif par suite des conditions locales (ulcères calleux, trop large perforation, perforations multiples, etc...).

2° Date de la perforation : le délai de six heures peut être, semble-t-il, sans inconvénients, porté à dix et même douze heures.

3° Etat général : obésité, tares cardio-pulmonaires, sont des contre-indications à peser rigoureusement.

4° Siège de la perforation : l'ulcère de la partie haute de la petite courbure, les ulcères duodénaux à siège bas sont moins que d'autres justiciables de l'exérèse. Et encore, dans cette question, doit intervenir, pour une très large part, l'expérience personnelle de l'opérateur en chirurgie gastro-duodénale.

« Il faut du temps, il faut des aides, il faut un entraînement, écrivait Brocq. Le chirurgien de garde a-t-il le temps, au cours d'une nuit de surmenage, de consacrer une heure et demie au moins à tous ces gestes ? »

Je pense que la réponse est tout entière contenue dans ces lignes de Judine : « N'importe quel jour, nous pouvons montrer aux étudiants de garde plusieurs opérations de péritonite, d'occlusion intestinale ou de grossesse extra-utérine. Ils verront souvent aussi des opérations d'ulcères perforés. »

Le jour où les hôpitaux de Paris auront une organisation de chirurgie d'urgence digne d'eux, toutes ces conditions seront réalisées...



Observation I. — Gioc..., vingt-huit ans. Opéré le 13 juin 1932. Anesthésie générale à l'éther. A la cinquième heure. Ulcère duodénal calleux, face antérieure de $Duod_1$ ; Billroth II. Suites troublées par une fistule duodénale, assez abondante au début, fermée spontanément au vingt et unième jour. Revu en avril 1941. Résultat clinique et radiologique parfait.

Obs. II. — Mar..., vingt-huit ans. Opéré le 5 juin 1932. Anesthésie générale à l'éther. A la huitième heure. Ulcère lenticulaire, perforé au bord supérieur du $Duod_1$, Billroth II. Suites simples. Excellent résultat en avril 1941, clinique et radiologique.

Obs. III. — Mor... (C.), trente-cinq ans. Opéré le 6 juillet 1933. Anesthésie locale, une bouffée d'éther à la fin. Ulcère calleux du tiers moyen de la petite courbure, opéré à la dixième heure. Billroth II. Suites simples. En 1939, excellent résultat, confirmé par la radiographie.

Obs. IV. — Chr..., trente-huit ans. Opéré le 10 octobre 1933. Anesthésie générale au Schleich. Opéré à la cinquième heure. Ulcère fissuraire, face antérieure $Duod_1$ ; Gastrectomie Reichel-Polya. Suites simples. Bon résultat un an après. Perdu de vue.

Obs. V. — Add..., trente et un ans. Opéré le 20 janvier 1934. Anesthésie loco-régionale. Opéré à la troisième heure. Ulcère largement perforé $Duod_1$. Reichel-Polya. Suites simples. Très bon résultat en 1940.

Obs. VI. — Drav..., vingt-trois ans. Opéré le ... septembre 1934. Anesthésie générale au balsoforme. Ulcère face antérieure $Duod_1$ ; à la quatrième heure. L'épanchement remplit tout l'abdomen. Reichel-Polya. Revu en 1941 en parfait état.

Obs. VII. — Nit..., quarante ans. Opéré le 1er février 1935. Anesthésie générale au Schleich. Ulcère calleux $Duod_1$, à la sixième heure. Reichel-Polya. Très bon résultat, vérifié en 1940.

Obs. VIII. — Cler..., vingt-huit ans. Opéré le 7 mars 1937. Anesthésie générale au Schleich. Ulcère bord supérieur $Duod_1$, à la troisième heure. Reichel-Polya Très bon résultat éloigné.

Obs. IX. — Lev... (Charles), trente-deux ans. Opéré le 26 mars 1940. Anesthésie générale au Schleich. Enorme ulcère calleux, versant duodénal du pylore : il vient de se perforer, et les accidents se sont passés dans la rue, devant l'hôpital. Reichel-Polya. Résultat clinique et radiologique parfait en avril 1941.

Obs. X. — Cre... (F)., trente-six ans. Opéré le 23 juillet 1940. Anesthésie loco-régionale. Perforation datant de trois heures. Ulcère exactement situé sur le sillon pylorique (en réalité, par la face muqueuse, ulcère duodénal). Reichel-Polya. Résultat parfait en avril 1941.

Obs. XI. — Car... (Jean), quarante-deux ans. Opéré le 24 janvier 1941. Opéré à la sixième heure. Anesthésie générale balsoforme. Grosse perforation juxta-pylorique. Infiltration œdémateuse énorme des mésos. Reichel-Polya. Suites simples. En parfait état, fin avril 1941.

Obs. XII. — Dub... (J.), trente-neuf ans. Opéré le 7 avril 1941. Opéré à la cinquième heure. Anesthésie générale balsoforme. Ulcère duodénal perforé à la cinquième heure (il y a du sang rouge dans l'estomac). Reichel-Polya. Suites simples avec deux transfusions.

## BIBLIOGRAPHIE

Brocq (P.). — *Mémoires de l'Académie de Chirurgie*, 1936, p. 1061-1076.
Brocq et Aboulker. — *La Presse Médicale*, février 1937.
Bréant. — *Thèse Paris*, n° 712, 1938.
Judine. — *J. internat. de Chirurgie*, 4, n° 3, 1939.

M. **P. Brocq**: La communication d'Ameline vient remettre en question le traitement des ulcères perforés. Je le félicite de ses succès et je vais essayer d'appuyer ses conclusions. Dans un rapport basé, en dehors des 17 observations de Caryanopoulos, sur l'étude de 1.147 cas publiés, j'ai, en 1934, abordé, non sans quelque appréhension, cette question qui avait soulevé autrefois, ici même, de fort vives polémiques. Vous avez bien voulu à l'époque me faire l'honneur et l'amitié de reconnaître les efforts que j'avais faits pour clarifier la situation du chirurgien devant l'ulcère perforé. Certains ont néanmoins pensé que mes conclusions étonnaient dans la bouche d'un chirurgien habituellement enclin aux solutions de prudence.

Il faut cependant admettre que les choses évoluent en chirurgie, comme en tout, et chercher à évoluer de même. La chirurgie ne doit pas être jugée sur le seul plan français : il faut voir la marche de la chirurgie dans le monde. Or, à ce propos, il faut convenir qu'il existe dans de nombreux pays une nette orientation vers la gastrectomie dans l'ulcère perforé, et que les résultats immédiats de cette gastrectomie, à condition d'en respecter les indications, sont égaux à ceux de la suture, et les résultats éloignés bien supérieurs.

La gastrectomie reste dans l'état actuel des choses le traitement de choix de la plupart des ulcères invétérés. Que cette mutilation reste souhaitable, certes non ; mais, pour l'heure, la gastrectomie large apparaît, à distance, supérieure à la gastro-entérostomie. Pourquoi ne serait-elle pas tout aussi heureuse pour beaucoup d'ulcus perforés si l'expérience montre que, faite dans de bonnes conditions, de temps et de technique, elle réussit aussi bien que la simple suture. En outre, les suites éloignées de la suture, même avec gastro-entérostomie, sont infiniment inférieures à celles de la gastrectomie, à tel point qu'il faut souvent réintervenir chez les suturés, guéris de leur perforation, pour faire secondairement une gastrectomie itérative, laborieuse, bien plus difficile qu'une gastrectomie d'emblée.

Ces considérations devraient faire préférer la gastrectomie immédiate lorsque trois conditions se trouvent réunies :

Opération précoce dans les six ou huit premières heures chez un malade en bon état général (les gras exceptés).

Opérateur entraîné à la gastrectomie et ayant le temps nécessaire pour exécuter tranquillement une intervention longue.

Opérateur convenablement aidé par un anesthésiste et une équipe de deux aides.

Ceux qui avec Lecène, Hartmann et d'autres préconisaient autrefois la simple et prudente suture avaient raison à l'époque où ils parlaient, époque où les malades arrivaient trop tard, où l'anesthésie ne connaissait pas les progrès d'aujourd'hui, où tous les opérateurs n'étaient pas familiarisés avec la gastrectomie, où les chirurgiens de garde harcelés de coups de téléphone n'avaient que le temps de faire une besogne hâtive avec des aides souvent insuffisants. Pierre Duval, avec son sens aigu de la perfection, avait bien vu, dès ce moment, que la gastrectomie avait de l'avenir.

Aujourd'hui le progrès est sensible, les malades arrivent beaucoup plus tôt, l'anesthésie est meilleure, la gastrectomie est une opération courante.

Cependant tout n'est pas encore parfait, formulons encore deux souhaits :

Que les chirurgiens de garde aient le temps d'opérer dans le calme, sans être préoccupés par le déplacement urgent vers un autre hôpital ; qu'ils trouvent sur place non pas un seul aide, mais une équipe : un anesthésiste, deux aides ; et la chirurgie d'urgence, celle de l'ulcère perforé en particulier, se mettra à l'unisson de celle de l'étranger et en égalera les résultats.

Permettez-moi d'ajouter, comme corollaire, pour nos jeunes collègues :

Ne faites pas une gastrectomie, sauf la main forcée, dans les ulcères perforés, après la huitième heure, chez les malades gras ou fatigués.

Ne faites pas la gastrectomie, mais la suture dans les perforations duodénales un peu loin du pylore, lorsque le bout duodénal paraît être difficile à fermer.

Ne faites la gastrectomie que si vous êtes bien secondé et que si vous n'êtes pas trop fatigué par une interminable série d'opérations d'urgence.

Encore, faut-il dire, que cette limitation prudente sera peut-être dépassée dans l'avenir.

M. **Ameline**: Je remercie M. Brocq d'avoir appuyé et précisé avec son autorité les conclusions que j'ai apportées. Je profite de cette occasion pour le remercier aussi d'avoir évoqué la mémoire de mon maître, le professeur Pierre Duval. Il connaissait 11 de ces observations, et c'est lui qui m'avait engagé à vous les apporter.

---

## PRÉSENTATION DE RADIOGRAPHIES

### *Traitement pré-opératoire par la pompe, de l'occlusion intestinale aiguë,*

par MM. **H. Mondor, Cl. Olivier** et Mlle **O. Jurain.**

Nous apportons les premiers documents radiographiques produits, ici, en faveur de la méthode de Wangensteen, dans le *traitement préopératoire par pompe* de l'occlusion intestinale.

Sur 7 de nos malades qui, passagèrement ou décisivement, ont bénéficié, dans notre service, de cette innovation thérapeutique, nous n'en retiendrons aujourd'hui que deux. Les images que nous vous soumettons concernent des malades atteintes, l'une d'épithélioma du grêle, l'autre de fibrome utérin et d'appendicite mésocœliaque occlusive.

De l'occlusion aiguë de la première malade, voici deux clichés : l'un avant le traitement par pompe, l'autre après. S'il reste de l'aéro-iléie dans le second cliché, il n'y a plus un seul des niveaux liquides si nets du premier cliché. Grâce à la précaution que nous ont vantée le travail de MM. Iselin et Eudel et le rapport de Brocq, cette malade, arrivée dans un état grave, a guéri simplement de l'occlusion aiguë et a pu être traitée, sans retard, de son cancer épithélial de l'iléon, par acte chirurgical radical.

La seconde malade se présentait avec les traits d'une occlusion aiguë franche du grêle, mais d'une de ces occlusions aiguës inflammatoires dont l'étude, dans les ouvrages trop didactiques, est encore si incomplète. Il y avait un important ballonnement qui, dans les moments du péristaltisme, masquait un fibrome, découvert aux phases plus tranquilles. Le fibrome n'étant pas calcifié, sa responsabilité nous parut improbable, et nous pensions qu'il s'agissait d'une de ces salpingites, haussées dans le ventre par la tumeur utérine, et cause, quelquefois, d'occlusion du grêle au-devant du promontoire ou en plein abdomen. Le traitement de l'occlusion, par la méthode de Wangensteen, débarrassa, comme nos trois clichés le font si clairement voir, de 5 à 6 litres de liquide de stase et d'une aéro-iléie considérable, ce ventre particulièrement distendu. L'in-

-tervention, après traitement par glace, propidon et sulfamides, fit voir que le fibrome, malgré son volume, n'était pas l'agent de l'occlusion. Celle-ci, comme on le découvrit après l'hystérectomie, était due à une appendicite méso-cœliaque haute, presque refroidie, mais qui étranglait encore deux anses grêles, coudées à angle aigu et adhérentes au foyer inflammatoire. Comme dans le cas précédent, la malade a pu guérir de l'occlusion et de la maladie causale dans des conditions que le progrès technique, récemment étudié en France par MM. Brocq, Iselin et Eudel, a favorisées. Ceux d'entre nous qui ont montré, depuis longtemps, l'abus de la chirurgie palliative, dans les occlusions inflammatoires en particulier, se féliciteront d'une méthode qui répond à leurs vœux et confirme leurs idées sur ce point.

## *Réduction par la broche de Kirschner des luxations de la coxalgie,*

par M. **André Richard.**

Si on connaît bien la luxation pathologique fréquente du nourrisson et du jeune enfant au cours de la coxalgie, on sait y remédier assez faci-



Fig. 1. — Luxation haute d'une hanche coxalgique.

lement et surtout la prévenir par une extension continue simple puis une immobilisation stricte en bonne position.

La luxation soudaine du début chez le grand enfant est rare (10 cas dans la *Thèse* de Verboud, en 1928), mais toujours d'un pronostic sérieux.

Chez l'adulte, la destruction de la partie haute du cotyle et d'une portion importante de la tête favorise assez fréquemment la luxation iliaque, avec adduction, légère flexion et bien souvent rotation interne, plus rarement externe : mais le pronostic en est immédiatement et considérablement aggravé ; les abcès multifistuleux, de trajet compliqué par

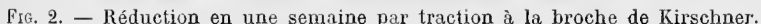


Fig. 2. — Réduction en une semaine par traction à la broche de Kirschner.

les modifications apportées dans la direction des muscles, tendons et ligaments, surinfectés le plus souvent, se drainent mal et, même quand ils guérissent, l'attitude du membre est mauvaise et comporte un pronostic fonctionnel des plus médiocres : aussi la réduction précoce est-elle une nécessité. La traction par la broche de Kirschner la réalise assez rapidement, comme vous pouvez le voir sur les radiographies que je vous présente : dans le cas le plus grave, où la tête avait atteint la crête iliaque, la réduction anatomique était obtenue au bout de sept jours avec 5 puis 7 kilogrammes de traction (v. fig.). Lorsque l'état général et local le permet ensuite, la fixation par arthrodèse se fait dans la position optima, avec un raccourcissement minime ou nul.

## NOTE IMPORTANTE

*Le secrétaire général attire tout particulièrement l'attention de MM. les membres de l'Académie et Associés nationaux sur l'intérêt qu'ils ont à déposer sur le bureau le travail qu'ils désirent présenter en séance, en même temps qu'ils demandent son inscription à l'ordre du jour. Les manuscrits remis à l'avance sont plus facilement mis au point, imprimés et corrigés. Ils ne subissent aucun retard dans leur publication. Ils peuvent susciter des discussions documentées, ayant été, au préalable, communiqués à tous ceux qui en auront manifesté le désir.*

---

*Le secrétaire annuel* : M. G. Rouhier.

Imprimé par l'Ancne Impte de la Cour d'Appel, A. Maretheux, Dir., 1, r. Cassette, à Paris (France)

## Séance du 2 Juillet 1941.

*Présidence de* M. Paul Mathieu, *président.*

### PROCÈS-VERBAL

La rédaction du procès-verbal de la précédente séance est mise aux voix et adoptée.

### CORRESPONDANCE

La correspondance comprend :

1° Les journaux et publications périodiques de la semaine.

2° Des lettres de MM. Banzet, Desmarest, Huet, Redon, Sicard, Merle-d'Aubigné, s'excusant de ne pouvoir assister à la séance.

3° Un travail de M. Jean-Louis Lortat-Jacob, intitulé : *Appendicite aiguë à forme occlusive par volvulus du grêle. Diagnostic radiologique erroné d'iléus biliaire.*

M. Petit-Dutaillis, rapporteur.

4° Un travail de MM. P. Wertheimer, Dechaume et L. Mansuy, intitulé : *L'incision de la lame sus-optique. Résultats et indications à propos de douze observations.*

M. Petit-Dutaillis, rapporteur.

5° Un travail de M. Robert Didier, intitulé : *L'arthrectomie dans les arthrites purulentes du genou par blessures de guerre.*

M. Sauvé, rapporteur.

6° Un travail de MM. du Bourguet et Mabille, intitulé : *Un cas de luxation isolée dorsale du cubitus dans l'articulation radio-cubitale inférieure, traitée par l'opération de Sauvé et Kapandji.*

M. Sauvé, rapporteur.

---

### A PROPOS DU PROCÈS-VERBAL

## *Cancers du sein et adénopathies tuberculeuses,*

par MM. **G. Rouhier** et **Jean Vuillième**.

Dans son importante communication du 28 mai, M. Hartmann, à propos de 84 cas d'adénopathies chez des malades amputées du sein pour cancer, a posé des questions du plus haut intérêt, tant pour la marche et le pronostic de ces adénopathies, précoces ou tardives, que pour leur traite-



*Publication périodique bimensuelle.*

ment. L'un de nous, dans la discussion, a dit avoir vu disparaître spontanément dans plusieurs cas des ganglions sus-claviculaires discrets dont il n'avait pas cru devoir faire l'exérèse, tout en ne s'abstenant nullement, à cause de leur existence, de faire tout de même l'amputation du sein par la méthode classique de Halstedt. Il serait hasardeux de conclure que la disparition spontanée de ces petites adénopathies est une régression de ganglions cancéreux. Il n'est en effet pas absolument exceptionnel de voir des cancers du sein, vérifiés histologiquement, accompagnés d'adénopathies tuberculeuses soit contemporaines de la tumeur, soit développées comme le seraient des récidives ou des généralisations, plus ou moins tardivement après l'amputation du sein.

En voici deux observations, l'une déjà ancienne, l'autre toute récente :

Observation I (Dr Rouhier). — Mme C..., opérée huit ans auparavant, en 1922, par mon maître M. Walther, pour un épithélioma du sein vérifié histologiquement, a subi l'amputation du sein gauche avec ablation des deux pectoraux et du contenu cellulo-ganglionnaire de l'aisselle. Elle vient me voir le 24 juillet 1930 envoyée par M. Walther auquel sa santé ne permet malheureusement plus l'activité chirurgicale. La cicatrice est parfaite, l'aisselle gauche parfaitement vide ; il n'y a aucune récidive de ce côté. Mais il existe *un gros ganglion axillaire du côté droit*. Le 29 juillet, je pratique l'ablation de tout le tissu cellulo-ganglionnaire de l'aisselle droite. L'examen histologique montre *des ganglions tuberculeux*.

Dix-huit mois plus tard, le 26 janvier 1932, cette malade vient me revoir, ayant cette fois plusieurs ganglions sus-claviculaires *du côté gauche, côté du sein amputé*. Le 30 janvier, je fais un évidement de la région sus-claviculaire gauche, enlevant les ganglions et le tissu cellulo-graisseux. Examen histologique : *ganglions tuberculeux*.

J'ai revu cette malade il y a quelques mois, en 1941, en parfait état de santé.

Obs. II. — Mme E... (H.), quarante et un ans, sténo-dactylo, entre à Bichat dans le service du Dr Rouhier (salle Terrier, n° 29) pour *deux* tuméfactions qui siègent *dans la glande mammaire droite*, découvertes fortuitement en faisant sa toilette huit jours auparavant. Amaigrissement important et rapide (10 kilogrammes en huit mois). Ces nodules sont absolument indolores et ne présentent aucune variation au moment des règles.

*Examen de la malade :* Deux tuméfactions très nettes à la palpation : l'une dans le quadrant supéro-interne, grosse comme une noisette, dure et bien limitée ; l'autre, des dimensions d'une petite noix, siège dans le quadrant inférieur et externe. Mobilité sous la peau, mobilité sur les plans profonds. Adénopathie bilatérale : du côté droit, petits ganglions indolores au palper ; du côté gauche, adénopathie plus volumineuse, il existe trois gros ganglions. Examen du creux sus-claviculaire négatif des deux côtés. Examen de la colonne vertébrale et des poumons négatif cliniquement et radiologiquement : Urée dans le sang : 0,24 ; Globules rouges : 3.700.000 ; Globules blancs : 3.000.

L'intervention est décidée avec examen histologique extemporané. Je conseille le curage des deux aisselles en cas de cancer.

*Intervention* le 17 avril 1941 (Dr Vuillième) : anesthésie générale à l'éther. On extirpe d'abord la tumeur du quadrant supéro-interne du sein droit. Examen extemporané à l'ultropak : *épithélioma atypique du sein*. Pendant l'examen, on extirpe le deuxième nodule qui est, lui aussi, aussitôt examiné : *nodule de fibrose mammaire sans éléments de malignité*. Amputation du sein droit avec ablation des deux pectoraux et curage complet du creux axillaire droit. Fermeture sans drainage. Enfin, *on ouvre l'aisselle gauche et on enlève tous les ganglions perceptibles*.

*Suites normales :* La malade quitte l'hôpital le 4 mai, cicatrisée.

*Examen histologique des pièces opératoires* (Dr de Furiet-Lafforet), très résumé : *nodule supéro-interne* envahi par épithélioma atypique ; formation en cocarde avec centre scléreux. Cellules épithéliomateuses surtout abondantes à la périphérie dans un stroma conjonctif dense. *Nodule inféro-externe :* Simple fibrose

mammaire avec infiltration inflammatoire discrète autour des glandes atrophiées, sans aucun signe de malignité.

*Ganglions du côté droit* (*côté de la tumeur*) : Hyperplasie réticulaire comme dans une inflammation chronique, mais sans aucun envahissement métastatique.

*Ganglions du côté gauche :* tuberculose folliculaire typique avec des nodules d'âge plus ou moins récent, les plus anciens étant complètement caséifiés et nécrotiques ; les autres, plus récents, étant au stade épithélioïde. Très nombreuses cellules géantes.

*En résumé :* Epithélioma atypique du sein sans métastase ganglionnaire, coexistant avec une tuberculose ganglionnaire de l'aisselle opposée.

Voici donc une première malade, opérée largement d'un cancer du sein, chez laquelle surviennent successivement après l'opération deux adénopathies, l'une axillaire du côté opposé, l'autre sus-claviculaire du côté de la tumeur, toutes les deux tuberculeuses et guéries sans difficultés par l'extirpation des ganglions ; une seconde malade chez laquelle un cancer du sein s'accompagne d'adénopathie des deux aisselles, l'une purement inflammatoire du côté du sein malade, l'autre tuberculeuse caséifiée du côté opposé.

Ces deux observations prouvent que toutes les adénopathies des premiers relais ganglionnaires des cancers ne sont pas toujours des adénopathies cancéreuses ; elles expliquent bien des surprises d'évolution. La seconde présente un autre intérêt : c'est l'existence de deux tumeurs dans un même sein : l'une cancéreuse, l'autre bénigne. Dans la discussion du 28 mai dernier, le professeur Mondor a insisté sur l'existence des *cancers doubles* du sein, montrant que le caractère bifocal de la maladie dans un même sein ne doit jamais faire croire à la certitude de sa bénignité. D'après notre deuxième observation, on peut ajouter aux recommandations de M. Mondor que, lorsqu'il existe deux tumeurs, même d'apparence clinique bénigne, dans un même sein, il ne faut jamais affirmer la bénignité sur l'examen histologique extemporané d'une seule de ces tumeurs car, chez notre malade, si l'on avait extirpé d'abord le plus gros nodule et qu'on se fût contenté du diagnostic de fibrose mammaire, sans examiner la plus petite tumeur et en la considérant *a fortiori* comme de même nature en conséquence de son moindre volume, on n'eût pas amputé ce sein et le cancer eût continué son évolution.

## *A propos de la communication de M. Ameline sur le traitement des perforations ulcéreuses par la gastrectomie.*

M. **Basset** : A l'occasion de la communication d'Ameline j'ai fait relever la statistique des ulcères perforés, opérés dans mon service depuis mon arrivée à l'hôpital Broussais. De mai 1938 au 16 juin 1941, 20 malades furent opérés d'urgence par mes assistants : Ameline, Gibert, Mazingarbe et les internes.

Dans tous les cas il s'agissait d'hommes, dont 10 avaient entre quarante et cinquante ans.

Rares d'abord entre 1938 et 1940 (7 cas seulement en deux ans), les perforations devinrent beaucoup plus fréquentes dans ces derniers mois (13 cas de novembre 1940 à juin 1941), et ceci confirme ce qui a déjà été observé et dit souvent, ici et ailleurs, sur la recrudescence des perforations ulcéreuses depuis 1939.

Les 6 malades qui sont morts, dont l'un au cours de l'intervention (30 p. 100 de mortalité) ont tous été vus tardivement et dans tous les cas l'abdomen contenait une grande quantité de liquide épanché ou réactionnel.

Au contraire, tous les sujets opérés dans les douze premières heures ont guéri.

L'importance reconnue de la précocité de l'intervention est confirmée une fois de plus.

Les perforations duodénales ont été les plus fréquentes (11 cas sur 20).

Le diagnostic exact a été fait dans tous les cas, sauf un, confondu, comme d'habitude, avec une appendicite aiguë.

La résection longitudinale de l'ulcère suivie de suture à deux plans (1 cas), la suture simple avec ou sans épiplooplastie ont donné 10 guérisons et 5 morts, toutes celles-ci, je l'ai dit, dans des cas opérés tardivement.

Au contraire, 4 gastrectomies d'emblée ont donné 4 guérisons, dont 2 figurent dans la statistique d'Ameline. Ces 4 sujets ont été opérés dans les sept premières heures, condition favorable de succès, surtout pour une gastrectomie. Ces 4 malades avaient de trente-neuf à quarante-quatre ans. Malgré la précocité de l'intervention, 2 d'entre eux avaient déjà un épanchement assez abondant pour que l'opérateur ait jugé nécessaire d'établir un drainage sus-pubien (Gibert).

Dans 2 cas traités, l'un à la dixième heure, l'autre à la troisième, par suture avec épiplooplastie, aucun drainage n'a été fait. Ces 2 malades ont guéri.

Cette statistique, petite mais intégrale, ne fait que confirmer, comme il fallait s'y attendre, les notions actuellement bien établies sur la prédominance du sexe masculin, la grande fréquence des perforations duodénales, sur les avantages et le peu de gravité de la gastrectomie d'emblée lorsqu'elle est pratiquée tôt, sur des sujets résistants et par de bons opérateurs. Si elle prouve, après tant d'autres, l'importance primordiale du facteur temps, elle nous montre qu'à cet égard il y a toujours des progrès à faire, en particulier dans l'éducation des médecins et que trop souvent encore, comme ce fut le cas il y a quelques jours, les malades nous sont envoyés après un délai excessif, prolongé par une morphinisation intempestive.

---

## RAPPORTS

### *Luxations du métatarse,*

### 1° par M. **Paitre**, 2° par M. **Georges Bonnet**, 3° par M. **Meunier**, 4° par M. **Robert Didier**.

Rapport de M. G. Küss (1).

Voici d'abord les observations résumées, classées, groupées et *titrées selon la nomenclature* que nous avons donnée de ces luxations. Nos

(1) Ce Rapport a été illustré en séance par la projection de nombreux films radiographiques.

collègues C. Lenormant, Bergeret, Guimbellot et Sorrel m'ayant adressé des observations inédites, vous en trouverez également les résumés, à leur place, dans ce rapport.

### A. — Luxations homolatérales externes totales (ou luxations totales dorso-latérales en dehors).

Observation I (M. Paitre). — *Luxation homolatérale externe totale du métatarse avec léger diastasis.*

Soldat indigène algérien, accidenté le 17 mai 1929. Assis, jambes pendantes, pied droit en extension et rotation externe sur le bord de la cage d'un ascenseur, le blessé fut surpris par la montée de l'appareil dont le toit accroche l'avant-pied et le releva brutalement en hyperextension. Le talon accroché sous le seuil débordant du palier et fixé par la poussée de l'ascenseur ne put être dégagé assez tôt, l'avant-pied fut repoussé en dedans contre la paroi de la cage et la jambe à son tour fut coincée (fracture ouverte du tibia droit). Le blessé, soigné à l'hôpital de Mayence, ne peut dire si on y tenta la réduction de la luxation métatarsienne. Paitre l'examine au Val-de-Grâce le 25 octobre 1929 et fait le D. de luxation homolatérale externe du métatarse.

La radiographie confirme ce D. et montre que le 1er cunéiforme a perdu tout contact avec le 1er métatarsien. Celui-ci répond au 2e cunéiforme, les 3e et 4e au cuboïde ; léger diastasis se prolongeant entre les 1er et 2e cunéiformes. Le 3e cunéiforme ne déborde guère en avant le front du 2e sur le cliché de profil, le déplacement dorsal des bases métatarsiennes est évident : la base du 1er débordant l'ensemble en haut, celle du 5e le débordant en bas. Le résultat fonctionnel est acceptable. La marche, la course, la montée et la descente des escaliers se font sans canne, sans fatigue, sans douleur.

Obs. II (M. Georges Bonnet). — *Luxation homolatérale dorsale externe totale du métatarse ; le 2e métatarsien n'étant que subluxé. Diastasis entre 2e et 3e métatarsiens.*

W..., du 2e Rég. d'aviation, le 6 juin 1930, poussait un gros avion, le pied gauche faisant effort par son bord interne appuyé au sol lorsqu'une roue le coince et tend à le prendre en écharpe de dehors en dedans et légèrement d'arrière en avant. L'avion est arrêté aussitôt, avant que la roue ait pu passer par-dessus le pied.

Au Val-de-Grâce, Bonnet constate : pied raccourci, élargi au niveau de l'articulation de Lisfranc ; bord interne rectiligne au lieu de concave ; saillie sur ce bord correspondant au 1er cunéiforme ; bord externe rectiligne au lieu de convexe ; interligne tarso-métatarsien douloureux.

La *radiographie*, par le Dr Chaumet, montre : luxation externe du métatarse ; tous les métatarsiens sont déjetés en dehors, *à l'exception du 2e retenu dans sa mortaise*, écrit Bonnet.

Le 7 juin, sous anesthésie générale et contrôle radioscopique, *essai de réduction.* Trois tentatives rendent « le métatarse fou sur le tarse. La déformation se reproduisant dès qu'on lâche le pied ».

Application d'une botte plâtrée en position du demi-équinisme préconisée par Küss ; botte enlevée le trentième jour ; la marche est autorisée progressivement.

Les empreintes plantaires montrent des appuis sensiblement normaux, mais plutôt hypercorrigés et une ébauche de pied creux.

23 août, le blessé, qui est parti en convalescence, signale « un assez fort enflement » après la marche.

Obs. III (M. Bergeret). — *Luxation homolatérale externe du métatarse avec léger diastasis et diastasis net entre les deux premiers cunéiformes.*

B..., fille de quinze ans. Le 4 juillet 1940, une roue d'auto passe en reculant sur son pied gauche à plat sur le sol. Un chirurgien allemand tente la réduction immédiate par manœuvres externes et plâtre. Le 9 juillet, entre dans la Maison de Santé de Paris où Bergeret constate sur radios l'absence de toute réduction.

23 juillet, sous anesthésie générale au protoxyde ; *opération* par Bergeret. Incision au-devant du 1er espace interosseux gauche se prolongeant sur le tarse.

Libération des tendons extenseurs qui permit de découvrir largement le dos de l'articulation de Lisfranc.

La face antérieure articulaire du 1er cunéiforme n'a plus aucune connexion osseuse et n'est coiffée que par des parties molles. La base du 1er métatarsien est située en face du 2e cunéiforme mais au-dessus de lui et fait saillie en haut. La base du 2e chevauche le 3e cunéiforme. Les autres métatarsiens sont déplacés en dehors et en haut par rapport au 3e cunéiforme et au cuboïde. Le ligament cunéo-2e métatarsien est rompu ainsi que le surtout fibreux dorsal de Lisfranc.

La reposition se fait très facilement. Il suffit de glisser la pointe mousse des ciseaux courbes sous le 1er cunéiforme et de le soulever pour que sous l'action d'une contre-pression exercée sur le métatarse les surfaces articulaires reprennent leurs situations normales. Bergeret reconstitue un surtout fibreux dorsal. Soies sur la peau. Plâtre maintenant au varus forcé. A l'ablation du plâtre, on constate l'existence d'une escarre au bord interne du pied, à la hauteur de l'extrémité interne de l'articulation de Lisfranc. Bergeret enlève les parties mortifiées et désinfecte la plaie au Dakin. Le 23 juillet, la plaie étant désinfectée, B. intervient par une incision située à plus de 1 cent. 5 de la plaie du bord interne du pied et fait une plastie. Entre temps, des radiographies de contrôle attestèrent la parfaite réduction de la luxation.

Le 5 juillet 1941, la mère téléphone à Bergeret que sa fille marchait parfaitement et sans fatigue, qu'elle dansait et faisait de la bicyclette.

## B. — Luxations homolatérales externes spatulaires (quatre derniers métatarsiens).

Obs. IV (M. Meunier). — *Luxation spatulaire externe avec diastasis columno-spatulaire et fractures associées parcellaires des facettes tarsiennes en regard.*



Fig. 1. — Obs. III (Meunier). Radiographie du pied gauche, face et profil, avant toute réduction. Luxation spatulaire dorso-externe du métatarse avec diastasis.

Gr..., vingt-trois ans, gradé d'infanterie, en marche sur la route le 1er avril 1939, a le pied gauche en écharpe par la roue avant-droite d'une remorque. Douleurs

et impotence immédiates. A l'hôpital, Meunier l'examine, vingt-quatre heures après l'accident : douleurs disparues, œdème dorsal, ecchymoses à la base des orteils. Augmentation massive du pied sans déformation visible. Zone douloureuse à la pression au droit de l'articulation de Lisfranc.

La radiographie montre une (voir le titre de l'observation et fig. 1).

4 avril, première tentative de réduction sous rachi, on perçoit un ressaut qui fait espérer une réduction satisfaisante. Gouttière plâtrée. La radio de contrôle montre l'échec total de la réduction ou de la contention.

5 avril, deuxième essai de réduction (A. G. au balso.) par traction et refoulement. Collier plâtré remplacé le 22 avril par « un sabot plâtré » (voir fig. 2). Le blessé marche avec son sabot qui est laissé quinze jours. Après sa suppression, la marche accélérée est pratiquée ; massage, mobilisation active et passive, diathermie.

Le blessé sort le 12 juin 1939 avec un pied non déformé sans affaissement de la voûte plantaire, avec volutation normale d'amplitude.

Gr... peut reprendre l'entraînement pour des courses sportives.

Sur les radios de contrôle, on note une décalcification diffuse, mais légère de la zone tarso-métatarsienne.

Obs. V (M. M. Guimbellot et Jean Seyer). — *Luxation spatulaire dorso-latérale,*

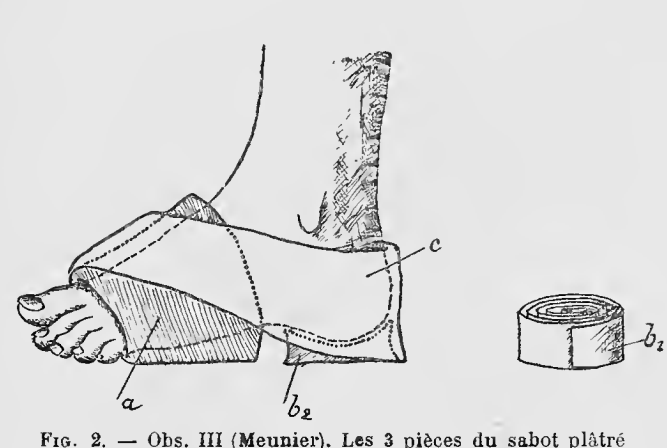



Fig. 2. — Obs. III (Meunier). Les 3 pièces du sabot plâtré
*a*, collier antérieur; *b*, talon (b1, b2); *c*, écharpe antéro-postérieure.

*en dehors avec diastasis au pied gauche. Subluxation homolatérale externe totale avec fracture basilaire du 5e métatarsien et diastasis antéro-postérieur intratarsien au pied droit.*

C... (R.), chauffeur, vingt-six ans, entre à l'hôpital Boucicaut le 4 mars 1941. Suspendu par les mains à une poutrelle métallique, il lâche prise et tombe de 5 mètres de haut sur la pointe des pieds en un état de relâchement musculaire complet. Il peut faire quelques pas sans douleur. Gonflement ecchymotique en bande transversale sur le dos de chaque pied, au droit de l'articulation de Lisfranc, plus marqué au pied gauche.

*A gauche*, on perçoit au palper une saillie osseuse transversale, non douloureuse, semblant constituée par la base des quatre derniers métatarsiens. Pas de saillie au niveau de la base du 1er métatarsien.

Au cours des manœuvres d'examen, sous la pression du doigt, cette saillie dorsale se réduit brusquement, mais incomplètement et avec persistance d'un ressaut sur le dos du pied.

*A droite*, la palpation ne révèle rien d'anormal.

*Radiographies* (voir le titre de l'observation).

Le gonflement *du pied gauche* augmente considérablement dès le lendemain de l'entrée ; ce pied devient très douloureux ; on ne peut plus sentir les saillies osseuses.

*A droite*, les symptômes sont moins accusés.

Repos au lit sans immobilisation particulière. Le gonflement diminue les jours suivants aux deux pieds en restant plus marqué à gauche où on sent encore la saillie métatarsienne dorsale et un certain degré de gonflement de la croûte plantaire. On décide de ne pas faire de nouvelle tentative de réduction et on fait marcher le malade sur une semelle prothétique maintenant la concavité de la voûte plantaire.

Obs. VI (M. Sorrel). — *Luxation spatulaire dorso-latérale en dehors avec diastasis considérable et fractures parcellaires de la base du 2e métatarsien et de la face externe du cuboïde.*

B... (Jeannine), sept ans et huit mois, est renversée par une voiture le 29 mai 1941. Atteinte à la hanche gauche (fracture de l'aile iliaque) et au pied gauche, elle est immédiatement vue par le Dr Lesuire qui écrit que « l'ensemble du métatarse était luxé en haut, que la réduction a été faite aussitôt, facilement, sans anesthésie ». A l'hôpital Trousseau, Sorrel fait radiographier les pieds (et le bassin qui ne nous intéresse pas ici) les 30 mai, 3 juin et 10 juin 1941.

La radiographie montre la persistance d'une luxation spatulaire dorso-externe avec diastasis considérable des fractures parcellaires par arrachement au niveau de la base du 2e métatarsien, une fracture en lamelle par arrachement de la face externe du cuboïde (voir fig. 2).

Le 17 juin, l'enfant est passée pour rubéole dans le service du Dr Cathala.

C. — Luxations hétérolatérales ou divergentes métatarsiennes pures.

Obs. VII (M. Robert Didier). — *Luxation hétérolatérale ou divergente métatarsienne pure avec diastasis.*

D... (Albert), vingt et un ans, le 8 mars 1940, en poussant l'avant-train d'un canon, cale la roue avec son pied droit chaussé d'un gros soulier de troupier. D... a la sensation que son pied se tord et ressent une douleur vive. Impotence fonctionnelle absolue. Il est transporté à l'hôpital Gama, de Toul, où le Dr Didier constate un gonflement considérable de la région dorsale du pied « et une dépression du volume d'une noix » en arrière de la base du 1er métatarsien. Le tour du pied mesure 26 centimètres à droite (pied traumatisé), 23 centimètres à gauche (pied sain).

*Radiographies* (voir le titre de l'observation).

*Réduction*, sous anesthésie générale au chlorure d'éthyle, des plus simples, très facile.

Persistance du gonflement ; ecchymose s'étendant, deux jours après le traumatisme, vers la face dorsale du pied au niveau de la base des deux premiers métatarsiens. Guérison normale, écrit le Dr Didier.

*Radiographies de contrôle* (24 mars 1940) montrent la perfection de la réduction et le Dr Didier croit y déceler une légère fissuration du 2e cunéiforme (qui n'existe pas en réalité).

Obs. VIII (M. Lenormant). — *Luxation hétérolatérale ou divergente métatarsienne pure avec diastasis et fracture tubérositaire externe de la base du 1er métatarsien et de la région stylienne du 5e métatarsien. Ebauche de diastasis antéro-postérieur intratarsien.*

*Radiographies* du pied droit du nommé M... entré à l'hôpital Cochin au début de 1939 dans le service du professeur Lenormant. Exemple absolument typique d'une luxation divergente métatarsienne pure avant la réduction et après celle-ci ; contention par brodequin plâtré. La réduction de la spatule a été bonne ; le 1er métatarsien reste subluxé en dedans.

Je me bornerai à discuter très brièvement, la place m'étant mesurée, les commentaires dont les auteurs font suivre leurs observations.

A. Luxations homolatérales externes totales. — *M. Paitre.* — L'observation de M. Paitre « confirme les données acquises et les renforce en

particulier sur trois points » : le mécanisme, la classification des types anatomo-pathologiques, l'accommodation du pied à sa fonction malgré la non-réduction de la luxation. Cinq mois après l'accident, le blessé marchait, courait, montait et descendait les escaliers sans fatigue ni douleur, l'appui se faisant sur le talon postérieur et le bord interne du pied en valgus et rotation externe.

M. Paitre connaissait admirablement la question des luxations du métatarse ; je suis heureux que notre regretté collègue ait donné l'appui de sa haute autorité aux conclusions de mes travaux.

*M. G. Bonnet* nous a adressé l'observation d'une luxation qu'il appelle : « Luxation homolatérale dorsale externe subtotale du métatarse ; le 2e métatarsien n'ayant pas quitté sa place » et il croit qu'il s'agit « d'un type spécial qu'il n'a pu retrouver ni dans notre travail, ni dans les observations publiées depuis ». Or la lecture de l'observation et des films radiographiques qui l'accompagnent montre qu'il s'agit essentiellement d'une luxation homolatérale dorsale externe totale, le 2e métatarsien n'étant que subluxé en dehors. Ceci ne constitue pas un type spécial, mais une simple variété. La plus grande difficulté qu'a la base (tenon) du 2e métatarsien à sortir de sa mortaise explique le retard, la moindre étendue de sa migration externe par rapport aux autres métatarsiens. Ma collection personnelle renferme des exemples, moins beaux que celui de M. Bonnet, mais tout aussi probants, ceux de V... Jeanne, 27 janvier 1922) et de R... Jean (24 janvier 1923) ; l'observation IV de P. Lance (*Journal de Chirurgie*, décembre 1939), l'observation III de Jazikoff (*Revue d'Orthopédie*, mars-avril 1939), etc., concernent des cas où s'est affirmée cette résistance du 2e métatarsien, son retard à son déplacement externe. Celui-ci *existe*, dans le cas de Bonnet, comme il se voit sur les films radiographiques, mais de beaucoup moindre que celui des autres métatarsiens. Du reste, comment le 1er métatarsien aurait-il fait « un demi-pas en dehors », comme l'écrit Bonnet, si le 2e n'en avait pas fait autant ?

L'observation de Bonnet concerne donc, à vrai dire, une « luxation homolatérale dorsale externe *totale* du métatarse, le 2e métatarsien étant moins luxé spatialement que les autres, ce qui explique *ipso facto* le diastasis qui s'est produit entre les 2e et 3e métatarsiens et qui n'a pas d'intérêt propre.

Bonnet réduisit sous anesthésie générale, mit une botte plâtrée et obtint une bonne guérison avec marche correcte. Il y a lieu de l'en féliciter pleinement, vu les difficultés qu'il rencontra.

*M. Bergeret* a eu un magnifique succès dans un cas de luxation homolatérale externe totale sur une jeune fille qu'un chirurgien allemand avait essayé en vain de réduire par des moyens orthopédiques. Ce succès doit compter à l'actif du traitement chirurgical de ces luxations. Le résultat fonctionnel fut également et de tous points excellent. L'observation de Bergeret vaut encore par la constatation que notre collègue fit *de visu* des lésions anatomiques dues au traumatisme. Il nous en donne, à son ordinaire, une description minutieuse et dont nous ferons état dans le travail d'ensemble que nous préparons. Enfin il s'agit là encore, comme pour la malade de Sorrel, d'un cas de luxation chez une jeune fille (quinze ans), presqu'une enfant et les luxations du métatarse sont exceptionnelles à cet âge.

B. Luxations homolatérales externes spatulaires. — *M. Meunier* vous a adressé une observation de luxation qu'il baptise très correctement : *Luxation spatulaire dorsale externe avec diastasis columno-spatulaire.*

A regarder de près les clichés, il y a même subluxation en dedans de la colonne interne formée par le 1er métatarsien et le 1er cunéiforme subluxé nettement en dedans sur le front du scaphoïde, donc *ébauche de luxation divergente-columno-spatulaire proprement dite.*

La réduction fut très satisfaisante au point de vue fonctionnel : le blessé ayant repris son entraînement pour des courses sportives.

Meunier immobilisa par « un sabot » plâtré, original, bien conçu et dont nous reproduisons ici le schéma. Meunier, en étudiant le mécanisme de production des luxations du métatarse, oppose à la condition causale « par une réception brutale, après un saut, par exemple, sur la pointe du pied fléchi, l'immobilisation brusque du pied pendant la marche alors que le corps est projeté à terre » et croit ce mécanisme plus fréquent que la chute sur la pointe des pieds. En réalité, il n'y a aucune opposition entre ces deux déterminantes de luxations du métatarse. Leur mécanisme est rigoureusement le même malgré l'apparente et illusoire différence causale.

*MM. Guimbellot et Jean Seyer* ne font suivre d'aucun commentaire l'observation de luxation spatulaire dorso-latérale externe avec diastasis du pied gauche qu'ils ont eu l'amabilité de m'adresser. Ils se sont décidés à ne pas faire de « *nouvelle* tentative de réduction », ce qui signifierait, à bien les lire, qu'ils en ont au moins tenté une, et ils ont fait marcher leur malade sur une semelle prothétique à bord interne surélevé. L'expérience montre que leur conduite est sage et qu'ils peuvent rationnellement espérer un bon résultat fonctionnel de leur prudente expectative.

L'examen des radiographies du pied droit m'a révélé qu'il existait une subluxation homolatérale dorso-externe totale avec fracture tubérositaire du 5e métatarsien et diastasis antéro-postérieur intra-tarsien (voir Rapport suivant), lésions intéressantes mais ne réclamant pas un traitement actif.

*M. Sorrel* a bien voulu me communiquer les radiographies d'un cas intéressant de luxation spatulaire dorso-externe avec diastasis considérable du pied gauche et me montrer la blessée porteuse, en outre, à la suite d'accident de voiture, d'une fracture de l'aile iliaque gauche. Le médecin qui lui a adressé la blessée prétend que la réduction a été faite aussitôt après l'accident, facilement, sans anesthésie, l'ensemble du métatarse étant luxé en haut. En l'absence d'une radiographie avant *cette réduction (?)*, nous ne pouvons, avec Sorrel, que constater l'état des lésions après l'entrée de la blessée à l'hôpital et non juger rétrospectivement de l'état antérieur. Je serais d'avis, dans ce cas, l'arc interne n'étant pas lésé et vu le temps écoulé depuis l'accident, de s'abstenir de toute tentative de réduction. L'adaptation fonctionnelle sera très satisfaisante, d'autant qu'il s'agit ici d'une enfant de sept ans et huit mois. C'est là le seul cas connu, jusqu'à plus ample informé, de luxation du métatarse chez un enfant aussi jeune.

C. Luxations hétérolatérales ou divergentes métatarsiennes pures. — *M. Robert Didier* ne nous a pas, non plus, envoyé de commentaires concernant le très beau cas de *luxation latérale ou divergente métatarsienne pure avec diastasis* — cas tout à fait classique— qu'il nous a

adressé et où il a obtenu une réduction très facile et très complète sous anesthésie générale.

*M. Lenormant* nous a également adressé, sans commentaires, les radiographies d'un cas absolument typique de *luxation hétéro-latérale ou divergente métatarsienne pure avec diastasis,* fractures tubérositaire externe de la base du 1er métatarsien, de la région stylienne du 5e métatarsien et un diastasis antéro-postérieur intratarsien.



Fig. 3. Fig. 4.

Fig. 3. — Radiographie due à la complaisance de M. de Fourmestraux. Cette vue de face représente typiquement pour nous une luxation homolatérale dorso-externe du métatarse avec léger diastasis et facture du grand cunéiforme; le 1er métatarsien a entraîné avec lui en dehors le fragment dorsal du grand cunéiforme. M. de Fourmestraux est d'avis qu'il s'agit d'une fracture isolée du 1er cunéiforme (2).

Fig. 4. — Vue de profil du même cas (De Fourmestraux) montrant admirablement le déplacement dorsal des 1er et 2e métatarsiens et du fragment supérieur du 1er cunéiforme.

Les radios de contrôle, prises sous plâtre après réduction, montrent

(2) Voir : *Mémoires de l'Académie de Chirurgie*, **65**, séance du 29 novembre 1939, p. 1240-1242.

une bonne réduction de la palette externe, une réduction incomplète du 1er métatarsien.

Je crois qu'une attelle de bois, genre abaisse-langue, mais plus longue, incorporée au plâtre et tangente au bord interne du pied, faisant en quelque sorte lame de ressort de renvoi, aurait pu parfaire dans ce cas cette réduction incomplète du 1er métatarsien due incontestablement à la fracture de la tubérosité externe de la base métatarsienne.

En terminant ce rapport, je me permettrai de faire deux remarques.

Dans le Mémoire que j'ai publié en 1909, dans la *Revue de Chirurgie*, avec mon Maître Edouard Quénu, j'avais rassemblé 129 cas de luxations du métatarse dont 9 cas absolument inédits. Depuis, j'en ai rassemblé 67 cas nouveaux auxquels viennent s'ajouter les 8 observations inédites rapportées ci-dessus. Mon expérience porte donc sur l'étude approfondie de 204 cas de luxations du métatarse, dont 107 avec radiographies et 7 avec pièces anatomiques. Or j'ai à constater, en toute objectivité, qu'aucun fait nouveau, qu'aucune critique justifiée des auteurs des 75 observations postérieures à mon mémoire original, que rien, absolument rien ne vient battre en brèche les conclusions émises en 1909, aussi bien en ce qui concerne l'étiologie, l'architecture et la statistique du pied, le mécanisme, la nomenclature, la fréquence des variétés, le diagnostic, le pronostic, la thérapeutique orthopédique ou sanglante de ces luxations. MM. Paitre, Georges Bonnet et Meunier ont l'amabilité de reconnaître que leurs observations confirment mes conclusions en tous points. M. Edward Raymond Easton, de New-York, en un article récent, accepte ma classification. M. D. Jazikoff, de Moscou, dans un article plus récent encore, note que « la statistique soviétique dispose jusqu'à présent de 32 cas de luxations dans l'articulation de Lisfranc » et suit notre classification dans les faits et même à la lettre.

Mais, en France, quelques auteurs, rebutés sans doute par l'aridité et la complexité de l'étude de ces luxations, persistent à parler de dislocations tarso-métatarsiennes, de fractures du 1er cunéiforme ou de fractures du scaphoïde tarsien en présence de luxations absolument typiques du métatarse, j'entends de lésions traumatiques dans lesquelles la luxation des métatarsiens est de beaucoup la lésion majeure.

Moins que tout autre, je n'ignore pas que les luxations qui siègent « dans l'articulation de Monsieur Lisfranc », pour parler comme Malgaigne, s'accompagnent souvent de lésions associées : fractures parcellaires ou complètes des os constituant l'articulation ou plus éloignés, entorses, subluxations ou luxations complètes de ces os, mais ce qui prime, ce qui baptise ce traumatisme, c'est *la luxation*. Les arbres ne doivent pas cacher la Forêt.

Je dirai par exemple à ces auteurs : « Si vous voulez absolument appeler *une luxation homolatérale dorso-externe du métatarse avec diastosis :* « FRACTURE ISOLÉE DU 1er CUNÉIFORME » parce qu'elle s'accompagne, ce que l'on voit assez souvent, d'une fracture — par clivage, tassement ou arrachement — de cet os, libre à vous ! Mais alors soyez logiques avec vous-mêmes et appelez aussi *une luxation scapulo-humérale antéro-interne avec arrachement de la grosse tubérosité de l'humérus :* « FRACTURE ISOLÉE DE L'HUMÉRUS ». Appelez encore : « FRACTURE ISOLÉE DE L'APOPHYSE ODONTOÏDE DE L'AXIS », *une luxation atloïdo-axoïdienne* et scindez les luxations atloïdo-

axoïdiennes en deux groupes, décrivant à l'étude des *fractures* celles où l'on observe la fracture de la dent et à l'étude de *luxations* celles où l'on observe la rupture du ligament transverse de l'atlas. Quelle est la valeur de pareils postulats ? Pour moi, je ne puis concevoir pareille interprétation des faits. Je crois qu'il y a intérêt à grouper *autour de la lésion majeure* toutes les lésions voisines pour créer des *types de traumatismes* dans lesquels entorses, luxations et fractures sont lésions connexes, souvent vicariantes les unes des autres, en tous cas intimement associées et relevant souvent les unes et les autres, pour ne pas dire toujours, de lois générales qui se sont dégagées de l'étude scrupuleuse des faits — types de traumatismes qui commencent à s'imposer, si j'en crois le nombre de plus en plus grand des auteurs qui les agréent — et ceci est bien pour nous consoler de cela.

## *Diastasis antéro-postérieur intra-tarsien,*
## par M. **Robert Didier**.

Rapport de M. G. Küss.

M. Robert Didier nous a adressé l'observation suivante, malheureusement un peu trop succincte :

Observation. — F... (Maurice), vingt-cinq ans, subit un accident le 15 mai 1940. Une roue de voiture passa sur son pied droit. Celui-ci fut le siège d'un gonflement marqué ; il apparut des ecchymoses (dont Didier n'indique point le siège). Impotence fonctionnelle. A la palpation, aucun signe de fracture. Le diagnostic ne fut fait qu'à la radiographie. Il s'agissait d'un cas de diastasis antéro-postérieur intratarsien, la radiographie montrant un écartement marqué entre la cuboïde et le 3e cunéiforme, un diastasis entre le 3e métatarsien et le 4e ; un léger diastasis existe même entre le 4e et le 5e métatarsien. Il n'existe pas de lésions osseuses.
Traitement : « Appareil plâtré sous anesthésie. Guérison », écrit Didier.

Cette observation, toute écourtée qu'elle soit, prend néanmoins toute sa valeur à la lumière de l'excellent film radiographique qui l'accompagne ; elle offre un nouvel exemple d'une lésion assez rare dont nous avons présenté un premier exemple à votre Compagnie, le 3 mars 1920, et dont M. le professeur Quénu, mon maître, voulut bien faire alors le rapport. Le titre exact de ma communication était : « A propos d'un cas de traumatisme du pied étiqueté « luxation du cuboïde » : diastasis antéro-postérieur de l'avant-pied et diastasis antéro-postérieur intratarsien. »

Je me bornerai à rappeler ici qu'il s'agissait d'une femme qui eut l'avant-pied droit pris et comprimé entre le plateau de l'ascenseur dans lequel elle se trouvait et le rebord du seuil débordant de l'arrêt d'étage. La compression s'exerça *normalement* au dos du pied et selon une ligne s'étendant o*bliquement* de dedans en dehors et d'avant en arrière, de la base de la 1re phalange du gros orteil jusqu'à un point siégeant à l'union du tiers antérieur et du tiers moyen de la marge externe du pied, moins le petit orteil.

L'examen clinique et radiographique fit poser par les internes du service le diagnostic de : *luxation du cuboïde par rotation.*

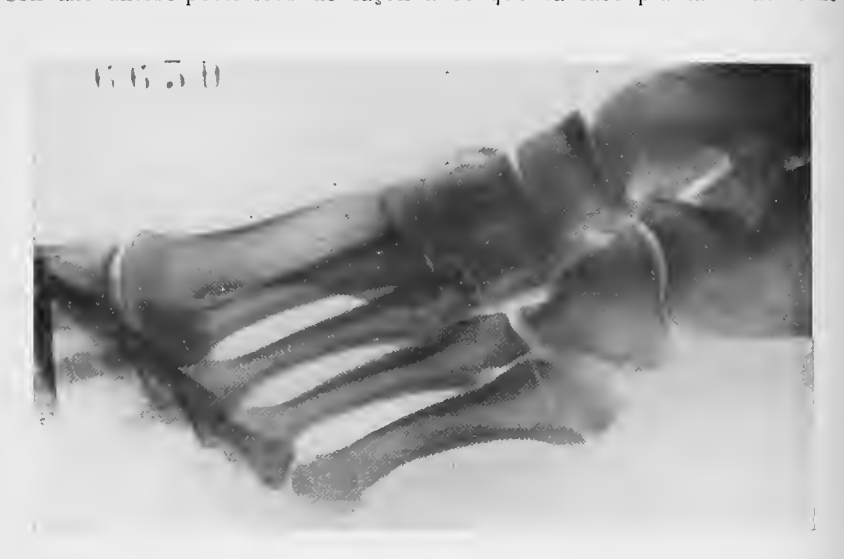
Or, les examens cliniques et radiographiques approfondis prouvèrent l'existence :

1° Des fractures diaphysaires des phalanges des 1er, 3e, 4e et 5e orteils ; la fracture du 2e orteil étant « vicariée » par la luxation dorso-externe de la phalangine de cet orteil ;

2° Le déplacement divergent : *en dedans* du fragment fracturé du 2e orteil, en dehors des phalanges fracturées ou luxées des quatre derniers orteils ;

3° Un *diastasis* très net entre la base du 3e et celle du 4e métatarsien ; un diastasis moins marqué entre les bases des 4e et 5e métatarsiens.

4° Un *diastasis* considérable entre le cuboïde (qui a tourné autour de son axe antéro-postérieur de façon à ce que sa face plantaire devienne



M. Robert Didier. — Radiographie de profil d'un cas de diastasis antéro-postérieur intra-tarsien du pied.

presque externe) d'une part, et le 3e cunéiforme et le scaphoïde d'autre part.

5° Le bâillement en avant du *sinus tarsi*, continuant en arrière la ligne de disjonction passant successivement entre les 3e et 4e bases métatarsiennes, entre le cuboïde et le 3e cunéiforme.

Il s'agissait donc d'un traumatisme ayant porté ses effets à la fois sur l'avant-pied (orteils et métatarsiens) et sur l'arrière-pied (tarse). Nous observions la coexistence d'un déplacement *divergent* des phalanges fracturées ou luxées de part et d'autre de l'axe de disjonction, de diastase *de l'avant-pied* passant par le 1er espace interosseux (voir notre étude sur les Luxations du Métatarse) et nous observions aussi la disjonction des éléments de l'arrière-pied, du pied tarsien : cuboïde portant sur son front les 2 derniers métatarsiens, rejeté *en dehors ;* scaphoïde, les 3 cunéiformes et les 3 premiers métatarsiens rejetés *en dedans*, l'axe de diastasis de l'arrière-pied passant bien entre le calcanéum et le cuboïde d'une part, l'astragale, le scaphoïde et les cunéiformes d'autre part.

*Ce diastasis antéro-postérieur de l'arrière-pied*, intra-tarsien répond, au point de vue anatomique, à la conception classique de la division du

pied en deux systèmes, interne et externe, des classiques : Lorenz, Humphry, Charpy, Henle comme *le diastasis antéro-postérieur de l'avant-pied,* inter-columno-spatulaire répond à notre conception personnelle de la division du pied en deux systèmes, système interne : arc de mouvement et de force du pied tarso-métatarsien I (et plus spécialement : colonne osseuse interne qui comprend le 1er métatarsien, prolongé par le 1er cunéiforme, prolongé lui-même dans certains cas par la partie interne, tubérositaire du scaphoïde) et système externe, spatulaire, formé par la palette d'appui ou d'équilibre du pied (4 derniers métatarsiens). Mais, et nous y insistons, ces deux conceptions anatomiques et physiologiques du pied, la classique et puis la nôtre, ne s'opposent nullement ; elles coexistent toutes deux et sont confirmées *l'une ou l'autre* par la physiologie pathologique des traumatismes portant sur l'avant-pied ou sur l'arrière-pied, comme elles sont confirmées *l'une et l'autre* par la physiologie pathologique des traumatismes portant obliquement *à la fois* leurs effets sur l'avant-pied et sur l'arrière-pied.

Lorsqu'une conception est vraie, elle est étayée par la publication de faits qui viennent successivement la confirmer.

C'est pourquoi nous trouvons confirmation probante, selon nous, de notre conception du type de traumatisme du pied que nous avons individualisée sous le nom de diastasis antéro-postérieur intratarsien, par l'appui que viennent lui apporter une observation du regretté Demoulin, déjà publiée par nous dans la *Revue de Chirurgie*, une deuxième observation personnelle, citée dans notre communication à la Société de Chirurgie (rapport d'Edouard Quénu), auxquelles s'ajoute aujourd'hui la belle observation de Robert Didier, qui n'avait pas oublié nos travaux sur les traumatismes du pied et que nous remercions ici.

Ces « diastasis antéro-postérieurs intratarsiens » ne sont pas aussi rares que l'on croirait ; cherchez et vous en trouverez. Le plus bel exemple de coïncidence de diastasis de l'avant-pied (luxation divergente du métatarse, columno-spatulaire) et de diastasis antéro-postérieur du pied (diastasis antéro-postérieur intratarsien), ne l'ai-je pas trouvé sur les clichés radiographiques que m'a communiqués le professeur Lenormant ? Dans laquelle le diastasis s'accompagne, comme dans mon observation princeps, de rotation du cuboïde selon son axe, faisant presque de sa face inférieure une face externe.

Et à cette cinquième observation s'ajoutent encore aujourd'hui celle qui concerne le blessé de Guimbellot et de Jean Seyer dont le pied gauche présente bien une luxation spatulaire dorso-latérale externe du métatarse, mais dont le pied droit présente en même temps qu'une subluxation homolatérale externe totale du métatarse un diastasis antéro-postérieur intratarsien, très nettement visible sur les radiographies communiquées. Easton (*The Journal of Bow and Doint Surgery*, octobre 1938), qui connaît mes travaux, publie également (obs. II, fig. 1 B, p. 1054) une observation de luxation spatulaire du métatarse avec radiographies « showing displacement of the cuboid » où le diastasis antéro-postérieur intratarsien avec pivotement du cuboïde est patent.

Je crois qu'il est inutile de poursuivre aujourd'hui cette énumération, que je compte reprendre bientôt dans un travail d'ensemble, et que l'on peut d'ores et déjà, et sans trop s'aventurer, tenir pour démontrée la

réalité de ce type anatomo-pathologique et clinique de traumatisme du pied.

J'appelle, en terminant, l'attention sur ce point, qu'il convient, à mon avis, de considérer ce que l'on a appelé *la luxation du cuboïde*, et ce qui est à proprement parler un pivotement, un déplacement giratoire du cuboïde, non comme une lésion isolée mais bien comme une lésion connexe, une lésion associée — que l'on trouvera plus ou moins marquée selon les cas — au *diastasis antéro-postérieur intratarsien.*

## *Un cas de péritonite chronique encapsulante,*

par M. **J. Querneau** (de Quimper).

Rapport de M. Jean Patel.

Au dossier de la péritonite encapsulante, ouvert en France, il y a dix ans, par le travail que j'écrivis avec mon maître P. Wilmoth, je verse cette observation de Querneau. Je l'abrège :

C'est celle d'un homme de trente-neuf ans qui, en mars 1941, vient vers le Dr J. Querneau, avec un passé gastrique net : depuis deux à trois ans, douleurs après les repas (brûlures, crampes très pénibles), auxquelles s'ajoutent, depuis douze mois, de temps à autre, des vomissements ou alimentaires ou bilieux ; constipation ; amaigrissement.

Dans l'esprit d'un premier médecin, cette histoire évoqua l'idée de quelque sténose du pylore.

Mais l'examen de l'abdomen, l'exploration radiologique, font très vite suggérer une autre explication. Le ventre est, en effet, distendu, globuleux ; le palper y fait découvrir une masse importante, centrale et rénitente, dont on ne peut, toutefois, préciser les contours. Par surcroît, la radiologie donne deux renseignements instructifs : après ingestion de baryte, l'estomac, sous l'écran, est visiblement déformé, en bissac, repoussé en haut et à droite, de même que la 2e portion du duodénum, par une tumeur extra-gastrique qui provoque de la stase dans la poche inférieure ; le côlon, lui aussi, après lavement opaque, apparaît modifié, surtout en deux endroits : dans le segment iliaque qui semble comprimé, et dans la portion transversale qui, dessinant une courbe à concavité inférieure, est refoulée de bas en haut.

Mais par quoi ? Est-ce par un kyste du mésentère ? N'est-ce pas par une péritonite chronique encapsulante ? J. Querneau qui, avec Mével, a bien étudié le malade, se rallie à cette hypothèse.

La laparotomie, faite le 31 mars, en vérifie le bien-fondé. Dès l'ouverture de l'abdomen et du péritoine épaissi, s'écoule, en abondance (3/4 de litre) du liquide hématique, derrière lequel, au lieu d'anses grêles, se montrent trois énormes boudins qui, étendus transversalement, implantés, près de la ligne médiane, sur le péritoine postérieur, sont formés d'une membrane blanchâtre, ici nacrée, là presque jaune, dont la surface est, par endroits, parsemée de tout petits kystes, gélatineux et hématiques.

Dès l'incision de cette capsule, en quelque sorte cloisonnée, qui renferme tout l'intestin grêle, celui-ci sort immédiatement et se distend progressivement. Comme on se rend compte, sur-le-champ, que l'exérèse de la membrane ne pourrait être réalisée qu'au prix de manœuvres laborieuses et probablement très dangereuses, on se borne à l'indispensable, c'est-à-dire à libérer l'intestin de son enveloppe qu'on laisse en place, et l'on referme la paroi.

Les suites opératoires sont simples, sans incident. Le sujet est revu, deux mois plus tard, en bonne santé ; il a repris du poids (2 kilogrammes), n'a plus de troubles digestifs, plus de ballonnement de l'abdomen. Mais l'examen radiologique ne montre pas encore l'image normale de l'estomac.

Que conclure de cette observation de Querneau ? C'est un fait de plus à ajouter aux cas connus et publiés de cette très curieuse affection, peut-être moins rare qu'il n'est dit. Wilmoth, en 1938, en a trouvé 60 dans la littérature. Mais il y en a d'autres, inédits ; pour ma part, j'en ai 2, opérés et guéris, qui, comme celui que je rapporte, ont été d'étiologie incertaine (inoculation sans réponse, examen histologique négatif).

Ce dont il faut surtout féliciter Querneau, qui avait la connaissance théorique de cette maladie si spéciale, c'est à la fois d'y avoir pensé, et, lorsqu'à la vue des lésions son hypothèse se confirma, d'avoir, sans manœuvres inutiles, essayé d'appliquer le traitement rationnel, mais d'avoir su y renoncer devant les écueils présumés, de s'être contenté d'une libération des anses grêles.

## *Dépouillement cutané du pouce traité par autoplastie italienne immédiate,*

par M. **Longuet**, chirurgien des Hôpitaux.

Rapport de M. G. Métivet.

M. Longuet, mon assistant à Tenon, nous a adressé l'intéressante observation suivante :

Let... (Albert), vingt-huit ans, entre d'urgence à l'hôpital Tenon le 9 janvier 1941. Sa main gauche a été broyée dans un cylindre mélangeur. Le pouce est complètement dépouillé de son revêtement de peau, et la perte de substance cutanée s'étend largement au dos du 1er espace et sur l'éminence thénar. Par contre, le squelette du pouce est presque intact. Il apparaît comme une préparation anatomique avec ses articulations et ses ligaments ; ses tendons, gaines et expansions aponévrotiques simplement dénudés. Quant aux vaisseaux et nerfs collatéraux, ils ont été emportés avec la peau. En dehors du pouce, la main présente de graves lésions : l'index est broyé ; le revêtement cutané du médius est éclaté sur 3 ou 4 centimètres le long de sa face externe ; l'annulaire et le petit doigt sont fortement contus ; la peau du dos de la main est largement décollée.

Nous opérons le blessé, six heures environ après l'accident. Toutes les plaies sont excisées et nettoyées. L'index est désarticulé avec son métacarpien. Nous décidons de restaurer par une greffe italienne le revêtement cutané du pouce. Nous désarticulons, d'abord, la seconde phalange qui est contusionnée ; puis, sur la peau de l'abdomen du côté droit, nous taillons un large lambeau ; nous le façonnons en cornet et nous y engageons le squelette du pouce. La base du cornet est suturée aux crins tout autour de la racine du doigt. Toutes les plaies sont saupoudrées de sulfamide. Les derniers doigts sont fixés à la peau du flanc par des crins transfixiants. Un grand plâtre prenant le tronc et le membre supérieur assure l'immobilisation.

*Suites opératoires :* Le premier pansement est fait quinze jours après l'intervention. A partir de ce moment, on sectionne progressivement le pédicule et l'on parfait l'habillage du doigt. Puis on s'efforce, par de nombreuses séances de mobilisation et de massage, de récupérer la souplesse du poignet et des doigts. Fin avril, le blessé peut être considéré comme consolidé.

Quand il a été présenté à l'Académie de Chirurgie, son état était le suivant : pouce parfaitement mobile ; opposable aux trois derniers doigts. C'est un pouce *utile*, dont le blessé se sert pour prendre et retenir aussi bien de petits objets (une règle, une feuille de papier) que des objets de moyen calibre comme un manche d'outil. La force de préhension est toutefois plus faible que du côté sain, et le blessé ne peut saisir les très gros objets (une bouteille par exemple). Au point de vue morphologique, le pouce est un peu plus court et sensiblement plus volu-

mineux que le pouce sain. Son revêtement autoplastique est doué, partout, d'une excellente vitalité et bien mobile sur le plan squelettique, sauf vers l'extrémité du doigt. On note, à ce niveau, une petite zone cicatricielle adhérente, rejetée d'ailleurs à la face dorsale, en dehors des points de pression habituels. La sensibilité superficielle est nulle, mais la sensibilité squelettique profonde paraît conservée. Au total, le revêtement autoplastique est donc de bonne qualité. Il présente toutefois les caractères habituels de la greffe italienne : peau dont l'aspect tranche sur celui des régions voisines par sa couleur différente, sa dispo-



sition pileuse, et surtout son épaisseur nettement plus grande que celle de la peau d'un pouce normal.

Par ailleurs, la main présente d'autres séquelles du broiement : cicatrice de désarticulation de l'index prolongée sur le dos de la main, un peu sensible et adhérente ; cicatrice latérale externe du médius ; épaississement de la peau du dos de la main ; enfin, enraidissement d'un certain nombre de jointures des doigts.

Au total, il persiste une incapacité permanente notable, et il ne saurait en être autrement en raison de la gravité du traumatisme initial. Mais, grâce à la conservation du pouce, le blessé garde une main parfaitement utilisable, munie d'un premier doigt opposable et, fonctionnellement, très supérieure au meilleur des appareils de prothèse.

M. Longuet fait suivre cette belle observation des commentaires suivants, que je vous demande la permission de reproduire.

1° Indications du rhabillage digital autoplastique. — S'il est un doigt dont il est indiqué de tenter le « rhabillage » lorsque le revêtement cutané a été arraché, c'est bien le pouce, puisque ce rhabillage permet seul d'en éviter l'amputation. Chez notre blessé, nous avons cherché d'autant plus à réaliser ce recouvrement du pouce que les autres doigts étaient eux-mêmes très lésés (l'index devait être désarticulé ; on ne pouvait songer à une pollicisation du médius ; on devait prévoir une importante diminution de la faculté de préhension du médius, de l'annulaire et de l'auriculaire).

Notre observation montre que le rhabillage du pouce peut réussir — et par conséquent doit être tenté — non seulement dans les cas où l'accident n'a intéressé que le pouce, mais encore lorsqu'il a réalisé un véritable broiement partiel de la main.

2° Choix du moment de l'autoplastie. — Pour recouvrir un doigt dépouillé, faut-il attendre que la plaie ait bourgeonné, ou vaut-il mieux pratiquer une autoplastie immédiate ? Le principe de l'autoplastie immédiate a, en effet, été combattu. On a fait valoir que, pour donner à la prise du greffon les meilleures chances de succès, il était préférable d'attendre la phase de bourgeonnement de la plaie, phase où la virulence microbienne s'est atténuée par auto-stérilisation. En réalité, le cas du doigt dépouillé est assez spécial. Ici, l'inconvénient paraît grand de laisser le squelette du doigt à nu sous un pansement, même embaumant. Il risque de se nécroser et de s'infecter ; et, à tout le moins, de se recouvrir de bourgeons charnus de qualité médiocre. Il risque enfin de s'enraidir vite et l'on sait combien il importe, pour la récupération fonctionnelle, d'obtenir une cicatrisation rapide des plaies de la main afin de commencer très tôt la récupération fonctionnelle.

Par ailleurs, le nettoyage chirurgical parfait de la plaie, réalisé à la façon de l'épluchage des plaies de guerre, et l'emploi, *in situ*, des sulfamides paraissent susceptibles d'améliorer notablement les conditions locales de la prise du greffon.

C'est pourquoi le rhabillage immédiat du doigt dépouillé nous semble préférable (1).

3° Type de la greffe. — Le recouvrement cutané d'un doigt dépouillé est toujours délicat parce que les difficultés d'application et surtout de contention de la greffe sont portés ici au maximum.

La greffe italienne a été préconisée, entre autres, par Colt, pour le recouvrement immédiat des plaies des doigts. Malgré son indiscutable complication, c'est à elle que nous avons eu recours chez notre blessé. Elle nous dispensait, en effet, d'un matériel spécial ; elle nous fournissait un revêtement épais et résistant, ce qui nous paraissait préférable chez un travailleur manuel ; surtout elle nous assurait un lambeau pédiculé d'une excellente vitalité, condition particulièrement désirable ici puisqu'il s'agissait d'une main atteinte de plaies multiples dont l'infection, au moins atténuée, était à craindre.

(1) S'il s'agissait d'une plaie très contuse, de nettoyage difficile, on pourrait, peut-être, tourner la difficulté en mettant temporairement le doigt « en nourrice » sous un point quelconque du revêtement cutané, en attendant le moment favorable pour l'autoplastie.

4° Détails techniques d'exécution de la greffe a lambeau pédiculé pour recouvrement du pouce. — Il ne saurait être question d'envisager ici, dans leurs menus détails, les modalités d'exécution d'une telle greffe.

Chez l'enfant, le lambeau pourrait être taillé dans le dos. Chez l'adulte, cette prise dorsale est à rejeter : elle fournit une peau trop épaisse, manquant de souplesse, et la position plâtrée qu'elle nécessite est mal supportée. La prise du lambeau sur le côté opposé de l'abdomen est préférable. Rappelons, cependant, que l'on a proposé d'utiliser, pour le rhabillage du doigt, la peau du scrotum (Majanz). Cette prise scrotale a l'avantage de fournir à peu de frais une ample étoffe cutanée qui permet un recouvrement facile du doigt. La cicatrice de la plaie d'emprunt est peu visible ; mais la plaie ne court-elle pas un risque supplémentaire d'infection résultant des possibilités de souillure par l'urine, et de macération dans les sécrétions du pli inguino-scrotal ?

La forme du lambeau et son mode d'application sur le doigt doivent être imaginés d'avance pour éviter les tâtonnements. On peut faire un cornet de peau et y engager le doigt déshabillé : l'expérience nous a montré que c'était une technique médiocre. Du fait de l'élasticité de la peau, le cornet tend à se dérouler, ce qui oblige à des retouches pour maintenir l'habillage du doigt. Il paraît préférable de confectionner un lambeau tubulé à double pédicule dans lequel on fait pénétrer le squelette du doigt par une fente longitudinale. Les deux pédicules sont successivement sectionnés, ce qui accroît les chances de bonne vitalité du greffon.

Je vous propose de féliciter M. Longuet pour le beau résultat qu'il a obtenu et de faire figurer son observation et les commentaires qui l'accompagnent dans nos *Bulletins*.

## *Syndrome causalgique compliquant une paralysie du nerf médian, séquelle d'une plaie de guerre du paquet vasculo-verreux du bras. Artériectomie de l'humérale. Guérison,*

par M. **Remion**, médecin commandant des troupes coloniales (en captivité).

Rapport de M. G. Métivet.

M. le médecin commandant Remion nous a adressé une intéressante observation que je vous demande la permission de résumer.

Chef... (Ahmed), a été blessé au bras gauche, le 5 juin 1940 ; il n'a été soigné que par des pansements secs.

Le 6 mars 1941, neuf mois plus tard, il est examiné par M. Remion au camp de prisonniers de M...

Les cicatrices des orifices d'entrée et de sortie du projectile siègent : l'interne, à quatre travers de doigt au-dessus de l'épitrochlée ; l'antérieure, à deux travers de doigt au-dessus et en dedans de l'épicondyle. Elles sont irrégulières, adhérentes, très douloureuses.

Perte de force notable des muscles du bras.

Avant-bras cyanosé. Atrophie élective et prononcée des épitrochléens. Mains en griffe : annulaire et auriculaire complètement fléchis ; médius demi-fléchi ; index et pouce étendus, le pouce appliqué contre l'index. Atrophie marquée de

l'éminence thénar et des espaces interosseux, surtout du 1er. Eminence hypothénar intacte.

Extension des doigts possible. L'index peut fléchir sa 1re phalange ; le pouce ne peut qu'exécuter un mouvement d'adduction. Les autres doigts peuvent se fléchir, mais sans force.

La main et l'avant-bras sont le siège de troubles trophiques, vaso-moteurs et sensitifs très marqués.

La peau de la main est sèche, fine ; les extrémités des doigts sont effilées, desséchées, déformées, en évolution vers l'hippocratisme ; les ongles sont notablement recourbés.

La main est violette, marbrée, asphyxique, froide. Parfois se produisent des crises du type érythromélalgique, accompagnées de paroxysmes douloureux : la main devient brûlante, couverte d'une transpiration localisée, sa teinte s'intensifie.

Les troubles sensitifs constituent un syndrome douloureux aigu qui se lit sur la figure tirée et inquiète du blessé. Un « rongement » continu, occupant la main et l'avant-bras empêche tout sommeil.

Sur ce fond, se détachent des crises douloureuses violentes, d'apparition brusque, sillonnant tout le membre jusqu'à l'aisselle et ne s'effaçant que très lentement. Ces crises, parfois spontanées, sont provoquées par un mouvement des doigts, un choc, un changement de température, un examen du blessé et particulièrement des cicatrices, une étude oscillométrique.

A la piqûre, l'anesthésie est complète à l'avant-bras et à la main, sauf dans le territoire *palmaire* du nerf cubital. Le choc de l'épingle, si l'on pique un peu fort, provoque une douleur en éclair remontant jusqu'au niveau de la blessure.

Le pouls radial est à peine perceptible. Un petit vaisseau bat nettement dans la gouttière rétro-olécranienne, dans la gouttière du cubital.

L'oscillométrie est normale à droite. A gauche, on note : au niveau de l'avant-bras, une absence complète d'oscillations, à plusieurs examens ; au niveau du bras, une courbe à indice variable, avec très fort réflexe vaso-constricteur, ce réflexe étant très douloureux.

*Intervention le 10 mars 1941.* — Chloroforme. Incision élargie de découverte, l'humérale au pli du coude.

Le médian, recherché en haut de l'incision, est méconnaissable, mou, grisâtre, très infiltré. Il est impossible d'en distinguer les vaisseaux qui font corps avec lui dans une masse indistincte. En essayant de dégager le nerf de haut en bas, on ne peut y parvenir. Au niveau de la blessure, il se perd dans une masse cicatricielle où rien n'est reconnaissable et où l'on doit le « sculpter » au bistouri. Il a été sectionné à peu près en entier et l'on parvient à identifier sa cicatrice. Pour pouvoir reconnaître les vaisseaux, l'incision est agrandie vers le haut. L'humérale et ses deux veines apparaissent libres, saines ; mais l'artère présente à peine le calibre d'une épigastrique et les veines vides sont minuscules. Aucun battement artériel. Veines et artère sont sectionnées ; rien ne s'écoule par le bout distal.

Deux centimètres plus bas, les vaisseaux adhèrent intimement au nerf, dont on doit les séparer au bistouri. Ils sont à ce point défigurés que l'on a peine à les suivre.

Au cours de cette libération, particulièrement difficile au niveau de la blessure, on sectionne à ce même niveau, ce que l'on croit être une artériole (l'on s'apercevra plus tard qu'il s'agit d'une cubitale née haut). La dissection poursuivie, mène sur la radiale, saine sous l'expansion, et qui est sectionnée et liée. Reprise de la cubitale qui est sectionnée au même niveau, sur un segment d'aspect non sain, mais reconnaissable.

Surjet aponévrotique. Peau aux crins.

La pièce : humérale et les deux branches de bifurcation, mesure 10 centimètres dans son ensemble. Les artères ont été retirées *avec leurs veines satellites*. Les vaisseaux ont l'aspect de cordons fibreux. Les segments laissés en place sont vides de caillots.

*Suites opératoires.* — Cinq heures plus tard, la teinte asphyxique de l'avant-bras et de la main a totalement disparu. La main est rosée, très chaude. Un pouls faible, mais très net est perceptible à la radiale.

Dans les jours qui suivent, le facies du blessé est entièrement transformé : il est détendu. Le sommeil est revenu.

Le syndrome douloureux a disparu totalement, ainsi que l'attitude en griffe,

et le blessé commence à utiliser sa main dans la mesure où le lui permet sa paralysie. La main et l'avant-bras sont roses et chauds ; la peau est plus humide, d'aspect plus vivant. Le pouls radial est de mieux en mieux frappé, mais on ne note aucune oscillation.

Les fils sont enlevés au sixième jour. Le blessé, réformé, quitte le camp, le 19 mars, neuf jours après l'intervention.

Telle est la belle observation que nous envoie M. le médecin commandant Remion. Elle est un nouvel exemple de l'efficacité des résections des artères thrombosées sur les troubles sympathiques que ces lésions peuvent entraîner. Elle a été recueillie dans des moments pénibles ; l'intervention a été pratiquée dans une pièce servant de salle d'xamen à l'infirmerie d'un camp de prisonniers. Nous devons féliciter M. Remion d'avoir su, dans des conditions difficiles, obtenir un aussi remarquable résultat.

---

## COMMUNICATIONS

### *Traitement de certains abcès froids pelviens infectés secondairement,*

par M. **André Richard.**

Le rapport de M. Sorrel le 12 mars 1941 sur un travail de M. Huc (Infection par le colibacille des abcès froids pelviens), n'est qu'une partie de la question dont je veux vous entretenir aujourd'hui ; il y a en effet, hormis l'infection banale par la peau des fistules spontanées ou provoquées des abcès froids dont le mal de Pott fournit l'immense majorité, des abcès d'origines variées qu'infectent secondairement des germes, soit apportés du dehors, soit bien souvent par le simple voisinage de la poche suppurée tuberculeuse avec un viscère pelvien. La gravité de certains d'entre eux dont l'évolution spontanée aboutit soit à l'ouverture dans un viscère (en général le rectum), soit à la fistulisation après un trajet anfractueux ne permettant jamais un drainage efficace, est suffisante pour modifier du tout au tout le pronostic de l'affection primitive, et j'ai vu un certain nombre de malades qui les uns ont succombé parce que non traités correctement ou trop tardivement opérés, les autres n'ont dû qu'à une intervention large l'arrêt d'une évolution fatale ainsi que vous pourrez en juger par certaines observations, en particulier en ce qui concerne la coxalgie et la sacro-coxalgie. L'éventualité est plus rare dans le cas de mal de Pott, c'est cependant une récente observation de cette variété d'abcès infectés qui m'a déterminé à vous apporter les considérations qui vont suivre.

1° Abcès froids infectés dans la sacro-coxalgie. — Il suffit de se rappeler la coupe du bassin osseux et de l'articulation sacro-iliaque pour comprendre que les abcès de cette origine sont *toujours* antérieurs ; la profondeur de l'articulation, l'épais ligament axile, les trousseaux fibreux postérieurs qui de l'ischion irradient vers l'épine iliaque postéro-supérieure et vers le sacrum, les trousseaux fibreux qui vont des tubercules

sacrés à l'os iliaque, le ligament ilio-lombaire, tout cela s'oppose au passage direct de l'abcès en arrière : né à la face antérieure de l'articulation, dans la cavité pelvienne, il chemine soit derrière le rectum, soit en suivant l'artère fessière par l'arcade de Bouisson vers la fesse et la cuisse, soit plus rarement en haut, et alors il apparaît au-dessus du ligament ilio-lombaire, entre l'apophyse transverse de la 4e lombaire, la crête iliaque et l'aileron sacré, soulevant ensuite les téguments de la région lombo-iliaque. Même fistulisé, le passage à travers l'arcade de Bouisson, ou le trajet étendu le long du psoas iliaque, ne permettent pas un drainage



Fig. 1. — Séquestre de sacrocoxalgie.

suffisant pour empêcher les oscillations thermiques et le retentissement sur l'état général de poursuivre leur action néfaste.

D'autres fois, après une longue évolution où des douleurs appelées « sciatiques » ont fait place à une élévation thermique puis à des signes radiologiques et à une atteinte de l'état général qui ne permettent plus de doute, on n'aperçoit au dehors ni fistules, ni abcès, il est rare que la radiographie gênée par les images intestinales, les amas de matières et de gaz, révèle une image nette d'abcès, tout au plus voit-on la disparition de l'interligne normal sacro-iliaque et parfois des séquestres (fig. 1), le plus souvent à la partie inférieure de l'articulation. Ce n'est que le toucher rectal qui révèle, en décubitus latéral et chez les malades à périnée souple ou préparés par des injections de morphine ou une anesthésie loco-régionale, soit un bourrelet douloureux au-dessous de l'ogive ilio-sacrée, soit une poche franchement fluctuante.

Il est constant que de semblables abcès soient infectés par un simple voisinage des lymphatiques du rectum ; j'y ai trouvé fréquemment le colibacille, mais aussi les germes les plus variés aérobies et anaérobies. L'absence d'intervention ou son retard prolongé sont toujours d'un effet extrêmement fâcheux ; l'état général périclite rapidement, l'amaigrissement est extrême tandis que les grandes oscillations thermiques, dont les clochers dépassent 39°, s'accompagnent d'anorexie et d'insomnie.

Voici des exemples de cette grave complication :

Observation I. — Mlle X... trente ans, après une longue période de « sciatique



Fig. 2. — Radio ablation du séquestre.

gauche » devenue très douloureuse et ayant au bout de quelques mois arrêté toutes possibilités de travail et de marche, est examinée par un de nos collègues du Sud-Ouest, dont l'examen clinique et radiographique aboutit au diagnostic de sacro-coxalgie gauche ; le chirurgien fait un enchevillement à l'aide d'un greffon tibial rigide. La plaie opératoire se cicatrice d'abord, mais un mois après, alors que la température est toujours restée aux environs de 38°, une petite fistule apparaît à la fesse ; à partir de ce moment, l'état général périclite rapidement, et lorsque sept mois après j'examine cette malade dans un sanatorium des Pyrénées, elle est très maigre, pâle, ne dort qu'à l'aide d'hynotiques de plus en plus répétés et inefficaces ; sa température oscille entre 37°8 et 40°2 ; le greffon est nécrosé, avec destruction étendue aussi bien du côté de l'aileron sacré que de l'os iliaque, le toucher rectal révèle un abcès en arrière et en dehors du rectum, au-dessous de l'ogive sacro-iliaque.

En décembre 1938, je fais une large résection sacro-iliaque, de drainage en abattant d'abord le massif des épines iliaques postérieures, puis en attaquant au

ciseau frappé les surfaces sacrée et iliaque largement érodées, en enlevant enfin les débris du greffon et un volumineux séquestre ; de l'abcès pelvien s'écoule un pus malodorant. Les phénomènes généraux et locaux s'amendent, la température reste constamment au-dessous de 38° ; à deux reprises, en été 1939 et en septembre 1940, je suis obligé de réintervenir à cause de nouvelles élévations



Fig. 3. — Radiographie après cotylectomie.

thermiques et de nouvelles aggravations de l'état général dues à la rétention de l'abcès froid infecté.

Après la dernière intervention, l'état général s'est très vite et grandement amélioré ; la température est devenue presque normale, l'appétit et le sommeil ont été de nouveau excellents.

Obs. II. — G... (Emilie), cinquante-trois ans, diabétique, entre à Berck le 15 novembre 1938 pour un mal de Pott $L^4$-$L^5$ avec abcès lombaire gauche et syndrome de névralgies sciatiques bilatérales datant de 1936. En réalité, outre son foyer pottique, elle a, comme vous le voyez, sur la figure 1, une double sacro-

coxalgie, diffuse à droite, partielle inférieure, avec gros séquestre du côté gauche. De ce côté, existe un abcès fessier non fistulisé. Enfin, on découvre, en juillet 1940, une nouvelle localisation pottique D8-D9 avec un abcès médiastinal important. En octobre 1940, la fièvre augmente, l'état général périclite rapidement et la ponction de l'abcès médiastinal, d'apparition plus récente (et où le laboratoire ne décèlera pas de microbes d'infection secondaire), n'amène aucune amélioration. Le lipiodol injecté dans l'abcès fessier aboutit à la cavité inférieure sacro-iliaque gauche, le

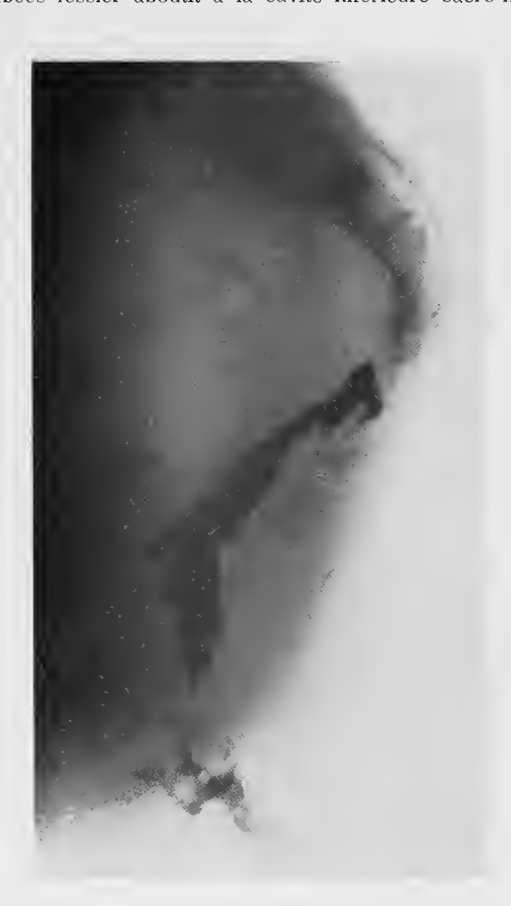


Fig. 4. — Arthrite sacro coccygienne : trajet de l'abcès.

toucher rectal a permis de percevoir un gros bourrelet douloureux sous l'ogive sacro-iliaque.

Le 28 décembre 1940, je pratique une résection sacro-iliaque gauche sans léser les vaisseaux fessiers, j'atteins la vaste cavité sacro-iliaque où j'extrais à la pince un gros séquestre et un plus petit. Une mèche iodoformée est placée dans la cavité, elle sera remplacée au bout de quatre jours par des mèches imprégnées de soludagénan, immédiatement la température baisse au-dessous de 38° et ne présente plus que des oscillations normales à plusieurs reprises, en mars, avril et mai, donnant des quantités de pus importantes, la plaie se ferme progressivement (fig. 3).

Obs. III. — R... (Hervé), trente ans, a présenté, à l'âge de dix-huit ans, une

adénite cervicale gauche fistulisée, puis, à vingt-trois ans, en 1933, une ostéite du sacrum avec abcès fistulisé. Il est resté six ans à Berck, et très amélioré au point de vue général et local, le malade reprend son travail au début de 1940. Pendant six mois, ne ressentant aucune douleur, augmentant de poids et mangeant de bon appétit, il peut travailler. En juin 1940, lors de l'exode, il fait 300 kilomètres à pied. En juillet apparaissent de vives douleurs dans les régions inguinales surtout à droite, l'état général s'altère rapidement, et lorsqu'il est admis à l'hôpital Tenon en janvier 1941, il est très amaigri, avec un œdème important, blanc et mou, gardant le godet des deux membres inférieurs dont les segments sont en flexion forcée.

La radiographie montre une lésion diffuse de toute l'articulation sacro-iliaque droite sans qu'on puisse voir trace de l'interligne, il n'existe pas de foyer pottique. On constate les signes cliniques d'une pexite sacrée extrêmement douloureuse et le toucher rectal révèle un volumineux abcès pelvien fluctuant et douloureux à la pression.

Le 5 mai 1941, sous rachianesthésie basse (8 centigrammes de novocaïne), je pratique une résection partielle inférieure de l'articulation sacro-iliaque droite ; de l'abcès présacré du pus s'écoule en grande abondance, grisâtre, sous pression, horriblement fétide.

Aussitôt après l'intervention, on peut allonger, en partie, et sans grandes douleurs, les deux cuisses du malade, à angle droit, alors que précédemment les genoux étaient collés à la paroi abdominale.

Les oscillations thermiques disparaissent le jour même, mais l'infection générale est trop profonde, les urines diminuent rapidement d'abondance et le malade, déjà très cachectique avant l'intervention, succombe le troisième jour après elle.

J'ai pu recueillir la pièce, que je vous montre : vous pouvez voir la paroi postérieure de la vaste poche de l'abcès présacré qui repoussait en avant le rectum et la brèche par laquelle j'ai drainé cet abcès qui tapissait par conséquent tout le plexus sacré. Vous voyez d'autre part les lésions diffuses de l'articulation sacro-iliaque et la brèche de drainage.

On peut conclure que la facile infection secondaire d'un abcès froid, d'origine sacro-iliaque, situé au voisinage du rectum, le danger d'ouverture dans le rectum et le retentissement extrêmement grave sur l'état général nécessitent un drainage et que celui-ci ne peut être correctement réalisé que par une large résection de l'articulation sacro-iliaque, s'inspirant de la technique qu'a exposée R. Picqué dans le *Journal de Chirurgie* du 15 septembre 1910, p. 237.

2° ABCÈS FROIDS INFECTÉS DANS LA COXALGIE. — Dans le *Traité de Chirurgie orthopédique* d'Ombrédanne et Mathieu, j'ai exposé la technique réglée par Huc et publiée par lui dans la thèse de son élève Holländer (Paris, 1927).

Les résections de drainage dans les suppurations interminables des coxalgies fistulisées, en de nombreuses circonstances, ont amélioré, voire même sauvé, l'existence d'un malade profondément infecté ; malheureusement, parfois, cette résection de drainage ne donne qu'une amélioration passagère, des fusées à la cuisse et à la fesse, l'amputation du membre s'impose alors, toujours moins grave et moins shockante que la désarticulation non précédée, dans une opération précédente, d'une résection de drainage ; parfois encore l'acte opératoire reste insuffisant et la suppuration s'établit interminable, à point de départ cotyloïdien.

Je sais par expérience personnelle combien sont décevants en telle occurrence les « curettages » ou les simples perforations du cotyle : j'ai accueilli la technique de Huc avec le plus vif intérêt, et, à titre d'exemple, je vais vous citer une observation qui en montre toute la valeur thérapeutique.

Loi..., dix-sept ans, a été soigné longuement à Berck pour une coxalgie droite multifistuleuse. Malgré une résection de drainage, pratiquée le 23 juillet 1935, la suppuration persiste et je propose à la famille de l'enfant de faire une désarticulation de la hanche ; les parents refusent et emmènent leur enfant de Berck. A Paris, ils le montrent successivement à mes collègues Sorrel et Leveuf qui conseillent eux aussi l'amputation du membre. Dans ces conditions, l'enfant est ramené à Berck ; j'ampute sa cuisse droite au ras du bassin, le 19 décembre 1936.

Il y a une très nette et durable amélioration, mais à mon retour de la récente guerre, je retrouve ce garçon âgé de dix-sept ans, pâle, de teint subictérique avec de fréquentes poussées thermiques au-dessus de 38°, très peu d'appétit, considérablement amaigri.

L'injection de lipiodol dans les fistules montre, comme on pouvait s'en douter, un trajet intrapelvien et je décide alors d'appliquer le procédé de Huc ; le 20 février 1941, sous rachianesthésie, je trace une incision partant de l'épine iliaque antérieure et supérieure, circonscrivant les fistules en regard du cotyle et descendant jusqu'à la branche ischio-pubienne à trois travers de doigt de l'épine du pubis droit. A l'aide d'une rugine d'Ollier, puis, selon la disposition des os à contourner, des rugines d'Heitz-Boyer et de Lambotte, je dénude la base de l'aile iliaque à un travers de doigt au-dessus du sourcil cotyloïdien ; la surface pectinéale du pubis immédiatement en dedans de la corne antérieure du cotyle et le corps de l'ischion à 1 centimètre au-dessous de la corne postérieure du cotyle ; des rugines courbes étant passées en ces différents points à la face profonde de l'os, je coupe au ciseau frappé : l'iléon, le pubis et l'ischion. Saisissant avec un davier à dents de lion la corne antérieure du cotyle, je détache doucement à la rugine tout l'os ainsi isolé, je découvre le revêtement endo-pelvien du cotyle, j'agrandis avec une pince de Kocher les trajets fistuleux et obtiens ainsi un large orifice par où s'écoule un pus extrêmement fétide, contenant des colibacilles et des anaérobies. L'abcès en fer à cheval entourait la partie droite du rectum et de la vessie ; de la poudre de septoplix y est insufflée.

Les suites sont surprenantes dans leur rapidité et leur bonheur ; plusieurs des assistants qui m'ont vu opérer ce malade reviennent une semaine après et ne peuvent le reconnaître : il n'y a eu aucun shock opératoire, la température est descendue à 37° dès le lendemain et y est restée définitivement ; le malade a repris aussitôt un excellent appétit, son teint est devenu rose, il engraisse rapidement dans les semaines suivantes, et actuellement, apyrétique, dormant et mangeant normalement, presque entièrement cicatrisé, il déambule à travers les jardins de l'hôpital, le visage souriant et le teint frais. Vous pouvez voir sur la figure 5 l'aspect de l'os iliaque droit après la résection du cotyle.

3° Abcès froids infectés d'origine pottique. — Beaucoup de maux de Pott de l'enfant ou de l'adulte, soit guéris par soudure spontanée, soit correctement immobilisés par une greffe de solidité et d'étendue convenables, poursuivent néanmoins interminablement leur évolution à cause de la présence de fistules iliaques de leurs anciens abcès froids, et bien souvent amènent une issue fatale par dégénérescence amyloïde du foie et des reins.

L'infection secondaire est beaucoup moins fréquente lorsqu'on a prévu puis correctement pansé la fistule d'un abcès iliaque et, dans ces conditions, la guérison survient souvent aussi rapidement que si l'abcès ne s'était pas fistulisé.

Mais ce qui est plus rare, et c'est de cela que M. Huc nous avait entretenus, c'est l'infection secondaire d'un abcès pottique non fistulisé, par contiguïté de la poche avec le rectum et l'anse sigmoïde, sans ouverture de l'abcès de l'intestin.

Un homme de vingt-neuf ans est soigné actuellement dans mon service depuis le 23 janvier 1941 pour mal de Pott lombaire avec abcès iliaque droit, assez volumineux, mais non fistulisé. Le 5 mai, mon interne me demande de voir ce

malade qui fait, croit-il, une crise d'appendicite ; la température est montée progressivement jusqu'à 39°6, l'appétit a beaucoup diminué, le facies est tiré et le malade se plaint d'une douleur de plus en plus vive dans la fosse iliaque droite. En réalité, mon examen me montre que la douleur s'étend à toute la poche dans l'aire de sa matité, avec maximum, il est vrai, au voisinage du cœco-côlon ; pas de vomissements, selles normales, je porte donc le diagnostic d'infection secondaire de l'abcès froid et effectivement une ponction exploratrice montre l'existence de streptocoques et d'entérocoques. Quarante-huit heures après, je fais faire sous anesthésie locale une incision de drainage qui donne issue à une abondante quantité de pus, bien lié, crémeux, jaune pâle. Quarante-huit heures après, la température n'oscille plus qu'autour de 38°, ne dépasse jamais 38°4. On injecte tous les deux jours, dans la poche de l'abcès, une ampoule de soludagénan et le malade ingère 4 puis 6 comprimés par jour de Dagénan. Le 3 juin, la température descend à 36°8.

Les douleurs abdominales avaient disparu aussitôt après le drainage, l'état général s'est notablement amélioré et l'appétit a repris.

Le 6 juin, la recherche directe et la culture des germes d'infection secondaire dans le pus reste négative.

4° Abcès froids infectés d'origine sacro-coccygienne. — Une récente observation, intéressante par sa rareté, précise cette notion :

M... (Carmen), vingt-huit ans, entre dans mon service le 15 mai 1941 ; elle a des antécédents héréditaires et personnels chargés en tuberculose.

En juillet 1940, à la suite des fatigues de l'exode, des douleurs sacrées se manifestent de plus en plus violentes en même temps qu'apparaît une tuméfaction chaude et douloureuse de la fesse droite ; cet abcès, incisé le 9 octobre 1940, reste fistulisé depuis.

A son arrivée à l'hôpital Raymond-Poincaré cette malade est dans un état général très précaire : maigreur extrême, pâleur, appétit presque nul. La radiographie montre une lésion de la pointe du sacrum et une nécrose de tout le coccyx fragmenté, sur lequel une sonde cannelée est conduite par la fistule rétro-anale avec perception d'os nécrosé. Une injection de lipiodol dans la fistule de la fesse droite, chemine dans le bassin en avant et à droite du sacrum, devant le coccyx, le cul-de-sac de la poche injectée est situé entre sacrum et coccyx.

Malgré le très mauvais état de la malade qui conserve néanmoins une tension à 11-7, je décide de faire, sous rachianesthésie, une ablation de l'os nécrosé et un large drainage du foyer infecté. Le 5 juin 1941, je pratique sur le raphé anococcygien et jusque derrière le sacrum une incision longitudinale médiane. Je rencontre plusieurs fragments de coccyx que j'enlève, et aussitôt atteins l'hiatus qui sépare le sacrum du coccyx, il s'écoule une abondante quantité de pus légèrement odorant. Je termine l'intervention en abattant à la pince gouge la partie de l'extrémité du sacrum atteinte d'ostéite. Deux mèches sulfamidées sont laissées au contact du sacrum, quelques points de suture rétrécissent la brèche derrière l'anus jusqu'à l'orifice de drainage. La température baisse progressivement et est normale le 11 juin. La malade recommence à manger avec appétit, son teint qui était resté terreux redevient rosé. La fistule fessière ne donne pour ainsi dire plus ; la brèche de drainage, où les mèches sulfamidées sont changées tous les deux jours, donne issue à un liquide de moins en moins abondant et, finalement, ces derniers jours, à une sérosité à peine louche. Comme pour le malade dont je vous parlais tout à l'heure et à qui j'ai fait une cotylectomie, on a assisté à une véritable résurrection.

L'ensemble de ces observations n'a pour but que d'attirer l'attention sur l'extrême gravité de l'infection secondaire prolongée des abcès froids du bassin d'origine ostéo-articulaire, de montrer qu'ils conduisent bien souvent les malades à la mort si on ne fait pas à temps non pas un vague débridement, mais l'opération large et efficace, et de préciser enfin la technique de ces opérations de drainage.

M. **Lance**: J'approuve amplement ce que vient d'exposer mon ami Richard. Cela est conforme à l'enseignement de mon maître Victor Ménard qui avait déjà montré, il y a bien longtemps, la gravité des abcès intrapelviens, en particulier les abcès antérieurs de la sacro-coxalgie à cause de l'infection secondaire par voisinage du rectum.

Mais je pense que Richard a été trop absolu en disant qu'il n'y avait pas d'abcès postérieur dans la sacro-coxalgie. J'en connais au moins un cas sur un nombre restreint de malades que j'ai eu l'occasion de voir, 4 ou 5, je crois, car la sacro-coxalgie est rare chez l'enfant. Il s'agissait d'un garçon de douze ou treize ans que j'ai opéré il y a peut-être quinze ans, avec un abcès froid de la partie supéro-interne de la fesse. La radiographie a montré une caverne avec séquestre de la partie postérieure de l'aile iliaque. J'ai ouvert l'abcès, la caverne, enlevé le séquestre et constaté la présence d'une communication avec la sacro-iliaque. Le foyer est resté fistuleux. Mais après un séjour d'un an à Berck, l'enfant est revenu guéri.

M. **André Richard**: Je crois que l'observation de M. Lance corrobore ce que je viens de dire : les ostéites iliaques, juxta-articulaires, susceptibles de proche en proche de se compliquer de sacro-coxalgie, peuvent comme toute ostéite iliaque donner un abcès fessier postérieur, mais l'abcès d'origine proprement sacro-iliaque, synoviale, est de règle antérieur et d'abord intrapelvien.

## *Sur le traitement chirurgical des péricardites constrictives (à l'occasion d'un cas guéri par la péricardectomie),*

par MM. **M. Loeper, Jean Patel** et **Guy Ledoux-Lebard.**

Nous ne nous attaquons qu'à une question précise : celle des ressources chirurgicales contre la forme calleuse, calcifiée, constrictive, de la péricardite chronique, dont l'évolution progressive vers l'adiastolie et la mort, et dont aussi la résistance à tous les moyens médicaux, semblent devoir légitimer l'action directe sur la lésion pour libérer le cœur de la coque qui l'étouffe, intervention sans doute hardie, toujours difficile et sérieuse, mais qui est, en fait, le seul salut.

Laissant donc ici de côté la partie clinique du problème, que des cardiologues tels que Lian, Ch. Laubry et Malinsky, ont minutieusement détaillée (1), nous voulons seulement faire connaître, avec une observation personnelle et les travaux de ces derniers temps, la place de la péricardectomie dans le traitement actuel des péricardites constrictives, en rappeler les modalités, en déterminer les limites, et en fixer les résultats.

(1) Laubry (Ch.) et Malinsky (A.). La péricardite chronique constrictive. *Archives des Maladies du Cœur et des Vaisseaux*, an. **30**, n° 11, novembre 1937, p. 841-860, avec 9 fig. — Lian (C.), Marchal (M.) et Pautrat (J.). Un signe clinique de la calcification du péricarde : la vibration péricardique protodiastolique. *Bull. et Mém. de la Soc. méd. des Hôp. de Paris*, n° 1, séance du 13 janvier 1933, p. 20-28, avec 2 fig. — Lian (C.). La vibrance péricardique isodiastolique, signe stéthacoustique de la calcification du péricarde. *Bull. et Mém. de la Soc. méd. des Hôp. de Paris*, n$^{os}$ 7 et 8, séances des 28 février et 7 mars 1941, p. 227-232.

*
* *

Comme à la base de cette action dirigée sur la lésion même, il y a l'étude approfondie de son aspect macroscopique, de ses caractères bien spéciaux et de ses conséquences sur l'hémodynamique, nous remonterons, pour commencer, à des *notions anatomiques*, à celles qui importent au chirurgien.

Il y a longtemps que les auteurs ont isolé le type calleux, calcifié, constrictif, de la péricardite chronique, assez fréquent aux autopsies [2,8 p. 100 des cas dans la statistique de Cabot et 2,26 p. 100 dans celle de H. B. Sprague (2)], et dont les traits les plus saillants l'opposent nettement aux autres formes : aux brides intrapéricardiques, à la médiastino-péricardite avec adhérences pariétales ou, au contraire, diaphragmatiques. Mais ce sont les travaux essentiels de Volhard (3) qui, se souciant par dessus tout du point de vue opératoire, ont complété nos connaissances, apporté des éclaircissements, et contrôlé certaines données particulièrement instructives, directrices pour le chirurgien.

Ce que celui-ci doit savoir, c'est que la lésion dominante est l'épaississement de l'épicarde, dans quelques cas considérable (1 centimètre, parfois même plus), comparativement plus marqué que les adhérences denses, intrapéricardiques, qui, quelquefois, s'y associent pour constituer la gangue fibreuse, lardacée ou calleuse, et progressivement rétractile, qui se moule sur le cœur, qui l'emmure et l'enserre, et trouble la nutrition du myocarde, tantôt intact, tantôt gagné par le processus de sclérose, dont tous les degrés sont possibles. Le plus bas d'entre eux correspond à l'effacement, ici et là, de la cavité péricardique qui, épargnée en d'autres points, y forme, grâce à des cloisonnements, de petites logettes séparées, pleines de liquide séreux ou louche. Le plus haut degré a, en revanche, comme caractéristique anatomique, l'infiltration calcaire du péricarde, sa calcification, qui est moins rare qu'on ne le croit (10 à 12 p. 100 dit Burwell, mais 50 p. 100 pour Schmieden), qui est circonscrite ou massive, et justifie, dans ce dernier cas, la dénomination par les Allemands de « cœur cuirassé » (Panzerherz).

Mais ajoutons, pour en finir avec les faits anatomiques, qu'il est bien rare que ces lésions, quel qu'en soit l'aspect extérieur, se trouvent également réparties. Elles s'intensifient, d'ordinaire, à mesure qu'on approche du cœur droit et de l'abouchement des veines caves, plus spécialement de l'inférieure, et sont plus marquées en ces points (Brauer et Fischer, Beck et Griswold), dont la moindre mobilité constitue, aux yeux d'Ed. Müller, une condition favorisante pour le processus constrictif qui s'y localise tout d'abord, et qui gagne, de là, le cœur gauche.

Quant au *retentissement sur l'hémodynamique* de la péricardite calleuse, il y a là de quoi l'expliquer. Ce qui est très spécial et maintenant vérifié, c'est que les troubles qu'elle entraîne sont, essentiellement, de deux sortes. L'un, toujours dominant et le premier en date, est réelle-

(2) Sprague (H. B.), Burch (H. A.) et White (P. D.). Adherent pericardium and Pick's syndrome. An autopsy study. *The New England Journal of Medicine*, vol. **207**, n° 11, 15 septembre 1932, p. 483-489, avec 2 fig.

(3) Volhard et Schmieden. Ueber Erkennung und Behandlung der Umklammerung des Herzens durch schwielige Perikarditis. *Klinische Wochenschrift*, an. **2**, n° 1, 1er janvier 1923, p. 5-9.

ment l'*adiastolie*, le mauvais remplissage des cavités cardiaques contrariées dans leur expansion par la coque fibreuse rétractile, qui porte surtout sur le cœur droit, aux parois minces, sans résistance, et que Burwell mit en lumière par deux signes jamais en défaut : l'affaissement du débit cardiaque, son taux inchangé à l'effort.

Puis, très vite, à l'adiastolie s'associe de la *stase veineuse* dans le territoire des veines caves, dans quelques cas si précocement que les auteurs américains disent ces effets simultanés et rationnellement imputables au même processus constrictif. Mais, en fait, elle est secondaire, comme les Allemands l'ont démontré, et traduit plutôt le reflux, vers l'abouchement des gros vaisseaux, du sang qu'à la fin d'une systole, qui est forcément limitée, contient encore l'oreillette droite (Rehn).

Si bien qu'il faut s'attendre à voir, au premier rang des conséquences de la pachypéricardite, l'encombrement de la grande circulation (d'où : le gros foie, l'ascite, la distension des jugulaires, l'élévation précoce de la pression veineuse et, plus tardivement, les œdèmes), qui, comparativement, est plus troublée que la petite, vraisemblablement protégée par le ralentissement du débit du cœur droit, et notamment du ventricule, dont on sait déjà les raisons.

Voilà les faits anatomiques d'où partirent ceux qui proposèrent l'action directe sur la lésion, donc *la péricardectomie*. Voyons-en, succinctement, les principes généraux et les résultats qu'elle procure.

Il est juste de reconnaître à Weill (de Lyon), puis à Delorme, le mérite de l'idée première, reprise par Rehn, qui proposa de compléter la cardiolyse par la résection segmentaire du péricarde pariétal. Mais c'est à Schmieden (4) que l'on doit d'avoir montré les avantages d'une vraie péricardectomie, dont il régla l'exécution, et, qu'à la demande de Volhard, il effectua sur le vivant.

La méthode séduisit beaucoup et prit aussitôt son essor en Allemagne, puis en Amérique, où notamment White et Churchill, Beck et Burwell l'utilisèrent, tandis qu'en France, trop négligée, elle ne bénéficia que de travaux critiques : des excellentes études de M. Lenormant (5) et des deux thèses qui les suivirent : celle de L. Mérigot, en 1934, et celle de G. Piquet, en 1939 (6), qui fait, enfin, une place de choix à la péricardectomie mais ne peut encore opposer aux observations étrangères qu'un

(4) Schmieden (V.). Ueber die Exstirpation des Herzbeutels. *Zentralblatt für Chirurgie*, an. **51**, n[os] 1-2, 12 janvier 1924, p. 46-50. — Neue Ergebnisse bei der Exstirpation des Herzbeutels (mit Krankenvorstellung). *Archiv für klinische Chirurgie*, **138**, 1925, p. 552-564, avec 15 fig. — The technique of cardiolysis. *Surgery, Gynecology and Obstetrics*, vol. **43**, n° 1, juillet 1926, p. 89-93, avec 3 fig. — Schmieden (V.) et Westermann (H. H.). The operative management of fibrous constricting pericarditis. *Surgery*, vol. **2**, n° 3, septembre 1937, p. 350-358, avec 2 fig.

(5) Lenormant (Ch.). La chirurgie du cœur (tumeurs, lésions orificielles, chirurgie des péricardites chroniques et des hypertrophies cardiaques). *Rapport au XLI[e] Congrès Français de Chirurgie*, octobre 1932. — Quelques travaux récents sur le traitement opératoire des péricardites chroniques. *La Presse Médicale*, n° 6, du 18 janvier 1936, p. 111-114.

(6) Mérigot (Léo). Etude critique sur le traitement chirurgical de la symphyse péricardique. *Thèse de Paris*, 1934. — Piquet (Gabriel). De la symphyse du péricarde. Conceptions actuelles, cliniques, pathogéniques et thérapeutiques. *Thèse de Lyon*, 1938-1939.

nombre infime de cas français : 5 en tout, avec 4 morts et 1 succès, celui princeps de P. Santy (7). *Notre observation personnelle est, ainsi, le second exemple — et aussi le premier dû à des Parisiens — de péricardite constrictive opérée chez nous et guérie.*

Signalons seulement les *principes* qui président à l'intervention, car les auteurs, à peu de chose près, sont en accord sur bien des points : sur la voie d'accès la meilleure (tracé d'un grand volet, chemin interpleural) ; sur l'obligation d'inciser la gangue calleuse péricardique jusqu'au myocarde, qu'on reconnaît, qu'on décortique avec douceur et qui, à mesure qu'on le libère, fait hernie, bat, se recolore ; sur la nécessité de s'attaquer, d'abord, au segment de la coque qui emmure le cœur gauche, non pas, a dit surtout Schmieden, pour tourner des difficultés ou pour éviter des écueils, mais pour parer, ainsi, à la surcharge brutale et parfois mortelle du cœur droit.

La discussion ne reste ouverte que sur *l'étendue à donner à la péricardectomie*. Les uns, avec White et Churchill, préconisent une ample exérèse qui décomprime les ventricules, bien entendu l'oreillette droite, et qu'on prend soin de prolonger jusqu'à la veine cave inférieure. Les plus nombreux, avec Schmieden, renoncent aux actes trop laborieux et recommandent de s'en tenir au dégagement des ventricules, ce qui paraît, puisque la stase n'est qu'un phénomène secondaire à l'adiastolie qui domine, la conduite la plus rationnelle.

Reste à fixer les *résultats* de cette action chirurgicale. Pour nous y aider, nous choisirons les statistiques les plus récentes : celle de Piquet, qui fait état de 59 cas contrôlés (1939) ; celle, plus grosse, d'Heuer et Stewart (8) qui nous apprend, la même année, que 143 cas ont été publiés avant les 7 que ces auteurs ont personnellement opérés, et les nouvelles observations enregistrées un peu partout [Borchardt, E. Eliason, J. B. Hunter, K. H. Köster et P. Santy (9)]. C'est à celle-ci que nous faisons appel pour essayer de préciser ce qu'on est en droit d'espérer de la péricardectomie.

Voici les chiffres que donne Heuer, qui retient finalement 135 cas valables, sur lesquels il y a eu 54 morts (40 p. 100) : 17 en cours d'intervention, par blessure accidentelle du myocarde ou déchirure de la veine cave, par dilatation aiguë du cœur droit ou par troubles du rythme cardiaque (fibrillation, suivie d'arrêt) ; 24 très précoces, dès les premières journées après l'opération, par choc, par collapsus, par complications

(7) Santy, Bernheim, Piquet et Galy. La péricardite chronique constrictive. A propos du premier cas français de guérison par la péricardiectomie. *La Presse Médicale*, nos 97-98, des 27-30 décembre 1939, p. 1676-1679.

(8) Heuer (G. J.) et Stewart (H. J.). The surgical treatment of chronic constrictive pericarditis. *Surgery, Gynecology and Obstetrics*, vol. **68**, n° 6, juin 1939, p. 979-1002, avec 22 fig.

(9) Borchardt (M.). Die pericarditis chronica adhaesiva und das panzerherz (Pericarditis chronica calculosasive calcificata). *Journal International de Chirurgie*, **4**, n° 1, janvier-février 1939, p. 49-93, avec 7 fig. — Eliason (E. L.) et Brown (R. B.). Calcified constrictive pericarditis. *Annals of Surgery*, vol. **111**, n° 3, mars 1940, p. 446-452, avec 4 fig. — Hunter (J. B.) et East (T.). Chronic constrictive pericarditis. *The Lancet*, vol. **236**, n° 6023, 4 février 1939, p. 255-257, avec 4 fig. — Koster (K. H.). Deux cas de péricardectomie pour péricardite fibreuse. *Acta Chirurgica Scandinavica*, vol. **82**, fasc. 6, août 1939, p. 595-618, avec 10 fig. ; Anal. in *J. de Chir.*, **55**, n° 6, juin 1940, p. 540. — Santy. *Loc. cit.*

pulmonaires ; et 13, venues beaucoup plus tard, après des mois, un an, même plus, par essaimage tuberculeux ou reproduction des lésions.

En revanche, 31 malades (par conséquent 23 p. 100) furent notoirement améliorés et 50 (soit 37 p. 100), qui purent reprendre une vie active, sont considérés comme guéris. Et certains le sont même depuis un très long temps ; témoin 4 des sujets opérés par Schmieden, qui les suit depuis dix, douze, dix-sept et dix-huit ans.

Que la péricardectomie soit une tentative hasardeuse, nul ne peut donc le contester. Mais cette crainte de la gravité peut-elle suffire à justifier une abstention thérapeutique quand le nombre des guérisons, dont quelques-unes sont remarquables, dépasse celui des déceptions, quand le traitement chirurgical réserve, en somme, de beaux succès et rend curable une maladie, d'étiologie souvent obscure, qui, abandonnée à elle-même, tue lentement et pourtant sûrement, en trois à cinq ans, parfois moins, sans que les moyens médicaux aient quelque influence sur sa marche ?

A cette question nous disons : non. Ce que nous avons lu nous incite, en effet, à juger l'intervention légitime (10), à en plaider la cause auprès des cardiologues, et à penser qu'elle peut donner des résultats améliorés si l'on sait choisir, à l'avenir, le bon moment pour opérer : pas trop tôt, la diffusion tuberculeuse, lorsque cette étiologie est en jeu, étant alors à redouter ; mais non plus pas trop tard, l'état général du sujet risquant déjà d'être précaire.



Aux cas jusqu'ici publiés, nous avons le rare privilège de pouvoir ajouter une observation personnelle. La voici (11) :

Une jeune femme de vingt-sept ans, Mme F..., se plaint, depuis l'âge de quinze ans, de crises intermittentes et surtout dyspnéiques, avec en plus, mais pas chaque fois, des nausées ou des vomissements, nettement déclenchées par l'effort, assez rares dans les premiers temps, puis plus rapprochées, plus durables, puis complétées par deux symptômes qui, depuis 1939, se précisent et qui se maintiennent : l'hépatomégalie, patente et douloureuse ; le ballonnement de l'abdomen.

De telle sorte que, quand la malade entre à l'hôpital Saint-Antoine, dans le service de l'un de nous (M. Loeper), en décembre 1940, il y a déjà plus de douze mois que sont présents les signes suivants, qu'elle annonce ou que l'on perçoit : au moindre effort, gêne précordiale, dyspnée et vomissements bilieux, qui interdisent tout travail dur ou toute marche de quelque durée ; ventre gros, météorisé, et douloureux surtout dans l'étage supérieur, mais ne renfermant pas d'ascite ; augmentation du volume du foie, dont le bord inférieur, très sensible au palper, descend à plus de 6 centimètres au-dessous du rebord costal droit ; le tout, traduisant la présence d'une péricardite constrictive, que l'on pressent par la clinique, et que l'on baptise calcifiée à la vue des radiographies.

*L'examen cardio-vasculaire* apprend, en effet, plusieurs choses : l'assourdissement des bruits du cœur, le dédoublement du second, et l'audition d'un frot-

(10) Behrend (M.) et Boles (R. S.). Indications for the operations of cardiolysis, pericardiotomy and pericardiectomy. *The Journal of the American Medical Association*, vol. **108**, n° 23, 5 juin 1937, p. 1941-1946, avec 5 fig.

(11) Ici, nous serons brefs sur la partie clinique, donnée, ailleurs, avec détails. *Cf.* : Ledoux-Lebard (G.), Ordioni (P.) et Breton (P.). Un cas de péricardite constrictive, calcifiante. *Bull. et Mém. de la Soc. méd. des Hôp. de Paris*, nos 7 et 8, séances des 28 février et 7 mars 1941, p. 232-238, avec 3 fig. (Discussion : M. C. Lian, p. 238-240).

tement rude, d'une sorte de crissement systolique ; un pouls normal, à 76, mais petit à l'inspiration ; une hypotension artérielle (10,5-7) ; et, sur l'électro-cardiogramme, se lisent, en plus d'un bas voltage, des perturbations de l'onde T, qui, selon les dérivations, est aplatie (D1) ou inversée (D2-D3).

Mais les seuls symptômes décisifs viennent de *l'étude radiologique*. D'abord, d'une radioscopie, qui indique l'immobilisation presque complète du cœur. Surtout, des radiographies qui renseignent exactement sur la lésion : le cliché de face (12) faisant voir l'ombre cardiaque d'aspect pommelé, d'opacité non homogène et de contours flous, par endroits ; celui de profil montrant, lui, l'image frappante d'une coque calcaire, qui enserre les deux tiers du cœur et qui prédomine en avant pour en faire paraître plus de deux (fig. 1).

Le *diagnostic* de péricardite calcificante étant, désormais, assuré, il n'y a plus qu'à faire le bilan de ses conséquences à distance (qu'extériorisent, en plus du gros foie sans ascite, l'élévation à 30 de la pression veineuse, la distension à peine

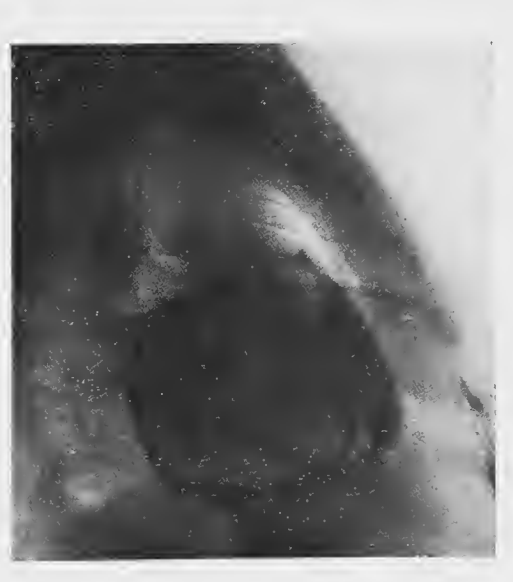


Fig. 1. — On voit sur cette image, avant l'intervention, le profil de la coque calcaire qui emmure le cœur et l'enserre.

marquée des jugulaires, la cyanose modérée des lèvres) ; qu'à savoir à quelle cause il faut la rattacher (mais les enquêtes ont été vaines) ; et qu'à lui chercher un traitement.

Après le séjour de trois mois que, dans le service de l'un de nous, la malade fait, à Saint-Antoine, les moyens symptomatiques, médicaux, d'abord essayés, restant nuls, l'intervention chirurgicale est envisagée, proposée, et agréée par cette femme jeune, à qui toute vie active est rendue impossible. Seule l'objection de son mari fait qu'elle ajourne sa décision, et qu'elle part de l'hôpital le 7 mars. Mais ce n'est pas pour un long temps.

Elle y revient, douze jours plus tard, avec, maintenant, des signes accrus (spécialement la dyspnée, l'hépatomégalie [19 centimètres au lieu de 13], le météorisme du ventre où l'on note la présence d'un épanchement modique, et l'oligurie qui est marquée), et déterminée à subir l'acte opératoire projeté.

On l'y prépare par le repos, l'administration d'ouabaïne et l'ingestion de diuré-

(12) Nous voulions — mais la place nous manque — publier, ici, les clichés qui commentent cette observation. Ils furent projetés, le 2 juillet, à l'Académie de Chirurgie, en même temps qu'y fut présentée la malade dont il est question.

tiques. Puis elle est confiée à l'un de nous (Jean Patel) pour qu'une *péricardectomie* soit effectuée.

Elle l'est le 4 avril, sous anesthésie à l'éther. Elle se déroule en plusieurs phases, et suivant le plan que voici :

Pour l'abord du cœur on adopte, comme presque tous les chirurgiens, l'incision curviligne à concavité gauche, qui, dans l'ensemble, figure un U, dont la branche verticale passe par la ligne médiane, et dont les branches horizontales sont respectivement parallèles, l'inférieure à la 6e côte, la supérieure à la 3e. Le lambeau



Fig. 2. — Représentation, de profil, après la péricardectomie segmentaire, de la coque péricardique résiduelle.

ainsi limité, disséqué au ras du squelette, donc musculaire et cutané, est récliné latéralement. Des arcs chondro-costaux qui se trouvent exposés (du 3e ou 6e) on fait, alors, la résection, importante et sous-périostée, et l'on abrase à la pince gouge la moitié correspondante du sternum. Les vaisseaux mammaires internes étant liés aux deux pôles de cette large brèche, on va ensuite, passant le doigt à la face profonde du rideau composé du périoste et des intercostaux, séparer la plèvre de ce plan, que l'on sectionne de bas en haut et centimètre par centimètre, à mesure que l'on réalise, avec précautions et lenteur, le décollement de la séreuse qui adhère, en quelques endroits, au bloc calleux péricardique dont on est à même d'apprécier, le cul-de-sac une fois libéré, difficilement mais sans dommages, puis refoulé latéralement, les caractères et l'étendue.

Sous le péricarde fibreux à qui elle est lâchement unie, c'est une coque, de couleur grise, truffée, par places, de nappes jaunâtres, dure comme la pierre, poreuse, rigide et sans battements, moulée sur le cœur qu'elle emmure, n'en

épargnant que l'extrême pointe, et qui offre ceci de spécial d'être formée de deux parties, articulées en quelque sorte par une bande couenneuse linéaire, qui dessine le sillon interventriculaire.

A cette lésion péricardique qu'il y a tout lieu de croire éteinte, c'est maintenant qu'on va s'attaquer. Pour essayer de l'extirper, on commence par la sectionner en regard du ventricule gauche, pas à pas et jusqu'au myocarde, au ras duquel on tente ensuite, au moyen d'un instrument mousse, d'amorcer le décollement de la gangue, à la fois fibreuse et calcaire, de 4 millimètres d'épaisseur. Cette manœuvre ayant réussi, on la poursuit en demeurant exactement dans le clivage, résèquant les lambeaux de coque aussitôt qu'ils sont détachés, dégageant ainsi, tour à tour, sans hémorragie très gênante, la moitié supérieure de la face gauche du cœur, puis la totalité de sa face antérieure, dans leurs segments ventriculaires. Faite avec prudence et lenteur, cette dénudation de l'organe qui, à mesure qu'on le libère, se dilate, bat, se recolore, est, en effet, poussée très bas, jusqu'à la face diaphragmatique, mais arrêtée, de parti pris, à la portion auriculaire.

Le temps péricardique est alors terminé (13). Il ne reste plus, pour finir, qu'à placer un drain pour l'issue de l'écoulement sanguinolent qui ne manque pas de se produire, et qu'à suturer la paroi.

Très vite, *les suites opératoires* font espérer la guérison. L'éphédrine, les toni-cardiaques (l'ouabaïne et la coramine), ensuite le soludagénan lorsque se montre, au troisième jour, une réaction de la plèvre gauche d'où la ponction ramène du sang, sont les seuls médicaments employés. En peu de temps, la diurèse s'élève (1 lit. 500 en une semaine), le pouls diminue de fréquence (120, 110, puis 100, et 80 le septième jour), la tension artérielle est de 15-7 et s'y maintient, la cyanose des lèvres disparaît, et, tandis que décroît l'hépatomégalie (dont le bord inférieur ne dépasse plus, au huitième jour, que de 4 centimètres le rebord costal droit), le ventre s'affaisse progressivement.

Deux semaines après l'intervention, le lever est autorisé. Et la malade, six jours plus tard, regagne l'hôpital Saint-Antoine pour qu'on y mesure où en sont les troubles qu'on chercha à combattre, qu'on en établisse le bilan, et, qu'en somme, on puisse évaluer l'importance du *bénéfice immédiat retiré de l'opération.*

A cause d'un foyer pulmonaire, ou plutôt interlobaire droit, qui, sans qu'on en sache la raison, vient, se développe, s'abcède et guérit par vomique, cette enquête projetée est remise, et n'est menée qu'au mois de juin.

Elle indique un résultat excellent. Bien entendu, de celui-ci, *la radiologie* n'instruit guère. Les traces de la lésion anatomique, que l'on découvre sur les clichés, sont — comme il fallait s'y attendre puisqu'on ne pratiqua qu'une péricardectomie segmentaire —, de prime abord, peu modifiées. C'est seulement en comparant les images, et en les lisant de très près, que l'on découvre : de profil, que celle de la coque résiduelle, maintenant surtout auriculaire, est notablement amincie (fig. 2) ; et qu'à présent, on voit, de face, là où l'ombre cardiaque était d'aspect pommelé, un éclaircissement véritable.

Ce qui mesure, par conséquent, la qualité de la guérison, c'est l'ensemble des *constatations faites*, à ce moment, *sur la malade*, qui marche, se promène volontiers, sans dyspnée, sans cyanose des lèvres, et sans le moindre essoufflement ; qui urine très convenablement ; dont l'abdomen n'est plus saillant ; dont le foie n'est plus douloureux et ne dépasse plus guère le rebord costal droit ; dont on perçoit, alors, nettement, les bruits du cœur ; dont le débit cardiaque est maintenant excellent (vitesse circulatoire de neuf secondes et demie) ; dont la pression veineuse est tombée à 18, la tension artérielle se fixant à 12-7, et ne subissant, à l'effort, qu'une ascension brève (trois minutes).

Voilà ce qui fut fait, ce qui fut obtenu : en peu de temps, un soulagement indéniable ; huit semaines après l'intervention, un résultat clinique très bon, qui, depuis, s'est maintenu tel quel et laisse, donc, escompter une guérison durable.

Mais c'est, bien entendu, seulement dans quelques mois qu'on appréciera mieux les vrais fruits du traitement.

(13) Tout au long de l'opération qu'on mena sans hâte, en deux heures, on évalua, bien entendu, le pouls, la pression artérielle, et peu à peu l'on assista au relèvement de la maxima.

En marge du récit qui précède, nous ne dirons que quelques mots des notions qu'il aide à rappeler :

1° On y vérifie, une fois de plus, *la difficulté qu'on éprouve*, devant une péricardite constrictive, *à en fixer l'étiologie*. Car, à côté des cas où la tuberculose, à laquelle les idées actuelles confèrent le rôle presque exclusif, est rigoureusement démontrée, il en est d'autres, les plus nombreux (65 à 80 p. 100), comme celui que nous rapportons, où, si elle peut être suspectée, rien n'autorise à l'affirmer : les antécédents font défaut ; les ensemencements restent stériles ; et l'étude histologique des lésions est régulièrement négative.

2° Ce que permet en second lieu notre observation personnelle, c'est de montrer *la part à faire*, dans le déterminisme ou dans l'accentuation des accidents cliniques, *à cette infiltration calcaire*, massive, *du péricarde* qui s'ajoute fréquemment à la gangue rétractile, la double alors extérieurement, en dessine nettement les contours, et, par ses signes radiologiques, hâte certainement le diagnostic. Or le rôle joué dans le syndrome par la seule calcification peut être réduit à fort peu de chose, car il est fonction du degré des lésions fibreuses associées ; M. Lenormant l'a bien dit. Vraisemblablement isolée, comme chez le malade de Laederich (14), elle est un long temps tolérée. Jointe à la péricardite constrictive, comme dans notre cas personnel, elle en accentue les effets.

3° Mais des exemples comme le nôtre servent surtout à établir *les mérites d'une intervention*, dont la difficulté, qui n'est pas contestable, peut pourtant être surmontée, dont aussi la sévérité doit être, désormais, démentie si l'on s'astreint, dans les cas graves, à n'opérer qu'en plusieurs phases [de Quervain et Schüpbach, Piersol et Griffith, Winkelbauer et Schur (15)] (d'abord thoracectomie seule, ou, mieux, suivie de l'incision du bloc calleux péricardique ; plus tard péricardectomie) et, à mesure que les cardiologues connaîtront assez les succès des interventions faites à temps contre la péricardite constrictive, cette maladie des sujets jeunes, pour y faire appel sans retard.

Si nous guérîmes le cas qui nous fut présenté, c'est, en effet, que la malade nous fut confiée en bon état, et qu'elle sut se décider tôt à subir l'intervention curatrice qui lui était recommandée ; elle en fut vite récompensée.

Souhaitons que des faits de ce genre puissent convaincre les abstentionnistes ou les partisans résolus de l'intervention différée, déjà condamnés par Laubry (16), et dont C. Lian, cette année même, à la Société médicale (17) a combattu, avec raison, les affirmations arbitraires.

M. **Lenormant**: Je félicite Patel de son magnifique succès. Il y a près de dix ans que, m'appuyant sur les travaux publiés à l'étranger, j'ai attiré

(14) Laederich (L.), Thiéry (J.-E.) et Duret (M.). Un cas de calcification du péricarde. *Bull. et Mém. de la Soc. méd. des Hôp. de Paris*, n$^{os}$ 7 et 8, séances des 28 février et 7 mars 1941, p. 221-226, avec 2 fig.

(15) Winkelbauer (A.) et Schur (M.). Zur Chirurgischen Therapie der adhäsiven Perikarditis. *Medizinische Klinik*, an. **31**, n° 38, 20 septembre 1935, p. 1231-1235, et n° 39, 27 septembre 1935 p. 1269-1274.

(16) Laubry (Ch.) et Malinsky (A.). *Loc. cit.*

(17) Lian (C.). *Loc. cit.*

l'attention des cardiologues français sur l'intérêt de la péricardectomie dans le traitement des péricardites calleuses, calcifiées ou non. J'ai prêché dans le désert car jamais un d'entre eux n'a consenti à me confier un malade. Je suis heureux que ce soit un de mes élèves qui ait fait, avec succès, la première péricardectomie à Paris, alors qu'on en fait depuis dix ans en Allemagne, en Amérique, en Suisse et ailleurs.

---

## ÉLECTION DE DEUX ASSOCIÉS PARISIENS

*Première place :*

Nombre de votants : 60. — Majorité absolue : 31.

Ont obtenu :

| | | |
|---|---|---|
| MM. Huc | 39 | voix. Elu. |
| Iselin | 10 | — |
| Sauvage | 6 | — |
| Alain Mouchet | 3 | — |
| Séjournet | 2 | — |

*Deuxième place :*

Nombre de votants : 61. — Majorité absolue : 32.

Ont obtenu :

| | | |
|---|---|---|
| MM. Sauvage | 45 | voix. Elu. |
| Iselin | 9 | — |
| Alain Mouchet | 6 | |
| Bulletin blanc | 1 | — |

En conséquence, MM. Huc et Sauvage sont proclamés Associés parisiens de l'Académie de Chirurgie.

## PRIX A DÉCERNER EN 1941

L'Académie se propose cette année de décerner les prix suivants :

**Prix Duval-Marjolin**, annuel (300 francs). — A l'auteur (ancien interne des hôpitaux ou ayant un grade analogue dans l'Armée ou la Marine) de la meilleure thèse inaugurale de chirurgie publiée dans le courant de l'année 1941.

**Prix Édouard Laborie**, annuel (1.200 francs). — A l'auteur d'un travail inédit sur un sujet quelconque de chirurgie.

**Prix Dubreuil**, annuel (400 francs). — Destiné à récompenser un travail sur un sujet d'orthopédie.

**Prix Jules Hennequin**, bisannuel (1.500 francs). — Au meilleur mémoire sur l'anatomie, la physiologie, la pathologie ou les traumatismes du squelette humain.

Ce prix ne peut pas être partagé.

**Prix Ricord**, bisannuel (300 francs). — A l'auteur d'un travail inédit sur un sujet quelconque de chirurgie, ou d'un mémoire publié dans le courant de l'année et n'ayant pas été l'objet d'une récompense dans une autre Société.

**Prix Aimé Guinard**, triennal (1.000 francs). — Au meilleur travail de chirurgie générale présenté par un interne des hôpitaux de Paris, pendant qu'il sera en exercice ou pendant l'année qui suivra la fin de son internat.

**Prix des Élèves du Dr Eugène Rochard**, triennal (10.000 francs). — A l'auteur, interne ou ancien interne des hôpitaux de l'Assistance publique de Paris, au meilleur travail inédit ou paru, dans les trois dernières années, sur un sujet de chirurgie générale.

*Les manuscrits destinés au prix Laborie, doivent être anonymes et accompagnés d'une épigraphe reproduite sur la suscription d'une enveloppe renfermant le nom, l'adresse et les titres du candidat.*

Les travaux des concurrents devront être adressés au Secrétaire général de l'Académie de Chirurgie, 12, rue de Seine, Paris (VIe arrond.), avant le 1er novembre 1941.

---

*Le Secrétaire annuel* : M. G. Rouhier.

# MÉMOIRES DE L'ACADEMIE DE CHIRURGIE


**Séance du 9 Juillet 1941.**

*Présidence de* M. PAUL MATHIEU, *président.*

## PROCÈS-VERBAL

La rédaction du procès-verbal de la précédente séance est mise aux voix et adoptée.

## CORRESPONDANCE

La correspondance comprend :

1° Les journaux et publications périodiques de la semaine.

2° Des lettres de MM. MERLE D'AUBIGNÉ, FUNCK-BRENTANO, MAURER, s'excusant de ne pouvoir assister à la séance.

3° Des lettres de MM. HUC, SAUVAGE, remerciant l'Académie de les avoir élus associés parisiens.

4° Une lettre de M. HEPP, posant sa candidature au titre d'associé parisien.

5° Un travail de M. André COUDRAIN (Saint-Quentin), intitulé : *Rupture traumatique du diaphragme.*
M. SICARD, rapporteur.

6° Un travail de M. Lucien GIRARD, intitulé : *Recherches sur la stérilisation par filtration de l'air des locaux opératoires.*
M. D'ALLAINES, rapporteur.

---

## A PROPOS DU PROCÈS-VERBAL

### *A propos des fractures du massif des épines tibiales,*

par M. **P.-A. Huet.**

A l'occasion de la récente communication de notre collègue Sorrel, je vous apporte une observation résumée de fracture des épines tibiales que j'ai opérée en 1935.

Il s'agissait, à l'époque, d'un jeune garçon de quinze ans, dont l'histoire présente les quelques points intéressants suivants :

1° L'hémarthrose abondante ne permettait pas la mise en extension complète du genou en sorte que la fracture aisément reconnaissable sur

le cliché de profil, ne pouvait être bien vue, de face, que sur un film courbe.

2° La suture fut aisément réalisée à l'aide d'une anse de crin double.

3° Actuellement, six ans après l'opération, le malade que je n'ai pu revoir, car il est en zone libre, ne ressent aucune gêne et ne présente, ainsi qu'il l'a récemment fait savoir, aucun trouble.

Son extension et sa flexion sont complètes. Il marche et court sans difficulté, fait de la bicyclette, et a été pris « bon service armé ».

---

## RAPPORTS

### *Infarctus de l'utérus,*

par MM. **L. Léger** et **P. Suire.**

Rapport de M. J. Braine.

Mes amis Lucien Léger, prosecteur à la Faculté et Pierre Suire, le distingué chirurgien de Niort, nous ont envoyé une nouvelle observation, inédite, d'infarctus utérin *post abortum.* Ils l'ont recueillie en 1937, alors qu'ils étaient tous deux internes à l'hôpital Saint-Antoine. Ils se sont souvenus que j'avais opéré en 1927 et en 1931 et relaté les deux premiers cas d'infarctus génital observés en France, lesquels furent rapportés ici même, avec son éloquence coutumière, par mon ami Mondor, à la séance du 15 juin 1932.

Il s'agit, cette fois, d'un infarctus localisé de l'utérus, consécutif à des manœuvres abortives, lesquelles ne paraissent pas avoir comporté d'injection intra-utérine. Comme dans mes 2 cas princeps d'infarctus génital, l'eau savonneuse, dont Mondor nous a montré depuis toute l'importance étiologique, n'est pas intervenue pour déclencher les accidents.

La soudaineté, l'intensité du drame abdomino-pelvien, l'atteinte profonde de l'état général, dont j'avais souligné les caractères dans mes deux observations personnelles, ont permis à Léger et à Suire de porter d'emblée, avant l'ouverture de l'abdomen, le diagnostic d'infarctus.

L'observation précise et parfaitement relatée de MM. Léger et Suire mérite de vous être présentée *in extenso ;* la voici :

Observation. — Le 2 septembre 1937, Mme Her..., vingt-quatre ans, entre d'urgence dans le service de notre maître, M. le professeur Grégoire, accusant des douleurs abdominales à type expulsif. L'interrogatoire révèle un retard menstruel de trois mois. L'examen clinique pratiqué à l'arrivée de la malade, à 6 heures du matin, confirme qu'un avortement est en train de se faire. La malade nie à ce moment toute manœuvre criminelle.

A 9 heures, la malade expulse un fœtus (trois mois) ; le placenta, qui est rejeté peu après, paraît complet.

A ce moment, on note un très léger subictère conjonctival, en même temps que la pâleur s'accentue. La température est à 37°2 ; on applique une vessie de glace sur l'abdomen et l'on prescrit 6 comprimés de Rubiazol.

L'altération profonde de l'état général (asthénie intense, pouls rapide), la pâleur, le subictère, nous frappent particulièrement et, dès ce moment, nous soupçonnons une intoxication profonde exogène ou endogène. Mais l'interro-

gatoire portant sur les circonstances étiologiques de l'avortement demeure sans résultat.

Nous revenons voir cette malade dans le courant de l'après-midi. Le tableau s'est nettement aggravé. Des vomissements bilieux sont apparus : la température est à 37°, le pouls à 140 ; la respiration est rapide, superficielle, 38 à la minute ; la langue est saburrale. Le subictère conjonctival gagne en intensité ; on ne peut dire qu'il s'étend à tous les téguments, mais ceux-ci présentent une coloration cendrée, terreuse. Les lèvres et les extrémités sont cyanosées, le nez un peu pincé.

Deux taches purpuriques sont notées sur le dos de la main gauche ; la malade nous apprend qu'elle présentait à ce niveau deux petits boutons sans importance, qui se sont injectés de sang depuis quelques heures.

L'abdomen présente, dans la région péri-ombilicale, deux placards cyanotiques de la dimension d'une petite paume de main. Dans les heures suivantes, un troisième placard identique va apparaître dans la région sus-pubienne et tous vont revêtir un aspect purpurique, ecchymotique.

L'abdomen respire normalement ; il est légèrement ballonné. Il n'existe pas de contracture, mais une défense légère, avec une douleur exquise dans la zone para-ombilicale droite. Toute la région hypogastrique est empâtée et sensible. Au toucher vaginal, le col utérin, de consistance pâteuse, est volumineux, son fond atteignant presque l'ombilic. Les contours en sont réguliers. Le cul-de-sac latéral droit est douloureux et empâté. Le doigt revient souillé de sécrétions fétides.

Il existe une oligurie extrême. Les urines sont franchement rouges. Foie et rate sont de volume normal. L'examen du cœur et des poumons ne montre rien de particulier.

Le diagnostic d'infarctus utérin est évoqué devant ce tableau clinique d'allure évolutive véritablement foudroyante. La souplesse de l'étage sus-ombilical de l'abdomen ne cadrerait pas avec un diagnostic de péritonite généralisé par perforation utérine. L'atteinte profonde de l'état général, le subictère, les placards de cyanose abdominale et les taches purpuriques de la main gauche, l'oligurie avec aspect sanglant des urines, évoquent l'idée d'une hépato-néphrite. L'allure extrêmement rapide des phénomènes fait penser soit à une septicémie à *perfringens*, soit à un infarctus utérin.

Nous insistons auprès de la malade pour connaître l'étiologie exacte de cet avortement et nous finissons par apprendre que la veille au soir, à 21 heures, elle se serait introduit une sonde à l'intérieur de l'utérus. Suivant ses dires, elle aurait opéré seule et n'aurait pratiqué aucune injection d'aucune sorte. Elle a ressenti une douleur très violente au côté droit, a aussitôt retiré le cathéter ; les pertes sanglantes ont débuté dans la nuit ; le lendemain matin, à 6 heures, elle se faisait admettre à Saint-Antoine.

Malgré l'absence d'injection intra-utérine, nous penchons vers le diagnostic d'infarctus utérin, en raison de l'allure vraiment foudroyante de l'affection et pratiquons un examen au spéculum. Le col utérin, largement ouvert, présente sur son pourtour une coloration bleu mauve cyanique, que nous voyions pour la première fois, mais qui nous a paru véritablement caractéristique.

Dès lors, et avant d'intervenir, différents examens ont été pratiqués :

Urée sanguine (à 16 heures) : 0 gr. 75. A noter l'aspect laqué du sérum.

Urines : présence d'albumine et de sang.

L'intervention est pratiquée à 19 heures (Léger, Suire), sous anesthésie à l'éther.

Incision médiane sous-ombilicale. Une odeur fétide se dégage dès l'ouverture du péritoine. Les anses intestinales baignent dans une petite quantité de liquide sanguinolent. La région cœco-appendiculaire est enflammée.

*L'utérus*, du volume d'un poing d'adulte, arrondi, est marqué sur sa face antérieure de quelques petites plaques ecchymotiques et, sur son fond, d'une plaque plus large de coloration violacée homogène, presque circulaire, légèrement ovale à grand axe transversal, de 4 centimètres de diamètre, bombant en verre de montre, limité nettement. La face postérieure du corps utérin, de couleur foncée, offre, sur la ligne médiane, à quelques centimètres de la zone précédente, une seconde zone presque noire, circulaire, de 2 centimètres de diamètre, bien limitée.

*Le ligament large*, d'un rouge foncé, est distendu par l'œdème. A la coupe des ligaments utéro-ovariens, on trouve un œdème brunâtre.

*Les trompes* sont enflammées. Les ovaires, de teinte violette, sont de volume sensiblement normal. Pourtant l'ovaire droit est un peu plus gros que le gauche.

L'hystérectomie totale est suivie d'un double drainage de la cavité pelvienne par le vagin non suturé et par l'incision opératoire : Mikulicz.

*La pièce* est ouverte : la cavité utérine est de coloration « aubergine ». La paroi est de consistance très molle. Son épaisseur est de 3 centimètres environ, sauf en regard des plaques noirâtres, où elle se trouve considérablement diminuée, ne dépassant pas en leur centre 2 à 3 millimètres. La partie excentrique de ces plaques est œdémateuse, et laisse sourdre un liquide sanguinolent.

*Des prélèvements* de la sérosité péritonéale et de la muqueuse utérine sont pratiqués. Leur examen, fait par M[lle] Desmonts, donne les résultats suivants :

1° *Ensemencements en gélose Veillon de fragments de la muqueuse utérine :* On obtient en profondeur des colonies isolées, opaques, lenticulaires, à contours nets, dont certaines présentent une protubérance (image en brioche). Dislocation de la gélose (dégagement gazeux).

Par repiquage sur différents milieux, on identifie la présence de *Bacillus perfringens.*

A signaler également qu'à la surface de la gélose Veillon existaient de petites colonies très fines d'un germe ayant l'aspect morphologique d'un diplocoque Gram +, lancéolé, isolé, ou en courte chaînette, mais qui, repiqué sur différents milieux, n'a pas poussé.

2° *Frottis de la sérosité péritonéale :* Nombreux polynucléaires altérés. Présence de quelques bacilles ayant les caractères morphologiques du bacille *Perfringens.*

*Suites opératoires :* Après l'intervention, la malade se réveille assez vite. Elle est parfaitement lucide, calme. Le pouls bat à 90, bien frappé.

Par la suite, l'agitation va croissant. Le pouls est rapide. Le drainage vaginal donne issue à une quantité de sang importante.

A 22 heures. Hémoculture en milieu aérobie et anaérobie. Sur les deux milieux poussent des colonies de colibacilles.

A 1 heure du matin, la malade délire par instants, se plaint de sécheresse de la gorge. Sa respiration est difficile, accélérée. Le facies est subictérique. Les pupilles sont en myosis ; les réflexes normaux.

Sang : urée sanguine, 1 gr. 25 ; sang laqué.

Urines : présence d'albumine ; pas de sang.

On prescrit 1 litre de sérum physiologique et de sérum glucosé.

A 2 heures du matin : transfusion de 200 grammes, bien supportée. Température axillaire : 38°2. Pouls : 88.

A 4 heures, température : 39°3. Pouls : 88.

A 10 heures du matin : la dyspnée est plus vive, ne présentant en aucun moment le rythme de Cheyne-Stokes. L'ictère est plus foncé. Dosage d'urée sanguine : 1 gr. 80.

A midi, brusquement, la malade entre en agonie ; elle meurt à 12 h. 30.

*Vérification anatomique* (quarante-quatre heures après le décès). Les ligatures ont tenu. Il n'y a pas d'hémorragie. Le péritoine est très peu infiltré d'œdème, les viscères abdominaux (reins, surrénales, pancréas, foie, rate) sont d'aspect normal. La veine cave inférieure sectionnée longitudinalement ne montre pas de caillots. Cœur et poumons ne révèlent rien de pathologique. Le cerveau ne présente pas de trace de lésions.

L'observation est accompagnée de photographies de la pièce opératoire et de microphotographies, dont vous pourrez prendre connaissance.

Je n'ajouterai que quelques mots à l'observation de MM. Léger et Suire, car j'ai appris que Mondor devait revenir bientôt, à notre tribune, sur ce même sujet ; nous recueillons simplement aujourd'hui un fait nouveau, à verser au dossier de cette attachante question des infarctus génitaux chez la femme. Il y a trois ans, j'ai publié un article d'ensemble sur les infarctus génitaux, écrit à l'intention de nos collègues et amis

canadiens ; il est paru dans le *Laval Médical* (Québec), vol. III, n° 9, novembre 1938.

J'ai d'ailleurs l'impression qu'il ne s'agit pas cette fois, dans le cas ci-dessus relaté, d'un infarctus de l'utérus absolument pur ; une infection massive des parois utérines et des accidents septiques avec hépato-néphrite *post abortum* coïncidaient avec un infarcissement partiel et localisé de l'utérus. Les accidents mortels furent d'ordre septicémique et paraissent avoir été conditionnés, avant tout, par une grave infection de l'endomètre et du myomètre, consécutive à un avortement provoqué.

Je vous propose de remercier MM. Léger et Suire de nous avoir adressé leur intéressante observation et de la consigner dans nos *Mémoires*.

## *Accidents consécutifs à une injection intra-utérine d'eau de Javel,*

par M. **Jacques Bastien.**

## *Sept observations d'accidents consécutifs à des injections intra-utérines de liquides divers dans un but abortif,*

par M. **Brette.**

Rapport de M. Bergeret.

M. Bastien nous a adressé une observation dont voici le résumé :

Femme de trente ans, retard de deux mois et demi, se fait, le 30 juillet 1940, une injection intra-utérine d'eau bouillie additionnée d'eau de Javel. Immédiatement hémorragie légère, rapidement tarie, impression de malaise général avec claquements de dents, frissons, jambes coupées.

Cela dure quelques heures puis elle s'endort, mais au milieu de la nuit elle est réveillée par des nausées et des vomissements.

Le 31, elle marche plusieurs heures. Elle doit s'aliter dans l'après-midi. Violent frisson d'un quart d'heure dans la nuit, qui se renouvelle le lendemain matin.

Le 1er août, température à 40°. Un médecin fait un curettage dans l'après-midi et donne du Dagénan pendant quatre à cinq jours. Suites normales jusqu'au 4 août, la température remonte à ce moment à 39°. Douleur lombaire gauche. Urines rares. Bastien la voit le 7. Température, 38°8. Pouls régulier, traits tirés, pertes insignifiantes sans odeur. Au toucher, utérus gros, lourd, extrêmement sensible, col à peu près fermé. Cul-de-sac gauche légèrement empâté, douloureux.

Quelques heures plus tard, aggravation brutale : angoisses, sueurs froides, les ailes du nez battent, la respiration est brève, superficielle, les lèvres légèrement cyanosées. Température à 40°4 ; pouls petit, filant, difficile à compter. Douleur abdomino-pelvienne Défense de la paroi dans la région sous-ombilicale sans contracture proprement dite.

A 19 heures, sous anesthésie générale à l'éther, laparotomie médiane sous-ombilicale. Il n'y a pas de liquide intrapéritonéal. La trompe droite présente des lésions de salpingite ancienne, très aisément libérales. L'utérus est gros et mou, de couleur normale. La trompe gauche est très malade. Elle est très augmentée de volume. Elle est rouge vineux, aubergine, paraît gorgée de sang, le trouble vasculaire est évident. On fait rapidement une hystérectomie subtotale. Un Mikulicz avec trois mèches est placé dans le Douglas et la paroi est fermée en un plan de crins doubles. La pièce est ouverte après l'opération. La trompe gauche contient du sang sous tension et des caillots. Dans l'utérus, il y a quelques débris placentaires non enlevés par le précédent curettage ; la muqueuse utérine est noirâtre.

Notre observation comporte une grosse lacune ; l'examen histologique n'a pas été fait. Les circonstances seules ne l'ont pas permis.

Du 7 au 11 août, suites simples. Le 11 août, violent frisson durant trois quarts d'heure. Abcès de fixation, transfusion de 150 c. c. Les frissons persistent, peu nombreux, très violents, très prolongés jusqu'au 13. Transfusion de 200 c. c. Les frissons disparaissent, la température revient peu à peu à la normale.

Néanmoins, pendant un mois, phénomènes pyohémiques, abcès d'une cuisse, du Douglas, du poumon avec vomique nummulaire, phlébite pelvienne. Le 22 septembre, nouvelle série de frissons. Une transfusion de 200 c. c. est faite, le Dagénan est repris et la malade finit par guérir.

M. Brette nous a adressé sept observations que je résume :

Observation I. — Femme de vingt-huit ans, retard de cinq jours. Le 8 juin 1936, à 14 h. 30, avec une poire en caoutchouc munie d'une canule en os, injection d'eau de Javel mêlée d'eau de savon. Douleurs, vomissements. A 17 heures, facies inquiet, pouls à 80. Température à 37°. Ventre de bois dans la région sous-ombilicale. A 20 heures, vomissements, défense musculaire généralisée à tout l'abdomen. Pouls à 90, température à 38°. Formule sanguine : 4.780.000 globules rouges, 19.600 globules blancs, 90 p. 100 de polynucléaires.

Nous intervenons à 20 h. 15. Laparotomie sous-ombilicale médiane sous anesthésie générale au balsoforme.

Nous trouvons, libre dans le Douglas, un liquide trouble purulent, sentant fortement l'eau de Javel. L'utérus en rétroversion est relevé et ne porte aucune trace de perforation, mais il offre l'aspect richement coloré décrit par Mondor dans l'infarctus tubo-utérin. Les tons varient du rouge au bleu en passant par le violet et l'indigo. L'utérus est bleu violet, les trompes sont d'un rouge violet très vif. L'ovaire gauche est moucheté de suffusions sanguines.

Nous pratiquons une hystérectomie subtotale basse suivie de péritonisation exacte. Drain dans le Douglas. Greffe des ovaires (méthode de Douay).

L'ouverture de l'utérus montre une muqueuse violacée sans œuf perceptible. Il n'y a aucune odeur.

La malade guérit sans incident et sort le quinzième jour.

Obs. II. — Femme de vingt-cinq ans, enceinte de deux mois et demi, entre à l'hôpital le 22 octobre 1936 pour métrorragies de moyenne abondance.

Le pouls est à 120, tension 11-5. Température, 38°2.

Défense de l'étage sous-ombilical, col ouvert. Utérus augmenté de volume et très dur. Odeur sphacélique de l'écoulement vaginal.

Une matrone arabe a « porté des médicaments arabes avec un bout de bois ». Il semble qu'il s'agissait d'un mélange de plantes et d'excréments d'animaux.

A l'ouverture du ventre une odeur nauséabonde se dégage de la cavité péritonéale. L'utérus est gros, violet foncé avec par places des plaques de sphacèle. Les annexes droites sont noires, comme des truffes et prolabées dans le Douglas Les anses grêles sont recouvertes de fausses membranes grisâtres.

Hystérectomie rapide et Mikulicz large. La femme meurt dans la nuit. Il n'y a pas une goutte d'urine dans la vessie.

Obs. III. — Le 29 février 1937. Femme de vingt-six ans. Métrorragies au troisième mois de la grossesse avec température à 40° La métrorragie a commencé le 21, la fièvre avec frisson le 23.

Malade non choquée qui vomit et souffre par intermittence.

Utérus de trois mois, corne droite et fond sensibles, pas de défense musculaire, pouls à 112.

Le lendemain, le fœtus est évacué spontanément. Instabilité thermique, petits frissons. Globules rouges, 4.340.000 ; Globules blancs, 27.600 ; Polynucléaires, 92 p. 100 Curage digital qui ramène un placenta grisâtre.

Le 25, température normale ; Globules rouges, 4.400.000 ; Globules blancs, 32.000 ; Polynucléaires, 94 p. 100.

Les jours suivants, instabilité thermique avec quelques frissons. Température, le soir, entre 38°2 et 38°8. Deux abcès de fixation.

Le 30, état général passable, malade euphorique, léger tympanisme abdominal,

selles normales. Utérus, annexes droites et ligament large forment un seul bloc. Globules rouges, 3.460.000 ; Globules blancs, 10.600 ; Polynucléaires, 85 p. 100. Pouls à 120. Hémoculture négative.

Le mari se décide à prévenir ce jour-là que la malade s'était injectée une solution de permanganate de potasse dans l'utérus, ce qui décide à intervenir.

Utérus gangréné. Les veines et les artères sont remplies d'un magma solide d'où sortaient de petites bulles de gaz. La muqueuse utérine sphacélée exhalait une odeur repoussante.

Mort deux heures après l'intervention.

Obs. IV. — Femme de trente-quatre ans. Se fait, le 4 avril 1937, une injection intra-utérine d'eau savonneuse. Elle perd du sang presque immédiatement.

Le 5 au soir, état de choc. Frissons violents, température à 40°. Culs-de-sac libres, non douloureux. Utérus à peine augmenté de volume. Glace sur le ventre. Septicémine intraveineuse. Le lendemain matin, situation aggravée, facies plombé. Pouls à 128, ventre douloureux, utérus douloureux et augmenté de volume. Culs-de-sac sensibles. Odeur fétide de l'écoulement utérin. Globules rouges, 4.720.000 ; Globules blancs, 14.600 ; Polynucléaires, 85 p. 100.

Hystérectomie subtotale le 6 avril. Utérus violet évêque, annexes droites infiltrées, aubergines.

L'utérus contient un polype placentaire sphacélé, à la coupe transversale ce polype s'implante dans le muscle utérin blanchâtre comme un coin noir. La limite est nette.

La malade sort guérie le quinzième jour.

Examen anatomo-pathologique (Paponnet) :

Polype intra-utérin sphacélé ; polype placentaire, villosités placentaires histologiquement normales sans aucun signe apparent de malignité. Au niveau de la zone sphacélée se trouve une large surface mi-partie hémorragique, mi-partie nécrobiotique et infectée avec dans le voisinage des villosités choriales non infectées reconnaissables par leur silhouette caractéristique.

Obs. V. — Femme de trente-huit ans, mère de 4 enfants. N'ayant pas vu ses règles depuis un mois, s'est fait elle-même, il y a trois jours, à l'aide d'une sonde en caoutchouc rouge introduite dans le col utérin, une injection d'*eau vinaigrée*. Elle a perdu un peu de sang et ne se sentant pas bien, prend peur et se fait hospitaliser le 25 avril 1937.

Aspect très infecté. Facies jaune. Lèvres cyanosées.

Lorsque nous découvrons la femme, une odeur fétide s'élève des draps.

Au toucher vaginal nous constatons que l'œuf est dans l'isthme, nous l'exprimons très facilement par une pression simultanée de la main abdominale et des doigts vaginaux. C'est un œuf « pourri » infect, qui paraît entier. Pas d'hémorragie. Les culs-de-sac sont souples, insensibles. L'utérus n'est pas douloureux. Pas de contracture ni de défense musculaire. La femme se laisse passivement examiner. Elle paraît frappée de stupeur.

La tension artérielle est de 13-10. Indice oscillométrique : 1. Le pouls est à 122. La température est à 37°1.

Sous anesthésie générale au balsoforme, nous pratiquons une hystérectomie subtotale classique. Jamais nous n'avons suivi une technique plus parfaite que cette fois-ci, le contenu de la cavité péritonéale étant en état de stupeur. En Trendelenburg, l'intestin grêle étant disparu, le sigmoïde et le rectum légèrement distendus par les gaz, sont immobiles, translucides, porcelanisés très légèrement phosphorescents sous le scialitique : un sujet de cire du musée Grévin.

L'utérus et les annexes ont le même aspect de porcelaine irisée. Il y a une très légère sérosité dans le Douglas. La péritonisation facile et soignée nous tente de fermer sans drainage ce qui est fait (en trois plans). Greffe des ovaires (méthode de Douay).

Sérum physiologique. Sérum glucosé. Adrénaline, strychnine, solution camphrée. Pas d'urines dans la journée du 25.

Le 26, lavage d'estomac. Solution camphrée. Sérum hypertonique intraveineux. Urée sanguine, 1 gr. 15. Urines, 200 c. c. Température, 37°1-37°2.

Le 27, urée sanguine, 0,87. Urines, 600 c. c. contenant 28 grammes d'urée par

litre et 2 gr. 5 de chlorure de sodium. Traces d'albumine. Absence de pigments biliaires.

Nous pratiquons une injection de scillarène intramusculaire et du sérum hypertonique intraveineux.

Ce n'est que le cinquième jour que le niveau des urines émises dépasse 1 litre. La température s'élève seulement à ce moment jusqu'à 38°5 pour retomber deux jours après.

La suite est sans incidents. La malade sort le quinzième jour.

L'utérus ouvert présentait au-dessous de la corne gauche une plaque de sphacèle noirâtre dont la coupe nous montra la forme de coin s'enfonçant dans le parenchyme utérin.

Obs. VI. — Femme de trente et un ans, mère de 7 enfants, retard de deux mois. Hémorragie utérine. Température, 39°.

Le 11 mai 1937, injections intra-utérines répétées d'eau savonneuse. Elle a terminé en s'implantant dans le col utérin... une touffe de persil. Le 12 mai, elle a ressenti des frissons, des douleurs abdominales et perdu quelques caillots. Le 13, mêmes symptômes.

A son arrivée à l'hôpital, le 14 mai, elle présente un bon facies. Le ventre est souple, sensible au niveau des fosses iliaques, surtout à droite. L'utérus déborde la symphyse d'un travers de main. Le cul-de-sac droit est douloureux. Les pertes sont fétides. Au spéculum, le col est normal, l'orifice du museau de tanche est noir. Température, 39°. Pouls, 104. La vessie sondée a donné 1 litre d'urine.

Intervention. Balsoforme. Utérus lilas, avec des trompes de couleur identique, mais avec par endroits des plaques plus foncées. Les trompes sont comme injectées au suif.

L'hystérectomie est rendue difficile par la friabilité des tissus. L'hémostase ne peut être parfaite. Les pinces coupent. Le médecin de 1re classe Loumaigne qui nous aide doit serrer progressivement un gros catgut pour bloquer les utérines sans les couper. Les tissus du moignon de col se coupent sous le point en V pourtant serré modérément. Nous mettons un Mikulicz.

Nous avons pratiqué les greffes d'ovaires. Méthode de Douay. C'est la seule fois que nous ayons vu une greffe suppurer et s'éliminer.

C'est le seul incident qui se présente dans les suites. Mais le rétablissement fut lent. C'est le douzième jour seulement après l'intervention que cette femme s'intéressa un peu à ce qui l'entourait.

L'ouverture de l'utérus a montré sur toute la face postérieure et les deux bords un revêtement en paquet d'étoupe noire pénétrant profondément dans le muscle utérin et répandant une odeur telle, que nous l'avons jeté immédiatement.

Obs. VII. — Femme de vingt-deux ans, première grossesse, normale jusqu'au quatrième mois. Dans la nuit du 17 au 18 octobre 1935, le fœtus est expulsé, le placenta est retenu. Bon facies. Pouls normal. Température : 37°5. Pas de métrorragie. Quelques coliques utérines. Col entr'ouvert. Nous nous contentons de mettre de la glace sur le ventre.

Le 19, expulsion spontanée du placenta qui paraît normal, complet. Pas d'hémorragie consécutive. Le 22 octobre, dans la soirée, brusquement la malade éprouve de violentes douleurs dans l'abdomen avec des vomissements répétés. Défense généralisée de la paroi. Température : 40°.

Le 17 octobre, la malade avoue qu'elle s'est fait une injection intra-utérine d'une infusion de camomille.

Balsoforme, nous pratiquons une hystérectomie subtotale. L'utérus est gros, œdémateux. Les deux trompes sont rouge vif, un beau rouge écarlate. Il y a du liquide rouge dans l'abdomen. Mikulicz.

Le trentième jour, la malade sort guérie.

L'utérus montrait un polype placentaire sphacélé.

M. Brette ajoute des indications intéressantes et des réflexions judicieuses.

Toutes ces observations ont été prises dans notre service de chirurgie

de l'hôpital maritime de Sidi-Abdallah, en Tunisie, pendant les années 1935-1936-1937.

Il est entré pour avortement pendant ces trois années 69 femmes ayant subi une intervention (curettage au moins).

Sur ces 69 femmes il y a eu 8 infarctus tubo-utérins dont 7 ont été opérés (hystérectomie) avec 2 décès et une est morte avant toute intervention. Il y a eu 8 péritonites post-abortives ou perforations utérines dont 7 ont été opérées (hystérectomie avec 1 décès et une femme est morte avant toute intervention). Enfin 54 curages ou curettages sans aucun décès. Il y a eu d'autres femmes hospitalisées pour suites d'avortement chez qui on n'a pratiqué aucune intervention, mais nous n'en avons pas les chiffres.

Ces sept observations nous incitent aux remarques suivantes :

La nature du liquide ne paraît avoir qu'une importance relative sur la gravité des accidents consécutifs.

Le liquide n'est rien, l'injection intra-utérine est tout. L'instrument, la canule, doit avoir un rôle important. La plaque de sphacèle paraît débuter sur les bords utérins, sous les cornes utérines. Serait-ce à droite, lorsque l'injection est faite par un tiers ; à gauche, lorsqu'elle est faite par l'intéressée elle-même ?

Le syndrome hépato-néphritique caractéristique de l'eau de savon s'est montré dans l'observation V, où le liquide utilisé est une solution vinaigrée.

L'état de grossesse n'est pas nécessaire pour provoquer l'infarctus en cas d'injection intra-utérine.

La symptomatologie de l'infarctus tubo-utérin est multiple, infidèle et trompeuse.

La douleur existe souvent, mais n'est pas plus caractéristique que dans les avortements provoqués.

Le facies pseudo-bilieux est une forte indication mais il n'existe pas toujours.

La défense musculaire et la contracture sont en elles-mêmes des indications opératoires. Elles sont inconstantes dans l'infarctus.

L'hyperleucocytose élevée, la polynucléose à 90 p. 100 sont la règle. Nous n'avons jamais vu ce signe manquer, mais il ne suffit pas à lui seul.

La fétidité des pertes n'est pas obligatoirement un signe d'infarctus. Deux fois, chez des femmes arabes (l'une avait treize ans et demi et était mariée légalement) nous avons par simple curage et expression enlevé un œuf fétide sans aucune réaction ni locale ni générale.

Lorsque la défense musculaire abdominale, qui est en elle-même un signe d'intervenir, manque dans les suites compliquées d'un avortement, si aux accidents généraux toxiques ou infectieux on peut ajouter la certitude d'une injection intra-utérine d'un liquide quelconque, il faut de toute nécessité et de toute urgence pratiquer l'hystérectomie, quel que soit le temps écoulé depuis la manœuvre abortive.

Je remercie M. Bastien et M. Brette de nous avoir envoyé ces observations qui constituent des documents importants.

Après l'étude si remarquable, si vivante, si riche en documents, si précise en ses conclusions que Mondor a faite de ce sujet dans son livre sur les « Avortements mortels », il ne paraît pas nécessaire d'y revenir. Je pense qu'il est pourtant utile d'en rappeler l'importance à cette tribune.

Je suis frappé par le nombre des infarctus qu'a pu observer M. Brette,

sans doute parce que je n'en ai personnellement jamais vu. Ses cas, comme celui de M. Bastien, viennent apporter une contribution intéressante à l'étude de cette question.

M. Bastien s'est demandé si le toucher vaginal qu'il a pratiqué n'avait pas déclenché les accidents graves qu'il a observés et qui restaient latents depuis l'injection abortive, d'autant plus qu'il a observé des accidents analogues à la suite d'un toucher dans un cas de fibrome sphacélé. Je sais que M. Bastien a fait ces touchers avec beaucoup de douceur et je puis difficilement croire qu'ils aient pu avoir une telle action.

Je m'associe entièrement à l'indication que pose M. Brette d'intervenir par hystérectomie toutes les fois qu'après une injection intra-utérine abortive il y a une altération de l'état général avec signes d'intoxication, et à plus forte raison s'il y a frissons et température élevée.

M. Bastien et M. Brette ont pratiqué l'hystérectomie par voie abdominale. Pour ma part j'ai surtout utilisé en pareil cas la voie vaginale, toutes les fois, bien entendu, que l'utérus pouvait être abaissé.

Cette voie est de toute évidence moins choquante et risque moins de diffuser l'infection. Elle ne permet pas une vue aussi fructueuse sur l'aspect des lésions.

L'étude bactériologique, dans le cas d'infection aiguë, a été minutieusement faite dans un grand nombre d'observations. La présence d'anaérobies n'a pas été très souvent signalée, je me permets donc d'en apporter un cas personnel que je résume brièvement :

Femme de trente-huit ans, qui se croit enceinte en raison d'un retard de neuf jours. Le 22 février 1940, injection intra-utérine d'eau savonneuse. Petites pertes, frissons, fièvre, qui la conduisent à la Maison de Santé où je la vois le 24. Elle a 39°, le pouls est à 98, elle n'a plus de frissons, l'état général paraît bon.

Je fais immédiatement une exploration de l'utérus qui ne contient ni œuf ni placenta (il n'y a pas eu d'expulsion). Je fais une grande irrigation à l'eau iodée et laisse un drain de Mouchotte. Le 25, la température est à 38°2 ; le 26, globules rouges, 3.060.000 ; globules blancs, 7.600 avec 80 p. 100 de polynucléaires, mais le soir la température remonte à 40°. La région hypogastrique, qui jusque-là était souple, devient résistante. La palpation profonde et le toucher sont très douloureux.

J'interviens sous anesthésie au protoxyde d'azote. Incision médiane sous-ombilicale. Tout le bas-ventre est plein de pus qui vient de la cavité pelvienne. Les deux trompes sont rouges, distendues par le pus qui s'écoule à droite et à gauche par le pavillon.

Hystérectomie totale avec castration bilatérale. Drain vaginal. Mikulicz séparé des anses grêles par une lame de caoutchouc ondulé pour éviter les adhérences secondaires. Transfusion de 400 grammes.

Les suites compliquées par une phlébite du membre inférieur gauche se terminent par la guérison.

L'examen bactériologique a montré que la sérosité de la cavité utérine contenait du bacille de Friedländer, du vibrion septique, un staphylocoque anaérobie.

Le pus de la cavité péritonéale et des trompes du bacille de Friedländer.

M. **H. Mondor** : Le beau rapport de mon ami Bergeret soulève des problèmes difficiles. Il y a exactement quarante ans, je crois, une belle discussion à *la Société Nationale de Chirurgie* permit à Edouard Quénu de faire une importante remarque dont je ne sais plus les termes, mais dont le sens était à peu près celui-ci : l'hystérectomie a peut-être ses indications dans les suites troublées des avortements, mais il convient, au lieu et avant de la prôner trop, d'en préciser les indications et d'essayer

de diagnostiquer les cas où l'infection est intra-utérine, ceux où elle est utérine, ceux où elle a dépassé les limites de l'utérus.

C'est une remarque et un vœu pareils que mon ami Cadenat, vingt ans plus tard, formula à son tour, en soulignant la satisfaction qu'éprouve un opérateur, après l'hystérectomie, lorsqu'il découvre des débris placentaires putrides, une muqueuse sphacélée ou des abcès intramuraux de l'utérus.

Parmi les acquisitions réalisées depuis ces vœux, et elles ne sont pas négligeables, *l'infarctus de l'utérus* est l'une des plus frappantes. Il en existe actuellement, comme celle de Léger et Suire, de très belles observations; celles de Braine, nous ne devons pas omettre comme lui de le rappeler, ont été, ici, les premières. L'infarctus commande indiscutablement l'hystérectomie.

Mais si l'on peut fixer beaucoup mieux qu'il y a quarante ans et même vingt ans, certaines indications de l'hystérectomie contre les complications immédiates, graves de l'avortement provoqué, et la voie d'abord la meilleure, la question ne laisse pas d'être encore difficile et, pour bien des cas, incertaine.

Je crois l'avoir étudiée de mon mieux, depuis plus de dix ans, et j'ai rassemblé des matériaux pour des synthèses futures :

J'ai plus de trente pièces d'hystérectomie, j'ai suivi au moins 20 septicémies, 6 à *perfringens*, 2 à staphylocoque, 2 à colibacille, 10 à streptocoque et vu plus de 30 bactériémies. Malgré tous ces cas et beaucoup d'autres, quelques-uns fort étranges, les règles me semblent encore impossibles à affirmer. C'est un chapitre de la pathologie où la variété des nuances est particulièrement grande. Si j'avais, à chacun de mes cas, loué ou condamné la méthode thérapeutique efficace ou vaine que j'avais suivie, je me serais trouvé exposé à ces engouements sans lendemain et à ces recommandations hâtives dont notre littérature s'encombre.

Même la question des sulfamides, qui n'est pas quc d'actualité, puisque je les emploie quotidiennement depuis 1936, a ses obscurités. Si je suis sûr de l'aide thérapeutique immense qu'ils nous ont apportée, je ne suis pas sûr de leur devoir beaucoup de sauvetages vrais dans le traitement des septicémies authentiques.

J'ai traité deux tétanos post-abortifs, guéri l'un, échoué pour l'autre : dire ce que je dois à l'hystérectomie, dans le cas heureux, n'est pas si facile.

Pour des cas tels que rétentions sphacéliques ayant échappé à un curettage, endométrite putride, perforations traumatiques ou gangréneuses, abcès du myomètre, infarctus utérin ou utéro-annexiel, physométrie, thrombo-phlébite pelvienne ou phlébite suppurée, sans compter tant de formes de péritonites, les indications de la laparotomie ne risquent guère d'être trop discutées ; mais lorsqu'il s'agit de septicémies, avec plusieurs hémocultures positives, de syndromes ictéro-azotémiques d'allure infectieuse, la décision opératoire est loin d'être aisée. Il est des septicémies, en effet, que semble alimenter un foyer utérin, d'autres, avec utérus normal, commandées par une endocardite ulcéro-végétante, d'autres sans foyer précis. De même, il y a des ictères graves dus au *perfringens* utérin, d'autres dus au colibacille errant, d'autres provoqués par des ingestions toxiques, celles-ci d'aveu régulièrement retardé ou refusé. Une malade que voulut bien me confier, à Bichat, mon collègue Boidin, avouait une injection intra-utérine d'eau. Mais elle avait ingéré de la quinine. Elle

mourut d'hépato-néphrite. Or, l'examen de l'utérus, fait quelques instants avant la mort, montra qu'il n'existait ni placenta, ni réaction déciduale de la muqueuse, ni corps jaune gravidique ovarien. L'autopsie fit voir les lésions hépatiques et rénales d'origine toxique ; il n'y avait aucune lésion inflammatoire. Il vaut mieux ne pas dire infectieux un ictère, s'il est dû à l'absorption de 30 capsules d'apiol ou à quelques grammes d'extrait de saturne, et il est bon de ne pas trop dire néphrite par ingestion s'il y a un foyer de gangrène utérine.

De même, il y a quelque confusion à avoir espéré dans l'hystérectomie, lorsqu'on ne trouve à l'autopsie que l'endocardite maligne et les abcès miliaires du foie, des surrénales, des reins, ou à avoir trop attendu du traitement médical s'il y a un abcès pyo-gazeux d'une corne utérine.

L'on n'apprend pas vite, dans ces recherches, l'infaillibilité des indications opératoires ; au moins gagne-t-on, à poursuivre cette longue étude analytique, quelques satisfactions cliniques : s'instruire peu à peu de lésions moins imprécises, voir des internes faire tôt des diagnostics dont nos prédécesseurs n'avaient aucune idée, savoir enfin se garder de cette locution périmée, l'*infection puerpérale*, dont l'enseignement livresque ne doit pas trop perpétuer l'insignifiance ou l'insuffisance.

M. **Bergeret** : Je suis très heureux que Mondor ait fait une mise au point aussi nette d'une question qu'il connaît particulièrement bien.

L'indication d'intervenir est certainement un des problèmes les plus difficiles, et si j'ai surtout fait des hystérectomies vaginales, c'est que j'en ai souvent pris la décision immédiatement après une révision utérine.

Il va de soi que lorsque l'attention est retenue par des signes abdominaux, c'est à la cœliotomie qu'il faut avoir recours.

---

## DISCUSSION EN COURS

### *103 cas d'enclouages du col opérés depuis plus d'une année,*

par M. **Paul Mathieu.**

En présentant le 16 mars 1941 à l'Académie de Médecine une statistique de 125 cas d'enclouage du col (aujourd'hui portée à 141 cas), je n'ai retenu que les 103 cas opérés depuis plus d'une année. L'expérience m'a en effet montré que le pourcentage des consolidations diminuait un peu avec le temps par rapport aux chiffres des consolidations notées au moment de la reprise de la marche. Certains sujets ayant présenté un résultat immédiat très satisfaisant aux points de vue clinique et anatomique avaient en effet évolué ultérieurement vers une pseudarthrose. D'autre part nous tenons à confirmer le fait que dans des cas où l'enclouage a été suivi d'une consolidation satisfaisante, des arthrites déformantes tardives et même très tardives peuvent se développer.

A propos de ces 103 cas opérés depuis plus d'une année je crois intéressant de rappeler ici à nouveau les résultats que j'ai déjà publiés, car

ils confirment dans l'ensemble les constatations de M. Merle d'Aubigné.

Sur ces I03 cas j'ai pu retrouver 101 de mes opérés, et sur ces 10I opérations j'ai noté 1 décès opératoire, et 4 décès tardifs plus d'un mois après l'intervention par affection intercurrente.

82 cas ont été suivis de consolidation osseuse vérifiée radiologiquement. Il y a eu 14 échecs précoces ou tardifs de l'enclouage.

La bénignité de l'acte opératoire, que nous accomplissons en pratiquant l'enclouage par voie extra-articulaire et sous anesthésie locale, me paraît aujourd'hui bien démontrée. Nous avons étendu à presque tous les cas de fractures cervicales vraies que nous avons observés l'indication de l'enclouage. Il fallait que la malade nous fût présentée dans un état d'adynamisme extrême, avec des complications cardiopulmonaires graves pour que nous ne pratiquions pas cette opération qui justement permet d'éviter les complications en facilitant par la mobilisation des blessés tous les soins nécessaires pour sauvegarder leur état général. Il m'a paru d'un grand intérêt d'étudier les résultats fonctionnels obtenus lorsque l'enclouage a abouti à une consolidation osseuse et aussi les causes d'échecs.

Sur les 82 cas consolidés, j'ai ainsi classé mes résultats fonctionnels : 52 résultats très bons, avec restauration anatomique parfaite du col, sans raccourcissement du membre, sans attitude vicieuse, sans boiterie, avec conservation de tous les mouvements de la hanche. L'âge des blessés ainsi consolidés s'étendait de vingt-trois à soixante-quinze ans.

18 résultats bons, où l'on constate de petits défauts fonctionnels, limitation de certains mouvements (rotation interne ou adduction), ces petits défauts sont liés soit à une légère déformation du col en coxa vara ou coxa valga ou à un faible degré de coxarthrie post-traumatique. Ces opérés marchent facilement, sans douleur, sans boiterie marquée et sont en général très satisfaits de leur état. En les additionnant aux 52 cas jugés très bons, on arrive à 70 résultats satisfaisants au point de vue fonctionnel.

Il y a 6 cas de résultats assez bons où l'arthrite déformante plus marquée, conditionne quelques douleurs, une boiterie légère, la nécessité fréquente d'utiliser une canne.

Il y a 6 cas de résultats médiocres, où l'arthrite déformante est très marquée. L'enraidissement de la hanche est notable, la marche n'est souvent possible qu'avec une canne et même deux cannes. Ces résultats médiocres n'apparaissent pas toujours immédiatement après l'opération. Chez des sujets jeunes, comme l'a signalé Kreuz avec insistance, on les voit se développer quelquefois dans des suites assez lointaines.

Restent à étudier les 14 cas d'échecs. Ils se répartissent en deux groupes.

1° Dans 8 cas, la consolidation a paru d'abord acquise, la marche a pu être reprise dans des conditions fonctionnelles parfois excellentes, la radiographie semblant montrer une restauration presque parfaite du col, puis au bout d'un délai variable, deux mois, un an même, la pseudarthrose s'est révélée.

Cette révélation n'a jamais été brusque, les douleurs apparaissent d'abord à la marche et sont mises le plus souvent au compte d'une coxarthrie post-traumatique, mais la boiterie s'accentue, la marche devient pénible et la déformation primitive de la fracture du col se reproduit. Le clou a été enlevé, et quatre fois j'ai pratiqué une intervention chirurgicale

pour pallier aux inconvénients de la pseudarthrose. Dans un cas le fragment capital était très petit et donnait peu de prise à l'extrémité du clou. Dans les autres cas je suis tenté d'invoquer l'état pathologique du col pour expliquer la non-consolidation. J'ai déjà signalé que dans un des cas l'enclouage avait été fait tardivement, au troisième mois de la fracture sur la demande du blessé et je pense que les conditions d'une pseudarthrose étaient déjà réalisées. Dans un cas chez un malade syphilitique d'ailleurs, la marche était déjà reprise dans des conditions satisfaisantes, lorsque le clou (d'un modèle d'acier inoxydable que je n'utilise plus) s'est infléchi au niveau du foyer de fracture. Dans ces deux cas je suis certain que jamais la consolidation ne s'est produite et que le clou a constitué pendant plusieurs mois une armature solide au col, permettant la reprise de la marche. Je ne suis pas éloigné de croire qu'il a pu en être ainsi dans les autres cas de cette série d'échecs.

2° Dans 6 cas, la consolidation n'a jamais été apparente, ce sont les échecs prévus. Une fois il s'agissait d'un malade syphilitique, à Wassermann très positif, qui bien que soumis à un traitement arsenical intensif, n'a pas consolidé. Dans deux cas, l'enclouage était précaire, le clou pénétrait peu profondément dans le fragment capital très petit. Dans ces deux cas une nouvelle tentative d'enclouage n'a pas été plus heureuse que la première. Trois fois il s'agissait de femmes, d'aspect très séniles, en état de dénutrition physique, avec escarres précoces.

L'interprétation des causes d'échec n'est pas toujours facile. Il y a parfois des défauts d'enclouage, des défauts de réduction qui ont pu intervenir, mais ces éventualités deviennent de moins en moins fréquentes au fur et à mesure que l'expérience du chirurgien et la précision de sa technique augmentent. Une difficulté d'enclouage provient, je crois, de la petitesse du fragment capital dans certaines fractures et il y a longtemps déjà je me suis demandé si une résection arthroplastique précoce ne serait pas dans certains cas préférable à des tentatives variées d'enclouage. Une fois j'ai pratiqué d'emblée cette opération chez une femme de soixante-trois ans qui réalisait la double condition d'une fracture par décapitation à fragment capital très réduit et d'un état général satisfaisant. La résection, telle qu'on la pratique aujourd'hui avec un procédé d'anesthésie inoffensif, est une opération devenue dans nos services assez bénigne dans ce cas simple que j'envisage, et je crois que je lui garderai volontiers dans ces conditions quelques indications. Il en serait de même dans les cas qui ne sont pas très fréquents, mais que j'ai observés, de fractures du col avec fragmentation du fragment capital. Telle est mon expérience de l'enclouage des fractures du col. La grande proportion de résultats excellents que cette technique permet d'obtenir la met au premier rang des interventions que l'on doit préconiser pour le traitement de ces fractures. Mais il est aujourd'hui de notre devoir de tenter de réduire encore cette minime, mais assez constante proportion d'échecs que signalent ceux qui ont bien observé leurs résultats après une longue série d'opérations.

M. **Basset**: J'ai écouté avec le plus vif intérêt la communication de Merle d'Aubigné.

Ses résultats, ainsi que ceux tout à fait superposables de Mathieu, sont fort beaux. Les explications qu'il a données des retards de consolidation,

des nécroses partielles de la tête, des échecs, sont tout à fait judicieuses et je les tiens pour exactes.

Pour ce qui est de la façon de placer le clou, du point d'élection de sa pénétration et de la situation optima de sa pointe, je suis d'autant plus d'accord avec lui que mon maître Delbet m'a enseigné il y a trente-deux ans ce que Merle d'Aubigné à son tour nous a dit. Dans mon livre sur les *Fractures du col du Fémur* paru en 1920, en me fondant sur l'étude que j'avais refaite alors de l'architecture de l'extrémité supérieure du fémur, j'ai montré que le point d'élection de la pénétration de la vis (actuellement remplacée avec avantage par le clou) était situé au milieu de la partie supérieure de la face externe de la diaphyse fémorale à 1 cent. 5 ou 2 centimètres *au-dessous* de la crête qui limite en bas la face externe du grand trochanter. C'est au niveau de cette crête que la corticale externe de la diaphyse cesse d'exister après s'être brusquement effilée et amincie. Il n'y a donc plus là de point d'appui solide pour le clou, alors que, 2 centimètres plus bas, la corticale est encore assez épaisse pour fournir à la base du clou le bon point d'appui nécessaire. Le clou doit ensuite traverser le massif trochantérien (plus ou moins raréfié suivant l'âge) en suivant un trajet très oblique en haut et en dedans, pour cheminer dans le col parallèlement au grand axe de celui-ci, mais un peu plus près du bord inférieur du col que du bord supérieur. Ainsi il traverse l'éventail de sustentation, issu de la corticale interne, et toujours conservé même dans les cols raréfiés des gens âgés, et il prend un nouveau point d'appui sur la partie la plus étroite, mais aussi la plus dense et la plus solide de cet éventail. Enfin la pointe du clou doit venir se ficher dans ce que M. Delbet et moi avons appelé le noyau central de la tête, noyau compact constitué par l'intrication des travées d'épanouissement de l'éventail avec celles qui viennent de la petite lame compacte sus-cervicale. Ici encore le point d'appui est bon parce que le tissu osseux est relativement serré, solide et résistant.

L'influence de la vascularisation artérielle de la tête sur la nécrose de celle-ci est certaine.

Dans les fractures cervico-trochantériennes, cette vascularisation est le plus souvent intacte, parce que les artères issues des circonflexes sont, elles-mêmes, en grande partie ou complètement intactes et continuent à l'assurer conjointement avec l'artère du ligament rond. Dans les fractures cervicales vraies, la situation est inversée. Les branches issues des circonflexes sont rompues au niveau du trait de fracture. La tête n'est plus nourrie que par l'artère du ligament rond. Mes études sur la distribution intra-osseuse de ces diverses artères m'ont montré que si cette artère est constante, elle est d'un calibre variable suivant les sujets. Les anastomoses qu'elle contracte dans l'os sain et normal avec les branches terminales et l'arcade des circonflexes sont très inégalement riches et nombreuses selon les cas. On conçoit donc fort bien que si, fort heureusement, dans la majorité des cas, comme le montrent les résultats et les clichés de Merle d'Aubigné, l'artère du ligament rond continue d'assurer à la tête fémorale une vascularisation artérielle bonne ou du moins suffisante, dans d'autres cas, au contraire, et qui ne sont pas forcément ceux des sujets les plus âgés, l'apport sanguin soit insuffisamment assuré par cette unique voie artérielle et que la tête fémorale se nécrose.

M. **Boppe**: Mon expérience du traitement des fractures intra-articulaires du col fémoral par le clou à ailettes de Smith-Petersen confirme entièrement les conclusions de la belle communication de Merle d'Aubigné. Afin de ne pas allonger la discussion je retiendrai seulement trois points.

1° Les indications de l'enclouage dans les différentes variétés de fractures intra-articulaires.

2° Les guérisons par consolidation osseuse avec raccourcissement important du col.

3° Les mauvais résultats éloignés liés à une nécrose ischémique de la tête.

1° Dans son exposé, du moins si je l'ai bien suivi, Merle d'Aubigné ne nous a pas parlé des fractures par abduction avec coxa valga et bascule de la tête dont le quadrant supéro-externe sort du cotyle et pénétration des deux fragments au niveau de leur segment externe ; elles représentent environ 20 p. 100 des fractures intra-articulaires. Evidemment, on peut les enclouer, et sur les radiographies projetées par Merle d'Aubigné j'ai bien cru reconnaître une de ces fractures enclouées, mais l'opération est absolument inutile, elles guérissent toujours par consolidation osseuse après une immobilisation de six à huit semaines ; le mieux est de munir le blessé d'un court caleçon plâtré et de le faire marcher assidûment en charge dès le deuxième ou troisième jour.

2° La décalcification post-fracturaire du segment externe du col, région vivante bien vascularisée est un phénomène constant que l'on retrouve dans toutes les fractures .Quand on revoit au bout de quelques mois les fractures du col enclouées on constate deux groupes de résultats.

*a*) Reconstitution exacte du col, guérison anatomique *ad integrum*. Deux tiers des cas environ.

*b*) Raccourcissement plus ou moins important du col qui s'est tassé. Le clou qui en réalité n'a pas bougé comme le montre la situation immuable de son extrémité dans la tête fait une saillie plus ou moins considérable dans les parties molles. Un tiers des cas.

Si par un artifice mécanique qu'il faut proscrire, on solidarise la tête du clou et la corticale de la face externe du fémur, le tassement du col ne peut plus se produire et par suite de la résorption du col qui fait suite dans ces cas à la décalcification on aboutit fatalement à une pseudarthrose.

Pourquoi cette différence ? Plusieurs facteurs peuvent être invoqués.

1° Impaction trop énergique au moment de la réduction. Je ne le crois pas.

2° Nécrose ischémique de la tête et retard de consolidation consécutif, c'est possible dans certains cas, où les radios successives montrent une tête dense, mais, dans la plupart de mes observations, la tête reste vivante et les signes radiologiques de consolidation apparaissent dans les délais normaux, quatre à six mois.

3° Hypercorrection de la fracture par traction et abduction un peu trop accentuées. On réalise ainsi une fracture avec coxa valga et horizontalisation de la surface fracturaire de la tête. Durant une certaine période, j'avais cherché cette hypercorrection. En raison de la coxa valga obtenue, les surfaces fracturaires à la reprise de la marche sont soumises à deux forces opposées perpendiculaires, ce qui favorise certainement la consolidation, mais provoque un tassement important du col. L'hypercorrection

est donc une arme à double tranchant, car si la consolidation avec raccourcissement du col présente un inconvénient assez minime, par contre, la déviation en valgus provoque un changement d'orientation des pressions de la tête sur le cotyle et inversement. Celles-ci sont maxima non plus au centre de la tête, mais au niveau de son segment externe ; la tête se trouve soumise en cette région à une pression anormale qui peut y causer des déformations et des altérations sur lesquelles je vais revenir dans un instant. J'ai donc abandonné la réduction en coxa valga maintenue ou accentuée par une verticalisation du clou, car elle me semble responsable dans une large mesure de ces consolidations, avec tassement important du col.

3° Les résultats médiocres par nécrose ischémique de la tête sont malheureusement assez fréquents, 15 à 20 p. 100 des cas environ. J'en ai observé après réduction orthopédique par la méthode de Whitmann, après extension continue même. La cause principale est donc bien d'origine vasculaire par absence ou insuffisance de réhabitation de la tête par les néovaisseaux venus du col, mais il existe des causes adjuvantes qu'il faut connaître pour réduire au minimum le pourcentage de cette complication : clou en acier non parfaitement inoxydable ou mal usiné d'un poli imparfait, réduction et enclouage en coxa valga. J'ai déjà mentionné ce dernier point.

On sait que vers le troisième ou quatrième mois une tête qui reste dense contrastant sur le film avec la décalcification régionale trochanter et os iliaque, est une tête qui ne se réhabite pas ou se réhabite mal.

Les déformations et altérations se précisent ultérieurement à une date très variable de quelques mois à cinq ou six ans. On peut distinguer plusieurs types radiologiques :

1° Aspect de coxarthrie (assez rare) avec pincement de l'interligne, tête dense souvent tachetée et formations ostéophytiques assez discrètes sur la périphérie de la tête et du cotyle.

2° Aspect d'ostéochondrite disséquante (fréquent), tête un peu aplatie avec un gros séquestre en amande au niveau du segment supéro-externe.

3° Aspect fragmenté de la tête qui s'aplatit en casquette, se désagrège et peut même disparaître complètement. Ce dernier type est heureusement assez rare.

La symptomatologie est caractérisée par une boiterie douloureuse et une raideur pouvant aller jusqu'à l'ankylose presque totale souvent fixée en attitude vicieuse.

En cas de lésions au début en cours de traitement vers le troisième ou quatrième mois il faut prolonger l'immobilisation, et j'ai coutume de faire marcher les blessés munis d'un caleçon plâtré et d'un étrier métallique de décharge. J'ai pratiqué sans grand succès des novocaïnisations du sympathique lombaire. par contre, j'ai observé des améliorations radiologiques très nettes par perforations multiples du foyer de fracture (méthode de Beck).

Dans les cas plus évolués, le forage par grosse perforation unique ou par perforations multiples à la broche m'a donné de beaux succès dont l'un se maintient depuis près de trois ans.

Je n'ai pas eu l'occasion de pratiquer d'ablation de séquestre après arthrotomie. Enfin dans les cas les plus avancés avec grosses déformations

et fragmentations de la tête il faut pratiquer l'ablation de la calotte céphalique.

M. **Jacques Leveuf** : Je voudrais faire deux courtes remarques à propos de la communication précise et très objective de Merle d'Aubigné.

La première concerne l'usure du fragment externe du col fracturé et l'issue progressive de la prothèse hors de son point de pénétration dans l'os.

Dans le travail que j'ai publié dans les *Annales de la Clinique du Professeur Delbet*, j'ai beaucoup insisté sur cette usure du fragment externe du col et sur l'issue consécutive de la prothèse. On m'a objecté que les fractures étaient mal réduites et que la prothèse n'avait donné qu'une fixation insuffisante des fragments. Je ne pouvais pas répondre à la première objection en l'absence de radiographies de profil qui n'étaient pas couramment faites à cette époque. Par contre, j'ai pu démontrer que les vis tenaient solidement dans la tête chez beaucoup de sujets atteints de ce remaniement particulier du fragment externe.

Cette usure du fragment externe du col est très curieuse. On peut l'interpréter en disant que les phénomènes de résorption osseuse, qui se produisent toujours dans les cals en évolution, prédominent sur les phénomènes d'apposition d'os nouveau. Mais cette explication est purement verbale et la cause du fait en lui-même demeure toujours mystérieuse. Il nous avait paru à Girode et à moi que le remaniement du fragment externe est plus important chez les sujets âgés et chez les sujets jeunes atteints de syphilis méconnue. Dans sa communication, Merle d'Aubigné ne donne pas l'âge des sujets chez lesquels il a observé cette usure du fragment externe et pour aucun de ses opérés il ne parle de syphilis. C'est un point qu'il y aurait lieu d'élucider dans des recherches ultérieures.

Quoi qu'il en soit, il apparaît comme très probable que l'usure du fragment externe gêne la consolidation osseuse de ces fractures. La preuve en est que la consolidation a été moins régulièrement obtenue chez les sujets traités immédiatement par vissage que chez les sujets enchevillés avec un auto-greffon de péroné pour des pseudarthroses du col dans lesquelles le segment externe a presque complètement disparu. J'en avais conclu que chez certains sujets âgés ou syphilitiques, il valait mieux installer une extension continue et n'opérer qu'après résorption du segment externe du col. L'opération consiste alors en l'enchevillement du col avec un fragment de péroné. J'ai présenté, ici même, une malade traitée avec succès suivant ce principe.

Merle d'Aubigné ne paraît pas être de cet avis et il a peut-être raison. Ici encore l'avenir nous éclairera sur ce point.

La deuxième remarque est au sujet des altérations de la tête consécutives à l'enclouage. Je suis convaincu pour ma part que la nature de la prothèse, métal ou os tué, joue un rôle important dans l'apparition de ces accidents. Ces altérations de la tête sont, en effet, exceptionnelles dans les fractures du col non opérées. Elles sont tout aussi rares dans les fractures enchevillées avec un auto-greffon de péroné.

Des études ultérieures devront établir si la qualité du métal employé intervient dans la production de ces altérations tardives de la tête.

## COMMUNICATIONS

### *L'action du formol à travers un filtre cellulosique appliquée à la stérilisation du sulfamide,*

par M. **René Legroux.**

Je désire vous entretenir d'une propriété, que je crois nouvelle, des vapeurs stérilisantes d'aldéhyde formique, celle de traverser les membranes d'acétate de cellulose qui sont considérées, à juste titre, comme des filtres qui retiennent les bactéries ; je vous relaterai rapidement les expériences démonstratives réalisées en vue d'obtenir une poudre de sulfamide privée de germes.



Quelques chirurgiens ont manifesté la crainte que la poudre de sulfamide contienne des bactéries, notamment des spores de bacille tétanique ou de bactéries anaérobies des gangrènes.

Cette crainte ne devait pas entraver la sulfamidation des plaies de guerre qui sont très souvent infectées par ces microbes, mais en chirurgie de temps de paix cette éventualité doit être envisagée. Dans la plupart des opérations l'apport de quelques germes sporulés n'entraîne aucune infection, les leucocytes enrobent et éliminent les spores ; cependant que l'autolyse tissulaire est une condition indispensable au développement microbien, on le doit craindre après certaines interventions, hystérectomies, exérèses du rectum, en somme après de grands délabrements ; dans ces cas les produits d'histolyse sont abondants au niveau de la plaie pendant quelques jours.

Que se passerait-il si des spores tétaniques, ou d'autres, étaient mêlées à la poudre de sulfamide projetée sur ces tissus altérés ? Le médicament exercerait son action empêchante sur la division bactérienne pendant vingt-quatre à trente heures, terme de son élimination par la voie sanguine, puis, si une nouvelle pulvérisation ne pouvait être pratiquée, les bactéries pulluleraient engendrant une complication septique de la plaie : nous savons que le sulfamide, pris par voie buccale, n'exerce pas d'action empêchante sur le développement des bactéries anaérobies dans un foyer en cytolyse. On doit donc dans quelques cas exceptionnels pouvoir employer du *p*-aminophénylsulfamide stérile.

Ce corps ne peut être porté, en chaleur sèche, à 150°-180° sans être décomposé ; la poudre, très hygroscopique, ne peut être placée à l'autoclave à 110° ou 115°, et, même en ampoules de verre scellées, cette poudre portée à 110° capte la vapeur d'eau de l'air de l'ampoule et s'agglomère en petits grumeaux.

Nous avons pu obtenir la stérilisation absolue, au moyen des vapeurs d'aldéhyde formique, de la poudre de sulfamide mise en ampoules fermées.

Dans des sachets d'*acétate de cellulose,* nous déposons au milieu de la poudre un petit rectangle de papier filtre abondamment chargé de spores, soit de bacille tétanique, soit de bacille charbonneux, ces sachets

sont ensuite scellés. Après l'action du formol, les tests sont lavés dans des liquides alcalins afin de dissoudre les traces de sulfamide, puis incorporés à des milieux nutritifs.

Nos conclusions sont : 1° les vapeurs de formol traversent les membranes d'acétate de cellulose, rhodophane par exemple, qui sont imperméables aux bactéries ; 2° dans les conditions de nos expériences, les vapeurs de formol n'altèrent pas le sulfamide ; 3° ces vapeurs détruisent les spores bactériennes incluses dans la poudre, en dix-huit heures à 25°, ou trois heures à 40°, ou deux heures à 60°.

Les chirurgiens peuvent donc utiliser après certaines opérations une poudre de 1162 F rigoureusement stérile, contenue dans un récipient stérile que l'on ouvre d'un coup de ciseaux au moment voulu.



Dans un temps où il y a pénurie de métal pour les emboîtages, et où le rationnement et la qualité médiocre des combustibles risquent d'entraver les stérilisations par la chaleur, la stérilisation par les vapeurs de *formol à travers une membrane d'acétate de cellulose* devra peut-être s'étendre aux objets de pansements ainsi qu'à toute instrumentation nécessaire à la chirurgie, comme du reste à l'hygiène générale.

## *Diagnostic des myélomes (myélome décalcifiant diffus) par l'examen chimique du sang et par la trépano-ponction sternale,*

par MM. **G. Jeanneney** (associé national), **L. Servantie** et **H. Léger.**

En 1936, l'un de nous insistait ici même sur les difficultés du diagnostic précoce des tumeurs des os [6]. En 1937, nous montrions l'importance de l'examen chimique du sang dans ce diagnostic [8]. Nous pensions alors, et notre expérience ultérieure nous a affermis dans cette conviction que, *pour identifier une maladie osseuse, il faut, non doser un seul élément, mais déterminer le déséquilibre entre plusieurs constituants chimiques du sang* sur un *tableau* qui représente la physionomie chimique du sang de tel ou tel type osseux.

Ainsi, nous avons montré qu'il faut doser les protéines totales en même temps que le calcium pour calculer, grâce à l'abaque de Mac Lean et Hastings, le *calcium ionisé*, en même temps que phosphore et phosphatase pour avoir le véritable *test chimique* de l'hyper- ou de l'hypofonctionnement des glandes parathyroïdes.

En pratiquant systématiquement depuis des années ces déterminations dans le sang de tout malade atteint d'altération osseuse, nous avons constaté qu'il fallait compléter notre tableau par d'autres dosages chimiques du sang.

Dans ce but, nous nous proposons d'étudier ici le *diagnostic du myélome*, maladie osseuse dont l'étude radiographique permet parfois l'identification, grâce à son caractère de diffusion, sa multiplicité au sein du tissu spongieux de la moelle, aux destructions intenses qu'elle entraîne ; mais dont la diversité d'aspect clinique, radiographique, chimique et histologique mérite quelque attention.

Cette étude est basée tant sur une série d'observations personnelles [1, 2, 3, 4, 5] que sur des cas décrits dans la littérature médicale de ces dernières années [3] et sur l'étude récente de trois observations nouvelles, en particulier d'un cas de myélome décalcifiant diffus dont nous ne connaissons qu'une description antérieure [11].

La première notion chimique associée au myélome a été la présence dans l'urine d'une albumine spéciale connue sous le nom de protéine de Bence-Jones particulièrement étudiée par R. Truchaut [7], mais qui est loin de se retrouver constamment dans ces cas.

Par contre, on peut décrire un véritable *syndrome chimique du sang* qui permet de poser le diagnostic de myélome en présence de tumeurs osseuses cliniquement difficiles à identifier.

Ce test chimique repose sur le dosage quantitatif et la séparation qualitative des différentes protéines. Nous dosons le rapport albumine-globuline par la méthode au sulfate d'ammoniaque à demi-saturation de Roche, utilisée par Carnot, Bernard Caroli et Kayser [9] et nous recherchons le taux d'euglobuline par le sulfate de soude à 14 p. 100, selon la méthode de Howe. Voici les chiffres obtenus dans 6 cas de myélomes :

L'étude de ce tableau suscite les remarques suivantes :

1° Sur 6 cas étiquetés myélome (avec quatre vérifications histologiques), nous n'avons trouvé qu'une seule fois la protéine de Bence-Jones.

2° Dans les 6 cas examinés, il y a eu une *modification du rapport sérum-albumine-globuline* (légère cependant lors du premier prélèvement d'une de nos observations).

Nous n'avons jamais constaté l'absence totale de modification des protéines comme l'a signalé Duvoir [13].

3° En ce qui concerne le *calcium ionisé*, calculé par la méthode de Mac Lean et Hastings, nous avons trouvé parfois des chiffres anormalement bas. Ces observations confirment l'opinion de Gutman [14] qui a montré que, lorsque la teneur en globuline est supérieure à 30 grammes p. 1.000, il y avait lieu d'utiliser une formule différente de calcul pour le calcium ionisé. Cette formule tient compte du rapport existant entre le calcium total, la sérum-albumine et deux fractions arbitraires de sérum-globuline.

4° Les *modifications des protéines sanguines dans le myélome*, quoique *souvent très démonstratives*, ne peuvent être considérées comme une preuve décisive. On retrouve des modifications du même type dans le kala-azar et la maladie de Nicolas et Favre. En un mot il n'existe pas de signe chimique pathognomonique du myélome, mais cet examen donne cependant de très précieuses indications.

Il faut donc rechercher dans un autre test la preuve décisive : elle est fournie par la *trépano-ponction sternale.* La ponction simple du sternum en diluant les éléments médullaires dans le sang aspiré ne donne qu'une image très approximative de la moelle.

Si l'on veut avoir des résultats lisibles, il faut, comme le conseille Damade, faire une *véritable biopsie de l'os sternal* en enlevant une rondelle de la paroi antérieure et en retirant la moelle attachée à l'os. Cette technique, décrite en détail par l'un de nous [5] est des plus faciles grâce au « myélotome sternal » du professeur Damade (1937) [12].

Avec la trépano-ponction, on obtient des empreintes et une inclusion :

| | I (3) | II (5) | III (4) | DAR. | CAS | M. | NORMAL |
|---|---|---|---|---|---|---|---|
| Protéines totales. | 138,1 | 134,0 | 120,20 | 108<br>109<br>117<br>120<br>111 | 95<br>102<br>102 | 105,30 | 65 à 80 gr. p. 1.000 |
| Sérum-albumine. | 28,20 | 33,6 | 40,80 | 55,2<br>57<br>57,6<br>43,2<br>26,2 | 62,4<br>57,»4<br>57,2 | 31,40 | 44 à 45 gr. |
| Globuline. | 109,3 | 100,4 | 79,40 | 52,8<br>52<br>60<br>76,8<br>84,8 | 33,6<br>45,46<br>44,8 | »<br>73,80 | 25 à 30 gr. |
| Pseudo-globuline. | 103,1 | 70,2 | 43,20 | » | » | 49,70 | |
| Euglobuline. | 6,2 | 30,2 | 36,20 | 3<br>2,8<br>3<br>3,5 | »<br>3‘5<br>9 | 21,70 | 3,5 |
| Rapport A/G (le premier). | 0,26 | 0,33 | 0,51 | 1,05 | 1,29 | 0,42 | 1,5 |
| Fibrinogène. | 4,2 | » | » | 4,5<br>4,5<br>4,5 | » | 4,35 | 3 |
| Protéinurie de Bence-Jones. | 0 | 0 | 0 | 0<br>0<br>0<br>0 | 0<br>0<br>0<br>» | 0 | 0 |
| Calcium total. | 0,106 | 0,99 | 0,127 | 0,109<br>0,107<br>»<br>0,107<br>0,132 | 0,118<br>0,127<br>0,104 | 0,128 | 0 gr. 100 |
| Calcium ionisé (Mc Lean). | 0,029 | » | 0,042 | 0,036<br>0,036<br>»<br>0,033 | 0,044<br>0,046<br>0,030 | 0,44 | 0 gr. 045 |
| Phosphore minéral. | » | 0,023 | 0,026 | 0,018<br>0,029<br>»<br>0,032<br>0,020 | 0,032<br><br>0,027 | 0,32 | 0 gr. 035 |
| Phosphatase (Bodansky). | 1,07 | 2,2 | 2,2 | 4,3<br>4.6<br>»<br>3,1<br>3,5 | 3,7<br><br>4,2 | 2,9 | 2 à 6 unités Bodansky. |

ainsi les connexions histologiques des éléments médullaires et des cellules du réticulum sont parfaitement conservées. En cas de myélome, on constate la présence de cellules spéciales « *cellules myélomateuses* » qui se présentent sous de multiples aspects suivant leurs phases de maturation et de différenciation [9, 10]. On peut trouver sur les empreintes de multiples petits foyers de cellules myélomateuses signant que l'évolution tumorale se déclenche au même moment en différents points. Cette *dissémination de foyers myélomateux* microscopiques de même âge constitue un argument de valeur en faveur de la notion *d'affection de système* que l'on tend de plus en plus à admettre en matière de myélome.

Nous avons pu suivre pendant plus d'un an l'évolution d'un myélome à caractère particulier. L'histoire de notre malade mérite d'être résumée, car nous n'avons trouvé comme observation antérieure s'en rapprochant que celle de Weissenbach et Lièvre [11].

Observation. — D... (Lucie), soixante-sept ans, en excellente santé jusqu'en 1935. Une rhino-pharyngite la déprime dans le courant de l'été 1935 ; elle demeure asthénique, facilement essoufflée, et pâle. Peu après, commence une série d'*accidents douloureux*.

Le 10 décembre 1935, à l'occasion d'un mouvement brusque de flexion de la tête, violente douleur dans la nuque, irradiant dans les épaules et immobilisant la malade plus de quarante-huit heures.

En février 1936, *douleurs dans les membres inférieurs*, d'abord assez vagues, puis profondes « osseuses », avec exacerbations fulgurantes.

En mars, douleurs analogues au niveau des bras et des avant-bras. Le 17 mai, Mlle D..., en se levant d'un fauteuil, est soudain clouée sur place par une atroce douleur transfixiante au niveau de la colonne lombaire ; un long moment d'immobilité lui est nécessaire avant de pouvoir faire quelques pas et gagner son lit. Pendant les trois semaines qui suivent, les douleurs osseuses dans les membres réapparaissent.

Durant toute l'année 1936, des alternatives de douleurs et de rémission se succèdent ; souvent un mouvement brusque ou un léger traumatisme ont paru être à l'origine de ces algies. En septembre 1936, brusquement, sans cause, L. D... éprouve une intolérable douleur en ceinture à la base du thorax, coupant la respiration. Elle n'est soulagée qu'au bout de quelques jours. Comme après chaque paroxysme celui-ci déclenche une recrudescence des douleurs dans les membres et dans le rachis.

La malade se remet très mal de cette dernière crise ; elle maigrit et n'a plus aucune force ; les douleurs vertébrales deviennent de plus en plus fréquentes et intolérables ; Mlle D... a l'impression à chaque instant que sa colonne vertébrale va s'effondrer. Elle n'ose plus marcher ; elle se tient de plus en plus voûtée.

L'examen révèle une cypho-scoliose dorsale et une sensibilité à la pression des os des membres, des côtes et des vertèbres.

La *radiographie* montre :

Une *décalcification diffuse* du système osseux. Le *rachis* est particulièrement touché ; les vertèbres sont transparentes, souvent réduites au dessin de leur contour ; les angles formés par les surfaces horizontales et verticales des corps vertébraux sont en plusieurs points fortement proéminents. L'examen de profil montre un tassement de la partie antérieure de certaines vertèbres (D V, VII, X, XI et L1). Les *côtes*, les clavicules, les os du bassin, les os des membres, ont une image radiographique claire permettant de distinguer les travées osseuses.

Les os du crâne participent également à cette *décalcification* globale. En *aucun point du squelette*, il n'a été constaté d'images lacunaires.

L'*étude chimique du sang* fournit des chiffres sensiblement normaux ; seul le *taux des protéines est élevé :*

| | |
|---|---|
| Phosphore, en grammes | 0,038 |
| Calcium, en grammes | 0,109 |
| Calcium ionisé, en grammes | 0,036 |
| Phosphatase (unités Bodansky) | 4,3 |

| | | |
|---|---|---|
| Protéines totales 108 grammes. | Sérum albumine | 55,2 |
| | Globuline (rapport, 1,04) | 52,8 |
| | Euglobuline | 3 |

Au point de vue hématologique, anémie assez marquée :

| | |
|---|---|
| Hémoglobine, p. 100 | 65 |
| Hématies | 2 842.000 |
| Globules blancs | 7.200 |
| Valeur globulaire | 1,14 |

Formule hémo-leucocytaire :

| | |
|---|---|
| Neutrophiles | 61 |
| Eosinophiles | 1 |
| Monocytes | 10 |
| Lymphocytes | 28 |

En conclusion, la possibilité d'un myélome est envisagée.

*Traitement :* Récalcifiants. Extrait hépatique. Port d'un corset plâtré de soutien. Celui-ci ne peut être supporté. Par ailleurs, aucune récalcification n'apparaît.

De janvier à décembre 1937, des numérations montrent un abaissement progressif du taux des hématies : 2.842.000 à 1.650.000. Durant cette période, en dépit d'une déglobulisation continue, il semble s'être produit une certaine amélioration des phénomènes douloureux : une seule crise paroxystique à l'épaule gauche au mois d'octobre 1937, et une sensibilité diffuse des os des membres et du rachis. Mais l'état général ne fait que s'aggraver. Très affaiblie, amaigrie, de plus en plus anémique, Mlle D... n'est plus capable de quitter son lit ; c'est à peine si elle arrive à se maintenir demi-assise. Fréquemment, élévation vespérale de la température à 38°.

Les *examens chimiques* du sang, pratiqués de janvier 1937 à janvier 1938, s'ils ne révèlent aucune modification appréciable de la calcémie ou de la phosphatémie, indiquent par contre en ce qui concerne les *protides* des chiffres de plus en plus élevés (109 grammes en juillet, 117 grammes en octobre; 120 grammes en janvier 1938), confirmant le trouble de ce métabolisme. *Cette hyperprotidémie associée à une anémie intense* sans formes anormales dans le sang circulant incite à pousser l'exploration de l'appareil hématopoïétique et en particulier de la moelle osseuse.

En février 1938, le teint est pâle, jaunâtre ; les conjonctives sont décolorées. L'amaigrissement est important ; les masses musculaires sont flasques et très réduites. Tous les mouvements peuvent être exécutés, mais sans aucune force ; souvent ils provoquent des douleurs dans les os des membres ou du rachis. La pression au niveau du rachis, des côtes, du sternum, des membres, provoque des sensations pénibles. En aucune région on ne constate de tuméfaction. Si l'on fait asseoir la malade, on remarque une cypho-scoliose dorsale, donnant l'impression d'un tassement du thorax sur le bassin.

La malade se plaint d'anorexie et d'alternatives de diarrhée et de constipation. La langue est légèrement saburrale ; le ventre est un peu météorisé ; foie et rate normaux. Souffle systolique, anémique. Rythme rapide, mais régulier à 110. Tension artérielle, 12-7 ; indice, 2. Légère dyspnée. L'*examen des urines* fournit les résultats suivants :

Albumine vraie, 0 gr. 56. Absence d'albumine de Bence-Jones ;

Quelques cellules épithélioales de desquamation et filaments de mucus ;

Rares cylindres hyalins et granuleux.

Réflexes tendineux très vifs avec clonus de la rotule, trépidation épileptoïde du pied et signe de Babinski bilatéral. Réflexes tendineux exagérés aux membres supérieurs.

Les réflexes pupillaires sont normaux ; l'acuité visuelle se trouve diminuée (en raison de l'intense anémie).

L'examen du sang donne (février 1938) :

| | |
|---|---|
| Hémoglobine (hémoglobinomètre de Hellige), en grammes | 5 |
| Globules rouges | 1.358 000 |
| Globules blancs | 7.252 |
| Valeur globulaire | 1,22 |

Formule hémoleucocytaire :

| | |
|---|---|
| Neutrophiles | 22 |
| Eosinophiles | 2 |
| Monocytes | 14 |
| Lymphocytes | 40 |

Poïkilocytose et anisocytose marquées.

| | |
|---|---|
| Réaction de Bordet-Wassermann | Négative. |
| Urée sanguine, en gramme | 0,55 |
| Cholestisol, en gramme | 1,50 |
| Protides totales, en grammes | 120 |
| Sérum albumine, en grammes | 43,2 |
| Globuline, en grammes | 76,8 |
| Euglobuline (rapport 0,56), en grammes | 3,50 |
| Fibrinogène, en grammes | 4,50 |
| Calcium total, en gramme | 0,107 |
| Calcium ionisé, en gramme | 0,034 |
| Phosphore minéral, en gramme | 0,032 |
| Phosphatase (unités Bodansky) | 3,1 |

L'étude du *myélogramme* faite sur des empreintes colorées au May-Grunwald-Giemsa montre que la densité cellulaire est relativement faible ; les éléments médullaires se trouvent soit isolés, soit assemblés par petits groupes, contrairement aux myélogrammes normaux où l'on rencontre de grandes plages cellulaires parfois très chargées.

L'aspect de la préparation apparaît particulièrement monotone ; en dehors de quelques myélocytes, et de rares érythroblastes polychromatophiles, la *plupart des éléments* sont des *cellules de grande taille* de 15 à 20 μ mononucléées à contours arrondis ou ovalaires, paraissant au premier abord toutes semblables. En réalité, on peut distinguer des aspects sensiblement différents répondant à la formule :

| | | |
|---|---|---|
| Cellules atypiques phasmocytiformes | 65 | Cellules myélomateuses. |
| Cellules atypiques à caractères hémohistioblastiques | 9 | |
| Cellules atypiques à caractères hémocytoblastiques | 16 | |
| Myélocytes | 3 | |
| Métamyélocytes | 9 | |
| Erythroblastes polychromatophiles | 0,25 | |
| Figures de mitose | 0,50 | |
| Cellules à noyau double | 0,25 | |

Dans les mois qui suivent, l'état de santé s'aggrave. Les troubles neuro-anémiques, la baisse de l'acuité visuelle, l'amaigrissement s'accentuent. Plusieurs crises d'intolérance gastrique et de diarrhée épuisent la malade qui meurt dans le marasme en octobre 1938.

Si l'on reprend l'histoire de notre malade, on se rend compte qu'*aucun des points importants du tableau clinique*, douleurs, déformation et tassement de la colonne vertébrale, image radiologique de décalcification étendue à tout le squelette, examens hématologiques indiquant une anémie grave progressive avec inversion de la formule sanguine, *n'a pu apporter les éléments susceptibles d'affirmer un diagnostic.*

L'*examen chimique du sang* que l'importance des images de décalcification avait amené à pratiquer, a révélé un *taux élevé de protides*, et a contribué dans une large part à montrer la nécessité d'un *examen de la moelle osseuse*. A cet examen revient le mérite d'avoir fourni les arguments diagnostiques décisifs.

La moelle osseuse s'est révélée très différente de l'image habituelle. L'aplasie des lignées myéloïdes et érythroblastiques, la prédominance d'éléments monomorphes anormaux à noyau volumineux quelquefois double, la disposition souvent irrégulière de la chromatine, les mitoses, en imposent pour un processus tumoral. Il ne s'agit nullement de foyers néoplasiques métastatiques qui ont tout autre

aspect, mais bien d'*éléments d'origine médullaire*, comme le prouve la possibilité de rapprochement de nombreux d'entre eux (cellules atypiques plasmocytiformes, cellules jeunes à caractères histioblastiques et cytoblastiques.

Ainsi avons-nous affaire à un ensemble de cellules de nature médullaire hématopoïétique, à *caractères tumoraux* présentant une maturité variable, et évoluant vers la forme plasmocytaire : sans qu'on puisse parler de plasmocytome.

La diffusion des images de décalcification, ainsi que l'*hyperprotidémie* confirment le diagnostic de *myélome*. Cependant l'absence de foyer lacunaire démontre qu'il s'agit d'une forme un peu particulière de myélome : le *myélome décalcifiant diffus*. A notre connaissance, il constitue le second cas publié à ce jour, le premier ayant été apporté par MM. Weissenbach et Lièvre (*Bull. et Mém. de la Soc. méd. des Hôp.*, Paris, 17 juin 1938, p. 1137).

Conclusions. — Cette observation rare de myélome décalcifiant diffus, comme celles des myélomes et plasmocytomes préalablement étudiées, montre que chaque fois qu'on a des raisons de soupçonner un *myélome* (douleurs osseuses, anémie progressive, décalcification diffusante), il faut appuyer son diagnostic non par la recherche, inconstante, de l'albumine de Bence-Jones dans les urines, mais par *l'examen chimique du sang* d'une part et la *trépano-ponction sternale* d'autre part.

L'*image chimique du sang* met en évidence des modifications quantitatives et qualitatives des protéines (hyperprotidémie). L'*étude de la moelle sternale* par trépano-ponction au myélotome de Damade révèle la présence des cellules myélomateuses caractéristiques.

En somme, comme pour la plupart des tumeurs des os, le diagnostic précoce des myélomes nécessite l'association de la clinique, de la radiographie, de la chimie et de l'anatomie-pathologique. Les premières orientent vers le diagnostic que la biopsie seule permet de poser.

BIBLIOGRAPHIE

[1] Jeanneney (G.) et Mathey-Cornat (R.). — Sur un cas de tumeurs osseuses multiples. Etude radiologique. *Journal de Médecine de Bordeaux*, 20 juillet 1930, séance du 15 mai.

[2] Sabrazès, Jeanneney, Mathey-Cornat. — Myélo-plasmocytome à évolution lente. Foyers généralisés osseux et ganglionnaires. *Bull. de l'Ass. fr. p. l'étude du cancer*, **20**, n° 1, janvier 1931, séance du 19 janvier.

[3] Lasserre (Ch.) et Servantie (L.). — Sur un cas de myélome : Etude biologique des hyperglobulinémies. *Bordeaux Chirurgical*, n° 4, octobre 1937.

[4] Servantie (L.) et Guyot (F.). — Sur un cas de protéinurie de Bence-Jones. *Bulletin de la Société de Pharmacie de Bordeaux*, 1937.

[5] Léger (H.). — Etude de quelques procédés récents pour le diagnostic des myélomes. *Thèse Médecine*, Bordeaux, 1940.

[6] Jeanneney (G.). — Des difficultés du diagnostic précoce des tumeurs des os. (De la nécessité de créer un Comité d'études des tumeurs des os.) *Mém. Académie de Chirurgie*, **62**, n° 31, 2 décembre 1936.

[7] Truhaut (R.). — La protéine de Bence-Jones. *J. Pharmacie et Chimie*, 1935, p. 21 (75, 119, 159).

[8] Jeanneney (G.) et Servantie (L.). — Calcium total et calcium ionisé du sang dans l'hyperparathyroïdisme. *Mém. Académie de Chirurgie*, **63**, n° 27, séance du 27 octobre 1937.

[9] Schulten (H.). — *La ponction sternale comme moyen de diagnostic*. 1 vol., G. Thieme, édit., Leipzig, 1937.

[10] Curtze. — Recherches sur les myélomes multiples. (A) *Folio Haematol.*, **60**, f. 1, 1938, p. 1-17.

[11] Weissenbach (R.-L.) et Lièvre (J.-A.). — Sur la myélomatose décalcifiante diffuse. *Bull. et Mém. de la Soc. méd. des Hôp.*, Paris, 17 juin, p. 1137, 16 décembre 1938.

[12] Damade. — Instrumentation et technique de la trépano-ponction sternale, présentation d'instrument. *Gaz. Hebd. Se. Méd.*, Bordeaux, n° 13, 28 mars 1937, p. 195-197.

[13] Duvoir. — *Bull. et Mém. de la Soe. méd. des Hôp.*, Paris, 4, n° 15, 9 mai 1938, p. 687 et 696.

[14] Gutman. — *The Journal of Clinieal Investigation*, vol. XVI, 1937, p. 903.

## Création d'un vagin artificiel par greffe d'un cylindre muqueux ano-rectal,

par M. **Jean Gautier** (d'Angers).

Il est rare que plusieurs années se passent sans que le traitement de l'absence de vagin ne soit ici évoqué et que de nouvelles observations ne viennent apporter leur tribut en faveur de l'un des procédés devenus classiques. La dernière communication qui était celle de M. Cotte, en décembre 1938, montrait l'excellent résultat obtenu par l'opération de Schubert. A cette occasion furent rappelés les beaux succès dus soit à l'opération de Baldwin, soit aux greffes cutanées.

Aujourd'hui, j'ai l'honneur de vous apporter l'observation d'une malade atteinte de cette infirmité et qui fut traitée par un procédé différent consistant essentiellement en une greffe de la muqueuse ano-rectale.

Mlle B... nous est amenée en décembre 1938 pour hématocolpos. C'est une jeune fille de dix-sept ans et demi, qui n'a jamais été réglée, mais dont l'histoire remonte à 1934. Elle avait alors treize ans lorsque apparurent des douleurs abdominales siégeant d'une façon diffuse au niveau du bas-ventre et accompagnées de vomissements et d'un état subfébrile. Les douleurs furent assez violentes pour l'obliger à s'aliter quelques jours et à rester ainsi plus d'une semaine au repos. Au bout de quinze jours, elle put reprendre son travail, tout en gardant une sensation de pesanteur dans le petit bassin.

Six mois après, une nouvelle crise survient brusquement avec ténesme vésical et faux besoins d'uriner. Comme la première fois, tout rentre dans l'ordre au bout de quelques jours. L'accalmie persiste huit mois, puis les mêmes phénomènes reparaissent et enfin, à partir de 1937, les crises deviennent plus fréquentes, se répétant presque chaque mois.

Depuis cette époque, la malade accuse un peu d'embonpoint, s'essouffle et se fatigue plus rapidement, cependant que les douleurs sont moins vives et disparaissent totalement après les crises.

A cause de ces douleurs périodiques, ne s'accompagnant pas de règles, la malade nous est envoyée avec le diagnostic d'hématocolpos. C'est une jeune fille plutôt petite, mais présentant un développement général satisfaisant. Les seins sont normaux et le système pileux n'offre aucune anomalie.

L'examen de la vulve montre que les grandes lèvres sont bien développées, mais paraissent bilobées par une dépression occupant la partie moyenne de leur bord libre. Les petites lèvres sont inexistantes. Après écartement des grandes lèvres, on trouve un plan cutané uni sans dépression et sans voussure, allant de la région urétrale à l'orifice anal. On essaie en vain de déprimer les téguments qui répondent au vagin, derrière la peau se trouve une zone résistante.

Le toucher rectal, qui est un peu douloureux, ne permet pas de sentir de collection sanguine, de même, on ne perçoit pas d'utérus. C'est à peine si l'on sent, à bout de doigt, sur la ligne médiane, une petite masse que l'on peut considérer comme un utérus très rudimentaire. Ce toucher combiné à la palpation abdominale ne donne aucun renseignement précis.

L'étude de l'abdomen apprend que la malade se plaint de douleurs spontanées dans les deux fosses iliaques avec prédominance à gauche. La palpation confirme ce symptôme en montrant une légère défense plus marquée également à gauche.

L'examen complet ne révéle aucune autre anomalie et il n'y a à signaler aucun antécédent tant héréditaire que collatéral.

Le diagnostic d'absence de vagin s'impose donc, mais avant de procéder à la cure de cette malformation, nous préférons, à cause des douleurs abdominales, faire une laparotomie afin d'établir la valeur exacte de l'appareil génital et de rechercher la cause de ces douleurs.

Sous anesthésie à l'évipan, une laparotomie médiane est faite. On ne trouve pas d'utérus, mais de chaque côté de la ligne médiane deux cordons partent de l'espace vésico-rectal où ils semblent unis en une petite masse de la grosseur du petit doigt. Ils remontent vers la région lombaire et se terminent par un pavillon minuscule ; près de chaque canal de Müller se trouve un ovaire très peu développé. Il y a donc malformation de tout l'appareil génital qui est en totalité aplasié.

La deuxième intervention est pratiquée le 15 janvier 1939, aprés évacuation et désinfection du rectum. Une sonde est placée dans l'urétre, puis on trace une incision horizontale, passant par le milieu de la surface urétro-rectale. La dissection s'avère tout d'abord assez pénible, mais très vite on tombe dans un plan de clivage qui se dissocie en quelque sorte de lui-même et permet de bien séparer le plan urinaire du rectum. Ce clivage se fait de telle façon qu'il nous semble impossible de léser un organe important. Le décollement est poursuivi tant latéralement qu'en profondeur et l'on crée ainsi une vaste cavité au fond de laquelle on sent une petite masse indurée ressemblant à un col utérin trés diminué, mais que l'opération faite antérieurement par l'abdomen nous a montrée être la fusion tout inférieure des canaux de Müller. La région ainsi disséquée est bourrée de compresses et l'on procède au prélèvement du lambeau ano-rectal.

Après dilatation anale, on pratique un Whitehead que l'on poursuit très haut. Tout d'abord, le décollement se fait aisément, mais au bout de 6 à 8 centimètres, d'importants vaisseaux doivent être liés ; au-dessus de ceux-ci on continue encore un peu la libération de la muqueuse puis, lorsque le lambeau paraît suffisant, on le sectionne en mettant des pinces-repères. Avant de faire la suture du rectum, a la peau, on met à la partie supérieure du cylindre muqueux ainsi prélevé, quatre catguts qui sont placés à des points diamétralement opposés.

La suture recto-cutanée est faite, puis on enlève les compresses tassées dans le néo-vagin et l'on suture le cylindre muqueux, tout d'abord dans la profondeur. Grâce aux catguts déjà placés dans la greffe, cette suture se fait beaucoup mieux que nous ne l'espérions et cela d'autant plus que le fond de la cavité se laisse attirer avec une grande facilité vers l'orifice cutané. L'extrémité inférieure du cylindre ano-rectal est suturée par 8 points de catgut à la peau. Afin que la greffe soit intimement appliquée dans toute son étendue contre la paroi, on bourre à force ce néo-vagin au moyen de compresses très serrées qui sont entourées de tulle gras. Celui-ci est utilisé afin de supprimer toute adhérence entre le mandrin de gaze et la greffe, et d'en permettre une ablation facile sans risquer d'emporter le lambeau muqueux.

Les suites opératoires sont simples malgré une élévation thermique qui atteint 38°5 et s'accompagne d'une odeur fétide, intestinale du pansement vaginal dont les compresses sont imprégnées de suintement assez abondant. Le quatrième jour, les compresses sont enlevées très facilement sans entraîner la moindre parcelle muqueuse, mais l'on constate à la partie inférieure un très minime sphacéle. Après nettoyage de la cavité à l'eau oxygénée, on refait un pansement avec les mêmes précautions et, le dixième jour, toute odeur est disparue.

Quinze jours après l'opération, tout pansement est supprimé : la muqueuse rectale transplantée est rouge dans sa totalité et la suture muco-cutanée parfaite.

A partir de ce moment, le néo-vagin, qui reçoit aisément un spéculum et présente une profondeur de 8 centimétres, est l'objet d'un traitement régulier consistant dans la mise en place quotidienne d'une bougie de Hégar n° 30 qui entre aisément.

Ce calibrage, sur l'importance duquel on ne saurait trop insister, est continué trés régulièrement. Au cours d'une poussée d'érythème noueux, toutefois, cette manœuvre est interrompue quinze jours. A la suite de cet arrêt, on nota une très légère diminution du calibre qui fut d'ailleurs vite retrouvé au bout de quelques séances. Cet incident montre combien est nécessaire, tout au moins au début, la continuité des séances de dilatation.

La malade est revue trois mois aprés : le néo-vagin était souple, la muqueuse

humide sans suintement important et l'introduction de deux doigts se faisait aisément, l'index s'enfonçant jusqu'à la base de la 1re phalange. Une biopsie fut alors pratiquée, mais l'examen histologique montra seulement un épithélium indifférencié.

La malade fut revue au bout de onze mois avec un néo-vagin dans le même état que précédemment, sans rétrécissement et sans perte de calibre. Nous aurions voulu la réexaminer avant de présenter cette communication, malheureusement nos lettres restèrent sans réponse, la malade ayant fait entre temps une importante poussée bacillaire.

Nous ne voulons pas reprendre, à l'occasion de cette observation, la discussion des diverses techniques proposées pour la création d'un nouveau vagin : tout a été dit à plusieurs reprises à ce sujet, et chacune de ces techniques possède à son actif un certain nombre de succès dont le nombre va d'ailleurs en grandissant. Mais il est évident que les transplantations intestinales soit de grêle suivant l'opération de Baldwin, soit de rectum comme dans le procédé de Schubert, présentent une difficulté, une complexité et une gravité beaucoup plus grandes que la greffe ano-rectale. Seules les greffes cutanées paraîtraient plus simples, mais elles entraînent des cicatrices étendues et en réalité, le prélèvement muqueux n'est pas sensiblement plus complexe.

En effet, ce procédé de greffe ano-rectal n'offre aucun temps vraiment difficile.

Nous savons quelle mauvaise réputation a l'opération de Whitehead, mais nous pensons que cette condamnation doit être révisée car elle nous semble tout à fait injustifiée. Nous l'avons pratiquée vingt-huit fois sans aucun incident et toujours les suites en furent parfaites. Nous sommes donc persuadés que le Whitehead ne mérite pas la mauvaise presse dont on l'entoure et ne peut être une objection suffisante pour renoncer à la greffe ano-rectale. Le seul point délicat est la dissection de la face interne du sphincter, mais avec un peu de prudence et de patience on y arrive aisément et la libération de la muqueuse ano-rectale se poursuit alors sans ennui.

Le prélèvement de la muqueuse est donc le seul point un peu délicat de l'intervention car la suture de la greffe est aisée. Nous craignions tout d'abord que la suture dans la profondeur ne fût un peu compliquée, mais à notre grande surprise, le fond de la cavité s'abaissa très facilement, ce qui facilita singulièrement la suture.

Il est inutile d'insister sur la suture muco-cutanée. Nous voulons toutefois faire remarquer qu'il est bon de pratiquer une incision très large, car la muqueuse très extensible s'adaptera sans difficulté à un calibre un peu grand.

Les suites opératoires furent très simples, malgré une légère infection de la muqueuse qui ne compromit d'ailleurs aucunement le résultat. En faisant une toilette plus minutieuse de la muqueuse ano-rectale avant la libération, et, surtout, en usant de sulfamide après la mise en place de la greffe, nous pourrions diminuer notablement, ou peut-être même supprimer cette infection.

Comme tous les auteurs, nous avons fait pratiquer un calibrage régulier et quotidien pendant longtemps et nous croyons que ceci constitue une partie très importante du traitement post-opératoire. La bougie de

Hegar n° 30 a été seule employée et a permis d'obtenir un néo-vagin assez profond et assez large.

La greffe ano-rectale nous paraît donc un procédé intéressant non seulement à cause de la qualité du résultat obtenu, mais aussi à cause de la simplicité de l'acte opératoire et de son peu de gravité, et c'est pourquoi nous avons cru devoir vous présenter cette observation.

## *Un cas de hernie diaphragmatique,*

par M. **A. Ameline.**

Voici l'observation d'une hernie diaphragmatique tolérée pendant plus de vingt ans semble-t-il, opérée et guérie par simple thoracotomie.

Th... (Fernand), quarante-six ans, mécanicien, entre à l'hôpital le 22 janvier 1941 pour quelques douleurs récidivantes (et vagues) de la région sous-épineuse gauche. En réalité, blessé de la guerre de 1914-1918, il se sait porteur d'un éclat d'obus « près du cœur et du poumon » dont la présence l'inquiète. Il y a quatre ans, ce malade commence à ressentir, dans l'hémithorax gauche, une douleur qu'il compare à une sensation de tension, de gonflement. Elle a des paroxysmes plus douloureux, puis elle s'atténue pour disparaître en deux ou trois semaines. Elle débute avec assez de précision sous l'omoplate gauche, et irradie parfois en avant vers la région mamelonnaire. Cette douleur a présenté depuis quatre ans des accalmies totales, absolues, durant parfois plusieurs mois.

Depuis quatre mois, cette sensation de douleur et de gêne est plus violente et plus fréquente, et le malade doit quitter son travail pour consulter au Val-de-Grâce. A part la douleur, il présente des nausées (sans vomissements) qui n'obéissent à aucun horaire : les repas ne les augmentent pas. Il accuse des éructations insipides, des digestions lentes, *des gargouillements intrathoraciques*, des sensations de ballonnement. Il allège ces sensations désagréables en fractionnant ses repas, en évitant certains aliments : choux, mets épicés, etc.

Aucun trouble du transit, pas de constipation. L'état général est bon. Le malade avait maigri d'environ 20 kilogrammes en quatre ans, mais il est actuellement stabilisé à 58 kilogrammes pour 1 m. 68. Antécédents. Aucun antécédent pathologique ni personnel ni familial. Un seul fait capital, noté sur son livret militaire : « *Splénectomie d'urgence en 1917 pour éclatement de la rate par éclat d'obus* ». L'examen clinique est rigoureusement négatif du côté du thorax comme du côté de l'abdomen. Foie normal. Une longue cicatrice thoracique, de 20 centimètres de long, parcourt l'hémithorax gauche dans sa partie basse. Elle est souple, indolore, et se soulève un peu à la toux. Il ne paraît pas y avoir eu de résection costale. Un examen pratiqué en 1920 mentionne la cause de la réforme : hernie diaphragmatique gauche.

L'examen radiologique (dont nous parlerons plus longuement tout à l'heure) précise une hernie diaphragmatique de l'angle gauche du côlon, à siège postérieur et externe, à collet très étroit, et entraîne la décision opératoire.

Les examens paracliniques ont donné : urée, 0 gr. 17 ; globules rouges, 4.800.000 ; globules blancs, 7.200, avec formule normale ; glycémie à 0 gr. 97 ; temps de saignement, quatre minutes ; temps de coagulation, dix-sept minutes.

Le malade est préparé par du chlorure de calcium *per os*, et un vaccin par voie hypodermique (Duchon).

Le 5 février 1941. Alcoolisation du phrénique gauche découvert au lieu d'élection sous anesthésie locale.

Le 12 février 1941. Anesthésie sous-baronarcose (évipan, puis chloroforme et $O^2$, puis protoxyde d'azote ; aspiration électrique des mucosités). Incision de thoracotomie avec résection très large de la 8e côte gauche. Aucun incident à l'ouverture de la plèvre. La hernie, classique et sans sac, comprend tout l'angle colique gauche avec de l'épiploon, et adhère très largement au poumon gauche. On libère assez facilement, car on trouve un plan de clivage ; mais on ne voit

absolument pas le phrénique gauche noyé dans des adhérences et on se félicite de l'avoir alcoolisé dans un temps précédent. Le dégagement complet de la hernie est difficile, surtout à cause de l'épiploon (2 ou 3 ligatures). Une fois dégagée, on se rend compte que l'orifice est externe, et de dimensions médiocres (une grosse pièce de 5 francs). On est obligé de le débrider sur 1 cent. 5 pour rentrer, dans le ventre côlon et épiploon. Suture très facile d'un diaphragme inerte en un plan, au fil de lin. Des adhérences suintent. Un drainage irréversible est fixé



par une contre-incision postéro-inférieure. Fermeture hermétique du thorax en deux plans, dont un au catgut chromé. Pansement au leucoplaste.

*Les suites opératoires* ont été simples. Ablation du drainage au troisième jour. Une élévation thermique à 39°2 et quelques signes pulmonaires ont cédé à la médication sulfamidée appliquée pendant sept jours. Le taux des sulfamides dans les urines a été deux fois supérieur à 1 milligramme ; une fois inférieur. Le malade a quitté l'hôpital vingt-cinq jours après l'opération, l'examen radiologique ayant montré une parfaite guérison anatomique.

Une telle observation, assez classique dans la plupart de ses points, appelle peu de commentaires. Je ne veux retenir, après le beau et complet rapport de Menegaux et Costantini au XLIVe Congrès français de Chirurgie que quelques points particuliers.

1° Tout l'examen radiologique doit être conduit par celui qui va opérer, et toutes les scopies en particulier doivent être faites en sa présence. Pour ne pas surcharger notre *Bulletin* d'images somptuaires incompatibles avec les restrictions, je vous projette les radios qui ont montré au chirurgien « l'anatomie pathologique de la lésion qu'il va opérer ». Sur un premier film, de face, on voit bien l'éclat d'obus qui inquiétait fort le blessé (et que je n'ai pas extrait sous des adhérences nombreuses du centre phrénique). On voit surtout l'estomac sous-diaphragmatique, et l'angle colique gauche sus-diaphragmatique. Sous la même incidence, en Trendelenburg, on a l'impression que la boucle colique s'est fort peu allongée, *et qu'elle adhère par conséquent assez fort au pourtour de l'orifice herniaire.*

Voici de profil les mêmes images, peu modifiées par la position de Trendelenburg ; mais une nouvelle notion apparaît, des plus précises : l'étroitesse du collet, l'étranglement presque filiforme d'une des branches de l'anse colique. Sur un autre film enfin, voici, après évacuation partielle du lavement baryté, une véritable stagnation dans l'anse herniée, *de vrais niveaux liquides qui traduisent une stase indiscutable et importante.* Voici enfin deux clichés pris dix jours après l'intervention qui montrent l'absence de toute réaction pleurale importante ; et deux autres pris au vingtième jour avec un côlon sous-diaphragmatique normal.

Sur le seul examen radiologique étaient en somme précisées les notions suivantes : orifice postérieur et externe ; orifice relativement étroit ; présence de côlon avec probablement peu d'épiploon ; stase dans l'anse herniée ; indication opératoire formelle ; et j'ajouterai voie d'abord thoracique absolument indiquée.

2° Après bien d'autres, je me permets d'insister sur la commodité exceptionnelle qu'apporte l'alcoolisation préalable du phrénique (je l'ai préférée à la novocaïnisation, à la section simple, ou à la section suivie de suture). J'ai opéré sur un diaphragme presque inerte, qui ne subissait presque pas le « coup de pompe » inspiratoire, et j'ai eu l'impression d'une suture facile, soumise au minimum de tractions. Je ne suivrai cependant pas (dans les hernies traumatiques) les suggestions de mon ami Menegaux qui conseille de faire cette paralysie phrénique dans le thorax, par section, écrasement ou novocaïnisation. Dans mon cas particulier un bloc adhérentiel m'a masqué le nerf que je n'aurais certes pas pu découvrir sans de grosses difficultés : je me suis félicité de l'avoir abordé sept jours avant, en toute tranquillité, et au cou.

3° Je ne dirai rien de la baronarcose dont je n'ai qu'une expérience fort restreinte. Elève de P. Duval, j'ai opéré quatre hernies diaphragmatiques traumatiques sous anesthésie générale banale sans ennuis ; et j'ai maintes fois aidé mon maître pour de telles interventions en plèvre libre. Je n'ai pas été frappé par une particulière facilité, même lors de la fermeture thoracique. Par contre, j'ai été un peu étonné de la diversité et de la « somme » des agents anesthésiques : morphine, évipan ; puis mélange d'oxygène et de chloroforme ; puis protoxyde d'azote. Mon opéré les a d'ailleurs très honnêtement supportés.

4° Un dernier point à envisager est celui de la voie d'abord. Je pense que pour ce qui est de la coupole gauche, dans toute sa couronne périphérique, la voie thoracique offre d'incontestables avantages, dont deux

sont véritablement majeurs. D'abord le décollement des organes prolabés, que, dans mon cas particulier, je n'aurais certes pu mener à bien par voie abdominale ; ensuite la suture du diaphragme qui se fait le plus simplement du monde, presque hors du thorax, lorsque la paralysie phrénique est correcte et complète. Je me sépare, sur ce point particulier, de l'opinion de Menegaux qui conseille « la voie combinée, en débutant par le temps abdominal, et parfois en s'en tenant là ». Les risques (réels) de la voie thoracique me paraissent largement compensés, pour ces hernies de la périphérie, par des avantages de clarté, de facilité et de rapidité.

M. **Louis Sauvé**: Depuis longtemps je voulais rapporter un cas de hernie diaphragmatique que j'ai opéré au Val-de-Grâce en novembre dernier. La communication de mon ami Ameline me fournit l'occasion de la relater brièvement.

A..., vingt-huit ans, a reçu en juin 1940 un éclat d'obus qui a perforé le 10e espace intercostal gauche sur la ligne axillaire antérieure ainsi que la base du poumon gauche et le diaphragme, déterminant un volumineux hémothorax. Le projectile a été enlevé dans une formation du front et l'hémothorax infecté drainé. Malgré cette thérapeutique logique, le blessé souffre de temps à autre des crises de suffocation pour lesquelles ce blessé est envoyé au Val-de-Grâce.

Les radiographies montrent une énorme hernie diaphragmatique par laquelle le côlon transverse et la poche à air gastrique sont visibles à leur limite supérieure au niveau du 4e espace intercostal gauche.

J'ai pratiqué, sous phrénicectomie préalable et sous anesthésie à l'éther, une laparothoracotomie suivant la technique de Jean Quénu. Par la laparotomie, j'ai pu explorer la poche et réduire dans la cavité abdominale la totalité de l'estomac, de la rate, la plus grande partie du côlon transverse et un mètre de grêle qui avaient surgi dans le thorax. Mais la cure radicale de l'orifice herniaire apparaissait difficile par l'abdomen. La résection de 8 centimètres de la 10e côte gauche me fournit un jour parfait sur l'orifice herniaire, long de 12 centimètres, qui partait du gril costal pour aboutir au centre thoracique. La cure radicale en deux plans fut facile et parfaite.

Malgré une congestion pulmonaire du côté opposé, guérie rapidement par la tente à oxygène, la guérison s'est effectuée avec simplicité.

Cette observation me suggère quelques réflexions.

Je suis resté fidèle à la pratique préconisée par Jean Quénu et Menegaux, laparothoracotomie, l'exploration abdominale faite premièrement avec la réduction des viscères herniés, l'exploration thoracique faite secondairement avec la cure radicale de l'orifice herniaire. Par la laparothoracotomie on arrive à faire méthodiquement et facilement une opération en apparence difficile.

J'ai obtenu par des moyens simples et notamment sans me préoccuper du pneumothorax opératoire, des suites opératoires simples. En chirurgie de guerre et notamment en chirurgie de guerre thoraco-pulmonaire, il est inutile de compliquer les examens et les techniques : j'ai déjà exprimé cette opinion, qui était celle du regretté professeur Duval, lors de la discussion sur les plaies de poitrine.

Enfin, dans mon cas, l'énormité de masse et la multiplicité des viscères herniés commandait indéniablement la voie combinée thoracique et abdominale.

Ces considérations n'enlèvent rien à la qualité des succès obtenus par mon ami Ameline en passant par la seule voie thoracique, succès dont je le félicite.

M. **Jean Quénu**: Je félicite mon ami Ameline. D'une façon générale, je pense que la meilleure voie d'abord pour les hernies diaphragmatiques est la voie abdominale, mais que l'incision abdominale doit être tracée de telle sorte qu'elle puisse, en cas de difficulté, être transformée en laparo-thoracotomie. Cette opinion, que je soutiens depuis longtemps, est aussi celle des chirurgiens américains qui ont une grosse expérience de la question.

La voie thoracique ne reconnaît, à mon avis, que d'exceptionnelles indications, pour les hernies qui sont situées à la périphérie du diaphragme, immédiatement au voisinage des attaches costales du muscle, celle qu'a opérée Ameline par exemple.

La discussion n'a de raison d'être que pour les hernies traumatiques. Pour les hernies congénitales, qui ne sont pas adhérentes, c'est à la voie abdominale qu'il faut habituellement recourir. Les hernies traumatiques, comme celle d'Ameline, peuvent être adhérentes dans le foyer ancien d'hémothorax, et la thoracotomie, seule ou complémentaire de la laparotomie, peut être une nécessité.

M. **Ameline**: Je remercie M. Sauvé d'avoir rappelé son intéressante observation, et mon ami Jean Quénu de ses réflexions. J'ai l'impression qu'il m'approuve pour l'abord thoracique des hernies diaphragmatiques, traumatiques, de la périphérie de la coupole gauche.

---

## PRÉSENTATION DE PIÈCE

M. **Louis Sauvé**: J'ai l'honneur de vous présenter un polype du côlon transverse que j'ai retiré vendredi dernier à l'hôpital Ambroise-Paré.

La femme de cinquante ans qui le portait présentait un minimum de symptômes. Avant tout, des crises abdominales, surtout épigastriques, datant de huit heures, non calmées par la morphine.

En dehors de ce signe, suppression des selles et des gaz depuis vingt-quatre heures, mais sans vomissements, et sans le moindre météorisme général ni local.

Le toucher vaginal n'a pu être pratiqué sur cette femme qui était vierge, et le toucher rectal ne révélait rien.

J'ai pratiqué immédiatement une laparotomie qui m'a permis de constater une invagination transverso-transverse. Une fois cette invagination réduite, j'ai senti, au milieu de la cavité transversaire ce polype, dont le pédicule était large d'environ 5 centimètres et que j'ai enlevé par transversotomie. Suites bénignes.

---

## PRÉSENTATIONS DE RADIOGRAPHIES

### *Luxation du semi-lunaire,*
par M. **H. Mondor.**

M. **H. Mondor**: Les deux radiographies que je vous présente sont celles d'un blessé qui a vu, d'expertise en expertise, cinq médecins ou chirurgiens. Si l'un d'entre eux avait connu le bon signe que MM. Huet et Hugier nous ont appris à lire (*image triangulaire du semi-lunaire vu de face*) ils n'auraient sans doute pas nié aussi unanimement la luxation médio-carpienne que ce syndrome, dans les cas difficiles, aide à découvrir.

### *Schwannome de l'estomac,*
par MM. **H. Mondor, E.-A. Périer** et **Cl. Olivier**.

L'histoire des neurinomes gastriques est récente et encore peu encombrée. Aux 61 cas réunis par Noyraud (1) nous pourrions ajouter seulement six observations : l'une, qui est le deuxième cas de l'un de nous, nous est personnelle. La voici brièvement résumée :

Mme Bio..., âgée de cinquante-six ans, entre à l'Hôtel-Dieu le 15 mai 1941, sur le conseil de l'un de nous. Elle n'a jamais souffert de l'estomac, mais en décembre 1938, elle a présenté deux hématémèses abondantes, puis, en janvier 1941, quelques vomissements bilieux. Elle s'est inquiétée parce que depuis le mois de janvier 1941, elle avait maigri de 16 kilogrammes. L'examen clinique est absolument négatif et la symptomatologie physique se résume dans de fort belles radiographies (Dr Lepennetier). Sur plusieurs de ces clichés, se retrouve la même image lacunaire centrale, arrondie, à bords polycycliques nets, centrée par une tache opaque circulaire. Des épreuves en couches minces et avec insufflation montrent au milieu de la clarté environnante le relief régulier de cette néoformation. Une gastroscopie, pratiquée par le Dr Quirin, fait voir sur la face postérieure de l'antre « une masse arrondie, coiffée d'une petite boule opalescente, qui semble largement pédiculée ». Nous pratiquons, avec le diagnostic de tumeur bénigne probable, de schwannome possible, une gastrectomie le 21 mai 1941, car la tumeur nous paraît peu facilement énucléable. Sur la pièce, on voit une masse sous-muqueuse régulière de 3 centimètres de diamètre, de 2 centimètres de haut, déprimée sur sa face libre, implantée à la face postérieure de l'antre sur des tissus souples. L'histologie retrouve l'image typique d'un schwannome recouvert partout de muqueuse normale. Le reste de la paroi gastrique ne recèle aucune autre production analogue.

Nous voulons à ce propos insister à nouveau (2) sur cette *image de niche de face* que nous avons également retrouvée dans 8 cas plus anciens. Sans doute les techniques modernes pourront-elles la mettre encore plus souvent en évidence. Sur 27 tumeurs nerveuses à évolution endogastrique, l'examen anatomique a montré, en effet, vingt-deux fois au centre de la face muqueuse de la production, la présence d'une et

(1) *Thèse de Paris*, 1938.
(2) Brocq et Bodin, à propos de leur exemple personnel, ont déjà mis en valeur ce dessin un peu particulier.

parfois de plusieurs ulcérations : dans quelques cas érosions superficielles, plus souvent cratères d'aspect calleux, ailleurs véritables cavités, dues à l'ouverture de ces faux kystes fréquents dans les schwannomes ; parfois, enfin, comme ici, simple dépression cupuliforme de la masse.




Fig. 1. — Image radiographique d'un schwannome gastrique (obs. personnelle).




Fig. 2. — Le schwannome : vue macroscopique (obs. personnelle).

Il en était de même dans deux formes exogastriques sur quatorze. Si cet aspect dont la traduction aux rayons est la niche de face, peut être considéré comme assez typique de tumeur bénigne, on doit savoir qu'il n'évoque pas exclusivement le schwannome. Lecène, par exemple, avait figuré un calque très analogue dans un cas de léiomyome.

## ÉLECTION D'UN MEMBRE TITULAIRE

Nombre de votants : 58. — Majorité absolue : 30.

Ont obtenu :

MM. Funck-Brentano . . . . . . . . . . . 47 voix. Elu.
Meillère. . . . . . . . . . . . . . . . 11

M. Funck-Brentano ayant obtenu la majorité des suffrages est proclamé membre titulaire de l'Académie de Chirurgie.

---

## DÉCLARATION DE VACANCES

M. le Président déclare la vacance de deux places d'Associés parisiens. Les candidats ont un mois pour faire connaître leurs titres et envoyer leurs lettres de candidature.



---

*Le Secrétaire annuel* : M. G. Rouhier.

Imprimé par l'Ancne Impie de la Cour d'Appel, A. Maretheux, Dir., 1, r. Cassette, à Paris (France).

# MÉMOIRES DE L'ACADÉMIE DE CHIRURGIE

**Séance du 15 Octobre 1941.**

*Présidence de* M. PAUL MATHIEU, *président.*

## *PREMIÈRE SÉANCE*

### PROCÈS-VERBAL

La rédaction du procès-verbal de la précédente séance est mise aux voix et adoptée.

### CORRESPONDANCE

La correspondance comprend :

1° Les journaux et publications périodiques de la semaine.

2° Des lettres de MM. BARBIER, MERLE D'AUBIGNÉ, ROUX-BERGER, s'excusant de ne pouvoir assister à la séance.

3° Des lettres de MM. BANZET, GOUVERNEUR, GUEULLETTE, REDON, sollicitant un congé pendant la durée du concours de l'internat.

4° Une lettre de M. FUNCK-BRENTANO, remerciant l'Académie de l'avoir nommé membre titulaire.

5° Des lettres de MM. Alain MOUCHET, ISELIN, SÉJOURNET, posant leur candidature au titre d'associé parisien.

6° Un travail de M. Robert DUPONT (Mantes), intitulé : *Contribution à l'étude du traitement de l'occlusion intestinale par dérivation interne (d'après 4 observations).*

M. Jean QUÉNU, rapporteur.

7° Un travail de M. DU BOURGUET (armée), intitulé : *Péricardite purulente à pneumocoque et pleurésie purulente droite post-pneumonique. Péricardotomie. Pleurotomie. Guérison.*

M. Jean PATEL, rapporteur.

En vue de l'attribution du prix Jules Hennequin, M. Jean-R. BARCAT adresse à l'Académie un exemplaire de son ouvrage, intitulé : *Résultats et indications des butées ostéoplastiques dans les subluxations congénitales de la hanche.*

En vue de l'attribution du prix Dubreuil, M$^{me}$ Christian ROCHER (Bordeaux) adresse à l'Académie son ouvrage, intitulé : *Le redressement des scolioses par la méthode du D$^{r}$ Christian Rocher.*

En vue de l'attribution du prix Ricord, M. Jacques REIGNIER (Le Mans) adresse à l'Académie son ouvrage, intitulé : *Contribution à l'étude de l'ostéoporose algique post-traumatique.*

En vue de l'attribution du prix Rochard, M. R. Thurel adresse à l'Académie un exemplaire de son ouvrage, intitulé : *Blessures cranio-cérébrales par projectiles.*

---

## PRÉSENTATION D'OUVRAGE

M. **Léon Binet**: J'ai l'honneur de déposer sur le Bureau de l'Académie de Chirurgie un ouvrage intitulé : « Hémorragie, Choc et Asphyxie » (1). Dans ce livre, nous avons réuni, mes collaborateurs et moi, les recherches expérimentales et cliniques que nous avons effectuées durant la période 1939-1940, en étroite liaison avec le Dr M. Liégeois et son entourage. On y trouvera une étude sur une formule de sérum artificiel et sur la notion du sang dilué; ces deux données pourront servir au traitement de l'hémorragié et du choqué. L'asphyxie nous a retenu longuement et nous soulignerons les pages consacrées à l'oxygénothérapie, fixe ou mobile, individuelle ou collective. Nous serions largement récompensés de nos efforts si vous vouliez bien réserver bon accueil à ces travaux de physiologie médico-chirurgicale.

---

## NÉCROLOGIE

### *Décès de M. Maurice Marcille, membre titulaire. Allocution du Président.*

Messieurs,

Notre collègue Maurice Marcille est décédé le 8 septembre dernier. Retiré depuis de longues années dans son domaine de Solvins, dans le Loiret, Marcille venait assez souvent encore assister à nos séances.

Né à Jouy-le-Châtel, en Seine-et-Marne, le 23 mars 1871, fils de médecin, Maurice Marcille fut interne des Hôpitaux, aide d'anatomie, prosecteur provisoire à la Faculté. Il eut comme maîtres Charles Monod, Reclus, et surtout Tillaux dont il fut un des derniers chefs de clinique et qui avait pour lui une estime particulière. C'était l'époque où les prouesses de médecine opératoire étaient particulièrement appréciées. Marcille avait acquis dans ce domaine une réelle réputation.

Vers 1902, notre Collègue s'est livré, dans les laboratoires de Farabeuf et de Poirier, à d'intéressantes recherches sur le trajet des lymphatiques, en particulier sur les lymphatiques ilio-pelviens. Il en fit le sujet de sa thèse, travail d'anatomie qui est resté très apprécié.

Chirurgien des Hôpitaux, Marcille publia un certain nombre d'articles intéressants, en particulier sur les déciduomes malins. Pendant la guerre de 1914-1918 il se dépensa beaucoup. Il eut le mérite qu'on ne peut lui contester d'avoir été le créateur des ambulances chirurgicales automo-

(1) Binet (Léon). *Hémorragie, Choc et Asphyxie.* Masson et Cie, éd., Paris, 1941.

biles. Sa conception des ces ambulances était la meilleure, les événements ultérieurs l'ont démontré et bien des modifications qu'on a apportées à ces formations n'ont pas toujours été heureuses. Par cette création qui sauva des vies humaines et améliora le sort de nombreux blessés, Marcille a bien mérité de son pays et de l'humanité. Rendons-lui aujourd'hui ce suprême hommage.

Marcille ne resta pas longtemps chef de service dans les hôpitaux. Esprit indépendant, assez frondeur il se pliait mal aux obligations d'un service hospitalier. En 1919, il avait éprouvé un deuil cruel : la perte d'une fille bien-aimée, et l'on comprend qu'il ait été amené à se retirer précocement dans ses terres du Loiret, où il se consacra surtout à des questions d'organisation agricole. Son goût pour certaines recherches l'amenèrent toutefois à revenir à Paris vers 1931 pour étudier dans des laboratoires de physiologie les moyens de défense contre les gaz de combat. Il fit même construire, aux Invalides, un abri modèle. Il était de ceux qui prévoyaient les événements de la dernière guerre. Ceux-ci l'affectèrent profondément. Sa robuste constitution n'y résista pas et c'est ainsi qu'il s'éteignit péniblement dans sa retraite rurale.

Marcille n'a jamais sollicité aucune récompense, son caractère le lui interdisait, et je vous rappelle que, si en 1920 il fut nommé chevalier de la Légion d'honneur, ce fut sur la demande officielle de ses collègues de la Société de Chirurgie.

Notre Collègue disparu se donnait souvent l'allure d'un enfant terrible, mais nous savions tous que les ardeurs de son caractère n'avaient que des effets passagers. Il aurait pu servir encore plus la cause de la chirurgie : mais, je le répète, il a laissé des travaux anatomiques gardant leur valeur, il a réalisé les ambulances chirurgicales automobiles. En lui adressant ici un dernier adieu j'ai voulu évoquer les deux plus importantes des œuvres qu'il ait accomplies. Elles honorent sa mémoire.

En votre nom, j'exprime à Madame Marcille, à ses enfants, à Madame Meillère et à notre collègue Meillère, ses neveux, l'expression des regrets sincères que nous cause la disparition de Maurice Marcille. Il nous laisse le souvenir d'un homme ardent, honnête et bon.

La séance est levée en signe de deuil.

---

*DEUXIÈME SÉANCE*

## A PROPOS DU PROCÈS-VERBAL

### *A propos de la gastrectomie large par le procédé de Péan,*

par M. **Georges Leclerc** (de Dijon), associé national.

Depuis ma communication de mars sur le sujet, j'ai fait deux fois cette opération. La première a guéri simplement, la deuxième s'est terminée par la mort dans des conditions si semblables à celles relatées par

MM. Rouhier et Banzet que je n'hésite pas à abandonner une technique qui m'avait paru pleine d'avantages, mais que je considère maintenant comme dangereuse, tout au moins dans les résections larges, les seules que j'aie envisagées.

Il s'agissait d'un ulcère pyloroduodénal chez un homme de quarante ans, qui était entré dans mon service pour perforation ; opéré par le chirurgien de garde qui s'était borné à suturer la perforation, il avait guéri simplement. Deux mois après il revenait. Devant une hyperacidité très importante, révélée par le chimisme, je lui proposai la résection qu'il accepta. Résection deux tiers, section du duodénum immédiatement en dehors du pylore ; bout duodénal assez long et dont la paroi postérieure un peu adhérente au pancréas en est facilement séparée sans nuire à son épaisseur et à sa solidité. C'est pourquoi je crois pouvoir rétablir la continuité par un Péan ; l'anastomose gastroduodénale est faite : sur les tranches postérieures par deux plans un surjet séro-séreux d'adossement et un surjet occlusif total ; sur les tranches antérieures par trois plans ; le tout au fil de lin. Au total, anastomose donnant toute confiance.

Comme d'habitude, la grande courbure s'est prêtée avec la plus grande facilité au rapprochement et c'est elle qui a fait la plus grande partie du chemin, l'anastomose une fois exécutée ne tire absolument pas. Cependant et par prudence je fixe au foie la région anastomosée en utilisant du catgut chromé et en prenant point d'appui sur la face antérieure de l'estomac et sur la face antérieure du duodénum.

Les suites opératoires sont troublées, les premiers jours, par quelques vomissements hémorragiques rapidement jugulés par la sonde de Einhorn introduite par les fosses nasales et fixée à demeure, ce qui permet de continuer l'ingestion des liquides.

Le neuvième ou dixième jour, à la visite du matin, la guérison semble assurée. Le malade s'est levé et commence à s'alimenter ; je conseille le départ prochain. Mais, le soir même, je suis rappelé parce que vers midi la situation s'est brusquement modifiée. Le malade présente le tableau clinique d'une perforation d'ulcère, de toute évidence les sutures ont lâché en quelque endroit.

J'opère vers 4 heures du soir un malade très bas ; le ventre est rempli de liquide. La région anastomosée est restée bien collée au foie par sa face antérieure et il n'y a aucune fuite de ce côté. C'est très probablement à la face postérieure qu'une déhiscence des sutures s'est produite. L'état est tel que je ne me crois pas autorisé à faire une manœuvre me permettant vraisemblablement de vérifier le fait, mais qui risquerait de faire tout sauter. Je mets en hâte un Mikulicz : mort rapide. Pas d'autopsie possible.

Ce cas ressemble à celui de mes 3 ulcères duodénaux, cités dans ma communication de mars dernier qui s'est terminé par la mort. Celle-ci était survenue brusquement le dixième jour et l'autopsie avait montré également une anastomose non tendue, bien appliquée contre la face inférieure du foie, la face antérieure étant parfaitement étanche mais, sur la face postérieure, la suture avait lâché sur une petite surface. J'attribuais cela à la mauvaise qualité de la paroi duodénale postérieure qu'une libération due au pancréas longue et difficile avait aminci et éraillé, ainsi que je l'avais constaté pendant l'opération. J'avais vu là une limitation dans les indications du procédé.

Aujourd'hui je pense que dans les grandes résections, même avec une paroi duodénale saine, le procédé est aléatoire ; et cela malgré sa simplicité et sa facilité d'exécution. La traction continue, exercée par le moignon gastrique qui tend à reprendre sa place dans l'hypochondre gauche, en est cause et la radiographie le montre bien. La fixation au foie, qui cependant maintient bien les parois antérieures au contact, n'empêche pas une déhiscence possible des parois postérieures.

## *L'occlusion intestinale, maladie déchlorurante,*

par M. **Léon Binet,** membre libre.

Dans ce même laboratoire où le professeur H. Roger a longuement démontré par l'expérimentation l'existence d'une auto-intoxication déclenchée par l'occlusion intestinale, il nous a été donné, en 1927, de poursuivre sur cette question nos premières recherches qui ont été exposées, à cette date, à la séance annuelle de la *Société de Pathologie comparée*, puis dans la thèse de doctorat vétérinaire de P. Leplanquais. Dans ce premier travail, nous avons exposé les altérations sanguines notées chez le chien dont l'intestin avait été ligaturé d'une façon aseptique. Nous y avons souligné en particulier :

1° Une polyglobulie avec élévation du taux de l'hémoglobine d'une part ;

2° Une diminution des chlorures dans le sérum sanguin d'autre part. Un de nos animaux présentait une chute des chlorures de 5 gr. 96 à 4 gr. 77 ; un autre, de 5 gr. 85 à 4 gr. 70.

Ces derniers faits, qui venaient à l'appui du travail de Haden, nous ont amené à tirer des conclusions pratiques (1) :

*a*) « La polyglobulie et l'élévation du taux de l'hémoglobine semblent bien traduire une concentration sanguine : on conçoit que, depuis longtemps, les chirurgiens aient eu recours aux injections sous-cutanées de sérum physiologique pour hydrater les malades atteints d'occlusion intestinale.

*b*) « La diminution des chlorures du sang, décrite par Haden, et que confirment nos déterminations chimiques, est une indication pour des injections chlorurées (et des injections fortement chlorurées); on est amené à conseiller des injections intraveineuses de solutions de chlorure de sodium à 10 et même 20 p. 100, grâce auxquelles on diminue considérablement la gravité de l'intoxication déclenchée par l'occlusion intestinale. »

M. le professeur A. Gosset voulut bien s'intéresser à ces recherches, et, en dehors de travaux cliniques exposés, soit ici même, soit dans *La Presse Médicale*, nous avons avec lui, avec D. Petit-Dutaillis et avec A. Codounis, continué l'étude du *syndrome humoral de l'occlusion intestinale* (2). Dans un travail publié dans *La Presse Médicale* en 1931, nous rapportions des recherches précisant le degré de cette hypochlorémie, et nous aboutissions à cette conclusion : « L'hypochlorémie nous apparaît comme le signe humoral majeur de cette affection ».

Cette chute du chlore sanguin ne saurait être discutée dans l'occlusion intestinale. Depuis quatorze ans, nous avons suivi dans notre laboratoire des animaux atteints des syndromes les plus variés. *L'occlusion intestinale nous est apparue comme la maladie où l'hypochlorémie est la plus manifeste.*

(1) *Bull. de la Soc. de Path. comparée*, 13 décembre 1927, in *Revue de Pathologie comparée*, 1928, p. 141-145. — *Thèse de Doctorat vétérinaire* de Pierre Leplanquais, 1927, Paris.

(2) *La Presse Médicale*, n° 47, 13 juin 1931, p. 873.

Nous rapporterons aujourd'hui le résultat des dosages poursuivis chez un chien porteur d'une occlusion de l'intestin grêle, dans sa partie moyenne, et chez lequel nous avons dosé le chlore plasmatique et globulaire, le sodium et le potassium dans le plasma, ainsi que l'urée sanguine; l'hypochlorémie y est nette : le chlore plasmatique tombe de 3 gr. 97 p. 1.000 à 1 gr. 97 ; le chlore globulaire, de 1 gr. 84 à 0 gr. 80. Par ailleurs, en même temps qu'une baisse du sodium, nous avons relevé une élévation terminale du potassium plasmatique. Enfin, l'urée atteint un taux considérable à 2 gr. 47.

| | Cl. PLASMATIQUE | Cl. GLOBULAIRE | RAPPORT érythroplasmatique | SODIUM | POTASSIUM | URÉE |
|---|---|---|---|---|---|---|
| Avant l'occlusion . . . . . . . . . | 3,97 | 1,84 | 0,46 | 3 | 0,15 | 0,42 |
| 1 jour après l'occlusion. . . . . . | 3,58 | 1,86 | 0,51 | 3 | 0.16 | 0,33 |
| 2 jours après l'occlusion. . . . . . | 2,91 | 1,43 | 0,49 | 2,80 | 0,155 | 0,58 |
| 3 jours après l'occlusion. . . . . . | 2,48 | 1,17 | 0,47 | 2,73 | 0,17 | 1,10 |
| 5 jours après l'occlusion. . . . . . | 2,20 | 0,97 | 0,44 | 2,83 | 0,18 | |
| 6 jours après l'occlusion. . . . . . | 1,97 | 0,80 | 0,40 | 2,47 | 0,25 | 2,47 |

Reste à préciser le *mécanisme* de cette hypochlorémie, et c'est le but de la note que nous avons l'honneur de présenter aujourd'hui. Deux mécanismes peuvent être invoqués : celui d'une chloro-fixation et celui d'une chloro-déperdition. MM. O. Lambret et J. Driessens, dans un important travail rapporté récemment ici même, invoquent ce premier facteur. Mais la chloro-fixation est-elle toujours aussi importante ?

Dès 1934, à la suite de recherches poursuivies avec P.-J. Viala et M. Burstein sur l'intestin ligaturé, nous avions cru pouvoir conclure : « Il est difficile d'admettre une fixation du chlore au niveau de l'intestin lésé, pas plus au niveau de la zone de striction qu'au-dessus et qu'au-dessous d'elle. » (3).

Ces faits nous conduisent à défendre surtout la théorie de la chloro-déperdition.

Dans les conditions normales, le chlore sanguin préside à la sécrétion gastrique, ensuite il passe dans la cavité intestinale et revient secondairement dans la circulation sanguine. En d'autres termes, il existe un cycle du chlore comprenant : sang, estomac, intestin, sang.

A n'envisager ici que la question expérimentale, nous avons toujours été frappé par une hypersécrétion gastrique chez les animaux en expérience et, secondairement, le mouvement du chlore va se trouver coupé, du fait d'une non-réabsorption secondaire, à plus forte raison lorsque le sujet vomit d'une façon répétée, ce qui active encore la déperdition chlorée.

On nous permettra de rappeler ici deux expériences qui nous ont paru

(3) *Paris Médical*, n° 45, 1934, p. 374.

intéressantes et que nous croyons devoir rappeler en raison de leur portée pratique.

1° Un estomac isolé de l'organisme, perfusé, placé dans des conditions physiologiques de température et mis en activité sécrétoire par une instillation permanente d'histamine est un test particulièrement intéressant pour nous. Le dosage du chlore dans le sang circulant avant et après la perfusion nous a montré, avec Daniel Bargeton, qu'après un temps qui a varié de trente-cinq minutes à une heure quarante, le sang présente un appauvrissement en chlore constant et important, de l'ordre de 30 à 45 p. 100 (4).

2° Le vomissement, quand il est répété, peut, à lui seul, déclencher une hypochlorémie notable. En 1928, nous avons eu l'occasion d'attirer l'attention sur la forte hypochlorémie d'un chien normal, éveillé, soumis à l'action émétisante d'injections d'apomorphine. Dans ces conditions, nous avons noté une chute de chlore de 3 gr. 30 à 2 gr. 50, conséquence des vomissements répétés (5).

En résumé, l'hypochlorémie dans l'occlusion intestinale n'est pas un mythe. Cette maladie nous paraît essentiellement déchlorurante, et le capital chloré de l'organisme semble s'effondrer par suite d'une déperdition continue.

L'hypersécrétion gastrique, l'impossibilité d'une réabsorption par l'intestin, enfin l'existence de vomissements sont autant de facteurs qui interviennent pour engendrer une chloropénie qui appelle une thérapeutique correctrice.

M. **Lambret**: L'importance de l'hypochlorémie n'est pas en discussion. Tous les chirurgiens pratiquent systématiquement la rechloruration dont les résultats ont transformé l'évolution de l'occlusion et grâce doit être rendue à MM. Gosset, Binet et Petit-Dutaillis qui l'ont introduite en France à la suite des travaux d'Haden et Orr.

Mais nous avons le devoir d'essayer d'en comprendre la genèse. M. Binet attribue une grande valeur au cycle du chlore ; les chlorures sécrétés par l'estomac ne se retrouvent pas dans les selles, c'est la preuve que le sel est résorbé par l'intestin. Le facteur n'est pas discutable d'autant que dans l'occlusion l'intestin ne résorbe plus, il est vrai que l'estomac sécrète souvent au ralenti.

A mon avis, le facteur sécrétion gastrique n'est pas négligeable, mais il n'est pas le principal.

C'est en étudiant les modifications humorales et en les comparant avec les modifications observées dans d'autres circonstances comme le choc expérimental, la péritonite aiguë à une certaine période de son évolution, la pancréatite hémorragique que se trouve peut-être la clef du problème. Dans tous ces cas on observe un même tableau clinique et on retrouve les mêmes modifications humorales.

Or ces modifications humorales, elles ont toutes le même mécanisme, elles sont dues à la diminution de la masse sanguine. Cette diminution, la toxémie et l'hémorragie étant éliminées, ne peut avoir pour origine

(4) XXV^e Congrès français de Médecine, Marseille, 1938. *La Presse Médicale*, n° 92, 16 novembre 1938, p. 1681.

(5) *Bull. et Mém. de la Soc. méd. des Hôp. de Paris*, 3e série, n° 32, 1928, p. 1582.

que les troubles neurovégétatifs produits par les excitations nerveuses qui aboutissent à la paralysie des fibres et fibrilles intercellulaires qui commandent la perméabilité de la paroi des capillaires.

C'est la chose capitale et son résultat est l'exhémie plasmatique. C'est par le moyen de l'exhémie que le sel sort des vaisseaux et se répand dans les espaces lacunaires avec le plasma ; c'est par ce moyen qu'il arrive dans les liquides vomis ou retenus dans l'intestin, dans ses parois, dans l'exsudat péritonéal.

Evidemment cette discussion est purement théorique mais elle permet de faire un pas sérieux dans la connaissance de la question.

Cela peut nous aider aussi dans la compréhension de la rechloruration; l'organisme n'est pas un vase inerte, il ne suffit pas, s'il manque du sel dans le sang, d'en remettre comme on en ajoute dans un potage. La chimie humaine est plus compliquée et un tel sujet demande à être étudié davantage. On peut, cependant, envisager l'explication de l'action du sérum hypertonique, qui est susceptible de rappeler dans les vaisseaux le plasma fugitif.

L'hypothèse est de valeur, mais nos connaissances ne sont pas encore assez avancées pour que nous la proposions sans discussion.

---

## RAPPORTS

### *Rupture traumatique du diaphragme,*

par M. **André Coudrain** (de Saint-Quentin).

Rapport de M. André Sicard.

M. Coudrain vient d'opérer, moins de trois jours après son traumatisme, et de guérir très simplement, un blessé atteint d'une vaste rupture du diaphragme avec hernie intrathoracique de l'estomac, de l'angle colique gauche, du lobe gauche du foie et de la rate :

M. M..., trente-quatre ans, entre le 23 mai 1941, vers 17 heures, à l'Hôtel-Dieu, pour écrasement thoracique par éboulement de terrain. L'accident est survenu à 12 heures.

Gène respiratoire, respiration courte et superficielle, défense abdominale du cadran supérieur gauche. Le pouls reste bon. On fait le diagnostic probable de fracture pluri-costale.

Une radiographie montre une image hydroaérique occupant la moitié inférieure de l'hémithorax gauche. La limite supérieure de cette image est régulièrement convexe ; un niveau liquide est observé à sa base. Le cœur est fortement dévié à droite. Pas de traces de sinus costo-diaphragmatiques normaux.

Le lendemain, à midi, une nouvelle radiographie donne les renseignements suivants : le champ pulmonaire est occupé par une image hydroaérique limitée à sa partie supérieure sous-claviculaire par une ligne semi-circulaire. En bas, l'opacité due à la présence du liquide se continue avec l'opacité abdominale. Aucune clarté au niveau présumé du cul-de-sac costo-diaphragmatique. Aucune clarté due à une poche à air gastrique normalement située. Déviation vers la droite du cœur, des vaisseaux de la base et du médiastin.

L'aspect radiologique est celui d'une hernie diaphragmatique dont le diagnostic

est confirmé par l'absorption de gélobarine qui se projette dans le thorax et moule en décubitus dorsal la grosse tubérosité gastrique sous la clavicule.

Opération le 26 mai en décubitus latéral droit. Anesthésie de base (2 phlébaphines + 1 sédol) + anesthésie locale. Thoraco-laparotomie dans le 7e espace gauche. On ne trouve, en bordure de la cage thoracique, qu'une mince lamelle diaphragmatique que l'on respecte. L'estomac est entièrement passé dans l'hémithorax gauche où apparaissent également le lobe gauche du foie, l'angle colique gauche et la rate.

Peu à peu, l'estomac qui est gonflé et volumineux se trouve ramené à travers la brèche diaphragmatique dans la partie abdominale de la plaie. De même la rate est ramenée dans la cavité abdominale. On peut constater alors l'étendue des dégâts : la déchirure diaphragmatique s'étend de la paroi thoracique gauche (ligne axillaire antérieure) au milieu du centre phrénique droit jusqu'à la zone adhérente du foie et du diaphragme et passe au-devant du bord antérieur de la base diaphragmatique du péricarde ; elle mesure environ 20 centimètres ; le cœur non seulement est dévié à droite, mais il est aussi repoussé en arrière. La suture est faite à points séparés et aux catguts chromés en partant de la partie droite de la déchirure.

La réduction de l'estomac nécessite une ponction au bistouri pour évacuer les gaz qu'il contient.

La fermeture de la paroi est faite en trois plans, un fil de bronze est passé autour des côtes sus- et sous-jacentes dont l'écartement important et prolongé rendait difficile le rapprochement. Mèche cellophanée dans la cavité pleurale gauche.

Les suites opératoires furent simples. Il fallut simplement, au vingtième jour, évacuer un petit épanchement séro-hématique de la plèvre gauche.

J'ajoute, brièvement résumée, l'observation d'un blessé que j'ai opéré d'urgence il y a trois ans à l'hôpital Lariboisière et que j'ai revu récemment :

Le 3 septembre 1938, je suis appelé auprès d'un cheminot de vingt-trois ans qui, deux heures auparavant, a été serré entre les tampons de deux wagons. Il est pâle, cyanosé, dyspnéique, le pouls est à 120, mal frappé. La région costale gauche est le siège d'une grosse contusion, avec une petite plaie de 2 centimètres environ au niveau de la 8e côte, sur la ligne axillaire. Cette plaie, depuis l'arrivée du blessé, saigne de façon continue et c'est parce que cette hémorragie persistante inquiète l'interne de garde qu'il a fait appel à moi. Les dernières côtes gauches sont enfoncées et, au-dessous du rebord costal, la paroi abdominale est contracturée. Il n'y a pas d'emphysème sous-cutané.

Je pense me trouver en présence d'une déchirure du poumon et j'interviens immédiatement sous anesthésie locale par thoracotomie en passant au niveau de la plaie, dans le 8e espace. La cavité pleurale est largement ouverte et pleine de sang. Le poumon est intact, mais le diaphragme est déchiré sur la surface d'une paume de main. A travers la plaie diaphragmatique, la partie gauche de l'estomac et une grande partie de l'épiploon ont pénétré dans la plèvre gauche. C'est l'épiploon qui saigne. Après hémostase, la réduction des organes abdominaux se fait facilement. Les deux lèvres de la plaie diaphragmatique sont suturées au fil de lin par des points en X.

Je résèque la 9e côte fracturée en plusieurs endroits et referme la plaie sans drainage.

Transfusion de 300 c. c. L'état du blessé reste inquiétant pendant quelques jours. On ponctionne deux fois un épanchement séro-hématique de la plèvre, puis les suites opératoires deviennent simples.

En septembre 1941, j'ai revu cet homme qui, mobilisé dans une unité combattante, a reçu une blessure grave au niveau du coude gauche. J'ai pu contrôler radiologiquement le fonctionnement de l'hémidiaphragme gauche qui est normal. Seule, persiste, sans aucun trouble fonctionnel d'ailleurs, une obscurité du sinus costo-diaphragmatique.

De ces observations, je ne discuterai pas une fois de plus le choix

de la voie d'abord. M. Coudrain a constaté la très grande facilité que donne la thoraco-laparotomie. Chez mon blessé, le diagnostic de plaie du poumon m'a fait pratiquer une thoracotomie. Je n'aurais pas hésité à la compléter par l'ouverture de l'abdomen si j'avais éprouvé des difficultés de réduction.

*Je désire surtout retenir l'intérêt du diagnostic précoce*, car, en opérant tôt, la réduction d'une hernie diaphragmatique est toujours aisée. M. Coudrain n'a éprouvé de difficultés qu'en raison de l'énorme distension de l'estomac qu'il dut ponctionner pour pouvoir le rentrer dans l'abdomen. Tardivement, par contre, les adhérences des organes abdominaux dans la cavité thoracique et à l'orifice de rupture rendent malaisée et souvent délicate la cure de la hernie.

En reconnaissant tout de suite après le traumatisme la rupture du diaphragme, on met de plus le blessé à l'abri des complications graves tardives qui apparaîtront un jour presque fatalement et qui sont habituellement les premières manifestations cliniques de la hernie.

L'examen radiographique est seul à pouvoir faire ce diagnostic précoce. Je n'ai pas songé à le pratiquer chez mon blessé. C'est lui qui a permis à M. Coudrain de poser un diagnostic précis et d'opérer son malade dans les meilleures conditions. Ceci prouve l'intérêt de la radiographie d'urgence dans les traumatismes importants du thorax.

Je vous propose de féliciter M. Coudrain du beau résultat qu'il a obtenu et de le remercier de nous avoir adressé son observation, d'autant plus digne de retenir l'attention qu'il existe encore assez peu de cas d'opérations précoces pour des hernies diaphragmatiques traumatiques reconnues.

## *A propos d'un chondrome du bassin,*

par M. **Alain Mouchet.**

Rapport de M. Moulonguet.

En septembre 1940, Mme R..., âgée de vingt-six ans, ressent, dans la cuisse et la jambe gauches, des douleurs qui gênent la marche et provoquent même une légère boiterie. Ces douleurs sont permanentes, le repos ne les soulage pas et les antinévralgiques restent sans effet.

Au début de janvier 1941, on remarque une volumineuse tumeur occupant la région inguino-crurale.

L'examen de cette malade me montre une grosse déformation de la région qui est soulevée par une masse si importante qu'il paraît surprenant qu'elle n'ait pas été remarquée par cette jeune femme, pourtant coquette !

Les téguments qui recouvrent cette tumeur sont normaux, sans circulation collatérale. Le membre inférieur gauche ne présente ni œdème ni dilatations veineuses. La cuisse gauche est légèrement atrophiée (1 centimètre de différence avec la cuisse droite).

La palpation de la tumeur révèle qu'il s'agit d'une tumeur dure, fixe, grossièrement lobulée, du volume d'une tête de nouveau-né, indolore, occupant toute la région inguino-crurale, atteignant en dedans la symphyse pubienne, en dehors dépassant le milieu de l'arcade crurale, remplissant en bas le triangle de Scarpa, en haut se prolongeant dans le bassin. Le toucher vaginal nous permet de délimiter en partie le contour pelvien de cette tumeur qui est toujours dure, bien limitée. Au toucher rectal, on obtient les mêmes renseignements, mais un peu moins nets.

Il n'y a rien qui permette de craindre des compressions importantes, si ce n'est

la douleur à la racine de la cuisse qui semble témoigner par son siège interne et ses irradiations d'une compression du nerf obturateur. Il faut également noter que cette tumeur déplace fortement en dehors les vaisseaux fémoraux, sans retentissement appréciable sur la circulation du membre. Par ailleurs, la hanche conserve un jeu articulaire normal.

La radiographie montre une volumineuse tumeur à contours mal tracés, de structure non homogène : fortement calcifiée à son pôle inférieur, tandis que son prolongement pelvien est beaucoup plus transparent aux rayons X ; cette masse cache en partie la branche horizontale du pubis : on croit y voir cependant une fracture pathologique à la partie moyenne.

Sans doute, la partie inférieure de la tumeur avec sa lobulation grossière, sa calcification en pommelures faisait penser au chondrome, mais d'autres



éléments pouvaient faire craindre une dégénérescence maligne : ainsi le flou, l'absence de limitation de la moitié supérieure de la tumeur, l'aspect de fracture pathologique de la branche horizontale du pubis, tout cela était en faveur de la malignité.

J'ai proposé une ostéotomie exploratrice. Cette biopsie est effectuée le 22 janvier sous anesthésie locale : la tumeur paraissait bien encapsulée, mais peu ossifiée et très friable.

L'examen histologique, pratiqué par mon ami le Dr Duperrat, donna les résultats suivants : les fragments sont constitués, soit par du cartilage jeune à l'état pur, soit par du cartilage en voie de calcification progressive, soit par du cartilage en métaplasie osseuse.

L'abondance des éléments cellulaires, parfois disposés en piles verticales, témoigne de l'activité prolifératrice. Toutefois, il n'existe aucun stigmate de malignité proprement dite.

Conclusion : *Ostéochondrome avec prédominance du tissu cartilagineux.*

Nanti de ce compte rendu, j'ai proposé à Mme R... l'exérèse de la tumeur, seule conduite rationnelle.

*Intervention* le 6 février 1941 sous anesthésie au protoxyde-éther. Incision angulaire : une branche horizontale, parallèle à l'arcade crurale et au-dessus

d'elle, complétée par une incision verticalement descendante à la face antérieure de la cuisse. Dissection de ce vaste lambeau cutané triangulaire qu'on récline en dedans jusqu'à la ligne médiane.

Incision du grand oblique. On commence le clivage de la tumeur. En dehors, on protège les vaisseaux fémoraux déplacés par la masse. Mais, malgré l'étendue du champ opératoire, on ne parvient pas à libérer l'ensemble de la tumeur et notamment on ne réussit pas à se rendre compte de son mode d'implantation sur l'arc antérieur du bassin. On se résoud à la morceler. On s'aperçoit, après résection de toute la partie antérieure de la masse, que la zone d'implantation est limitée à la branche horizontale du pubis. Section du pubis à 2 centimètres environ de la symphyse et en dehors au ras de l'éminence ilio-pectinée.

La partie pelvienne de la tumeur se laisse alors extérioriser après décollement sous-péritonéal. Révision de la loge tumorale. On distingue le nerf obturateur ; l'artère n'est pas vue ; on met une mèche et une lame de caoutchouc dans la cavité. Suture du grand oblique à l'aponévrose des adducteurs. Crins sur la peau.

*Pièce opératoire.* — Poids, 450 grammes. L'examen histologique du pubis montre un tissu osseux adulte dont les espaces médullaires étaient remplis par une moelle fonctionnellement active, riche en myélocytes et en mégacaryocytes.

Sur cet os s'insèrent des chondromes en « grappes de raisin », dont l'aspect présente les caractéristiques du cartilage jeune : il y a même quelques plages d'aspect myxoïde. Pas d'aspect sarcomateux proprement dit.

Des radiographies récentes montrent que l'exérèse semble avoir été complète. La branche horizontale du pubis réséqué ne s'est pas reconstituée.



Telle est la très belle observation de chondrome du bassin que nous adresse M. Alain Mouchet. Il a guéri opératoirement sa malade par une intervention non mutilante. Le résultat est tout à fait louable.

M. Alain Mouchet fait suivre son observation de considérations que je voudrais discuter devant vous.

Tout d'abord l'opportunité de la biopsie : elle est évidente ; on ne pouvait pas affirmer que cette lésion était un chondrome calcifié sans examen histologique.

Sur la foi de cette biopsie, Alain Mouchet a décidé de faire une intervention non mutilante. Au cours de l'opération, les difficultés de l'abord du pédicule tumoral l'ont forcé à morceler le néoplasme : il semble bien que, pour s'en tenir à son plan d'intervention non mutilante, il ne pouvait guère faire autrement. La tumeur était en chou-fleur et le champ opératoire entre les vaisseaux fémoraux refoulés en dehors, l'ischion en bas, et le péritoine du pelvis en haut et en dedans, était très étroit. Au contraire, après ablation au ciseau frappé, de la partie exubérante du chondrome, l'insertion limitée sur le pubis est apparue et a pu être emportée avec un sacrifice osseux minime et non gênant pour l'avenir, hors le risque de hernie.

Toute cette tactique chirurgicale a été basée sur la notion de la bénignité du chondrome. Malheureusement cette bénignité est loin d'être constante et Alain Mouchet ne l'ignore pas. Tendance à la récidive locale, potentiel métastatique : il y a des exemples de ces deux évolutions malignes pour des chondromes typiques (comme est celui-ci). Sur leur pronostic, l'examen histologique ne nous renseigne pas : les chondromes, que j'ai vus et étudiés, avaient la même structure microscopique, qu'ils se soient par la suite comportés bénignement ou malignement. Rien ne permet de prévoir si la tumeur enlevée par Alain Mouchet restera guérie,

ou récidivera sur place, ou, tout en restant guérie localement, essaimera une métastase pulmonaire dans quelques mois. Dans la seconde hypothèse l'opération pratiquée pourrait être critiquée, puisque l'on pourrait penser que l'exérèse très large aurait assuré la guérison.

Mais quelle opération ? Seule l'interilio-abdominale, sur laquelle Gordon-Taylor vient à nouveau d'insister avec six nouvelles observations (*British J. of Surgery*, **27**, 1940, p. 643), permet d'enlever en passant au large les néoplasmes du bassin. Il est probable que la question du choix de cette opération ne s'est pas posée. Elle ne se pose pas souvent. Non que cette technique ne soit pas bien réglée, ou que les chirurgiens manquent d'audace, mais parce que, pour proposer une pareille mutilation, il faut pouvoir poser le dilemme : sacrifier le quart du corps, ou accepter une évolution fatalement mortelle. Pour la poser, il faudrait que le pronostic de ces tumeurs du squelette ou des parties molles fût solidement assuré (comme est celui d'un épithélioma atypique de la langue ou du col utérin) ; or il ne l'est pas dans nombre de cas, celui des chondromes notamment. Dans ces cas force est de prendre une solution opportuniste, critiquable peut-être, mais qui à quelques chances de gagner la partie.

C'est ce qu'a fait M. Alain Mouchet, que je vous propose de remercier de son intéressant envoi.

M. **Desmarest** : Le rapport de M. Moulonguet m'incite à verser aux débats une observation qui rappelle par plus d'un point celle de M. Alain Mouchet.

Il y a sept ans, je fus consulté par un homme de quarante et un ans, porteur depuis deux ans environ d'une tuméfaction qui siégeait dans la région inguinale gauche et qui avait augmenté peu à peu de volume.

Quatre ans auparavant, des douleurs étaient apparues chaque fois qu'il faisait un effort, en particulier lorsqu'il jouait au tennis. Ces douleurs siégeaient dans la région du crural.

Six mois avant que je l'examine, le membre inférieur gauche avait brusquement augmenté de volume, mais, après deux semaines, cet œdème disparaissait sans aucune espèce de raison, comme il était venu.

Localement, je constatais, outre une légère atrophie des muscles antérieurs de la cuisse et des veines un peu dilatées, l'existence dans la fosse iliaque gauche d'une masse à convexité supérieure dont l'extrémité interne ne dépassait pas la ligne médiane et qui s'étendait en dehors sur la branche horizontale du pubis. La masse débordait en arrière sur la face postérieure du pubis. De consistance dure, totalement indolente, elle soulevait l'artère fémorale dont les battements étaient aisément perçus au-dessous d'un revêtement cutané normal.

L'examen radiologique rappelait celui qui vient de nous être présenté. La longue évolution ne permettait pas de penser qu'il s'agissait d'un sarcome.

Par une incision parallèle à l'arcade, il me fut facile de découvrir une tumeur arrondie, d'aspect blanchâtre, présentant une consistance élastique. Cette tumeur du volume d'un gros œuf de poule était recouverte par le muscle psoas iliaque. Elle se laissait contourner par le doigt. Libérée de ses connexions musculaires, elle présentait une certaine mobilité transversale.

Il me fut facile de la détacher après en avoir dégagé la partie supérieure

et la partie inférieure ; mais, en dedans de cette masse, il en existait une seconde, plus interne, qui soulevait le paquet vasculaire et que j'enlevais par fragments.

L'insertion osseuse de la tumeur répondait à la branche descendante du pubis recouverte par le pectiné, elle siégeait dans la région du moyen adducteur. C'est en ce point qu'il me fallut, au maillet et aux ciseaux, désinsérer la tumeur. L'ensemble de la masse enlevée avait le volume d'un poing d'adulte. Son aspect nacré était celui d'un chondrome ; mais j'eus l'impression que l'ablation n'avait pas pu être complète, qu'en dehors et en dedans, il restait quelques parcelles de la tumeur.

Examen histologique fait au laboratoire d'anatomie pathologique par le professeur Leroux : chondrome particulièrement riche en cellules cartilagineuses et présentant en quelques points des traces de métaplasie ostéoïde.

Comme l'a dit M. Moulonguet, aucun test microscopique de malignité n'existant en matière de chondrome, le pronostic devait être réservé. Je ne fus donc pas surpris de revoir mon malade, cinq années après son opération, avec une nouvelle masse chondromateuse plus volumineuse que la première. Je l'opérais à nouveau et je fis une excision aussi étendue que possible.

Mais je ne crois pas avoir dépassé les limites du mal, de sorte que je comprends très bien, sans oser m'y rallier, les raisons qui peuvent, dans de tels cas, plaider en faveur d'une résection inter-ilio-abdominale.

Mais la gravité de l'opération comparée à l'évolution lente des chondromes ne permet d'envisager une telle mutilation qu'avec de grandes réserves.

M. **Moulonguet** : Je remercie M. Desmarest de sa contribution à l'étude des ostéo-chondromes. Je crois que son observation confirme mon raisonnement : s'il y a eu récidive locale, on peut penser qu'en opérant largement, sans voir la lésion et l'enlevant en vase clos, on aurait pu éviter la récidive. Or pour faire, dans de telles tumeurs, une opération large et pour pouvoir refermer, on est obligé d'employer l'amputation interilio-abdominale.

J'ai dit ce que je pensais de notre position actuelle, mal renseignés par l'histologie, devant la lourde décision à prendre de cette intervention.

---

## DISCUSSION EN COURS

### *A propos du drainage (fin de la discussion),*

par M. **G. Métivet.**

J'avais cru devoir vous entretenir du drainage pour essayer de souligner l'importance que de nombreuses techniques chirurgicales modernes lui accordent; et pour montrer que : drains, d'une part; mèches ou « Mikulicz », d'autre part, ne sont pas interchangeables, leurs modes d'action étant essentiellement différents.

Les interventions de mes amis Ameline et Rouhier ont limité le débat

au drainage de la cavité péritonéale. Je les remercie de m'avoir offert l'occasion de préciser ma pensée sur ce point.

Je dois d'abord discuter longuement les arguments d'Ameline, malgré toute l'amitié que j'ai pour lui.

1° S'il n'était un peu impertinent de formuler quelques critiques en matière de chirurgie d'urgence, on pourrait dire que l'observation qu'il nous apporte nous ménage quelques surprises. Relisons-la :

Homme, trente et un ans. Péritonite généralisée, probablement appendiculaire. Incision iliaque droite ; flots de pus. L'appendice n'est ni vu, ni recherché. Un drain et une mèche entourée de cellophane dans le Douglas : un Mikulicz dans la fosse iliaque. Un crin double en 8 pour rétrécir l'incision. Décès en quarante-huit heures.

Et l'on trouve à l'autopsie :

Un drain partiellement bouché et une collection de 200 à 300 c. c. de pus dans le Douglas ;

Une collection séro-purulente dans le couloir colo-pariétal, au-dessus du Mikulicz ;

Une collection méso-cœliaque.

Pourquoi, en présence d'une péritonite généralisée, n'avoir pas suivi les conseils des rapporteurs du Congrès français de Chirurgie de 1911 (MM. Hartmann et Témoin) et n'avoir ni cherché ni traité la cause de la péritonite : en l'espèce, un appendice gangrené et perforé occupant la fosse iliaque droite ?

Pourquoi, si l'on doutait de l'efficacité du drainage, ne pas avoir refermé le ventre, laissant au péritoine le soin de s'essayer à résorber le pus ?

Pourquoi avoir placé un Mikulicz pour drainer une vaste collection purulente ? Il est tout à fait normal qu'une rétention se soit produite au-dessus de lui.

Restent les drains du Douglas qui semblent n'avoir été d'aucune utilité. La mèche entourée de cellophane n'a pas drainé par capillarité ; cela n'est pas fait pour nous surprendre. Mais pourquoi le drain tubulaire n'a-t-il pas fonctionné ? Il est grêle, placé « plutôt sur la face latérale droite du rectum ». Une de ses ouvertures latérales est bouchée ; l'autre est donc perméable. Si l'extrémité du drain avait été dans le fond du Douglas, si des aspirations fréquentes avaient été faites par ce drain, on peut être certain qu'aucune rétention purulente n'aurait pu se faire dans le fond du Douglas. Je suis parfaitement d'accord avec Ameline et les rapporteurs du Congrès français de Chirurgie de 1927 (MM. Cadenat et Patel) pour dire : « L'étude physique du drainage montre que l'évacuation de la totalité des liquides septiques renfermés dans la cavité péritonéale est absolument impossible, qu'il s'agisse de drainage tubulaire ou de drainage capillaire. L'un et l'autre évacuent des *zones limitées* du péritoine. » D'où la nécessité de multiplier le nombre des agents de drainage. Qu'aurait-on pu faire dans le cas rapporté par Ameline ? Probablement : enlever d'abord l'appendice, puisqu'il n'était pas noyé dans un plastron circonscrit. Puis pratiquer trois incisions de drainage, une sus-pubienne et une dans chaque fosse iliaque. Glisser un drain, plongeant dans le Douglas, par l'incision sus-pubienne. Et, par chacune des incisions iliaques, introduire deux drains : l'un allant au fond du Douglas, l'autre remontant dans le couloir colo-pariétal. En mobilisant ces drains

matin et soir, en faisant de l'aspiration au travers d'eux, on aurait sûrement évité l'abcès pelvien et la collection colo-pariétale. Et l'abcès méso-cœliaque aurait pu être incisé plus tard, si le malade avait survécu.

2° Ameline nous dit ensuite « qu'un drain intrapéritonéal qui draine encore quelque chose, à dater du troisième jour, fait preuve d'excellente composition ». Je lui accorde volontiers qu'un drain *inutile*, placé dans un péritoine sain, ou traduisant une légère irritation par un épanchement séreux, cesse très rapidement de fonctionner. Mais généraliser la formule qu'il nous donne est grave. Cette année, dans mon service de Tenon, 2 malades ont failli mourir, victimes de cette affirmation. Il s'agissait de 2 malades atteints d'appendicite aiguë. Au troisième jour chez l'un, au cinquième jour chez l'autre, le drainage fut supprimé, sans doute parce que l'on pensait que « les drains ne devaient plus fonctionner ». La température est remontée, le péritoine a vivement réagi. Un nouveau drainage, maintenu douze jours dans un cas et seize jours dans l'autre, a permis de rétablir la situation. A la formule dangereuse que nous donne Ameline, il faut opposer celle-ci. Le drain fonctionne, et par conséquent est utile, tant que du pus s'écoule à travers lui. Cela dure parfois quelques jours et parfois quelques semaines. Il est impossible, à l'avance, de fixer la date à laquelle devra être enlevé le drain. C'est, petit à petit, en réduisant progressivement sa longueur et son calibre, que l'on peut, sans risque, arriver à le supprimer.

3° Nous savons — Mondor et Ameline nous l'ont rappelé — qu'un drain mis dans le Douglas peut être générateur d'occlusion et que la pose d'un drain inutile risque d'être dangereuse. Je pense qu'il est inutile de drainer le Douglas de tous les malades opérés pour ulcère gastrique perforé. Mais je crois qu'il est toujours utile d'explorer, par une courte incision sus-pubienne, l'état du petit bassin. Selon ce que l'on trouve, on drainera ou l'on ne drainera pas. J'ai pu guérir, par un large drainage sus-pubien, un malade opéré trente-deux heures après la perforation d'un ulcère gastrique et dont le Douglas renfermait plus de 1 litre de pus. Et j'ai vu mourir de péritonite, sans que les sutures gastriques aient lâché, un malade opéré d'ulcère perforé à la quatrième heure, et non drainé.

4° Ameline trouve que je suis sévère pour le Mikulicz. Comme tous les élèves de Lucien Picqué, j'en ai placé des centaines ; et je dois à ce mode de drainage la vie de nombreuses opérées. Mais si je place un Mikulicz pour isoler ou tamponner un foyer pelvien, je n'ai jamais compté sur lui pour drainer une collection purulente. Je sais trop, comme Ameline, que s'est alors « le plus bel agent de rétention purulente qu'on puisse rêver ».

5° Ameline ne croit pas au rôle protecteur des mèches placées au contact des sutures intestinales douteuses. Et il plaint les « pauvres opérateurs qui assistent, sans avoir touché à la mèche, à la fistule stercorale du septième jour ». Et moi, je ne plains pas les opérées qui font une fistule intestinale au lieu de faire une péritonite généralisée. Et puis, si la mèche est génératrice de déhiscence des sutures, comment expliquer que puisse se fermer spontanément, sous une mèche, un ulcère perforé imparfaitement oblitéré ? Mais je suis tout à fait d'accord avec Ameline pour laisser sans drain ou mèche les sutures gastriques ou intestinales « qui donnent toute satisfaction ».

6° Ameline fait allusion aux travaux de M. Ombrédanne. M. Ombrédanne nous a rappelé qu'il ne fallait pas confondre irritation séreuse du péritoine et péritonite généralisée. Et aussi : que l'on peut enlever un appendice enflammé, étancher le pus qui l'environne, et refermer le ventre sans drainage. Mais nous savons, depuis la longue discussion qui a eu lieu ici en 1920 — et des échos venus de Sociétés chirurgicales de province nous l'ont redit — quels désastres peuvent succéder à la fermeture, sans drainage, de l'abdomen, après appendicectomie pour appendicite sévère.

7° Malgré les bienfaits du drainage, je pense comme Ameline, que nous devons, sans nous lasser, être à l'affût des procédés thérapeutiques nouveaux qui permettraient de s'en passer.



Ma réponse à Rouhier sera brève.

Nous pensons tous les deux — et c'était en partie l'objet de ma communication — qu'il faut différencier le *drainage* des collections qui doit se faire par *drains*, du *tamponnement* ou de l'*isolement* des foyers suintants ou septiques qui ne peuvent se faire que par *mèches* ou *Mikulicz*.

Contrairement à Rouhier, je place souvent un drain après mes interventions pour inondation péritonéale. En vingt-quatre ou trente-six heures au plus, je puis, par quelques aspirations, évacuer le sang résiduel et éviter la constitution d'une petite hématocèle qui met toujours plusieurs semaines pour se résorber.

Je n'ai rien à ajouter à ce que Rouhier a dit du Mikulicz et des mèches. Je draine par mèches, et exactement comme lui, certains foyers pelviens, ou les foyers résultant de cholécystectomies laborieuses. Et dans son mode de drainage des appendicites graves, au moyen de plusieurs mèches, j'ai retrouvé, presque inchangé, le mode de drainage par « compresses barrières » que j'ai appris de Lucien Picqué.



Ce que je vous ai dit du drainage, je le sais depuis plus de trente ans, depuis mon année d'internat passée chez Picqué. C'est lui aussi qui, le premier, m'a appris à opérer les appendicites à chaud et à réhydrater et rechlorurer mes opérés par d'abondantes injections de sérum artificiel.



Au terme de cette discussion, je me crois autorisé à inviter à nouveau les jeunes chirurgiens à méditer sur cette question du drainage. Qu'ils remarquent l'importance qui lui est accordée dans de nombreuses techniques modernes ; qu'ils songent toujours au mode d'action si différent du drain, d'une part, de la mèche ou du Mikulicz d'autre part ; et qu'ils se rendent bien compte que ces deux procédés de drainage ne sont pas interchangeables. Enfin, qu'ils n'oublient pas qu'en matière de drainage on risque moins d'être nuisible en pêchant par excès qu'en pêchant par défaut.

## COMMUNICATIONS

### *Crises d'épilepsie bravais-jacksonienne subintrantes d'origine traumatique ancienne. Intervention d'urgence. Ablation d'un gros bloc fibreux cicatriciel paraventriculaire. Cessation immédiate des crises,*

par M. **Daniel Ferey** (Saint-Malo), associé national.

Le malade qui fait l'objet de cette communication est un blessé de la guerre 1914-1918, âgé aujourd'hui de quarante-sept ans, atteint d'un éclat d'obus au niveau de la région frontale droite en 1915. Il est opéré dans un hôpital de l'arrière. Nous n'avons eu aucun renseignement sur l'opération. Guéri de sa blessure, il fait entre cette date et 1925 quelques accidents épileptiformes environ 3 à 4 par an. Réopéré en 1925 au Havre, on lui enlève une petite esquille fichée dans la dure-mère. Depuis cette date, il continue comme auparavant à faire tous les trois mois environ une crise d'épilepsie bravais-jacksonienne à type d'hémiplégie gauche.

Depuis le mois de mai 1941, c'est-à-dire vingt-six ans après sa blessure, pour la première fois, il fait trois crises d'épilepsie à quelques jours d'intervalle. Le 25 juin, une dizaine de crises dans la journée, il en a ainsi un nombre sensiblement égal tous les jours jusqu'au 18 juillet 1941. A partir de cette date, les crises deviennent subintrantes puisqu'elles surviennent toutes les *trois à quatre minutes* aussi bien le jour que la nuit. Notre ami le Dr Querneau, de Quimper, appelé en consultation, nous l'envoie d'urgence pour être opéré. Voici ce que nous constatons à l'arrivée du malade. Crises d'épilepsie bravais-jacksonienne prenant la face, le bras et la jambe gauche. Elles s'accompagnent de perte de connaissance pendant quelques instants, de morsure de la langue à gauche, mais il n'y a pas de perte d'urine ni de matières. La durée de la crise est d'environ trente à quarante secondes, une minute au plus et la perte de la connaissance de quelques secondes seulement, aussi a-t-il souvent le temps de mettre son pouce entre les dents pour éviter la morsure de la langue. Malgré toutes ces précautions toute la partie gauche de la langue est hachurée, en lambeaux. L'intervalle entre les deux crises étant très court, l'interrogatoire est très difficile, l'examen complet également. Tout au plus, peut-on constater entre les crises une *hémiplégie gauche complète*, avec paralysie faciale, Babinski gauche en extension.

On essaie de faire une radiographie de face et de profil, très péniblement d'ailleurs, tellement les crises vont se rapprochant. Sur le cliché le plus net, on ne trouve aucune trace ni d'éclat d'obus, ni d'esquille osseuse.

Nous intervenons le 25 juillet 1941. Le siège de la blessure est à l'union du frontal et du pariétal droit, à 2 centimètres environ de la ligne médiane. Volet cutané horizontal, esthétique. Libération prudente de la peau adhérente au pourtour de l'orifice osseux de trépanation ancienne (largeur d'une pièce de 5 francs à peine). Volet frontal droit de la largeur d'une paume de main, fait à la scie circulaire, que l'on *enlève complètement* et que l'on peut libérer sans ouvrir la dure-mère. L'os est conservé pendant la durée de l'opération dans du sérum physiologique. Voici ce que nous constatons. Sur la largeur d'une pièce de 5 francs, la dure-mère est d'une minceur extrême, presque transparente et paraît soulevée en ce point par un kyste. Ouverture du kyste qui est sous pression, liquide clair, ouverture et résection de la dure-mère, qui est très adhérente, exposition du cerveau.

Pendant toute cette préparation, le blessé fait crises sur crises, malgré deux gardénal injectables, faits une heure avant et au début de l'opération et une ampoule de morphine à 2 p. 100.

Nous explorons une région blanchâtre, résistante, au trocart de Cushing et nous constatons qu'elle s'en va dans la substance cérébrale en s'étalant. En effet, à 4 centimètres de profondeur de chaque côté de la petite cicatrice corticale, le trocart bute sur une masse dure, irrégulière, de la taille, nous semble-t-il, d'un

gros noyau de pêche. Après électro-coagulation ou pose de clips sur les vaisseaux, nous pénétrons dans la substance cérébrale, et pour amarrer la tumeur fibreuse, nous la traversons avec quatre aiguillées de soie qui vient nous faciliter grandement la tâche. Nous sommes ainsi conduits jusqu'à la corne frontale du ventricule droit que nous ouvrons. Au moment où nous enlevons la tumeur, libérée de toutes ses connexions avec le cerveau sain, les *crises d'épilepsie s'arrêtent.* Le cerveau qui était tendu, œdématié, s'affaisse, et il existe un grand espace entre ce dernier et la dure-mère. On remplace la dure-mère, malade sur une demi-paume de main, par une membrane d'amnios, suturée très soigneusement à la dure-mère. On replace le volet osseux qui s'emboîte très bien, sans aucune suture, et la peau est suturée comme habituellement, au fil de lin en un seul plan, en prenant largement de chaque côté de l'incision.

*Examen de la pièce.* — Ouverte en deux (elle présente le volume d'un abricot), la paroi est très épaisse, au centre existe un liquide légèrement trouble et l'on trouve, fiché par une de ses pointes dans l'épaisse coque fibreuse, une toute petite esquille osseuse.

L'évolution se fait simplement, sauf les deux premiers soirs, où la température monte à 40°2, mais avec un pouls à 120 bien frappé, bien régulier.

L'hémiplégie rétrocède avec une grande rapidité ; au quinzième jour, le blessé commence à marcher, seulement soutenu à gauche par une infirmière. Au bras et à la jambe, les mouvements réapparaissent très vite ; seule, au dix-septième jour, l'élévation du bras, l'abduction sont encore très pénibles.

La paralysie faciale a disparu.

A noter depuis son opération, surtout les dix premiers jours, une très grande émotivité, il pleure facilement. Le dix-septième jour, il marche tout seul et, le 20 août, il peut prendre le train et rentrer à Douarnenez, simplement accompagné de sa femme. Nous avons, le 10 octobre 1941, reçu de ses nouvelles ; il n'a pas présenté une seule crise depuis son opération.

L'intérêt de cette observation réside dans :

1° La longue latence entre le traumatisme et les accidents suraigus, vingt-six ans.

2° L'opération d'urgence, malgré les crises subintrantes, qui nous obligeaient parfois à interrompre quelques instants le cours de l'intervention.

3° La cessation immédiate et complète de ces crises dès l'ablation du bloc cicatriciel intra-cérébral, la disparition très rapide de l'hémiplégie.

4° L'intérêt porte encore sur la différence de technique suivie pendant la guerre 1914-1918 et celle que nous avons pratiquée pendant la guerre 1939-1940. Tandis qu'en 1914, les chirurgiens étaient limités dans leur intervention du fait des moyens techniques qui leur manquaient, en 1939-1940, nous avons pu, grâce au perfectionnement de la technique neuro-chirurgicale, traiter nos blessés du cerveau d'une façon beaucoup plus satisfaisante.

Nous avons pu enlever largement non seulement les éclats métalliques, mais encore les esquilles osseuses, les caillots et surtout tout le tissu cérébral contus, déchiqueté et qui va souvent très loin, véritable « cône d'attrition ». Nous croyons que ce bloc fibreux cicatriciel, dont nous avons fait l'ablation, est justement la conséquence de ce tissu cérébral contus qui n'avait pas été enlevé et, pour cause, lors de la première opération.

M. **H. Welti** : L'observation de notre collègue Ferey est intéressante à un double point de vue.

1° Le ventricule latéral a été ouvert. Il s'agit là d'une manœuvre recommandée par Penfield car l'issue du liquide céphalo-rachidien réali-

serait des conditions favorables pour éviter la reconstitution du bloc fibreux cortico-méningé.

2° L'opération a été faite d'urgence en période de crises épileptiques subintrantes. Nous avons obtenu récemment un succès du même ordre dans le service de notre maître le professeur H. Mondor. Voici succinctement résumée l'observation de ce malade :

Un homme de trente-six ans reçoit un violent coup de poing sur le crâne au cours d'une rixe. Après une perte de connaissance de quelques heures, il reprend pendant deux jours ses occupations normales. Le troisième jour, un délire nocturne avec obnubilation progressive nécessite son transfert à l'hôpital. Cinq jours après le traumatisme des crises d'épilepsie bravais-jacksonienne font leur apparition. Localisées à l'hémiface et à l'avant-bras gauche, elles s'accompagnent de déviation de la tête et des yeux du même côté. Elles sont suivies d'hémiparésie faciale et de monoplégie brachiale gauches. Le signe de Babinski est positif du même côté. La nuque est raide. Le malade parle par moments, mais avec difficulté. Sa déglutition s'effectue normalement. Le liquide céphalo-rachidien est hypertendu (45 centimètres au manomètre de Claude en position assise) : clair, il contient de nombreuses hématies. Température, 38°2. Pouls, 60.

Le sixième jour, malgré de fortes doses de bromure et de chloral, les crises deviennent subintrantes. Un trou de trépan explorateur, pratiqué dans la région temporale droite, montre l'existence d'un hématome sous-dural et permet d'évacuer un verre à Bordeaux de sang liquide, poisseux et noirâtre. Il n'existe pas de fracture du crâne au niveau de la zone explorée.

Cependant, malgré cette intervention et la thérapeutique sédative, les crises d'épilepsie se répètent, se rapprochent et l'état du malade semble désespéré. Au cours d'une deuxième intervention, un grand volet fronto-pariéto-temporal droit est mobilisé. Grâce à cette large voie d'abord, il est possible d'évacuer non seulement le sang liquide, mais aussi d'importants caillots noirâtres qui compriment l'hémisphère et s'insinuent dans la partie inférieure de la région temporale vers la base du crâne. Le cerveau affaissé reprend sa place : aucune zone de contusion ne peut être découverte à sa surface.

Immédiatement les crises bravais-jacksoniennes cessent et malgré une poussée thermique à 39°8 avec respiration à 32 la convalescence est rapide.

Sept jours après cette deuxième trépanation, le volet ostéo-plastique, qui avait été provisoirement rabattu sur des compresses imbibées de lugol, est définitivement suturé. Deux crises épileptiques localisées au maxillaire inférieur surviennent dans les heures qui suivent cette suture : elles sont les dernières.

Cette observation, bien qu'elle concerne un traumatisé du crâne récent, mérite d'être rapprochée de celle de Ferey. Elle nous montre que, malgré leurs grands risques, les interventions pratiquées au cours de crises d'épilepsie subintrantes sont parfois seules susceptibles de sauver la vie des malades. Dans les cas, heureusement rares, où la thérapeutique sédative reste sans action, la trépanation, ainsi que Lecène l'a montré ici même, est indiquée.

## *Un cas de hernie diaphragmatique gauche étranglée,*

par MM. **Phélippes de la Marnierre** et **Yves Pouliquen** (de Brest).

Nous avons eu l'occasion d'opérer une hernie diaphragmatique relativement récente et demeurée muette jusqu'à l'apparition d'un étranglement qui en fut la première manifestation. Cette observation nous semble mériter d'être rapportée, car elle confirme les conclusions de M. Ameline qu'il a développées ici même le 9 juillet 1941.

Notre cas se rapproche beaucoup de celui qu'il a observé : même siège, même portion colique herniée ; aussi avons-nous cru devoir suivre sa technique et emprunter comme lui, en raison de ces conditions particulières, la voie thoracique pure pour la cure de la hernie.

Observation. — M. C... (Jean-Louis), âgé de vingt-six ans, entre à l'hôpital de Brest le 30 août 1941 avec un syndrome d'occlusion intestinale aiguë des plus nets datant de trois jours. En raison des conditions spéciales actuelles, nous ne pouvons voir ce malade aux rayons et pratiquons à l'anesthésie locale une incision

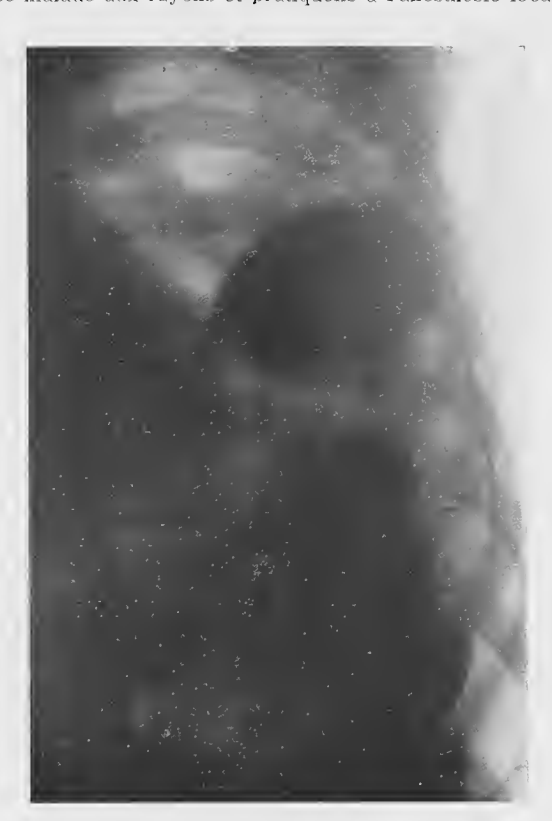


Fig. 1. — Avant l'opération.

iliaque droite avec iléostomie sur sonde à la Witzel. La débâcle intestinale s'établit normalement, les douleurs et les vomissements cessent et l'amélioration se poursuit.

Dès ce moment, l'hypothèse d'une hernie diaphragmatique est soulevée ; nous n'y avons d'ailleurs aucun mérite, le malade nous racontant qu'il avait été blessé le 12 juin 1940 par plusieurs éclats d'obus dont l'un, ayant pénétré au niveau de l'hémithorax gauche, au-dessous de la pointe de l'omoplate, n'avait pu être extrait.

Dès que l'état du malade le permit, un examen aux rayons fut fait après lavement baryté par M. le Dr Hubert, radiologue des Hôpitaux de la Marine. Il confirma le diagnostic de hernie diaphragmatique gauche, l'angle splénique du côlon étant situé dans le thorax et remontant jusqu'à hauteur de la 3e côte. La baryte passe difficilement au niveau du collet de la hernie. Nous avons pu, grâce

à l'amabilité du Dr Hubert, examiner le malade à la radioscopie afin de localiser exactement le siège de l'orifice diaphragmatique qui nous a paru assez externe pour indiquer la voie thoracique.

Des points de repère cutanés sont placés au niveau de la projection de l'orifice diaphragmatique et du point le plus élevé de l'anse herniée.



Fig. 2. — Avant l'opération.

*Première intervention* le 15 septembre 1941, consistant en une alcoolisation du phrénique gauche.

*Deuxième intervention* le 18 septembre 1941 après préparation habituelle. Anesthésie à l'évipan, puis au Schleich.

Résection sous-périostée de la 7e côte gauche dans la région axillaire sur une longueur de 15 centimètres. La plèvre pariétale est ponctionnée et on laisse le

pneumothorax s'établir doucement. Agrandissement de l'incision pleurale et mise en place de l'écarteur de Tuffier. Le jour est excellent, les mouvements du diaphragme gauche sont très limités. Le côlon est saisi à l'aide d'une pince en cœur et presque extériorisé il est entouré d'épiploon et n'adhère pas au poumon qui s'est rétracté. L'intestin est fortement adhérent sur tout son pourtour aux bords de la brèche diaphragmatique et l'intervention aurait été vraisemblablement impossible par voie purement abdominale.

Après libération de l'intestin au doigt et au bistouri, puis ligature de l'épiploon, l'orifice diaphragmatique est agrandi en avant pour permettre la réduction dans l'abdomen du côlon thoracique. Suture du diaphragme au catgut chromé par



Fig. 3. — Après l'opération.

points séparés. Fermeture de la paroi sans drainage. Aspiration de l'air par ponction postérieure.

Les suites opératoires furent marquées par une ascension thermique à 39°, 39°5 pendant trois ou quatre jours, puis à 38° pendant huit jours. La température revint ensuite à la normale. Sulfamidothérapie post-opératoire.

Deux ponctions pleurales ont permis de ramener une petite quantité de liquide sérosanguinolent dans lequel l'examen n'a pas permis de trouver de germes.

Avant sa sortie de l'hôpital, le malade est examiné aux rayons après lavement bismuthé. L'injection du côlon se fait normalement.

Le malade quitte le service guéri le 6 octobre.

Cette observation appelle peu de commentaires : elle montre d'une

part la possibilité d'obtenir un bon résultat sans baronarcose, elle plaide d'autre part en faveur de la voie thoracique qui, dans certains cas de hernie diaphragmatique bien déterminée, semble préférable à la voie abdomino-thoracique parce que moins traumatisante.

Nous avons cru devoir pratiquer l'alcoolisation préalable du phrénique comme le conseillent la plupart des chirurgiens qui se sont particulièrement occupés de la question.

Le pneumothorax a été bien supporté par le malade. Il nous semble cependant qu'il y aurait intérêt à faire établir celui-ci quelques jours avant l'intervention, comme il est classique de le faire dans les opérations pulmonaires.

La première manifestation de cette hernie diaphragmatique a été son étranglement, le malade n'ayant accusé auparavant aucune sensation anormale, aucun trouble intestinal.

L'étranglement d'une hernie diaphragmatique n'est pas une rareté. Notre maître et ami Jean Quénu, dans sa thèse classique, en cite 52 cas.

Hedblom, dans un travail relatant 467 cas de hernie diaphragmatique, trouve 149 étranglements.

Quel est le meilleur traitement à apporter à une hernie diaphragmatique étranglée ?

Cette question est discutée avec une grande compétence dans le rapport remarquable de 1935 de MM. Menegaux et Constantini.

Il semblerait logique au premier abord d'appliquer aux étranglements diaphragmatiques la même thérapeutique qu'aux autres hernies étranglées, c'est-à-dire la kélotomie. Mais il faut que l'état du malade permette une telle opération. De plus, les risques de sphacèle sont beaucoup moins à craindre dans la hernie diaphragmatique qu'au cours d'une hernie crurale ou inguinale.

Il est très rare d'une part de trouver une anse grêle dans une hernie diaphragmatique ; d'autre part l'étranglement est habituellement peu serré et l'anneau herniaire est formé par un muscle actif susceptible de se relâcher. La seule indication absolue d'intervention immédiate sur l'orifice herniaire est la présence dans l'étranglement d'une portion de l'estomac.

Chez notre malade en occlusion depuis trois jours il nous semble que nous ne pouvions faire que le minimum, c'est-à-dire une iléostomie à la Witzel, en remettant à plus tard la cure radicale de la hernie diaphragmatique.

Nous devons ajouter cependant que si un examen radioscopique immédiat nous avait permis de confirmer le diagnostic que nous n'avions fait que suspecter, l'alcoolisation du phrénique gauche aurait dû être faite en même temps que l'iléostomie afin de favoriser le relâchement du muscle et de diminuer la striction de l'intestin.

M. **de la Marnierre** : Je n'ai fait qu'une alcoolisation du phrénique et j'ai eu l'impression que le diaphragme était en partie paralysé.

Au point de vue de la voie thoracique, je suis de l'avis de M. Sauvé, et dans le cas que j'ai rapporté, je l'ai utilisée parce que je savais que seule une anse du côlon était herniée, qu'elle était interne et qu'on pouvait l'atteindre par cette voie. Mais il est certain que si plusieurs organes sont compris dans la hernie c'est la phréno-thoraco-laparotomie qu'il faut utiliser.

## *Dilatation aiguë gastroduodénale primitive,*

par M. **H. Laffitte** (de Niort), associé national.

Le 1er juillet 1941, nous sommes appelé auprès d'un homme de cinquante-sept ans pour un syndrome d'occlusion. Son médecin qui avait porté ce diagnostic le suivait depuis la veille pour des douleurs abdominales ayant débuté la nuit précédente. Ces douleurs avaient le type de coliques.



FIG. 1.

Elles étaient accompagnées de vomissements alimentaires. Aucun signe d'infection (pas de fièvre, pas d'accélération notable du pouls).

L'interrogatoire lui avait révélé, dans la journée qui avait précédé l'apparition de ces douleurs, l'existence de deux repas extrêmement copieux : plusieurs litres de boisson et une grosse masse d'aliments solides.

Dans la journée qui suivit, les vomissements devinrent bilieux et puis noirâtres, et le médecin traitant s'inquiéta en voyant en plus se constituer un ballonnement progressif de l'abdomen.

Quand nous le vîmes, nous fûmes frappé par trois choses : *son état général, son abdomen, ses vomissements.*

Le facies était anxieux et grippé, toujours pas de fièvre, le pouls était déjà à 115. L'arrêt des gaz et de matières n'était pas absolu.

Il vomissait souvent de petites gorgées de liquide noirâtre d'odeur aigrelette.

L'interrogatoire, en plus de la notion de ces deux gros repas occasionnels, révélait que ce malade, fonctionnaire citadin, très fatigué, avait demandé sa mise à la retraite anticipée et que très amaigri il était venu se reposer dans son pays d'origine. Il ne relatait aucune crise analogue antérieure. Il avait été opéré d'une hernie droite quelques années auparavant.

*A l'inspection*, on était d'emblée frappé par un abdomen très distendu. On



Fig 2.

constatait une saillie extrêmement marquée occupant la majeure partie de l'abdomen ayant l'aspect d'une sorte d'ovoïde, avec un grand axe dirigé de haut en bas et légèrement oblique de droite à gauche, s'étendant du pubis au sternum.

*La palpation* montrait un ventre relativement souple, sans contracture, sans point précis douloureux.

*A la percussion*, il existait une sonorité à timbre haut épigastrique, et une autre sonorité normale en cadre dans les flancs. On trouvait une large matité centrale. A la percussion appuyée, apparaissait un bruit de clapotis. Lorsqu'on prenait le bassin entre les deux mains et qu'on le secouait, on entendait un véritable bruit de succussion hydrique. Le toucher rectal ne montrait rien.

Devant un pareil tableau, *le diagnostic d'une occlusion* paraissait s'imposer, mais *laquelle?* L'inspection des orifices herniaires put nous faire éliminer l'idée d'un étranglement. L'iléus paralytique et biliaire semblait peu probable étant

donné l'absence totale d'antécédents. Le néocolique devait être éliminé par suite de l'absence de cadre distendu. Restait les lésions possibles sur le grêle et les volvulus du côlon. En fait, nous penchions pour un *volvulus du sigmoïde.*

Le malade fut transporté d'urgence à l'hôpital.

A son arrivée, on pratiqua une radiographie à vide, en position verticale. Elle montra deux niveaux liquidiens assez *haut situés* à droite. Mais au lieu de révéler un arrêt colique le lavement baryté montra, non seulement un cadre colique de *calibre normal*, mais encore *un transverse refoulé complètement vers le pubis*, par une masse semblant arrondie.

Le diagnostic était fait : il s'agissait d'un agent de compression sus-mésocolique donc *l'estomac.* Mais avions-nous affaire *à un volvulus ou à une dilatation aiguë?*

La montée progressive des phénomènes faisait plutôt pencher en faveur de la *dilatation gastro-duodénale.* C'est à ce diagnostic que nous nous sommes alors arrêté :

*Dilatation primitive, chez un homme amaigri, à la suite peut-être de deux repas copieux, peut-être favorisée aussi par d'autres causes.*

Une indication majeure s'imposa au point de vue thérapeutique : *vider l'estomac.* Ce qui fut entrepris sur-le-champ. Mais une première difficulté apparut rapidement quand nous eûmes l'impression que cette vidange était loin d'être complète. Après une évacuation de 2 à 3 litres, nous avions la certitude qu'il restait encore dans l'estomac une bien plus grande quantité de liquide. Devant cette sensation d'efficacité restreinte nous décidâmes d'intervenir.

On fit alors une rachi-anesthésie (percaïne, 12 c. c.) qui fut excellente. Pendant la rachi (que nous faisons toujours, le malade couché sur le ventre), on observa une évacuation nouvelle de 2 litres de liquide.

Incision sus- et sous-ombilicale. Découverte d'un estomac et d'un duodénum gigantesques du volume d'un ballon de Rugby contenant encore une quantité ballottante considérable de liquide.

On le vida entièrement en pressant de nos deux mains l'estomac. Mais une rapide exploration nous montra que l'estomac était retenu vers le pubis par l'intermédiaire du grand épiploon et du méso-côlon. Eux-mêmes étaient retenus par une *bride épiploïque* à l'orifice inguinal herniaire droit.

La section de cette bride permit de remonter l'estomac, et d'explorer la région sous-méso-colique. On vit alors que le duodénum 1, 2 et 3, à droite de la mésentérique supérieure, participait à la dilatation gigantesque (leur volume était celui d'un avant-bras). Le duodénum 4 était normal. Les jéjunum et iléon étaient d'un calibre très réduit (un crayon). En outre, le mésentère présentait des étoiles rétractiles situées à mi-chemin entre la racine du mésentère et son bord intestinal. La corde de la mésentérique supérieure écrasait littéralement le duodénum 3.

La mésentérique appuyait très puissamment le duodénum contre la colonne vertébrale et le doigt passé sous elle, avait beaucoup de peine à vaincre sa pression. Ce détail, d'ailleurs après un temps d'hésitation, nous décida sans grand enthousiasme à faire une anastomose duodéno-jéjunale. On espérait ainsi favoriser l'évacuation de cet estomac qui demeurait inerte, comme un chiffon mouillé, retourné sur les champs bordant le haut de l'incision.

Après cette opération, on remit le tout en place en rabattant l'estomac et le côlon.

Fermeture de la paroi en trois plans.

Le malade fut ramené dans son lit et subit le traitement habituel : sérum salé, ouabaïne, huile camphrée, éphédrine, adrénaline.

Les suites immédiates furent à peu près normales pendant trois jours, avec cette seule réserve que le pouls resta toujours aux environs de 110 et que le malade continua à évacuer incomplètement son estomac qui clapotait toujours. On dut lui faire des lavages d'estomac à plusieurs reprises.

Cependant les vomissements noirâtres reprirent et, le 4 juillet, le pouls s'accéléra, l'agitation et des sueurs froides apparurent et on vit brusquement son état général s'aggraver et le malade mourut dans la soirée.

Cette observation est intéressante, parce que d'abord elle constitue une rareté : *les dilatations gastro-duodénales primitives* ne sont évidemment pas très fréquentes. Autant on trouve des cas nombreux de dilata-

tion gastro-duodénale post-opératoire, autant les cas primitifs sont exceptionnels. De ce fait ils sont intéressants à envisager par suite du manque d'habitude que nous avons à les traiter.

En outre, cette observation confirme un certain nombre de points connus sur lequel Leriche, Lecène et Mondor ont déjà insisté.

D'abord *la question du terrain.* Il s'agissait d'un individu presque cachectique, très amaigri. Nous le vîmes déjà très affaibli, mais son état antérieur était loin d'être bon puisque, fonctionnaire, il avait demandé sa mise à la retraite.

Puis *l'élément étiologique :* cet homme avait pris deux repas très copieux la veille de ces accidents. On ne peut pas ne pas être frappé par cette coïncidence de date.

*Au point de vue clinique*, notre observation confirme également l'aspect habituel : ballonnement gigantesque, monstrueux, unique, progressif ; succession de vomissements d'abord alimentaires, puis bilieux, puis noirâtres.

Cette observation a permis de faire une *radiographie intéressante* qui montra d'abord deux niveaux liquidiens voisins (duodénal et gastrique) et surtout l'aspect caractéristique du refoulement du côlon transverse jusqu'au niveau du pubis. Cet aspect que nous n'avons jamais rencontré en exploration pour occlusion primitive ne peut être donné par aucune autre lésion, sauf peut-être le volvulus gastrique, dont nous ignorons les images.

Elle a permis de constater également une *lésion anatomo-pathologique ;* ceci est un point important, car les autopsies et les interventions sont loin d'avoir pu faire découvrir dans tous les cas un élément étiologique digne d'être retenu.

Cette forte bride épiploïque, attirant côlon transverse et estomac vers le bas de l'abdomen, a dû jouer un rôle capital. Il a fallu la sectionner pour mobiliser l'estomac. On put constater alors combien l'intestin grêle pelotonné refoulé par l'antre gastrique, tirait lui-même sur la mésentérique supérieure, agent final de l'obstruction totale et permanente.

Il semble bien que ce cas confirme l'opinion de Lecène sur la succession des phénomènes : 1° *réplétion d'un estomac déjà anormal, puis appui sur le grêle, enfin traction sur la mésentérique.* Le cercle vicieux est alors complètement établi.

Il a posé, en revanche, *un problème thérapeutique*, que nous n'avons résolu que très imparfaitement puisque nous n'avons pu sauver le malade. Notons que lorsque nous l'avons vu, il était très fatigué et l'on connaît le pronostic sur lequel insiste Mondor : lorsque les vomissements présentent un aspect noirâtre, il y a peu de chance d'arriver à guérir l'affection. Certes, l'on peut nous reprocher d'avoir eu un geste trop chirurgical.

Nous aurions peut-être pu nous contenter de lavages d'estomac. Mais nous avions l'impression très nette que ces lavages étaient loin d'être efficaces. Ils n'auraient pu faire autre chose que de diminuer la quantité de liquide sans vidanger totalement l'estomac.

Puisque nous pensions que le tube de Faucher n'était pas suffisant, il fallait explorer cet abdomen à la recherche d'un élément cliniquement indécelable. Nous en avons trouvé un : la bride et peut-être un autre dans la découverte des étoiles rétractiles mésentériques. Mais nous aurions peut-être dû nous contenter de la section de la bride. Nous avons dit la

pression considérable que la mésentérique supérieure exerçait. Comment supprimer pour les jours suivants cet obstacle sinon total, tout au moins très important. Nous ne croyions de légitime que la dérivation duodéno-jéjunale. Il était évident qu'elle ne portait pas au point déclive. Peut-être aurions-nous dû faire une aspiration continue duodénale : mais quel trajet à parcourir !

En tous cas, il reste à prouver que si l'anastomose a été peu opérante, elle a été vraiment nuisible.

De toutes façons, si cette observation apporte quelques satisfactions d'ordre pathogénique, clinique et radiologique, elle laisse intact le problème suivant : comment pouvoir arriver à évacuer un estomac distendu à l'extrême, sécrétant probablement à outrance, alors que la sonde gastrique ne semble pas avoir donné toute satisfaction ? Comment, en un mot, lutter contre cette paralysie, contre cette véritable « asystolie gastrique » ?

M. **H. Mondor** : Je crois que Laffitte n'a pas à s'excuser de n'avoir pas fait un diagnostic dont l'exactitude a échappé à presque tous les observateurs. Aux signes d'un ballonnement descendant, généralement inerte et à convexité sus-pubienne, si l'on savait rattacher le collapsus précoce, la soif vive, les efforts répétés et alternés de déglutition et de régurgitation, on pourrait penser à ces dilatations aiguës gastro-duodénales et chercher dans la radiographie des renseignements complémentaires dont nous venons de voir l'intérêt. A propos de l'examen radiographique, je déposerai, à l'occasion du procès-verbal ou plus tard, une belle observation de M. Maës (d'Abbeville) qui montre que la tension exceptionnelle du ventre, dans un drame abdominal, était le fait d'un pneumo-péritoine considérable, due à la rupture spontanée d'un estomac d'abord dilaté. De ces ruptures spontanées de l'estomac, j'avais, il y a quelques années, recherché les exemples et en avais recueilli plus d'une dizaine. Si Laffitte, avec un cas semblable à celui de Körte, n'a pas pu guérir son malade, c'est parce qu'il doit y avoir, au terme de ces distensions géantes, des troubles neuro-moteurs ou une sorte d'asystolie ou même ce qu'on a appelé une gastromalacie, qui expliquent certains échecs des anastomoses.

## *A propos de quelques cas d'embolies. Dosage du cholestérol,*

par MM. **Bréchot** et **Campagne**.

Nous avons observé l'an dernier dans un court espace de temps — un mois et demi — plusieurs cas d'embolies dont plusieurs mortels. Ceux-ci concernaient d'une part un fibrome et une appendicite, de l'autre plusieurs opérations d'urgence : occlusion, hernie étranglée, appendicite suppurée.

Pour plusieurs, aucune cause infectieuse n'étant apparente non plus qu'une infection générale grippale, nous nous sommes demandé si la carence actuelle en graisses n'était pas susceptible de déterminer des modifications humorales, des variations du cholestérol pouvant influencer le pouvoir antitoxique du sérum ainsi que le métabolisme de l'eau tissu-

laire. Nous avons pendant cette période fait doser le cholestérol chez 77 de nos malades.

Ce dosage a été fait par la méthode colorimétrique de Grigault qui donne le cholestérol total dont 1/4 est libre et 3/4 combinés dans le sérum sanguin.

1° Sur 48 malades non opérés et ne présentant pas de tares organiques, hépatiques en particulier, nous avons trouvé par litre :

| | GRAMMES |
|---|---|
| 8 fois de | 1,50 à 2 |
| 14 fois de | 2 à 2,50 |
| 22 fois de | 2,50 à 3 |
| 4 fois | Au-dessus de 3 |

2° Sur 29 malades opérés ne présentant également pas de tare organique particulière, nous avons trouvé :

| | GRAMMES |
|---|---|
| 1 cas | 1,10 |
| 1 cas | 1,53 |
| 9 cas | 1,75 à 2 |
| 9 cas | 2 à 2,50 |
| 7 cas | 2,50 à 3 |
| 1 cas | 3,25 |
| 1 cas | 3,40 |

Dans l'ensemble des cas opérés ou non opérés, cas concernant des malades âgés de quinze à soixante-dix ans, nous avons donc trouvé un taux de cholestérol anormalement élevé puisque, sur 77 cas, cinquante-six fois le cholestérol dépasse 2 grammes.

Dans les premiers jours suivant l'opération, la proportion du cholestérol est un peu diminuée, mais dans l'ensemble l'hypercholestérolémie demeure. Peut-on incriminer dans l'ensemble un peu d'insuffisance hépatique secondaire aux changements alimentaires et en particulier à la carence en sucre ?

Chez 3 malades emboliques nous avons eu les résultats suivants :

1° Une iléosigmoïdostomie ayant eu une embolie au cinquième jour présentait :

| | |
|---|---|
| Cholestérol | 1,53 |
| Urée | 0,40 |
| Temps de coagulation | 12 |
| Temps de saignement | 3 |
| Globules rouges | 3.750.000 |
| Globules blancs | 15.000 |

2° Une hernie inguinale ayant fait une embolie au quatrième jour avait :

| | |
|---|---|
| Cholestérol | 1,97 |
| Temps de coagulation | 12 |
| Temps de saignement | 2 1/2 |

3° Une hernie crurale étranglée avait :

| | |
|---|---|
| Cholestérol | 2,50 |
| Temps de coagulation | 6,30 |
| Temps de saignement | 5 |

Dans deux des cas où le temps de coagulation est augmenté, le taux du cholestérol dépasse la normale. Dans de nombreux cas où le cholestérol est augmenté, il n'y a pas eu d'embolies.

Je vous rapporte ces faits à titre documentaire. Peut-être pourront-ils un jour s'additionner avec d'autres pour permettre une appréciation plus complète de la valeur de la cholestérolémie.

---

## ÉLECTION D'UNE COMMISSION CHARGÉE DE L'EXAMEN DES TITRES DES CANDIDATS AUX PLACES D'ASSOCIÉS PARISIENS

MM. Robineau, Labey, Louis Bazy, Métivet, Gueullette.

---

*Le Secrétaire annuel* : M. G. Rouhier.

# MÉMOIRES DE L'ACADÉMIE DE CHIRURGIE

**Séance du 22 Octobre 1941.**

*Présidence de* M. Paul Mathieu, *président.*

## PROCÈS-VERBAL

La rédaction du procès-verbal de la précédente séance est mise aux voix et adoptée.

## CORRESPONDANCE

La correspondance comprend :

1° Les journaux et publications périodiques de la semaine.

2° Des lettres de MM. Basset, Oberlin, s'excusant de ne pouvoir assister à la séance.

3° Un travail de M. Ginestet (armée), intitulé : *Reconstitution du massif facial inférieur.*

M. Dufourmentel, rapporteur.

4° Un travail de M. Jean-Louis Lortat-Jacob, intitulé : *Trois cas de gastrectomie totale.*

M. Petit-Dutaillis, rapporteur.

5° En vue de l'attribution du prix Dubreuil, M. Antony Picquart (Avranches) dépose sur le Bureau de l'Académie son ouvrage intitulé : *D'un nouveau procédé d'arthrorise postérieure du cou-de-pied par greffon souple et incurvé. Technique. Résultats. Considérations biologiques.*

6° Une lettre de M. Fabre, pharmacien-chef de l'hôpital Necker-Enfants-Malades, invitant les membres de l'Académie à assister à la conférence de M. le professeur Régnier, qui aura lieu le 23 novembre, à 10 heures, à l'amphithéâtre de la Clinique infantile du groupe hospitalier Necker-Enfants-Malades, sur le sujet suivant : « Anesthésiques locaux de remplacement de la cocaïne ».

---

## PRÉSENTATIONS D'OUVRAGES

M. Thurel fait hommage à l'Académie de ses ouvrages intitulés : *Blessures cranio-cérébrales par projectiles* et *Traumatismes cranio-cérébraux.*

Des remerciements sont adressés à l'auteur.

*Publication périodique bimensuelle.*

## A PROPOS DU PROCÈS-VERBAL

### *L'action du sodium dans la réhydratation de l'organisme et la diurèse aqueuse,*

par MM. **Wolfromm** et **Merle d'Aubigné.**



Après tant d'intéressants travaux sur les traitements de rechloruration, on ne peut se défendre de l'impression que dans cette question l'on piétine un peu.

Ceci apparaît à propos des deux points suivants :

Ne s'exagère-t-on pas l'influence heureuse du chlorure de sodium dans la thérapeutique de l'occlusion intestinale ?

Les explications que l'on donne de l'action bienfaisante du chlorure de sodium ne reposent-elles point sur des bases erronées ?

I. La thérapeutique de l'occlusion intestinale n'a nullement été transformée par les traitements de rechloruration. En dépit de leur emploi, ne guérissent vraiment aujourd'hui, parmi les véritables cas d'occlusion intestinale aiguë, que ceux dans lesquels une opération opportune a été pratiquée au moment opportun.

Si le traitement de rechloruration permet d'atténuer les phénomènes toxiques, il reste un traitement palliatif bien inférieur au siphonage de l'intestin.

II. M. Binet a très justement indiqué que les malades auxquels convient le traitement de rechloruration sont des malades déshydratés et qu'il importe de réhydrater rapidement.

Mais qu'est-ce qui préside à la réhydratation, quand on administre du chlorure de sodium ? Est-ce le chlore ? Est-ce le sodium ? C'est sûrement le sodium. Maints travaux expérimentaux l'ont démontré.

Voici deux observations cliniques qui montrent, dans un premier cas, l'action antitoxique du sodium, dans un second cas, le rôle du sodium dans les mouvements de l'eau dans l'organisme.

Observation I. — Un homme de soixante-neuf ans, prostatique distendu, entre à la maison de santé le 2 avril 1941, en fort mauvais état. Il a, depuis le 29 mars, un hoquet qui ne le quitte pas et lui enlève tout repos. Drainage de la vessie par une sonde à demeure au ralenti. L'état ne s'améliore guère. Cependant la diurèse aqueuse est satisfaisante (plus de 2 litres par jour) ; l'urée sanguine n'est que de 0 gr. 33. Mais le rapport des chlores s'est abaissé à 0,46 avec 2 gr. 40 de chlorure globulaire (ou 1 gr. 45 de chlore globulaire) et 5 gr. 20 de chlorure plasmatique (ou 3 gr. 15 de chlore plasmatique. [Analyses de Mlle Lebert]). L'hypochlorémie est nette : non seulement le rapport des chlores, mais leur chiffre absolu sont abaissés. L'indication du traitement de rechloruration est formelle. Il est donc injecté au malade pendant deux jours du sérum salé hypertonique : l'état ne fait que s'aggraver ; le hoquet redouble, la fièvre monte. La situation devient tragique.

Il est alors administré au malade, par la bouche, 30 grammes de bicarbonate de soude par jour : en vingt-quatre heures, le hoquet s'arrête. L'état général du malade se transforme.

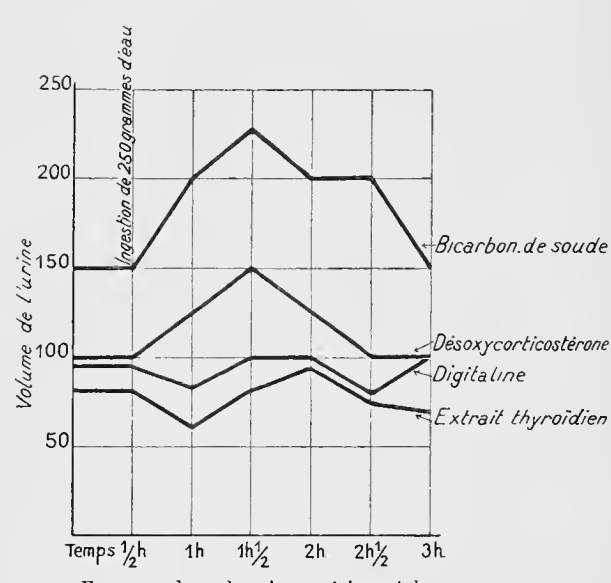
L'urée est restée à 0 gr. 33, le rapport des chlores est redevenu normal, le chiffre absolu des deux chlores s'est rapproché de la normale : R., 0,50 ; Chlorure globulaire, 2 gr. 90 ; Chlorure plasmatique, 5 gr. 70 (Chlore globulaire, 1 gr. 75 ; Chlore plasmatique, 3 gr. 45).

Le malade subit, le 19 avril, sans incident, une résection endoscopique de la prostate (Dr Wolfromm).

Ainsi, alors que tout semblait indiquer un traitement de rechloruration, celui-ci a échoué et la guérison a été due à un traitement d'alcalinisation qu'a suivi le relèvement de la chlorémie sans nouvelle administration de chlorures.

Obs. II. — Un malade d'une soixantaine d'années, atteint de rétention incomplète avec distension a, le 7 août 1941, une urée sanguine de 2 gr. 05 ; elle tombe progressivement à 1 gr. 45 le 12 août, à 0 gr. 75 le 20 août. Cystostomie le 21 août (Dr Merle d'Aubigné). Le 5 septembre, l'urée sanguine n'est plus que de 0,49.

On se propose de pratiquer le second temps de la prostatectomie vers le 20 septembre. L'élimination de phénol-sulfonephtaléine n'est que de 32 p. 100.




Epreuve de polyurie expérimentale
à la suite des quatre traitements successivement institués.

Elle paraît insuffisante. Il convient de relever la diurèse aqueuse du malade et l'on recourt successivement à 4 traitements, suivis chacun durant cinq jours. Au bout de chaque traitement est pratiquée, suivant la méthode du professeur Chevassu, une épreuve de polyurie expérimentale.

1° Un *traitement digitalinique*, dans l'hypothèse qu'une insuffisance cardiaque est, comme il arrive souvent chez les urinaires, la cause de cette insuffisance de la diurèse aqueuse. L'épreuve de polyurie expérimentale est mauvaise.

2° Un *traitement thyroïdien*, dans l'hypothèse qu'une insuffisance thyroïdienne est la cause de l'insuffisance de la diurèse. L'épreuve de polyurie expérimentale est encore mauvaise.

3° Un *traitement par le désoxycorticostérone*, dans l'hypothèse d'une insuffisance cortico-surrénale. Il y a une certaine amélioration de la polyurie expérimentale.

4° Un *traitement d'alcalinisation :* 30 grammes de bicarbonate de soude sont administrés quotidiennement par la bouche. L'épreuve de polyurie expérimentale donne des résultats bien meilleurs et le malade est jugé opérable.

Ainsi des quatre procédés utilisés pour relever la diurèse aqueuse, le traitement d'alcalinisation par le bicarbonate de soude a été de beaucoup le plus efficace.

C'est là une preuve clinique du rôle joué par les ions Na dans la réhydratation de l'organisme et dans le rétablissement de la diurèse aqueuse.

Ceci apparaîtra clairement sur les diagrammes ci-joints.

## RAPPORT

### *Ablation d'un diverticule duodénal pour troubles gastriques sévères rebelles au traitement médical. Guérison après intervention datant de cinq ans,*

par M. **A. Chauvenet** (de Thouars).

Rapport de M. Sylvain Blondin.

Les problèmes que posent les diverticules duodénaux ont été souvent abordés à cette tribune, et la belle observation que nous adresse M. Chauvenet mérite quelques réflexions.

Voici tout d'abord le résumé du cas de M. Chauvenet.

Une jeune fille de vingt-neuf ans, G... (Lucie), vient, sur les conseils du professeur Py, consulter le Dr Chauvenet pour des troubles gastriques datant de



Fig. 1.

plusieurs années, avec des périodes de crises séparées par des périodes de calme très relatif. Les douleurs affectent le type ulcéreux, sous forme de crampes, de brûlures survenant plusieurs heures après les repas. Le régime et les divers traitements médicaux n'ont pas soulagé cette malade qui, depuis quelques mois, a considérablement maigri, souffre presque continuellement et présente des vomissements alimentaires ou bilieux. L'épigastre est sensible à la palpation, mais l'examen clinique ne révèle pas d'autre signe anormal. Des radiographies sont pratiquées le 4 avril 1936 par le Dr Colas : elles montrent un certain degré de ptose gastrique ; à l'écran, on note une hyperkinésie antrale avec évacuation très rapide. Aucun signe d'ulcère duodénal. La 2e portion du duodénum est bientôt le siège de nombreux mouvements de reflux et de brassage, elle présente un point douloureux à sa partie moyenne, et, au bout de quelques minutes, est masquée en partie par une image opaque qui grossit de plus en plus, et qui constitue un volumineux diverticule. Examiné sous diverses incidences, ce

diverticule de la grosseur d'une amande, surmonté d'une bulle d'air, se projette totalement en arrière de la partie moyenne de $D_2$. Il est mobile à la palpation et accompagne les déplacements imprimés au duodénum. Sur des clichés, pris deux heures et six heures après l'ingestion de baryte, il est encore bien rempli et visible.

Devant la persistance des douleurs, M. Chauvenet intervient, le 5 mai 1936, sous anesthésie à l'éther. Voici ses constatations : « Incision médiane sus-ombilicale. Avant toute manœuvre d'exploration, on constate que la région antro-pyloro-duodénale est très rouge. Pas de périviscérite. On ne voit le diverticule ni sur la face antérieure du duodénum explorée facilement jusqu'à la fourche de la mésentérique, ni sur la face postérieure après décollement duodéno-pancréatique. *Duodénotomie sur la 2e portion.* On ne voit rien tout d'abord, puis on individualise facilement les deux caroncules. La sonde canelée explore la face postérieure du duodénum et parvient à s'engager dans le diverticule situé entre les deux



Fig. 2.

caroncules et un peu à droite d'elles. Une fine pince de Kocher est introduite dans le diverticule dont elle saisit le fond à 2 centimètres de profondeur. En la ramenant, on retourne le sac diverticulaire avec une aisance déconcertante. Section du diverticule à sa base et suture en 2 plans au lin de la tranche de section. Fermeture de l'orifice de duodénotomie en 3 plans au lin. Fixation du duodénum décollé par points séparés au catgut. Fermeture de la paroi en 3 plans sans drainage. » Les suites furent extrêmement simples. L'examen histologique du diverticule, pratiqué par le Dr A. Bonard, montre que la muqueuse a conservé son intégrité morphologique, et que la tunique musculaire est notablement amincie.

M. Chauvenet a pu suivre son opérée et, cinq ans après, en avril 1941, le résultat se maintient parfait, la malade n'a plus jamais souffert de l'estomac, et a retrouvé un excellent état général.

Ce beau succès, observé pendant cinq ans, me semble tout d'abord mériter d'être souligné. Mon ami J. Mialaret dans son importante thèse, que lui inspira notre maître commun J. Ch.-Bloch, demandait avec insistance des cas purs de diverticule opéré, sans lésion surajoutée, sans opération palliative ou complexe, et surtout des cas longtemps suivis, pour pouvoir affirmer le rôle du diverticule dans l'étiologie des troubles observés, pour légitimer en un mot le traitement chirurgical des diver-

ticules. « Dans l'ensemble, concluait-il, les résultats du traitement chirurgical nous paraissent médiocres et incertains. De telles réserves sont prudentes, peut-être sont-elles cependant excessives et après les cas publiés par Cunéo, P. Lecène, P. Duval, Moulonguet, Okinczyc, d'Allaines, entre autres, on est forcé, semble-t-il, d'admettre que l'exérèse du diverticule peut être indiquée et qu'elle peut amener la disparition durable des troubles. Comment interpréter ces succès, comment expliquer que l'ablation d'un diverticule sans lésions macroscopiques puisse assurer la guérison ? Il nous est impossible de répondre à cette question, et nous devons nous borner à enregistrer les faits.

Il est un deuxième point sur lequel je voudrais insister, car il me semble très important, c'est celui de la technique chirurgicale. Mialaret insiste très justement sur la gravité de certaines opérations, sur le danger de certaines recherches de diverticule à travers le pancréas, ou derrière le duodénum, et souligne le nombre des décès post-opératoires. La découverte du diverticule est souvent un temps très difficile, qui conduit soit à des incisions blanches, ce qui est prudent, soit à des recherches prolongées, graves et même meurtrières. Pour les diverticules de la face postérieure ou du bord interne, pour ceux surtout qui, périvatériens, siègent sur la deuxième portion, les difficultés sont bien plus grandes : c'est souvent après des manœuvres longues et délabrantes, à travers le pancréas, au milieu des vaisseaux, tout près des canaux biliaires ou pancréatiques, qu'on découvre le diverticule, qui parfois demeure introuvable. Il me semble que si l'indication opératoire est bien nette, si le diverticule est repéré radiologiquement avec précision sur le bord interne ou sur la face postérieure du duodénum, il faut être très prudent dans les temps de découverte. Si le décollement duodéno-pancréatique ne met pas en évidence le diverticule, il faut recourir sans hésiter à une duodénotomie. Bien plus qu'un temps de résection et de suture c'est au temps d'exploration et de découverte du diverticule, que sont dus les accidents graves sous la dépendance des dilacérations pancréatiques et d'ouverture de petits canalicules du pancréas, sans parler des blessures vasculaires. Par duodénotomie, qui peut être considérée comme une manœuvre bénigne, au contraire, ces dangers sont bien diminués. Quelques auteurs s'en sont servis avant Chauvenet : Mac Lean, Baumgartner, Lamare, Mac Gray, entre autres ont découvert ainsi des diverticules masqués. Il est bien évident qu'une fois le duodénum ouvert, il est indispensable de ménager soigneusement les deux caroncules et que la recherche est assez délicate. Après avoir repéré par une recherche attentive le collet diverticulaire plus ou moins large, on peut soit le disséquer sur le doigt introduit à son intérieur comme un sac herniaire, ainsi qu'a fait Mac Lean, soit de manière plus élégante le retourner dans la lumière duodénale, comme on invagine un diverticule de la vessie. Une disposition anatomique très souvent signalée rend ce retournement facile. On lit en effet dans les observations que l'isolement du sac est très aisé, qu'il semble être entouré d'une vraie bourse séreuse. Seuls des accidents inflammatoires de péridiverticulite empêcheraient cette invagination, ils semblent assez rarement constatés dans les comptes rendus opératoires. La résection du diverticule, la suture en deux plans de son collet, la fermeture en trois plans de la duodénotomie sont ensuite facilement exécutées. Les avantages de la duodénotomie nous semblent importants. Grâce à cette manœuvre M. Chauvenet

a pu opérer simplement et sûrement. Je vous propose de le féliciter de ce beau succès et de publier son observation dans nos *Mémoires*.

M. **Moulonguet** : Lorsque j'ai lu l'importante thèse de Mialaret, j'ai été troublé d'être compté parmi les très peu nombreux opérateurs qui avaient obtenu un bon résultat en traitant un diverticule duodénal. J'ai récidivé cependant et en ai opéré un autre depuis. J'ai revu ma malade récemment, bien portante et délivrée depuis cinq ans des troubles digestifs pour lesquels l'indication avait été posée.

Mais ce cas comportait une constatation instructive qui me pousse à en parler devant vous. Le diverticule du bord externe de la 2e portion avait une paroi très mince et j'ai eu l'impression qu'il n'était qu'une complication d'une dilatation duodénale que la radiographie comme les constatations opératoires démontraient nettement. Aussi, après avoir réduit le diverticule dans la lumière duodénale sans l'ouvrir et avoir reconstitué les tuniques séro-musculaires solidement sur ce sac invaginé, ai-je fait une duodéno-jéjunostomie de drainage du duodénum II.

Peut-être devrions-nous faire plus souvent attention dans ces cas à la stase duodénale. Je sais bien que tous les auteurs en parlent, Mialaret comme plus récemment Joublin, mais il est rare qu'on agisse comme il est logique de faire si l'hypothèse du diverticule de pulsion est exacte : c'est-à-dire traiter plus la stase que la hernie muqueuse secondaire. Mialaret n'en rapporte que deux observations (Basch et Moure). Pour ma malade, cette opération a paru heureuse, comme elle l'a été dans les deux cas que je viens de rappeler.

M. **Sénèque**: Dans le traitement des diverticules du duodénum, il est nécessaire de bien préciser par l'interrogatoire la nature des troubles présentés par les malades afin de dépister la possibilité de lésions associées au diverticule duodénal.

C'est ainsi qu'à la clinique de Vaugirard je recevais dernièrement un malade avec le diagnostic de diverticule de la 2e portion du duodénum et l'on apercevait en effet à la radiographie que possédait ce malade un diverticule indiscutable sur $D^2$ avec petit niveau liquide. Ce malade cependant, quand on l'interrogeait, racontait une histoire typique de syndrome ulcéreux ; dans ces conditions, je fis procéder à de nouveaux examens radiographiques qui permirent de découvrir l'existence d'un petit ulcère de la partie moyenne de la petite courbure associée au diverticule duodénal. J'ai opéré ce malade, et devant l'existence d'un ulcère calleux de la petite courbure je me suis contenté de pratiquer une gastrectomie sans toucher au diverticule duodénal. Si je n'avais pas attaché toute l'importance qu'il convenait à l'examen clinique, j'aurais pu être conduit à pratiquer l'ablation du diverticule en laissant persister l'ulcère et il est infiniment probable que dans ce cas le malade n'aurait pas été soulagé par l'ablation seule de son diverticule duodénal.

M. **Sylvain Blondin**: Je remercie M. Moulonguet et M. Sénèque des observations qu'ils apportent. Le cas de M. Chauvenet « dans sa pureté » sans ulcère associé, limité par la seule résection du diverticule, me semble prouver la valeur des opérations directes sur le diverticule, quand il peut être jugé comme seul responsable des troubles observés, et cela d'autant plus que la malade demeure guérie cinq ans après l'opération.

## COMMUNICATIONS

### *Opération de Coffey dans l'exstrophie vésicale,*

par M. **Marcel Fèvre.**

Le 26 octobre 1938 nous vous avions exposé les résultats de nos premières opérations effectuées selon la technique de Coffey dans des cas d'exstrophie vésicale. De nos résultats nous pouvions conclure que : « L'opération de Coffey est une intervention sérieuse, de résultats éloignés de valeur moyenne au point de vue absolu, mais dont l'effet est cependant très apprécié des intéressés ». Dans une communication, à la séance du 19 février 1941, Louis Michon abordait la question des opérations destinées à rétablir la continence vésicale et nous rapportait ses beaux résultats. Seule une partie de cette communication concerne l'exstrophie vésicale, en particulier le cas d'Edouard Michon, succès remarquable obtenu dans une exstrophie vésicale totale, la continence étant parfaite à la suite d'une intervention d'enroulement du droit interne autour de l'urètre reconstitué. A propos de cette observation Louis Michon conclut : « Nous croyons qu'il y a là une technique qui mériterait d'être utilisée car elle nous apparaît *a priori* comme de loin supérieure à la technique qui consiste à faire une double opération de Coffey et à enlever la vessie exstrophiée. »

La question est donc la suivante : devons-nous dans l'exstrophie vésicale recourir à des techniques analogues à celle d'Edouard Michon ou à l'opération de Coffey ? A propos du premier groupe de procédés nous écrivions en 1938 : « Ces opérations peuvent être entreprises chez les très jeunes enfants, et restent logiques à tenter avant d'en venir aux procédés de transplantation. » Nous les adopterions bien volontiers si nous pensions qu'elles puissent nous donner des résultats à peu près réguliers. Malheureusement l'expérience que nous en avons, a été pour nous fort peu encourageante. Le premier temps, celui de la fermeture vésicale, qui précède celui de la recherche de la continence nous a donné, pour une fermeture vésicale à peu près correcte, trois désunions presque totales. Nous ne savons pas si d'autres chirurgiens ont obtenu beaucoup mieux, mais nous avons dû pratiquer l'opération de Coffey chez des enfants opérés antérieurement, sans succès, après des tentatives de fermeture analogues. D'autre part, Louis Michon ne nous rapporte qu'un seul succès, tout à fait remarquable c'est entendu, celui d'Edouard Michon, et des résultats encourageants chez un garçon encore en traitement. Nous ne pouvons pas faire rentrer l'observation V de Louis Michon dans les exstrophies qui nous intéressent, puisqu'il s'agissait d'une exstrophie partielle, au vestibule, et que la paroi abdominale était fermée. Nous manquons donc de base pour savoir ce que donnent les statistiques intégrales d'essais thérapeutiques dans le sens de la double opération ayant pour but, dans un premier temps la fermeture de la vessie, dans un second le rétablissement de la continence. Nous serions très reconnaissants aux spécialistes s'ils pouvaient nous apporter sur ce

point une documentation précise, ce qui paraît possible, car, hélas, l'exstrophie vésicale n'est pas une malformation très rare.

De mon côté, je puis apporter maintenant de nouveaux documents sur les résultats obtenus par l'opération de Coffey. Nos 4 derniers cas sont vraiment encourageants puisqu'ils constituent quatre succès immédiats de la transplantation successive des deux uretères. A l'heure actuelle nous n'avons plus, lorsque nous opérons ces enfants, les mêmes angoisses que dans nos premiers cas. Mais nous avons abandonné le procédé de Coffey troisième manière (ouverture secondaire urétéro-sigmoïdienne sous l'action d'un fil transfixiant fortement serré), pour revenir à une opération du type de Coffey première manière (implantation directe des deux uretères, en deux opérations séparées, dans le côlon sigmoïde). Les suites opératoires ont été infiniment plus simples que dans nos premières observations, et les résultats sont vraisemblablement plus assurés, car se fier sur la nécrose pour obtenir un orifice d'abouchement large paraît vraiment aléatoire.

Rappelons d'abord nos anciens résultats :

Nous avions rapporté 4 cas, les trois premiers seuls comptant dans la statistique, l'observation du quatrième étant instructive, mais incomplète. Les trois premiers cas opérés par le procédé de Coffey (troisième manière) comportaient deux succès (les enfants ayant été suivis deux ans et demi, et neuf mois après la deuxième implantation urétérale), et un décès.

Le quatrième cas n'a pas été une catastrophe, mais c'est un échec. Il s'agissait d'un enfant opéré à l'âge de cinq ans, et pour lequel nous avions relaté les difficultés opératoires rencontrées, ce qui nous avait fait dire : « Nous pensons donc qu'en principe il faut, autant que possible, ne pas commencer ces implantations urétérales avant l'âge de six ans. » Ce sont les suites éloignées de cette opération qui nous ont fait renoncer à l'opération de Coffey, troisième manière, pour son opération première. En effet, l'ouverture par nécrose avait été tardive (neuvième jour), et les suites éloignées ont montré qu'elle n'était pas suffisante. Aussi l'enfant n'a-t-il pas subi la deuxième implantation, à cause du mauvais résultat de la première. Voici le complément de cette observation :

Obs. IV (*suite*). — L'enfant revient en mars 1939 pour la deuxième implantation. Son état général est bon, son urée sanguine à 0,35 p. 1.000. Mais l'enfant n'a qu'une ou deux selles par jour et l'uretère implanté paraît fonctionner très mal. Dans ces conditions, il fut décidé d'essayer de réimplanter ce même uretère par le procédé de Coffey première manière. Opération le 12 avril 1939 (opérateurs, Fèvre et Barcat) : « Réimplantation par le procédé de Coffey première manière de l'uretère déjà implanté auparavant. Cet uretère est dilaté. Il ne paraît pas suinter nettement une fois sectionné. » Les suites opératoires furent sans incident notable, mais l'intervention n'amena aucune amélioration de la sécrétion urinaire, le rein ayant probablement été détruit. Dans ces conditions nous pensâmes qu'il était sage de ne pas implanter le second uretère.

Ce cas est donc un échec, le sujet se trouvant dans le même état apparent qu'avant la première intervention, mais en réalité il n'a plus qu'un rein capable de fonctionner convenablement. C'est depuis ce moment que nous sommes revenus au Coffey première manière qui nous a donné satisfaction dans les cas suivants.

Obs. V. — L'enfant D... (Michel), six ans, entre dans le service du professeur Ombrédanne le 14 novembre 1938 pour exstrophie vésicale. Il s'agit d'une lésion typique, avec absence d'ombilic. Le gland est analogue à celui des épispades, les testicules sont en place. L'enfant ne souffre pas. Mais un problème se pose, celui de savoir la cause d'une incontinence anale de l'enfant : malformation ou manque d'éducation ? Une fois de plus, une quinzaine de jours suffit pour éduquer l'enfant à ce point de vue. L'opération était donc possible.

Intervention le 7 décembre 1938 sous anesthésie à l'éther (opérateurs, Févre et Mathey) : « Premier temps, côté droit : 1° Incision sus-vésicale (il n'existe pas d'ombilic). 2° Libération de l'uretére gauche depuis les vaisseaux iliaques jusqu'à la vessie, en gardant le tissu celluleux péri-urétéral. Section entre deux fils de soie. Iòdage des extrémités sectionnées. 3° Préparation du lit sigmoïdo-rectal. On veut le faire trés bas, mais sur le haut rectum se trouvent du tissu graisseux et des vaisseaux qui saignent. Force est de faire ce lit plus haut, franchement sur le côlon sigmoïde. 4° On essaie de faire la transfixion de la paroi en passant à travers une sonde intra-rectale, mais par trois fois la sonde se déchire lors du serrage du fil. On fait donc un point transfixiant simple traversant uretére et muqueuse, très serré. 5° Enfouissement de l'uretére sous un double surjet. 6° Fixation de la lèvre externe du péritoine devant le lit sigmoïdien de l'uretère (rôle de couverture et de fixation). 7° Fermeture de la bréche péritonéale. 8° Fermeture de la paroi aux crins perdus, en un plan. Crins sur la peau. L'opération a été conduite sans sonde dans les uretères. » L'ouverture de l'uretère eut lieu le sixième jour, après une période d'hyperthermie qui atteignit 40° le quatriéme jour. L'enfant eut dès lors en moyenne trois à quatre selles liquides par jour. L'urée sanguine était, avant l'intervention, de 0,35 p. 1.000. Elle n'atteignait que 0,28 p. 1.000 trois semaines aprés l'opération.

*Deuxième opération le 30 juin 1939* (opération Fèvre) : « Implantation du second uretère, côté gauche, immédiate, sans transfixion. Pour le reste, l'opération est menée suivant notre technique habituelle. Pas d'incident opératoire, mais intervention longue. Le premier uretére transplanté paraissait de calibre correct. » Suites opératoires avec une période fébrile et maximum à 39°5, durant une huitaine de jours. L'enfant continua à avoir trois à quatre selles liquides par jour. L'urée sanguine à 0,41 p. 1.000 avant l'intervention montait à 0,85 le troisiéme jour aprés, pour se trouver à 0,42 au moment de la sortie de l'hôpital. L'enfant sortait le 25 juillet 1939. Nous venons de revoir ce malade en parfait état en mai 1941, soit prés de deux ans après la seconde implantation. Il vient d'être opéré voici trois semaines de cystectomie muqueuse, avec succès.

Obs. VI. — L'enfant R... (Jean), six ans, entre dans le service du professeur Ombrédanne le 22 janvier 1936, pour exstrophie vésicale. L'urée sanguine atteignait le taux de 0,60 p. 1.000, mais aprés préparation du malade descendait à 0,26 p. 1.000.

*Première opération le 21 février 1936* (Févre et Prat) : On se proposait de fermer la vessie et de drainer par une sonde passant au périnée entre muqueuse et sphincter anal, pour créer à ce niveau un néo-uretère. L'intervention fut suivie d'une désunion totale au cours d'une varicelle.

*Deuxième opération pour éviscération intestinale* le neuvième jour aprés l'opération (opérateur, Gorecki). Guérison.

*Troisième intervention. Opération de Coffey, premier temps, le 12 octobre 1938* (Fèvre, Samain et Dicesco) : Les uretères étant difficiles à repérer (cystite hypertrophique), on ne place pas de sonde dans ces uretères, mais refoule la vessie avec une compresse pour éviter l'écoulement d'urine. Incision sus-vésicale (pas d'ombilic). Ouverture du péritoine et libération de l'uretère droit. Côlon sigmoïde court. Le plus bas possible repérage d'une bandelette et dissection musculo-muqueuse. Section de l'uretère entre deux ligatures. Transfixion de l'uretère et de la muqueuse rectale, en prenant point d'appui sur une sonde rectale. Second point transfixiant à côté du premier, ne prenant pas la sonde. Fermeture de la brèche sigmoïdienne, par un surjet, puis par points séparés en deuxième plan, au fil de lin.

Troisième plan de fermeture, en tapissant par le péritoine externe. Fermeture de la brèche pariétale. Crins dans la paroi. Fils de lin sur la peau. Les suites opératoires furent simples, la température n'ayant jamais dépassé 38°4. La sonde tomba le cinquiéme jour, et, dés le septième jour, l'enfant avait régulièrement quatre selles liquides. L'urée sanguine, à 0 gr. 38 avant l'opération, était à 0,30 vingt jours aprés.

*Quatrième intervention* (Févre, Chalochet, Dicesco) : « Libération de l'uretère gauche. L'uretère droit est sous-péritonéal, correct, non dilaté. Incision sur le côlon sigmoïde au-dessus de l'uretère droit. Mauvaise dissection en paroi mince. Ouverture muqueuse plus tôt que je ne l'aurais voulu. Implantation immédiate de

l'uretère sectionné et coupé en oblique. Deux points latéraux maintiennent l'uretère qui dépasse dans le rectum sur un demi-centimètre. Sutures de recouvrement en deux plans au fil de lin. Couverture par la lèvre externe du péritoine. Fermeture péritonéale. Paroi en un plan aux crins. » Les suites opératoires furent simples, la température n'ayant jamais dépassé 38°3.

*Cinquième intervention : cystectomie le 24 septembre 1940* (Fèvre, Joussemet) : 1° Cystectomie sous-muqueuse en enlevant la muqueuse vésicale seule pour ne pas ouvrir l'abdomen dont la fermeture pourrait être terriblement difficile. Hémostase. 2° Rapprochement, après décollement de la peau, d'un plan fibreux sous-jacent. 3° En bas, réfection d'une petite verge de la façon suivante : *a*) incision cutanéo-muqueuse, entre la muqueuse qui forme la paroi inférieure de l'urètre, la seule existante, et la peau ; *b*) enroulement sur sonde de ces bords muqueux disséqués pour refaire un canal. Ce tube muqueux est correctement refermé en regard des orifices des canaux éjaculateurs, mais l'est mal à son extrémité profonde, car nous n'avons pas gardé à ce niveau assez de muqueuse vésicale. 4° Rapprochement de la peau, qui, en bas, recouvre la face dorsale du néo-urètre (qui servira de voie spermatique) et laisse en avant passer le gland, comme celui d'un petit épispade. » Suites opératoires très simples. Réunion par première intention.

Nous avons eu de bonnes nouvelles de l'enfant récemment, près de deux ans après la double implantation urétérale.

Obs. VII. — M... (Marie-Louise), cinq ans et demi. Exstrophie vésicale. Echec d'un essai de fermeture vésicale par moyens autoplastiques. *Intervention* le 27 mars 1939 (Fèvre) : « Incision sus-vésicale, médiane. J'aurais voulu libérer l'uretère droit et l'implanter avec une collerette de muqueuse vésicale, mais petite hémorragie au niveau de la paroi, et je sectionne l'uretère à ce niveau. L'uretère, coupé en sifflet, est enfoncé de 1 centimètre dans le rectum et suturé à la muqueuse rectale par trois points prenant sa gaine. Pour le reste, technique habituelle. » L'émission des urines, dès le soir même, fut facilitée en plaçant une sonde intra-rectale. Un petit hématome s'évacua par l'extrémité distale de l'uretère. L'enfant présenta toujours un bon état général après l'opération, malgré quelques poussées de pyélonéphrite cédant aux désinfectants urinaires.

*Deuxième opération le 6 novembre 1940 :* La première implantation, qui date de plus d'un an, a donné un bon résultat. L'enfant a 7 ou 8 émissions par jour (selles liquides ou urine). L'urée reste au-dessous de 0,32. L'enfant souffre vivement de l'écoulement d'urine par l'uretère gauche, pleurant au moment des crises douloureuses. *Intervention* (Fèvre et Barcat) : « Implantation de l'uretère gauche. De nombreuses adhérences, un sigmoïde peu mobile, gênant pour l'intervention. Implantation directe de l'uretère suivant la technique habituelle, sans incident. Paroi aux catguts chromés. Au cours de l'opération, l'examen de l'uretère droit sembla le montrer un peu dilaté à sa terminaison, à moins qu'il n'ait attiré un cône d'intestin. »

Les suites opératoires furent remarquablement simples tant au point de vue général (la température n'ayant jamais dépassé 38°) qu'au point de vue urinaire. Mais l'enfant présenta une paralysie radiale transitoire, qui guérit en deux mois (compression du bras sur le bord de la table opératoire vraisemblablement). Bon résultat de la deuxième implantation.

*Troisième opération :* Cystectomie muqueuse et fermeture pariétale le 17 mai. L'enfant va bien.

Obs. VIII. — L... (Guy), sept ans. Exstrophie vésicale, pas d'ombilic. Urée, 0,26. *Première intervention le 16 novembre 1940* (Fèvre, Barcat, Rognon) : « Implantation de l'uretère droit. Procédé de Coffey première manière, en suivant notre technique habituelle. » Suites opératoires simples. La mère est satisfaite du résultat quelques mois plus tard.

*Deuxième intervention le 11 avril 1941.* Urée, 0,40. Opération (Fèvre et Arviset) : Implantation de l'uretère gauche suivant la technique habituelle, après libération de quelques adhérences épiploïques. On choisit un segment dilaté de l'uretère pelvien pour pratiquer la section, en oblique, de l'uretère, pour obtenir le plus large orifice d'implantation possible. » Les suites operatoires, d'abord simples, furent troublées quelques jours par une poussée de température qui se termina

par un écoulement de pus par le rectum, comme si un petit abcès s'était ouvert dans le rectum. Puis tout rentra dans l'ordre.

L'enfant est opéré depuis trop peu de temps pour qu'on puisse apprécier le résultat éloigné.

Nous avons rapporté intégralement toutes nos opérations de transplantation urétérale. Les résultats sont encourageants, surtout avec la technique de Coffey première manière. En effet, nous comptons une première série de 4 cas avec 2 succès, 1 décès, 1 échec, le fonctionnement du seul uretère transplanté étant minime, puis une seconde série de 4 cas avec 4 succès.

Est-ce à dire que la transplantation urétérale soit la meilleure méthode pour le traitement de l'exstrophie vésicale ? Nous ne l'affirmons pas, mais nous aimerions voir rapporter des séries intégrales d'intervention, avec leurs échecs et leurs succès, par ceux qui préconisent d'autres méthodes. Dès lors nous pourrions juger des résultats immédiats en toute impartialité et nous engager dans la voie la meilleure. Il restera encore à apprécier ultérieurement les résultats éloignés pour juger de la valeur de ces différentes méthodes.

Notre conclusion sera la suivante : l'opération de Coffey, troisième manière, nous avait donné des résultats encourageants dans l'exstrophie vésicale chez les enfants ayant dépassé l'âge de six ans. Mais l'opération de Coffey première manière nous paraît préférable et nous a donné des résultats immédiats franchement bons. L'avenir nous dira si nous avons eu raison de persévérer dans cette voie.

M. **Heitz-Boyer** : Notre collègue Fèvre demande des résultats éloignés concernant les opérations plastiques ; je peux en apporter un, concernant un cas que j'ai pu suivre pendant six ans avec un succès très bon. Cette femme avait été opérée plusieurs années auparavant par Pozzi et constituait le cas qui lui avait permis d'établir et de décrire sa technique, qui chez ce sujet avait échoué ; cette femme, étant honteuse de son infirmité et ne voulant plus la supporter, vint nous consulter à Necker lorsque j'étais chef de clinique de mon maître Albarran. Après des essais expérimentaux sur le cadavre et le chien, pratiqués avec Hovelacque, qui était alors mon interne, je conçus une technique qui consistait à créer aux dépens de l'ampoule rectale une nouvelle vessie avec implantation dans la nouvelle cavité vésicale des deux uretères, la partie sus-rectale étant descendue et abouchée au périnée : cette technique a été décrite en détail dans le premier numéro du *Journal d'Urologie* en 1911 ou 1912 (1). Naturellement, c'est une technique complexe et qui offrira des dangers en principe plus grands que la simple implantation des uretères dans le gros intestin, suivant la technique de Coffey ; en revanche, elle satisfait plus l'esprit et chez ma patiente, elle donna un très bon résultat avec quelques péripéties, mais sans incident grave. La patiente retenait ses urines et j'ai pu, dans cette néovessie, pratiquer le cathétérisme urétéral d'un côté, le gauche je crois. J'ai suivi cette malade régulièrement jusqu'à la guerre de 1914, moment où elle se réfugia dans le Sud-Ouest, et depuis je n'en ai plus eu de nouvelles. Cela faisait donc un cas

(1) Heitz-Boyer et Hovelacque. Création d'une nouvelle vessie et d'un nouvel urètre. *Journal d'Urologie*.

ayant donné un bon résultat pendant plus de cinq ans et cela malgré que la patiente eût été opérée auparavant à trois reprises par Pozzi, sans succès et que son âge (elle avait presque vingt ans, quand elle vint me trouver) eût permis à des lésions rénopyélo-urétérales de s'installer, à la fois mécaniques et infectieuses.

Cette technique que nous avions établie et réglée avec Hovelacque a été mise en œuvre au moins trois fois depuis ; une fois par Grégoire avec moi, une autre fois par le professeur Gosset, autant que je me rappelle et une quatrième fois par un de nos collègues de province dont le nom m'échappe maintenant.

Pour compléter cette communication, je vais essayer d'avoir des nouvelles de ces opérés.

L'opération de Coffey a été pratiquée une fois par Coffey lui-même dans mon service de Lariboisière et elle aboutit à un insuccès ; mais on sait combien il est toujours désagréable et difficile d'opérer dans un service autre que le sien.

M. **H. Welti:** Les observations rapportées par Fèvre sont particulièrement intéressantes. Les résultats éloignés de l'implantation des uretères dans le sigmoïde, suivant la technique de Coffey, semblent très satisfaisants. J'ai pu le constater à la clinique de Crile chez 2 malades qui nous furent présentées dix-huit et vingt ans après l'intervention.

M. **Fèvre :** La technique de M. Heitz-Boyer présente un avantage incontestable, car elle crée une nouvelle vessie, mais aussi un inconvénient, car elle est plus grave que l'opération de Coffey : celle-ci a donné des résultats éloignés convenables à longue échéance, comme je l'ai rappelé dans ma première communication.

## *Note sur le tubage à demeure dans les suites opératoires des opérations gastriques,*

par M. **R. Soupault.**

Au fur et à mesure que s'étend notre expérience du drainage continu de l'estomac au cours de certains états digestifs pathologiques, l'intérêt de cette méthode nous apparaît plus grand.

Dans notre communication d'il y a quelques semaines à cette même tribune (*Mémoires de l'Académie de Chirurgie*, **67**, n° 9, 1941, p. 200), nous avions surtout envisagé les circonstances de *l'occlusion intestinale* et ses diverses modalités. Depuis lors, plusieurs nouvelles observations sont venues confirmer notre impression.

C'est d'une nouvelle indication que nous voudrions vous entretenir aujourd'hui.

A *la suite des opérations gastriques* (gastrectomies, gastro-entérostomies, etc...), la pratique des classiques lavages d'estomac n'est plus, comme voici une dizaine d'années, systématique. Sur 31 gastrectomies par exemple, faites par nous depuis octobre 1940, (26 ulcères, 5 cancers),

dans 24 cas aucune espèce de lavage ni pré- ni post-opératoire ne fut nécessaire.

Il n'en demeure pas moins que cette nécessité peut parfois s'imposer par suite de certains incidents et malgré la répugnance des opérés et la fatigue qui en découle, au moins si le lavage doit être renouvelé plusieurs fois.

C'est ainsi qu'un suintement hémorragique au niveau des sutures, un spasme de la néostomie entraînant de la stase gastrique, une ébauche de *circulus viciosus* avec distension duodéno-jéjunale et reflux de liquide intestinal, complications rares il est vrai avec les techniques actuelles mais non pas exceptionnelles, entraînent rapidement un état d'abattement ou d'agitation, ou un clocher thermique, ou une accélération du pouls, ou la soif, la sécheresse des muqueuses, ou un hoquet intermittent ou des petites régurgitations, ou un léger ballonnement épigastrique, autant de symptômes qui, l'expérience l'a montré, cèdent le plus souvent à l'évacuation et au rinçage de la cavité gastrique.

C'est alors que, pour remplacer le *lavage d'estomac*, il est infiniment simple (et aussi peu pénible que possible pour le patient) d'introduire avec douceur à travers la narine, la sonde naso-pharyngée huilée, au lieu de faire déglutir le gros tube de Faucher.

Dès qu'elle arrive dans le bas-fond gastrique, à condition que le sujet soit en position demi-assise (et non pas couché, ce qui étale la nappe liquide), le contenu — gaz et liquide — sort parfois de lui-même ou même, s'il est en quelque abondance, jaillit par le pavillon de la sonde, comme dans l'observation de Capette ; à tout le moins se laisse-t-il aspirer par la seringue sans la moindre difficulté. (Au cas de décubitus dorsal indispensable, comme par exemple *en cours d'opération*, l'extrémité de la sonde doit tout juste franchir le cardia, devenu le point déclive de la cavité.)

Le soulagement de l'opéré se manifeste à peu près immédiatement.

Il est intéressant et souvent utile de noter la qualité aussi bien que la quantité du liquide recueilli dont l'abondance est parfois surprenante.

Dès que la seringue — l'aspiration ayant lieu, par exemple, de demi-heure en demi-heure — ne retire plus rien, c'est que l'estomac est pratiquement vide et ne s'est donc plus rempli dans l'intervalle. Avant d'enlever la sonde, ne pas omettre de faire, deux ou trois fois, la contre-épreuve : laisser boire au sujet un verre d'eau et pomper celui-ci dans les minutes suivantes. Cette manœuvre, d'ailleurs, n'a de toutes façons que des avantages. Elle permet de calmer ce malaise qualifié parfois de supplice qu'est la sécheresse de la bouche et du pharynx, et cela aussi souvent que le souhaite le malade, surtout dans les cas que nous envisageons. Du même coup, elle réalise un nettoyage, renouvelé à volonté, des plaies que représentent les lignes de suture. Il n'est donc pas exagéré de dire qu'il faut *faire boire* le malade, et non plus seulement le *laisser boire.*

Mais ce n'est pas user encore de tous les avantages du procédé. La sonde peut et doit rester *à demeure* (ou avec de simples intermittences de quelques heures), pendant quelques heures et jusqu'à deux jours consécutifs, sans aucun inconvénient..

Le tubage prolongé, continu où discontinu, dans les suites proches des interventions gastriques de toutes sortes (perforation d'ulcère, G. E.,

gastrectomie pour ulcère, cancer, ou gastrite, etc.), a, en résumé, les principales indications suivantes :

A. *Savoir très exactement ce qui se passe à l'intérieur de la cavité gastrique :*

Y a-t-il ou non du liquide dans l'estomac (qui devrait être vide) ?

Quelle est la qualité de ce liquide (et de là souvent son origine ?) *Sang, liquide d'hypersécrétion* (réaction au tournesol), liquide bilieux de *reflux,* boissons en *stagnation :* stase, etc...

B. *Pallier par conséquent à ces anomalies :*

Soit en évacuant simplement le liquide et avec lui les gaz fréquemment abondants et dus parfois à une aérophagie réflexe et progressive, et en faisant ainsi cesser la distension douloureuse et nocive (on peut admettre qu'o*n possède grâce à cette méthode le traitement de la dilatation aiguë post-opératoire de l'estomac ainsi que, peut-être, celui de l'occlusion duodénale aiguë post-opératoire*) ;

Soit en introduisant les médicaments ;

Soit en lavant par le moyen des boissons réaspirées jusqu'à clarification complète.

(En cas d'hémorragie durable, il y a indice évident et donc indication à réintervenir sans perte de temps).

C. *Etre averti dès la reprise du transit gastrique normal.*

Dès le rétablissement physiologique des fonctions du haut-tube digestif, le liquide de sécrétion gastrique aussi bien que les boissons au fur et à mesure de leur ingestion, quittent l'estomac par l'anastomose devenue incontinente. La seringue ne parvient plus à rien ramener : désormais inutile, il ne reste plus qu'à l'enlever.

Voici quelques exemples de ces différentes applications.

Observation I. — P... (René), quarante-huit ans. Ulcus duodénal perforé, opéré à la *dix-huitième heure* avec contracture de bois généralisée ; température, 39°4 ; pouls, 130.

Mise en place de la sonde gastrique trans-nasale à demeure avant l'intervention. L'aspiration ramène une certaine quantité de liquide purulent, chargé de particules alimentaires.

*Opération :* Enfouissement simple, drainage du Douglas. Le tubage gastrique est laissé à demeure pendant trente-six heures. Dès après l'intervention, tous les quarts d'heure environ, on retire, par aspiration, un liquide noir verdâtre, très sale. On espace ensuite les prélèvements. A la quinzième heure, on fait boire de l'eau bicarbonatée (120 c. c. environ), qu'on retire aussitôt par aspiration. Au début, liquide très sale, qui se clarifie peu à peu complètement. Le mieux-être est instantané. La tension artérielle remonte de deux unités, la température descend, le pouls se régularise. On continue les lavages. Le calcul des boissons absorbées et du liquide retiré indique par soustraction l'évacuation de 500 c. c. de liquide gastrique en stase ou en reflux.

Le surlendemain, une partie seulement du liquide est repris, puis, à la fin de la journée, les boissons ne peuvent plus être réaspirées. La sonde est retirée. La polyurie se déclenche et, dès le troisième jour, le ventre est plat. Emission des gaz. Guérison.

Obs II. — H... (Paul), trente-six ans. Gastrectomie pour ancien ulcère pyloro-duodénal perforé. Enfouissement six semaines auparavant.

Le lendemain, pas de fièvre, mais gêne lourde au creux épigastrique ; sensation de soif intense, yeux cernés, sécheresse de la bouche.

La sonde trans-nasale est placée dans l'estomac ; on en retire 40 c. c. de liquide sale, fortement teinté, bilieux. L'opéré boit un demi-verre d'eau bicarbonatée ; on le retire aussitôt par aspiration ; il est plus clair. L'opéré est tellement soulagé

que c'est de lui-même que, les heures suivantes, il réclame les mêmes soins ; trente heures après l'opération, il estime que le liquide ingéré passe et retire sa sonde lui-même. Dès le lendemain (quarante-huit heures après l'opération), il boit à volonté, rend ses gaz, tandis que s'établit la polyurie.

Dans le cas particulier, la sonde a permis de parer à quelques accidents mineurs, peut-être de hâter l'évolution favorable des suites et, en tout cas, de soulager l'opéré.

Obs. III. — P... (Marcel), quarante et un ans. Gastrectomie large (Finsterer) pour gastrite hémorragique. Anesthésie régionale.

Le lendemain de l'opération, soit au bout de vingt-quatre heures, hyperthermie à 39°. Ballonnement, renvois et régurgitations de liquide sale, soif ardente. Mise en place de la sonde. On aspire aussitôt 500 c. c. de liquide marron, en grande partie sanglant. Puis, on pratique, toutes les deux heures, le rinçage de l'estomac en faisant boire de l'eau bicarbonatée, aussitôt réaspirée. De temps à autre, le malade boit une ampoule d'arrhémapectine.

Le deuxième jour, soit quarante-huit heures après, il n'y a plus de sang dans le liquide, qui est seulement légèrement bilieux.

Sensation de mieux-être. Tous les symptômes alarmants et pénibles disparaissent. Le soir même, l'aspiration ne restitue plus que des liquides propres tandis que l'opéré a l'impression que les boissons passent. La sonde est alors retirée. La fièvre est tombée à 38°. La polyurie se déclenche. Guérison.

Accidents hémorragiques au niveau d'un estomac à muqueuse très malade ; risques de complications hémorragiques et de rétention gastrique assez sérieuses et précoces, paraissant avoir été enrayés par la méthode.

Obs. IV. — B... (Georges), trente-quatre ans.

Je suis appelé auprès de ce malade, gastrectomisé six jours auparavant pour ulcus duodénal (Finsterer).

Deux jours après l'opération, un vomissement noirâtre ; depuis ce moment, aucun liquide ingéré ne passe ; tout ce qui est bu est ramené par la sonde naso-pharyngée et, entre temps, du liquide dit « porracé » (qui s'avérera d'origine duodénale) d'un volume de *plusieurs centaines* de centimètres cubes. Pas de rétention des gaz intestinaux ; abdomen parfaitement souple ; aucune douleur ; apyrexie. L'opéré a faim !

Diagnostic : obstruction au-dessous de la bouche par coudure mécanique.

Réintervention immédiate. Tendance à l'invagination du grêle dans l'abouchement gastrique et, en outre, l'anse jéjunale a été anastomosée dans le sens isopéristaltique, à l'inverse de Finsterer, ce qui explique le reflux duodénal et l'évacuation gastrique imparfaite. Réfection de l'anastomose. La sonde naso-pharyngée reste en place et, très rapidement, ne ramène plus que très peu de liquide. Au bout de vingt-quatre heures, les boissons commencent à passer. Guérison.

Ici, la sonde a permis de se rendre compte très rapidement du caractère mécanique des vomissements ; elle a, d'autre part, *entretenu* un état excellent chez ce malade ayant une obstruction jéjunale haute, et l'intervention, au sixième jour, généralement grave dans ces circonstances, a pu être aisément supportée.

Obs. V. — Mme D... (Renée).

Cancer de l'antre pylorique. Pyloro-gastrectomie avec anastomose de Finsterer. Anesthésie régionale.

Le surlendemain, bon état général, mais ballonnement abdominal assez important, diffus. Température, 38°8. Langue humide. Nombreux renvois gazeux sans régurgitation, quelques rares gaz intestinaux.

La sonde naso-pharyngée ne ramène ni gaz ni liquide. On fait boire quelques

gorgées de tilleul ; le liquide revient très légèrement souillé, mais en quantité qui ne dépasse pas celle des gorgées ingérées. Il n'y a donc *aucune stase gastrique ;* le ballonnement est uniquement intestinal, et probablement intestinal bas. On prescrit deux injections de prostigmine et des grands lavages intestinaux en va-et-vient. Abondante émission de gaz, déballonnement.

Le troisième jour, la température descend de 38°8 à 37°2, tandis que le taux des urines monte ; le ventre est plat ; le malade se nourrit. Guérison.

Il était difficile de savoir d'où provenait le ballonnement. Gastrique? Colique ? Le tubage par la sonde et les lavages de contrôle par déglutition ont très simplement permis d'éliminer l'étiologie gastrique et d'instituer aussitôt la thérapeutique d'évacuation colique.

M. **P. Brocq**: Il n'est pas sans intérêt d'appliquer l'aspiration continue dans certaines complications de la chirurgie gastrique. Au mois d'août 1941, j'ai adressé à la *Revue médicale française* un article sur cette question en collaboration avec mon élève François Eudel.

Outre les indications que vient de formuler mon ami Soupault, nous en avions noté quelques autres.

En particulier on peut utiliser avec profit l'aspiration continue à la suite d'une suture pour ulcère perforé lorsque les conditions anatomiques de cette suture ont été jugées mauvaises et lorsque par conséquent on a des doutes sur la solidité de l'obturation. L'aspiration en vidant le tube digestif de ses gaz et de ses liquides soulage la suture.

Le traitement de la fistule duodénale peut aussi tirer un grand profit de l'aspiration continue par une sonde dont l'extrémité est amenée dans la branche afférente de l'anse jéjunale anastomosée. Il est juste de rappeler que Santy et Mallet-Guy ont proposé (1937), dans ce cas, l'utilisation d'une sonde de Camus, mais ces auteurs ne mettaient pas en œuvre l'aspiration continue et, d'autre part, conduisaient le tube dans l'anse efférente. Néanmoins, à la suite de ces tubages, qui leur permettaient aussi d'alimenter les opérés, ils ont vu des fistules duodénales se tarir.

Signalons enfin que l'un de nous (François Eudel) a obtenu, chez une malade (qui portait une gastro-anastomose et une duodéno-jéjunostomie), la disparition des symptômes d'un « circulus viciosus » grâce à l'application pendant vingt-quatre heures de l'aspiration continue par une sonde introduite dans la branche efférente du jéjunum. Il ne s'agit là à notre connaissance que d'un cas isolé dont l'explication physiologique n'apparaît pas clairement.

M. **Jean Gosset**: En réponse à la demande de M. Brocq, je dirai quelques mots du cas que j'ai soigné avec Eudel.

Il s'agissait d'une malade opérée, il y a environ quatre ans, par M. le professeur P. Duval, pour ulcère duodénal. M. Pierre Duval avait fait une gastro-entérostomie et une duodéno-jéjunostomie. Cette femme présentait actuellement des accidents fébriles et des douleurs abdominales continues.

Je suis réintervenu avec l'idée qu'il existait peut-être un ulcère peptique. A l'opération, j'ai trouvé un ulcère duodénal cicatrisé avec sténose pylorique ; les deux anastomoses étaient larges et souples, mais il existait une périviscérite intense. J'ai borné mon intervention à la libération de multiples adhérences qui soudaient entre elles la majorité des

anses grêles. Je craignais fort l'apparition d'une occlusion post-opératoire précoce et pourtant la malade fut parfaitement bien pendant sept jours. Le transit gastrique et intestinal s'était normalement rétabli, je la croyais sauvée quand, le huitième jour, des vomissements apparurent. Des lavages gastriques furent sans effet et le dixième jour, devant l'aggravation des vomissements, le ballonnement abdominal, le déclin de l'état général, j'ai demandé à M. Eudel de placer un tube de Wangensteen. Non sans difficultés, la sonde parvint à passer par la gastro-entérostomie jusque dans l'anse jéjunale. La malade fut immédiatement soulagée ; le premier jour on ramena 3 litres de liquide sale, un peu moins le second. Le troisième jour, au matin, le liquide d'aspiration était peu abondant et clair, heureusement d'ailleurs, car la malade, très nerveuse, arracha elle-même sa sonde. Mais elle était guérie. Je l'ai revue tout récemment. Elle souffre encore, mais n'a pas présenté de nouveaux accidents occlusifs.

En résumé, occlusion tardive post-opératoire ayant résisté aux tubages gastriques et qui n'a été guérie que par l'aspiration jéjunale continue. Depuis lors, d'autres cas m'ont convaincu, comme M. Brocq, de la supériorité de l'aspiration duodénale continue sur l'aspiration gastrique intermittente qui, dans les occlusions, ne me paraît qu'un pis-aller.

M. **Soupault** : Je remercie Brocq d'avoir apporté son appui à cette modeste note. J'en suis d'autant plus encouragé à insister auprès de ceux qu'intéresse tout particulièrement la chirurgie gastro-intestinale, pour qu'ils aient recours au tubage gastrique à demeure quand les suites immédiates de leurs opérations gastriques présenteront quelque incident. Dès qu'ils seront familiarisés avec ce procédé de petite chirurgie, ils ne songeront plus à s'en priver.

En dehors des indications énumérées par Brocq, il y a encore les ulcères gastro-duodénaux perforés vus très tardivement et pour lesquels Noglé Oklechama conseille l'aspiration continue avec simple tamponnement.

Le cas particulier dont Jean Gosset vient de relater l'histoire, comportait une indication différente de celle dont je vous ai entretenus aujourd'hui. Nul doute ici qu'il ait été nécessaire de faire pénétrer la sonde bien au delà du pylore ; les faits l'ont prouvé.

Je saisis cependant cette occasion pour préciser que dans la méthode de l'aspiration continue du tube digestif supérieur (dite méthode de Wangensteen — mais il avait eu bien des précurseurs — Westermann en particulier) c'est une erreur que d'exiger que le sondage se fasse dans le duodénum. Je ne suis pas absolument convaincu, en effet, que ce soit indispensable ; et je suis absolument certain que dans un grand nombre de cas ce n'est pas réalisable, quand on a affaire en particulier à des malades atteints d'occlusion intestinale. Il suffit d'avoir une expérience personnelle des difficultés du tubage duodénal chez un individu normal (qui ont conduit certains spécialistes à concevoir une sonde à mandrin rigide) pour penser que les circonstances ne se prêtent pas facilement, en général, à faire *d'urgence* pénétrer une sonde au delà du pylore chez un sujet en occlusion aiguë ! Il ne faut donc pas se payer de mots, et mieux vaut admettre que *la plupart du temps* c'est l'estomac qu'on draine. D'ailleurs dans une occlusion du grêle, alors que les vomissements porracés témoignent d'une communication large entre l'intestin et l'estomac,

et d'un pylore incontinent, le résultat obtenu doit être sensiblement analogue.

Quant à la question de la succion continue au moyen d'un appareil aspiratif ou de l'usage de la seringue maniée par une infirmière, si mes préférences personnelles basées sur l'expérience pratique vont à cette dernière, c'est là une question de détail, et chacun choisira selon ses goûts.

## *Hypoprotidémie et cancer gastrique,*

par MM. **J. Gosset** et **Cl. Rouvillois**.

L'étude attentive des résultats des gastrectomies pour cancer démontre à l'évidence la gravité que revêt cette chirurgie dès que l'on étend au maximum les indications des exérèses. M. Papin rappelait encore récemment que dans la plupart des grandes statistiques la mortalité opératoire s'établit aux environs de 20 p. 100 (Finsterer, Anschütz, Mayo, von Eiselsberg-Ranzi, Ogilvie, Hartman, A. Gosset).

Les gastrectomies pour ulcère, qui offrent souvent des difficultés techniques plus grandes, ne donnant que 2 à 3 p. 100 de mortalité, on est en droit de se demander quelles sont les raisons d'une pareille différence. Résulte-t-elle surtout d'une diminution de la résistance générale des cancéreux ? C'est vraisemblable mais ce n'est que partiellement vrai ; il semble en effet que certaines complications locales s'observent avec une fréquence particulière après les gastrectomies pour cancer.

Ce sont avant tout les péritonites par désunion anastomotique : 80 p. 100 des morts relèveraient de cette origine dans la statistique de Sprung. Sur 16 péritonites, Payne trouve douze fois une désunion anastomotique et remarque que les zones de suture n'offraient aucune trace de début de cicatrisation.

Sur une série de 24 gastrectomies pour cancer, nous avons perdu 2 opérées, toutes deux après l'apparition d'une fistule gastrique. Pourtant la technique de suture avait été identique à celle qui, sur une série de 75 gastrectomies pour ulcère, n'avait jamais donné lieu à la moindre fistule duodénale ou gastro-jéjunale.

On sait par ailleurs depuis longtemps que les désunions pariétales avec éviscération post-opératoire s'observent surtout après des interventions sur le tube digestif supérieur et chez les cancéreux.

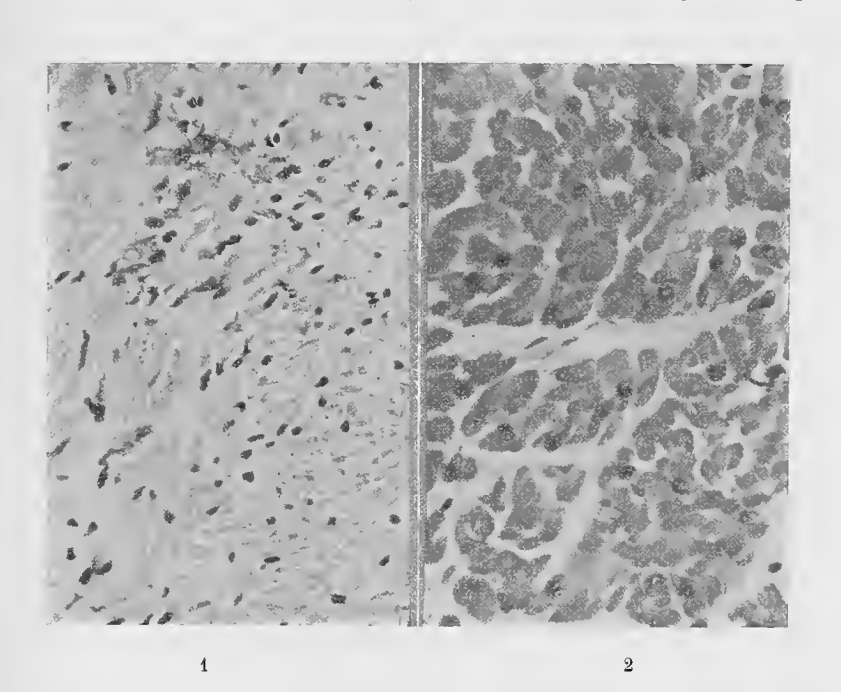
Ces différentes observations nous amenèrent à soupçonner que des altérations tissulaires pouvaient exister qui favoriseraient ces désunions.

Deux ordres de constatations semblent étayer cette hypothèse, d'une part des faits cliniques, d'autre part des résultats expérimentaux.

Au point de vue anatomo-pathologique, les chirurgiens ont depuis longtemps noté la fréquence d'aspects spéciaux des tuniques gastriques en cas de cancer. C'est surtout un épaississement de la couche musculaire que l'on retrouve loin de la lésion, en zone parfaitement indemne. Pour l'expliquer, on invoquait jadis une hypertrophie musculaire consécutive à la lutte contre la sténose pylorique. De fait, il ne s'agit pas d'hypertrophie mais d'œdème, œdème que l'on peut deviner macroscopiquement à l'aspect infiltré de la sous-muqueuse, à la friabilité de la musculeuse qui se laisse facilement couper par les sutures, œdème que l'examen his-

tologique confirme. Comme preuve nous vous soumettons deux microphotographies faites au même grossissement et que nous devons à l'obligeance de M. Ivan Bertrand. Il s'agit de fragments de musculeuse prélevés sur la tranche supérieure de deux pièces de gastrectomie, l'une pour ulcère, l'autre pour cancer. On voit l'œdème considérable qui gonfle et dissocie les fibres musculaires dans le second cas jusqu'à leur donner l'apparence de fibres musculaires striées.

Au point de vue humoral, les sujets atteints de cancer gastrique pré-



1 2

Microphotographies au même grossissement (I. Bertrand).
1, Musculeuse d'estomac ulcéreux. Zone saine. Protidémie, 79 p. 1.000.
2, Musculeuse d'estomac cancéreux. Zone saine. Protidémie, 55 p 1.000.

sentent souvent une hypoprotidémie marquée. On sait que le taux normal des prodides sanguins oscille entre 70 et 80 p. 1.000. Sur 9 cancéreux, Codounis (1) trouve sept fois des chiffres très abaissés compris entre 63 et 43. Sur 7 malades personnels, nous trouvons 1 protidémie à 77, 6 protidémies basses entre 65 et 55 p. 1.000. La préparation histologique précédente provient d'un malade atteint de cancer antro-pylorique et dont le taux pré-opératoire des protides sanguins était de 55 p. 1.000. Au contraire nos dosages, comme ceux d'Achard et Codounis, nous ont montré des taux normaux ou subnormaux chez la plupart des ulcéreux.

Un dernier point enfin : on sait, et de nombreux dosages personnels

(1) Codounis. *La protidémie et la pression osmotique des protides.* Masson, édit., Paris, 1934.

nous l'ont confirmé, que la baisse du taux des protides sanguins est une des manifestations de la maladie post-opératoire, manifestation constante, accentuée, prolongée (2). On l'observe aussi bien après des opérations gastriques qu'après la plupart des opérations abdominales. Tel cancéreux gastrique à protidémie pré-opératoire normale tombe à 58 au septième jour. Un ulcéreux parti de 83 tombe à 65 cinq jours après une gastrectomie. Une hystérectomie entraîne une chute de 75 à 68, une autre fois de 72 à 58. Il serait facile de multiplier ces exemples.

Voici nos constatations : fréquence de l'œdème des parois gastriques et hypoprotidémie qui s'accentue encore dans la phase post-opératoire. Ces faits prennent toute leur signification quand on les confronte avec les résultats de l'expérimentation physiologique.

On sait que les protides sanguins ont un rôle essentiel dans le maintien de la pression osmotique sanguine. L'hypoprotidémie provoquée par des saignées plasmatiques répétées, par la « plasmaphérèse », aboutit à une chute de la pression osmotique sanguine et à l'apparition d'œdèmes interstitiels, d'abord latents, puis cliniques. Mais bien avant que ceux-ci ne surviennent, on voit l'eau extra-cellulaire augmenter dans les muscles au fur et à mesure de la baisse des protides (3). Thompson, Ravdin et Frank donnent des images caractéristiques d'infiltrats œdémateux observés chez des chiens soumis à la plasmaphérèse (4). La plupart des auteurs admettent que le taux critique des albumines totales est aux environs de 55 p. 1.000 et celui de la sérine 25 p. 1.000. Par rapport aux rats normaux on constate chez le rat hypoprotidique un retard de cicatrisation des sutures gastriques et une diminution de la résistance à la distension gazeuse de l'organe (5). Mecray, Barden et Ravdin ont vu leurs chiens hypoprotidiques présenter des œdèmes de la sous-muqueuse, des cicatrisations lentes et difficiles, des perforations viscérales tardives (6). Inversement Clark a trouvé que chez les animaux recevant une ration protidique élevée, la prolifération fibroblastique était accélérée. Les études de Carrel sur les cultures de tissus confirment l'importance des protides dans la prolifération tissulaire et le rôle fâcheux de l'hydratation excessive des milieux.

On ne peut s'empêcher de tenter un rapprochement entre les œdèmes et les retards de cicatrisation consécutifs à l'hypoprotidémie expérimentale d'une part et les faits observés chez les cancéreux d'autre part. Un simple rapprochement, c'est tout ce que nous croyons prudent de faire. Les œdèmes et l'hypoprotidémie ne représentent probablement qu'un des facteurs de retard de cicatrisation parmi tant d'autres où les troubles du métabolisme général et hydrique, certaines hypovitaminoses, l'hypovitaminose C en particulier, tiennent sans doute une place importante.

Quoi qu'il en soit, il nous semble déjà possible de tirer des données expérimentales et cliniques que nous venons de rapporter un certain nombre de conclusions pratiques applicables à la chirurgie des cancers gastriques.

Les examens pré-opératoires devraient comporter systématiquement

(2) Blitstein (I.). *Revue Belge des Sciences Médicales*, **9**, 1937, p. 73.
(3) Mac Clure et Hinman. *Jour. Clin. Invest.*, **16**, 1937, p. 351.
(4) Thompson, Ravdin et Frank. *Arch. Surg.*, **36**, 1938, p. 500.
(5) Howes, Briggs, Shea et Harvey. *Arch. Surg.*, **27**, 1933, p. 846.
(6) Mecray, Barden et Ravdin. *Surgery*, **1**, 1937, p. 53.

un dosage des albumines sériques. On saura que certains malades très déshydratés auront parfois une protidémie apparemment normale et que ce n'est qu'après réhydratation que leur hypoprotidémie réelle se démasquera. On se rappellera que, dans ces cas, la rechloruration favorise ou aggrave considérablement la formation des œdèmes tissulaires et qu'il y aura sans doute lieu de préférer le sérum glucosé au sérum physiologique. Chez ces malades, l'épreuve d'Aldrich et Mac Clure permettra souvent de se faire une idée du degré de l'hydrophilie tissulaire.

Les transfusions pré-opératoires de sang total, s'il y a une anémie surajoutée, ou de plasma citraté, mériteront d'être largement employées.

Des protides devront être administrés de façon massive à ces malades par voie jéjunale ou rectale. Ravdin et Stengel ont pu faire disparaître des œdèmes et remonter la protidémie de 40 à 64 en treize jours dans un cas, rien que par administration rectale de peptones hydrolysées. Les traitements analogues que nous pratiquons actuellement à la Salpêtrière n'en sont qu'à leur période d'essai et nous ne pouvons encore apporter de résultats tangibles.

Au point de vue opératoire, nous insisterons sur un point important : il est prouvé que dans les tissus œdémateux la résorption du catgut est beaucoup plus rapide. L'emploi d'un matériel de suture non résorbable se justifie donc dans les gastrectomies pour cancer tant pour l'anastomose que pour la paroi.

Quant aux soins post-opératoires, ils revêtent une importance primordiale. Plus le taux initial aura été bas, plus la crise post-opératoire pourra, vers le huitième ou le neuvième jour, faire tomber le taux des protides au voisinage ou même au-dessous des chiffres critiques, ce qui favorisera au maximum les désunions. D'autres complications pourraient d'ailleurs être rapportées à ces poussées œdémateuses : c'est ainsi que Mecray, Barden et Ravdin ont signalé que l'hypoprotidémie s'accompagne d'atonie gastrique et provoque au niveau des anastomoses, en dehors de toute inflammation, un œdème qui peut les obstruer complètement. Ils rapportent un cas où dix-neuf jours après une gastrectomie par le procédé de Polya on s'aperçut que l'anastomose ne fonctionnait pas. Le taux des protides était de 51 p. 1.000. Ils interprètent ce fait comme celui d'un œdème de la bouche par hypoprotidémie. La restriction hydrique associée à des transfusions amena immédiatement l'anastomose à refonctionner. Ceci éclaire peut-être l'origine de certains cercles vicieux dont l'étiologie restait jusqu'ici imprécise. Surtout la distension gastrique qui peut en résulter soumet les sutures à une dure épreuve et favorise la désunion. C'est pourquoi, chez ces malades il faut, selon nous, suivre par des dosages la chute post-opératoire des protides, éviter de la favoriser par des administrations excessives d'eau et de chlorures, recourir sans crainte à de petites transfusions, instituer au plus tôt, par intubation jéjunale ou par voie rectale l'administration des protides et d'hydrates de carbone (180 à 200 grammes par jour), ces derniers apportant à l'organisme des ressources énergétiques suffisantes pour lui éviter de recourir à la destruction de ses propres réserves de protéines. Ces hydrates de carbone pourront aussi être administrés en partie par voie intraveineuse.

En conclusion, nous dirons que les malades atteints de cancer de l'estomac présentent souvent des hypoprotidémies qui, d'après les données de l'expérimentation, pourraient être à l'origine de certaines complications

post-opératoires qui aggravent le pronostic des gastrectomies. Sans prétendre trouver là une cause unique de la haute mortalité de ces interventions, sans sous-estimer tous les autres facteurs généraux ou techniques, nous croyons que la recherche systématique de ces déséquilibres et leur compensation pré- et post-opératoire pourront avoir des effets heureux.

M. **Soupault** : De la riche communication de Jean Gosset, je ne voudrais retenir que le point concernant le dosage des protéines post-opératoires. Je me livre moi-même à des recherches analogues, mais en me cantonnant aux cas des grands opérés (amputations du rectum, hystérectomies élargies, etc...). J'ai constaté en effet une chute très importante des protéines sanguines après ces opérations majeures. N'est-il pas permis, je ne peux m'empêcher de faire cette hypothèse, de voir là un élément complémentaire de rapprochement entre cet état post-opératoire et les états dits de choc ? On a déjà comparé la maladie post-opératoire au choc et il y a bien d'autres points de ressemblance, en particulier la déshydratation. Mais cette autre caractéristique du choc, l'évacuation des protéines hors du torrent circulatoire, se retrouvant chez les sujets étudiés, ces coïncidences ne peuvent pas ne pas être soulignées.

Je suis arrivé également aussitôt à cette sanction pratique que de tels opérés doivent être non seulement réhydratés (sérum sucré ou salé suivant les circonstances, mais plus souvent sucré) pour compenser les pertes en eau, mais encore ravitaillés en protéines au moyen d'injections intraveineuses de plasma, dont on trouve actuellement des ampoules toutes préparées et j'ai déjà pu, à quelques reprises, constater le bienfait de cette thérapeutique.

M. **Bréchot**: J'ai écouté avec attention l'intéressante communication de M. Jean Gosset.

Je veux simplement dire que dans les nombreux cancers gastriques que j'ai opérés, les œdèmes des parois stomacales m'ont paru essentiellement en rapport avec le volume de la tumeur et surtout avec l'importance des adénopathies. Celles-ci sont au maximum au niveau de la petite courbure et c'est là qu'est le maximum des œdèmes. Il n'en est pas de même au niveau de la grande courbure où les ganglions sont habituellement beaucoup moindres.

M. **Jean Gosset**: Je remercie MM. Soupault et Bréchot des remarques qu'ils ont bien voulu faire à propos de notre communication.

Je suis heureux que M. Soupault ait bien observé les mêmes hypoprotidémies que nous après des opérations majeures. Mais s'agit-il d'un phénomène de choc ? Il me paraît difficile de répondre à cette question. L'hypoprotidémie témoigne peut-être surtout d'une dilution sanguine, réaction de défense secondaire à la concentration sanguine du début. Personnellement je serais plutôt tenté d'y voir un phénomène de compensation qu'un phénomène de choc. Mais cette compensation peut avoir des conséquences nocives comme nous l'avons montré et je remercie M. Soupault d'avoir insisté sur l'importance des transfusions plasmatiques.

A M. Bréchot, je répondrai qu'il est, en effet, très difficile d'affirmer l'origine exacte de l'œdème gastrique. Les troubles de la circulation

lymphatique peuvent évidemment jouer un rôle. Mais j'ai cru remarquer que sur l'estomac l'œdème était généralisé. D'autre part, comment expliquer autrement que par une cause générale les altérations observées simultanément dans les tuniques gastriques et dans les muscles grands droits ?

## *Une observation de kyste vrai du corps pancréatique. Enucléation totale. Guérison. Considérations anatomo-pathologiques et thérapeutiques,*

par M. **R. Ducastaing** (de Tarbes), associé national.

Dans notre observation le diagnostic n'a été posé que pendant l'intervention, le kyste a pu être enlevé dans sa totalité, et les examens de laboratoire ont été particulièrement démonstratifs.

Observation. — Mme D..., cinquante-six ans, nous est adressée le 16 février 1940. Un mois auparavant, en soignant la malade, au cours d'une grippe, le Dr Courbin



Fig. 1.

a découvert dans la région épigastrique une tumeur complètement ignorée jusqu'alors. Aucune image radiographique nette (Dr Castets, 2 février) : elle paraît intéresser la partie supérieure de la petite courbure gastrique qui présente une image « en encoche » à grand rayon, avec aspect un peu « bâveux » de son profil. L'évacuation de la bouillie opaque se fait dans les délais normaux. Cet aspect fait craindre un processus néoplasique à point de départ gastrique, d'autant plus que la recherche des hémorragies occultes dans les matières fécales est positive.

Cette tuméfaction siège un peu au-dessus et à gauche de l'ombilic. Non rénitente, un peu douloureuse à la pression profonde, elle donne l'impression d'une masse infiltrée dans la paroi gastrique. Elle paraît peu mobile, et son volume est difficile à apprécier.

Troubles dyspeptiques assez vagues, un peu de pesanteur gastrique après les repas. Le seul symptôme un peu spécial est la faim douloureuse : la malade souffre parfois, la nuit, de l'estomac et doit se lever pour prendre une alimentation légère qui la soulage.

Depuis un an, elle a maigri : son poids, qui était de 60 kilogrammes, est tombé à 45 kilogr. 500.

Aucun antécédent pathologique.

Urines sensiblement normales. Traces d'albumine. Indican.

*Intervention :* Le 9 mars (avec l'assistance des Drs Courbin et Peyon), sous anesthésie locale, après injections sous-cutanées de scophédal. Laparotomie médiane. Estomac souple, dont la portion juxta-pylorique paraît refoulée en avant. Une masse rénitente fait une légère saillie derrière la partie inférieure du petit épiploon, au niveau du bord supérieur du vestibule pylorique. Décollement colo-épiploïque. L'estomac est relevé : on aperçoit alors faisant corps avec le pancréas une tuméfaction recouverte de nombreux vaisseaux, qui a tous les caractères d'un kyste. Incision du mince feuillet prépancréatique. Dissection minutieuse du kyste que l'on décolle progressivement avec le bec des ciseaux



Fig. 2.

courbes, en écartant les vaisseaux. Aucune ligature n'est nécessaire, sauf au niveau de la partie inférieure où le kyste s'implante sur le bord inférieur de la partie droite du corps pancréatique par un pédicule étalé. Quelques ligatures au catgut fin sur ce pédicule. Le kyste a creusé dans le tissu pancréatique une sorte de niche. Le pancréas (dont un fragment est prélevé au voisinage immédiat pour biopsie) est souple et d'aspect normal. Aucun suintement. Le méchage est jugé inutile, un simple drain est laissé au contact du pancréas. Fermeture en trois plans.

*Suites opératoires :* Normales. Température 38°5 le surlendemain de l'opération. Suppression du drain le cinquième jour. Paroi cicatrisée le onzième jour, et la malade quitte la clinique le 22 mars.

Examen des urines post-opératoires : rien d'anormal.

Le 11 mars, l'épreuve de la glycosurie alimentaire, pratiquée par le Dr Magnon, est négative.

Le 18 avril, l'état général est meilleur. La malade pèse 50 kilogr. 200. Les troubles gastriques ont diminué, les selles sont normales.

Revue le 31 janvier 1941, la malade, dont le poids est à 51 kilogrammes, n'accuse que quelques troubles dyspeptiques.

Les radiographies faites cinq semaines, puis trois mois après l'opération, ont montré la disparition de la déformation en encoche de la petite courbure. Le 22 avril, on voyait une image pseudo-diverticulaire de la petite courbure, due sans

doute à des adhérences. Le 10 juin, l'aspect radiologique de l'estomac était sensiblement normal.

*Examen du kyste* (voir photo). — De forme ovoïde, sa longueur est de 8 centimètres, sa largeur de 6 à 7 centimètres, son poids de 70 grammes. Sa paroi est souple, et paraît peu épaisse ; elle est sillonnée de nombreux filaments vasculaires.

*Examen du liquide* (Dr Carrère). — Coloration jaune verdâtre, consistance filante et visqueuse. Réaction alcaline légère au tournesol.

| | |
|---|---|
| pH | 7-2 |
| Albumine | 2 gr. 40 (par pesées). |
| Mucine | Traces indosables. |
| Sucre | 18 gr. 16 |
| Chlorures | 9 gr. 80 |
| Cholestérine | 0 gr. 46 |

Présence de trypsine (réaction de Mandelbaum).

Examen microscopique du culot de centrifugation : rares hématies, polynucléaires altérés pour la plupart et quelques mononucléaires dont les noyaux se colorent fort mal. A signaler quelques globules blancs ayant subi une véritable infiltration graisseuse ; quelques gouttelettes graisseuses libres dans le liquide et une vingtaine de grandes cellules à protoplasme très vacuolé qui paraissent être des cellules dégénérées (vraisemblablement cellules épithéliales).

*Examen histologique* (Dr Laurentier) [voir microphotographies]. — 1° La paroi du kyste est formée par des lamelles de tissu conjonctif et principalement par de longues fibres conjonctives accolées parallèlement les unes aux autres. On voit dans la paroi des coupes de capillaires et de lymphatiques.

En pleine paroi kystique, on note la présence d'îlots glandulaires certains avec lumière centrale, ils sont formés de cellules pyramidales et ont la forme d'acini pancréatiques.

2° Dans la lame fibreuse qui limite la cavité kystique, on note la présence d'un *épithélium continu.* Cet épithélium est constitué par une seule rangée de hautes cellules cylindriques.

3° L'examen du fragment du pancréas n'a rien révélé de pathologique.

Considérations anatomo-cliniques et thérapeutiques (1).

Anatomie pathologique. — Les kystes vrais du pancréas sont si rares qu'on a pu nier leur existence même (Lecène). En 1898, Körte ne pouvait réunir que 13 observations de cysto-adénomes bien démontrés.

C'est l'ensemble des constatations anatomiques, histologiques et biochimiques qui permet d'affirmer qu'un kyste est vraiment pancréatique (Brocq). Dans notre cas, l'intervention a montré les connexions étroites du kyste avec le tissu du pancréas. L'examen histologique a apporté la preuve décisive : *présence d'un épithélium continu* à hautes cellules cylindriques, îlots glandulaires dans la paroi ayant la forme des acini pancréatiques. Enfin, l'examen du liquide, en montrant la présence de trypsine, a confirmé le diagnostic.

Rares sont les observations qui peuvent apporter cette preuve.

L'épithélium est absent dans les kystes anciens et l'on admet qu'il peut être détruit par les ferments que contient le liquide. Dans l'observation de Potherat (2) la paroi était formée de tissu pancréatique, mais

(1) Okinczyc et Aurousseau. *Tactique opératoire du pancréas et de la rate.* Doin, 1933. — Brocq et Miginiac. *Chirurgie du Pancréas.* Masson, 1934.

(2) Potherat. Volumineux kyste du pancréas. Extirpation complète par laparotomie. *Soc de Chir.*, 8 décembre 1908.

aucun épithélium ne tapissait la surface interne. Righetti (3) rapporte 2 cas d'énucléation de kyste de la queue sans revêtement épithélial. L'épithélium manquait dans l'observation de Querneau (4) qui put enlever un kyste à paroi propre et parfaitement clivable de la queue du pancréas ; il s'agissait de lymphangiome congénital chez un enfant de onze ans. Il manquait aussi dans l'observation de Masciottra et Ferrando (5) qui concluent cependant à l'existence d'un kyste vrai en raison de l'absence d'adhérences, de la présence de ferments dans le liquide et de la guérison rapide sans fistule. Il manquait dans un des 2 cas de kystes de la queue, rapportés par Bartoli (6) ; dans l'autre cas, on trouva un revêtement de cellules épithéliales très aplaties.

L'épithélium à type excréteur avait disparu en certains points dans le kyste opéré par Delaunoy et Driessens (7) : il s'agissait d'un cystodénome à cavités multiples et le liquide contenait les ferments pancréatiques.

Dans l'observation de Bachy (8) la face interne de la paroi de kyste était tapissée de cellules cylindriques. Le kyste opéré par Desplas (9), d'origine probablement congénitale (Letulle), était canaliculaire, cloisonné ; toutes les cloisons étaient recouvertes d'un épithélium à une seule couche de cellules, tantôt plates et minces, tantôt hautes. Celui de Moure et Fontaine (10) était revêtu d'un épithélium cylindrique avec nombreuses petites cavités kystiques et amas de tissu pancréatique.

Dans notre observation, il s'agissait d'une néoplasie épithéliale typique à caractères bénins, d'un adénome kystique ou peut-être d'une tumeur kystique développée aux dépens d'éléments embryonnaires (dysembryomes).

Symptômes et diagnostics. — Dans notre observation, l'amaigrissement (signe classique) était avec les troubles dyspeptiques le symptôme dominant.

On ne retrouvait dans les antécédents aucun signe de lithiase biliaire que Judd (11) signale dans 34 p. 100 de ses observations.

La douleur, signe le plus fréquent des kystes du pancréas (95 p. 100 d'après Judd), n'attirait pas l'attention. La tumeur fut découverte par hasard grâce à un examen méthodique de la malade au cours d'une grippe sus-ombilicale et para-médiane gauche, elle était peu mobile et sembla infiltrer la paroi gastrique.

(3) Righetti. *La Clinica chirurgica*, Milano, 1913, p. 2077.
(4) Querneau. *Acad. de Chir.*, 31 mai 1939, p. 777.
(5) Masciottra et Ferrando. Un cas de vrai kyste du pancréas. *Revista Medico-Quirurgica de Patologia Femenina*, 6 juin 1939. Analyse in *Journal Chir.*, **55**, n° 6, juin 1940, p. 554.
(6) Bartoli. Contribution clinique et histologique à l'étude de la pathogénie de kystes du pancréas. *Archiv. Italiano de Chirurg.*, avril 1929.
(7) Delaunoy et Driessens (de Lille). Kyste vrai du pancréas. Exérèse totale. Guérison. *Soc. de Chir.*, 12 décembre 1934, p. 1369. — Grandclaude, Delaunoy et Driessens. Les kystes du pancréas. *Annales d'Anatomie pathol.*, mai 1934.
(8) Bachy. *Soc. de Chir.*, 1er novembre 1930, p. 1068.
(9) Desplas et Philardeau. Kyste canaliculaire de la tête du pancréas. Enucléation. Guérison. *Soc. de Chir.*, 21 mars 1922, p. 376.
(10) Moure et Fontaine. Kyste épithélial du pancréas. *Soc. de Chir.*, 13 février 1935.
(11) Judd (Starr), Mattson (Hamlin) et Mahorner (Howard R.) [Rochester]. Kystes du pancréas. *Archiv. of Surgery*, mai 1931.

L'image radiographique (encoche à grand rayon de la petite courbure) aurait pu mettre sur la voie du diagnostic ; mais l'aspect un peu baveux de la paroi gastrique refoulée fit craindre un néoplasme. Il ne s'agissait cependant pas d'une pseudo-lacune (12), même ébauchée. Si l'encoche avait été plus profonde et de moins grand rayon, elle aurait pu réaliser la fausse biloculation gastrique, signalée dans certains cas (Brocq et Miginiac, *loc cit.*).

Les radiographies faites cinq semaines, puis trois mois après l'opération, ont montré la disparition de la déformation en encoche de la petite courbure. Le 22 avril, on voyait une image pseudo-diverticulaire de la petite courbure, due sans doute à des adhérences ; le 10 juin, l'aspect radiologique de l'estomac était sensiblement normal.

Traitement. — Le plus souvent, le chirurgien se résigne à la *marsupialisation*. C'est la marsupialisation qu'ont pratiquée Bartoli (*loc. cit.*) dans les 2 cas qu'il rapporte, Benso (13) dans 1 cas de cystodénome à type fibreux, Mascotta et Ferrando (*loc. cit.*) dans 1 cas de kyste très volumineux contenant 2 litres de liquide, Moure et Fontaine (*loc. cit.*) dans 1 cas de kyste épithélial.

D'autres auteurs ne purent pratiquer que l'extirpation partielle suivie de marsupialisation, opération dont le pronostic est grave, mais qui parfois peut amener la guérison (Bachy, *loc. cit.*).

Après de telles interventions, les fistules peuvent persister longtemps; aussi, certains ont pu préconiser l'anastomose du kyste avec l'estomac ou la vésicule biliaire (14), opérations complexes dont l'indication immédiate paraît très discutable (15).

Les observations de kystes du pancréas traités avec succès par *l'exérèse totale* sont rares. Josa (16), en quatorze ans, n'a pratiqué que 6 interventions pour kystes du pancréas ; une seule fois il put énucléer un kyste vrai à revêtement épithélial ; l'état de l'opéré était excellent quatre ans plus tard. Starr et Judd (*loc. cit.*) n'ont pu réaliser l'exérèse que sept fois sur 47 opérations de kystes du pancréas. C'est, disent ces auteurs, le traitement idéal des kystes de la *queue*. Il s'agissait du kyste de la queue dans les 2 cas où Righetti (*loc. cit.*) pratiqua l'énucléation, de kyste très volumineux de la queue dans le cas de Potherat (*loc. cit.*) [résection de la queue du pancréas et de l'artère splénique, décès quarante-huit heures après l'opération], de kyste de la queue dans le cas de Delaunoy et Driessens (*loc. cit.*) et dans le cas de Quernеau (*loc. cit.*).

Les observations d'énucléation de kystes vrais de la *tête* ou du *corps* du pancréas sont encore plus rares. Dans le cas de Desplas (*loc. cit.*)

(12) Schwarz (Vicime). Symptômes radiologiques des kystes du pancréas. *Wiener klinisehe Woehenschrift*, 18 avril 1939. Analyse in *Journ. Chir.*, **35**, p. 277.

(13) Benso (Turin). Considérations sur un cas de kyste du pancréas. *Seziona Chirurgiea*, 16 juillet 1931. Analyse in *Journal Chir.*, **39**, p. 290.

(14) Jurasz (Poznam). La question du traitement opératoire des kystes du pancréas. *Arehiv. für klinisehe Chir.*, février 1931. Analyse in *Journal Chir.*, mai 1932. Analyse in *Journal Chir.*, avril 1933, p. 663.

(15) Bodard. Les fistules pancréatiques. *Thèse de Naney*, 1929. — Brocq (P.) et Aboulker (P.). Traitement chirurgical des fistules pancréatiques. *Journal Chirur.*, **56**, n° 3, septembre 1940.

(16) Josa (Debreczen). Pseudo-kyste du pancréas guéri par fistulisation interca. *Zentrelblatt für Chirurgie.*, **63**, n° 29, 18 juillet 1936.

l'ablation d'un kyste vrai du volume d'une orange de la tête du pancréas peut être faite. La plaie fut drainée et méchée. La guérison fut rapide et complète, malgré une fistulisation spontanée passagère. Dans le cas de Lefort (17), l'énucléation d'un kyste de la tête (du volume de deux poings) put être faite, mais on dut tamponner la surface cruentée du pancréas. Une fistule se produisit qui tarit d'ailleurs au vingtième jour.

Dans notre observation (kyste vrai du *corps* du pancréas) l'énucléation n'a pas présenté de trop grandes difficultés. L'incision médiane avec décollement colo-épiploïque a donné un jour très suffisant. Il s'agissait, sans doute, d'un kyste de date récente et son volume réduit facilitait la dissection. Il n'en est pas de même lorsqu'un kyste ancien et de grandes dimensions s'infiltre dans les mésos, avec lesquels il contracte des adhérences inflammatoires, ou lorsque sa cavité est le siège d'hémorragies secondaires. L'intervention doit donc être aussi précoce que possible.

Lorsque le kyste est jeune et qu'il n'est pas trop volumineux, on doit s'efforcer de l'enlever sans l'ouvrir ; il ne faut pas saisir avec pince la paroi qui peut se déchirer. Il est plus facile de décoller un kyste intact qu'une poche flétrie et sans consistance.

Le feuillet prépancréatique incisé, il faut chercher patiemment le plan de clivage avec le bec des ciseaux courbes et à la compresse en écartant les vaisseaux. Peu à peu, le kyste s'extériorise et ne tient plus au pancréas que par un pédicule étalé et aminci qui est pincé et lié au catgut fin. Une dissection douce peut conduire ainsi à une énucléation totale. Si la loge est nette, un simple drainage est suffisant ; le méchage est inutile ; à plus forte raison il n'y a aucune utilité à exciser en coin la tranche pancréatique d'implantation, comme le conseillait Körte.

(17) Lefort. *Bull. de la Soc. des Chirurgiens de Paris*, **24**, n° 10, 3 juin 1932.

---

*Le secrétaire annuel* : M. G. Rouhier.

Imprimé par l'Ancne Impie de la Cour d'Appel, A. Maretheux, 1, r. Cassette, à Paris (France)

# MÉMOIRES DE L'ACADÉMIE DE CHIRURGIE

**Séance du 29 Octobre 1941.**

*Présidence de* M. Paul Mathieu, *président.*

## PROCÈS-VERBAL

La rédaction du procès-verbal de la précédente séance est mise aux voix et adoptée.

## CORRESPONDANCE

La correspondance comprend :

1° Les journaux et publications périodiques de la semaine.

2° Des lettres de MM. Blondain, Bréchot, Lance, Mocquot, Petit-Dutaillis, s'excusant de ne pouvoir assister à la séance.

3° Un travail de MM. Chauvenet (Thouars) et Daraignez (Loudun), intitulé : *Sur deux cas de rupture traumatique de l'artère axillaire.*

M. Sénèque, rapporteur.

4° Un travail de M. Suire (Niort), intitulé : *La rachianesthésie et la morphine intraveineuse, isolées ou associées, dans le traitement du choc traumatique et du choc opératoire déclarés.*

M. Jacques Leveuf, rapporteur.

5° Un travail de M. Jean Beauchef (Gien), intitulé : *Un cas de gastrectomie d'urgence pour hémorragies ulcéreuses,* est versé aux archives de l'Académie sous le n° 220.

Des remerciements sont adressés à l'auteur.

En vue de l'attribution du prix Dubreuil M. Robert Netter dépose sur le Bureau de l'Académie son ouvrage intitulé : *Etude sur la statique de la hanche (Le rôle de l'antéversion fémorale).*

---

## RAPPORTS

### *L'anesthésie sinu-carotidienne dans le traitement du choc traumatique,*

par M. **Lucien Léger**, chef de clinique chirurgicale à la Faculté.

Rapport de M. André Sicard.

Le travail de MM. Creyssel et Suire sur le traitement du choc traumatique par l'anesthésie sinu-carotidienne, que M. Leveuf a rapporté dans la



*Publication périodique bimensuelle.*

séance du 20 novembre 1940 a retenu l'attention de M. Léger qui, depuis plusieurs années, s'intéresse à la physiologie et à la chirurgie du sinus carotidien et qui a eu lui-même l'occasion d'appliquer cette méthode, en juin 1940, chez un traumatisé du rachis très choqué. N'ayant pas consenti à priver ce blessé de la thérapeutique habituelle, bien que l'état de choc se fût dissipé très vite, M. Léger, avec une probité parfaite, ne voulut pas en déduire que l'amélioration avait été le fait exclusif de l'anesthésie sinusale.

Si M. Léger est pleinement d'accord avec MM. Creyssel et Suire pour trouver justifiée l'anesthésie sinusale dans les états de choc, il se sépare d'eux lorsqu'il s'agit d'interpréter son mode d'action.

Voyant dans le choc traumatique l'expression d'une défaillance brusque du système neuro-végétatif, MM. Creyssel et Suire ont cherché la base physiologique de cette thérapeutique dans l'hypertension artérielle que produit expérimentalement le badigeonnage cocaïné de la bifurcation carotidienne, centre réflexogène bien connu depuis les travaux de Héring et de Heymans.

Dans ces conditions, remarque M. Leveuf, on peut se demander si une action qui paralyse une régulation réflexe de l'organisme n'est pas illogique, puisque les moindres variations dans la tension artérielle doivent déclencher immédiatement des réflexes correcteurs.

D'ailleurs, chez l'homme, la suppression fonctionnelle des deux sinus n'entraîne qu'une hypertension modérée et toujours passagère.

*Aussi M. Léger pense-t-il que l'action de l'anesthésie sinusale ne réside pas dans la suppression d'un des systèmes régulateurs cardio-vasculaires, mais plutôt dans l'inter-relation qui existe entre les capsules surrénales et les zones vaso-sensibles sinu-carotidiennes et cardio-aortiques* dont la preuve a été apportée par les travaux de Goormaghtigh et Elaut (1929). Ces auteurs, chez le chien, après énervation des sinus carotidiens et de la crosse aortique, ont constaté une hypertrophie considérable de la surrénale, surtout de la corticale qu'ils attribuent, sans doute de façon un peu simpliste, à l'hypertension expérimentale prolongée qu'entraîne l'intervention.

M. Léger y voit une action beaucoup plus profonde portant sur l'histophysiologie même des cellules surrénales.

C'est uniquement sur le terrain expérimental qu'il a poursuivi, avec J. Verne, l'étude de la question. Ses recherches diffèrent de celles de Goormaghtigh du fait que ses chiens n'ont pas subi l'énervation cardio-aortique associée à celle des sinus, ce qui les rapproche beaucoup plus des résultats que l'on est en droit d'attendre chez l'homme.

« 5 chiens ont subi l'énervation sinu-carotidienne bilatérale. De quatre à quatre-vingts jours après l'intervention, l'examen microscopique des surrénales montre l'existence d'une hyperplasie notable de la glomérulée et, sachant que cette zone est considérée comme une région vicariante ou de suppléance, on peut dire qu'il existe des signes d'hyperfonctionnement de la cortico-surrénale.

Par contre, il n'a pas été constaté de modifications de la médullaire, ce qui n'est pas pour nous étonner, l'énervation sinusale même bilatérale, ne provoquant pas de modification durable de la pression artérielle ».

Se basant sur ces résultats, M. Léger s'est demandé si cette interaction sinuso-surrénale ne pouvait être mise à profit dans le traitement du choc traumatique.

L'analogie qui existe entre les phénomènes humoraux observés dans

le choc traumatique et dans l'insuffisance cortico-surrénale aiguë a été rappelée récemment par MM. Lambret et Driessens (séance du 7 mai 1941) qui, chez le chien, au cours du choc traumatique expérimental, ont constaté et mesuré par des dosages biologiques une diminution considérable du taux de l'hormone cortico-surrénale.

De son côté Varangot (*La Presse Médicale*, 31 janvier 1940) a remarqué que l'hormone cortico-surrénale exerce une action favorable sur le tonus et la perméabilité des capillaires, dont l'atonie et la perturbation de la perméabilité sont probablement la cause de la mort. L'injection d'hormone cortico-surrénale a d'ailleurs souvent donné, chez les blessés choqués, des résultats fort encourageants.

M. Léger a donc cherché à préciser les interactions sinuso-surrénales et, pour cela, a pratiqué, dans le laboratoire du professeur Giroud, des dosages comparatifs de l'hormone cortico-surrénale dans les urines avant et après infiltration du sinus carotidien de l'homme. Ces dosages ont été effectués par la recherche de la semi-contraction spécifique de la cellule pigmentaire de l'écaille isolée de *Cyprinus carpio* (méthode de Giroud, Santa et Martinet).

Ils ont montré que, dans 3 cas sur 4, l'anesthésie d'un sinus carotidien entraîne une augmentation de l'élimination urinaire d'hormone cortico-surrénale. La modification est sensible puisque les taux d'hormone excrétée passent de : 52,5 à 100 unités (cas 1), 30 à 52,5 unités (cas 2), 40 à 60 unités (cas 4).

« Ces variations importantes de 50 à 95 p. 100 ne sont ni de l'ordre des erreurs de dosage, ni de l'ordre des variations physiologiques normales. Il est vraisemblable — en raison de la brièveté de l'anesthésie novocaïnique — que cette interaction sinuso-surrénalienne est de peu de durée et que l'augmentation d'excrétion hormonale est surtout importante dans les minutes ou les heures qui suivent l'anesthésie sinusale ; les difficultés pratiques de ces dosages extrêmement délicats ne nous ont pas permis encore de préciser ce point cependant fort intéressant.

« Il apparaît donc que l'anesthésie sinu-carotidienne constitue un moyen d'exaltation rapide de l'activité sécrétoire cortico-surrénalienne.

« En conclusion, de même que l'énervation sinu-carotidienne nous paraît devoir être essayée dans les insuffisances surrénales chroniques, dans les cas d'addisonisme, l'infiltration anesthésiante d'un ou des deux sinus nous semble devoir être tentée dans les cas où l'on désire obtenir, à peu de frais et rapidement, une exaltation de l'activité cortico-surrénalienne qui, pour être passagère, est susceptible de présenter un intérêt considérable ».

Dans son travail, M. Léger apporte donc, en l'appuyant sur des bases expérimentales, cette idée intéressante que *l'infiltration sinu-carotidienne agit dans le choc, non pas par paralysie d'un centre hypotenseur, mais par décharge d'hormone cortico-surrénale.*

Il est prématuré d'en tirer des conclusions chez l'homme. Mais, dans l'arsenal thérapeutique si varié du choc traumatique grave, sans négliger la valeur des traitements habituels, je suis convaincu que l'infiltration d'un ou des deux sinus carotidiens mérite d'être retenue parce que c'est un geste simple, inoffensif et dont l'avenir montrera peut-être l'efficacité.

Je vous propose de remercier M. Léger d'avoir apporté sa contribution personnelle à cette voie nouvelle.

## *De l'action des plaques en métal pur appliquées sur des plaies traînantes,*

par M. **Brette** (Marine).

Rapport de M. G. Menegaux.

Je ne crois pas que, jusqu'à présent, l'action des plaques en métal pur appliquées directement sur des plaies atones ait été étudiée. C'est à un hasard seul que M. Brette doit d'avoir découvert l'action cicatrisante de l'aluminium. Son observation princeps est, en effet, bien curieuse ; vous allez en juger par le résumé ci-après :

Observation I. — Il s'agit d'un apprenti mécanicien de dix-sept ans qui entre dans le service de M. Brette pour une brûlure infectée du poignet droit. Un débridement, des antiseptiques variés (Dakin, nitrate d'argent, alcool) n'amènent pas la guérison, pas plus que des médications générales (sérum antistreptococcique Pasteur, rubiazol, lugol).

Au bout de soixante-douze jours, la plaie résiste toujours aux thérapeutiques employées. C'est toujours la même ulcération grande comme une pièce de 2 francs, creusée à l'emporte-pièce, dont les bords sont surélevés et décollés. Tous les jours, en enlevant le pansement, on trouve un pus abondant, rougeâtre, remplissant la cavité de l'ulcération et les replis sous-cutanés. Autour de la plaie, ni lymphangite, ni œdème.

M. Brette, devant cette plaie qui ne guérit pas, soupçonne le jeune apprenti de l'entretenir. Le pharmacien-chimiste de 1re classe de la marine Morand, lui fournit une petite *plaque d'aluminium pur* qu'il découpe suivant la forme de l'ulcération et un peu plus grande qu'elle. Il la fait bouillir, la place et la fixe avec un cutiplaste. Le tout est recouvert d'un pansement en toile en pratiquant des « renversés » ; un coup de crayon bleu raie le pansement parallèlement à l'axe de l'avant-bras.

Quatre jours après, le pansement et la plaque sont retirés. Il n'y a plus de pus, plus de bords déchiquetés, plus de fond sanieux. L'épiderme normal et la surface de la plaie sont au même niveau. La plaque est remise pendant quatre jours, et à son ablation, M. Brette constate que la plaie est entièrement cicatrisée.

Les précautions prises par M. Brette ont-elles empêché le blessé d'entretenir sa plaie, ou s'agit-il réellement d'une vertu bienfaisante de l'aluminium? Pour en avoir le cœur net, M. Brette a recommencé plusieurs fois l'expérience, et, chaque fois, il observe une cicatrisation rapide.

Voici par exemple une autre observation qu'il cite dans son travail :

Obs. II. — Martin D... (Charles), trente-six ans, ouvrier aux Constructions navales, présente une vaste plaie ulcérée et infectée de la face interne de la jambe gauche. Elle a débuté le 2 octobre 1939. Cette ulcération, le 21 février 1940, a 8 centimètres de hauteur sur 5 de largeur. Elle est profonde à certains endroits de près de 1 centimètre. Le fond est sanieux avec des bourgeons pâles de « mauvais aloi ». Les bords sont décollés, le bord inférieur est rouge. La mise en culture du pus a donné du staphylocoque doré.

Sans aucun traitement adjacent, la simple application d'une plaque d'aluminium mince, modelée sur la circonférence de la jambe, va déclencher la cicatrisation au point que le 23 mars 1940 il ne reste plus qu'une zone de 23 millimètres sur 8 millimètres non épidermisée. Mais cette zone est à hauteur du plan de la peau cicatrisée et un liséré blanc actif l'environne concentriquement.

M. Brette m'écrit récemment qu'il a employé avec un succès constant ce procédé sur de nombreuses plaies traînantes ; l'aluminium pur a chaque fois entraîné la cicatrisation rapide.

M. Brette a eu aussi la curiosité de rechercher quelle était l'action d'autres métaux. Il a, en particulier, étudié celle *du cuivre*. Il l'a trouvée variable suivant les cas. Dans quelques observations, l'action a été bienfaisante, mais dans d'autres elle a été franchement mauvaise. Il a noté, en particulier, l'apparition d'ulcérations fines et superficielles sur la peau saine entourant la plaie traitée et cela au niveau de toute la surface en contact avec la plaque de cuivre. Une fois, il a isolé la plaque de la peau avec du cutiplaste perforé, et il a retrouvé sur les téguments le calque de ces perforations par un véritable érythème en pochoir. Enfin, la plaque portait gravée sur elle le drain de l'ulcération.

Dans d'autres cas, M. Brette a cherché à séparer la plaque de cuivre des téguments par des supports en gutta de 5 millimètres de hauteur environ. Douleurs vives succédant à la mise en place de la plaque, rougeur de la peau, phlyctènes circulaires et multiples, exulcérations, ont obligé M. Brette à enlever rapidement le métal.

Tel est le travail de M. Brette, qui nous semble fort intéressant. C'est la première fois, croyons-nous, que l'on a étudié l'action des plaques métalliques sur la cicatrisation des plaies.

Tout ce que nous savons sur l'action du cuivre explique les insuccès de M. Brette. Les sels de cuivre, mis en liberté, sont toxiques ; le cuivre métallique est toxique en cultures de tissu. Ce métal ne peut donc pas être utilisé avec succès.

Il n'en est pas de même avec l'aluminium dont les sels ne sont pas toxiques et dont la présence n'altère nullement la vie et la croissance du tissu conjonctif, comme je l'ai montré avec Moyse et Odiette par la méthode des cultures de tissu. Pourtant, mes expériences ne m'ont jamais montré que l'aluminium avait une action accélératrice sur la prolifération du tissu conjonctif, alors que les observations de M. Brette paraissent, à ce point de vue, formelles.

Est-ce, plus spécialement, sur la cicatrisation *épidermique* que la vertu bienfaisante de l'aluminium se manifeste ? Celle-ci n'est-elle pas due au fait que la plaie est mise au repos sur la plaque métallique et n'adhère pas à elle ? Le pansement rare, utilisé conjointement avec elle par M. Brette, joue-t-il aussi un rôle actif ? Ce n'est que lorsqu'une expérimentation sur une plus grande échelle aura été faite que nous pourrons répondre à ces questions.

Quoi qu'il en soit, il me semble que, dès aujourd'hui, on doit préconiser l'emploi de la méthode de M. Brette qui nous apporte un appoint sérieux dans le traitement des plaies atones.

Je vous propose de remercier M. Brette de son travail et de l'insérer dans nos *Mémoires*.

M. **Jean Gosset**: M. Brette a-t-il essayé les feuilles d'argent ? Sur les greffes de peau totale des chirurgiens américains appliquent souvent une feuille d'argent pur qui semble donner des résultats heureux.

M. **Menegaux**: Je dois dire que dans le titre du travail de M. Brette il est écrit « action nulle de l'argent ». En réalité je n'en ai pas parlé, car M. Brette ne communique aucune observation personnelle avec l'argent.

## *Collection suppurée, vraisemblablement kystique, du médiastin antérieur gauche, guérie après oblitération de deux fistules pleuro-bronchiques et résection pleuro-pariétale,*

par MM. **Chalnot, Pierquin** et **Grumillier** (de Nancy).

Rapport de M. Robert Monod.

M. Pierre Chalnot, professeur agrégé à la Faculté de Nancy, nous a envoyé une remarquable observation qu'il a intitulée : Pyo-pneumothorax médiastinal antérieur gauche guéri après oblitération de deux fistules pleuro-bronchiques et résection pleuro-pariétale.

Voici, résumée, cette observation :

M. G... (Paul), vingt ans, entre le 23 juillet 1937 à l'hôpital. A noter des algies rhumatismales à l'âge de seize ans, une bronchite en 1936, une légère entérite depuis deux mois.

*Premier séjour :* Il est adressé à la Clinique médicale B (professeur Maurice Perrin) pour fatigue et amaigrissement datant de quelques semaines.

C'est un jeune homme robuste et musclé, qui signale simplement outre les symptômes généraux ci-dessus, une inappétence marquée et une expectoration se produisant surtout la tête en bas (exercices de barre fixe).

A l'examen des poumons, la sonorité est normale et les vibrations sont bien perçues. On entend à l'auscultation de la région précordiale, sur une paume de main centrée sur la pointe, un frottement rude et métallique, intermittent, rythmé par les bruits du cœur et modifié par la respiration. Le reste de l'examen clinique est entièrement négatif. Il n'y a ni sucre, ni albumine dans les urines. Pas d'élévation de température.

Examen des crachats, par le Ziehl : pas de bacille de Koch dans les étalements directs, ni dans le culot de centrifugation ; par le Gram : flore microbienne abondante composée presque uniquement de diplocoques Gram positif du type pneumocoque ; par le Giemsa : mucus hyalin abondant, réseaux mucineux étalés en nappes, nombreux leucocytes polynucléaires altérés, très rares éléments pulmonaires mal conservés.

La radiographie thoracique de face (cliché n° 1) montre une image hydroaérique arrondie à cheval sur le bord gauche du cœur, de la grosseur d'une orange, à contours nets, avec un peu de grisaille péricavitaire. A la radioscopie, cette image est animée par les battements cardiaques transmis. Le reste des champs pulmonaires est clair, les coupoles diaphragmatiques sont nettes et mobiles, les espaces intercostaux ne sont pas rétrécis.

La radiographie (cliché n° 2) de profil précise le siège anté-cardiaque de cette ombre cavitaire, qui affleure la paroi thoracique antérieure. On pense à une suppuration pulmonaire, et l'on pratique une série de 14 séances bi-hebdomadaires de drainage bronchoscopique.

Au bout de deux mois, l'état général n'est pas meilleur, mais l'expectoration est nettement diminuée. La fièvre est toujours nulle. La cavité est restée la même, et le frottement persiste.

Le malade sort le 3 novembre 1937 pour passer quelque temps a la campagne.

*Deuxième séjour :* Il rentre le 1er janvier 1938 à la Clinique médicale. L'état général est meilleur, mais l'expectoration purulente a repris. Les signes cliniques et radiologiques n'ont pas changé.

Le malade est transféré le 11 janvier à la Clinique chirurgicale A (professeur agrégé Chalnot). Le 15 janvier, repérage de la poche à la radioscopie : on situe approximativement la projection frontale de la cavité sur la paroi, et un trait horizontal à la hauteur du mamelon indique la hauteur du niveau liquide. La poche semble très superficielle.

Le 17 janvier, intervention : incision arciforme, transpectorale, sous-mammaire de 10 centimètres de long. Après section des muscles, on résèque la 4e côte en

empiétant sur le cartilage costal. Ouverture sur 2 centimètres d'une plèvre un peu épaissie. Il s'écoule 20 c. c. de pus crémeux, bien lié. Drainage.

*Examen du pus :* leucocytes polynucléaires très altérés, nombreux débris leucocytaires, la flore microbienne est peu abondante et constituée presque uniquement par des pneumocoques.

*Suites opératoires :* le lendemain soir, température 39°5, asthénie, dyspnée, obscurité respiratoire à la base gauche en arrière.

Le 22 janvier : pansement, écoulement abondant de pus, l'obscurité de la base persiste. Les jours suivants, l'état général s'améliore considérablement ; la température tombe à 37°, la base gauche est libre.

Le 9 février : sur une nouvelle radiographie, l'image cavitaire semble diminuée



FIG. 1.

de taille, le liquide a pratiquement disparu. L'expectoration a cessé, l'état général est excellent. La fistule pariétale donne de moins en moins de pus.

Le malade passe le 22 mars dans un service de convalescents.

*Troisième séjour :* Il revient à la Clinique chirurgicale le 10 octobre 1938. La plaie suppure toujours, mais l'état général reste bon. L'image bordée rétro-pariétale est sans changement.

Quelques centimètres cubes de lipiodol injectés dans la bronche gauche par voie transglottique ne pénètrent pas dans la cavité, mais dessinent à sa périphérie des images cylindriques de bronches un peu dilatées. On décide de pratiquer un affaissement pariétal après examen de la poche.

Le 25 octobre, sous anesthésie générale : incision en H, excision de la fistule. Résection large de 4 côtes en regard de la cavité (désarticulation de leur extrémité sternale). On ouvre alors la poche qui est pleurale, tapissée partout de séreuse, et on excise les bords. Une brèche dans la plèvre non symphysée est suturée au catgut.

La cavité a les dimensions d'un gros poing. Elle est limitée en haut par le hile gauche, à droite par le péricarde, à gauche par le poumon refoulé. A son

sommet, communiquant avec la grosse bronche, on voit deux orifices d'un diamètre d'une pièce de 50 centimes. On parvient à les suturer et à les enfouir en les cerclant au catgut.

La thoracectomie est assez large, et l'on peut espérer un affaissement complet de la poche. On place quatre mèches et un drain, et l'on referme les lambeaux musculo-cutanés par quelques crins.

*Suites opératoires :* le soir même, dyspnée ; le lendemain, température à 40°, qui tombe peu à peu les jours suivants. Le malade sort de l'hôpital au bout d'un mois.

Le 22 décembre 1938, il vient se montrer ; la plaie est complètement cicatrisée,



Fig. 2.

sans fistule. L'expectoration n'existe plus, l'état général est très satisfaisant. La radiographie ne montre plus qu'une grisaille diffuse à la place de l'ancienne cavité.

Revu tout récemment, le malade va parfaitement bien. Il a repris 12 kilogrammes et travaille comme précédemment dans une entreprise de construction. La paroi thoracique est légèrement rétractée mais solide. Plus aucune expectoration.

*En résumé*, un jeune homme de vingt ans présente un pyo-pneumothorax médiastinal antéro-inférieur gauche, survenu à bas bruit et sans cause apparente. Une pleurotomie large est insuffisante à déterminer la guérison. Seul un effondrement pariétal associé à la fermeture de deux fistules broncho-pleurales aboutit à l'effacement de la cavité résiduelle.

Cette observation est intéressante à plusieurs points de vue.

Les collections suppurées de la région médiastinale sont rares. Person-

nellement, je n'en ai observé que deux cas. Dans un cas il s'agissait d'une propagation probablement de cause opératoire, d'un abcès antérieur du lobe supérieur gauche du poumon. Dans l'autre cas, le plus ancien, l'intervention et les suites opératoires ont révélé que la collection n'était ni pleurale, ni pulmonaire, mais qu'il s'agissait d'un kyste géant à développement médiastinal. Ce malade vous a été présenté ici même il y a quelques années, en 1933.

La collection qu'à eu à traiter M. Chalnot était, dit-il, pleurale ; il s'agirait donc d'un empyème. Je n'en ai, personnellement, jusqu'ici pas eu à traiter, mais j'ai relevé dans l'observation du malade de M. Chalnot, jeune homme musclé et sportif, deux points à retenir :

1° Le début torpide et progressif de l'affection qui n'est annoncée par aucun incident fébrile, suivi d'une évolution absolument silencieuse, le malade n'accusant que de la fatigue et de l'amaigrissement.

2° Contrastant avec cette symptomatologie fruste, un signe est signalé dès le début, et semble avoir été le premier en date : une expectoration abondante « se produisant surtout la tête en bas, notamment dans les exercices de barre fixe ». L'expectoration, et surtout l'expectoration précoce, n'est pas le fait des pleurésies et encore moins celui des pleurésies médiastines : c'est le deuxième point que je souligne en passant.

Le résultat du traitement chirurgical a été tout à fait satisfaisant.

On avait en premier lieu tenté chez ce malade un traitement avec des injections d'émétine ; puis 14 séances bihebdomadaires de broncho-aspiration avaient été pratiquées qui eurent pour résultat de réduire l'expectoration, sans améliorer l'état général.

Après six mois de ce traitement médical, le malade est envoyé à la campagne pour une cure ; il se rétablit, l'état général se redresse, mais l'expectoration augmente et le malade revient se faire hospitaliser. On le dirige dans un service de chirurgie en vue d'un drainage chirurgical de la collection. Ce drainage est pratiqué le 17 janvier 1938. Il donne issue à 20 c. c. de pus crémeux contenant du pneumocoque. L'expectoration cesse, mais l'image bordée rétro-pariétale persiste.

Le malade sort une deuxième fois amélioré, mais comme il persiste toujours une fistule il revient consulter. On fait alors à ce malade un radio-lipiodol neuf mois après la première intervention de drainage qui montre quelques images de bronchectasies autour de la collection toujours visible, invariable dans son contour.

M. Chalnot se décide, le 25 octobre, après une large résection de la paroi à faire une mise à plat de la collection ; il ouvre largement la poche « qui, dit-il, est pleurale, la cavité a les dimensions d'un gros poing... à son sommet, communiquant avec la grosse branche, on voit deux orifices d'un diamètre d'une pièce de 50 centimes... Il parvient à les « suturer et à les enfouir en les cerclant de catgut » et c'est là le point original de la technique de M. Chalnot. Les suites de cette intervention ont été des plus simples : un mois après le malade sortait de l'hôpital guéri, la plaie cicatrisée et ne crachant plus. Cette guérison a été très rapide et s'est maintenue ; en effet quelques mois après M. Chalnot a revu son malade en excellent état, ainsi qu'en témoignent les photographies jointes.

Ce dernier point, la rapidité de la guérison est à retenir. C'est le seul qui empêche d'affirmer que la collection drainée et guérie par M. Chalnot

n'était pas un empyème, mais un kyste congénital pyo-aérien de variété médiastinale.

En relisant l'observation de ce malade nous voyons en effet que cette collection réunit tous les caractères cliniques, anatomiques et radiologiques d'un kyste congénital du poumon à développement médiastinal : début obscur, non souligné par un état bruyant, fébrile ; ensuite évolution à bas bruit, apyrétique, pas ou peu d'atteinte de l'état général ; communication d'emblée avec les bronches, puisque le premier symptôme en date a été l'expectoration, et communication large révélée par l'intervention montrant deux gros orifices (d'une grosseur d'une pièce de 50 centimes) communiquant avec une grosse bronche ; enfin image radiologique circulaire bien limitée comme on en voit dans les kystes ; persistance de cette image radiologique malgré le drainage, qui n'est suivi ni d'affaissement, ni de disparition de la cavité ; aspect lisse de la paroi de la cavité à l'ouverture, point sur lequel a insisté l'opérateur, intégrité de la plèvre avoisinante qui, libre, a été ouverte au cours de l'intervention, persistance d'une fistule après le drainage, autant de faits qui plaident en faveur de la nature kystique de cette collection ; un seul point, nous le répétons, pourrait faire hésiter, c'est la guérison si rapide après la seconde intervention. Il est dommage que M. Chalnot n'ait pas fait faire d'examen histologique d'un fragment de la paroi il aurait probablement confirmé la nature kystique de la collection, car s'il s'agissait d'un kyste on aurait trouvé un épithélium cylindrique ; dans un cas analogue publié par M. Santy, malgré une suppuration datant de huit mois il a retrouvé quelques cellules cylindriques qui ont permis d'affirmer qu'il s'agissait d'un kyste congénital.

Il est vrai que la collection qu'a eu à traiter M. Chalnot était de petite dimension, tout au moins pour un kyste, car certains sont considérables. C'est sans doute ce fait qui permet d'expliquer la rapidité de la guérison après thoracectomie, mise à plat et fermeture des orifices bronchiques ; en général la fermeture de bronches infectées dans une cavité septique est très difficile, que l'on emploie le nitrate d'argent ou le bistouri électrique, ou bien encore qu'on fasse une ligature, il est exceptionnel d'arriver à fermer ces vieilles fistules bronchokystiques.

Habituellement, en effet, la nature kystique de ces collections se signale par la persistance de la suppuration et des fistules.

Telle fut l'évolution dans le cas qui m'est personnel et dont je vous projetterai tout à l'heure quelques radiographies : après une pneumotomie, le malade partit guéri en ce sens qu'il n'avait plus de fièvre ni de crachats et que sa plaie était cicatrisée, bien que persistât toujours sa poche kystique que je n'avais aucun moyen d'affaisser parce que rétrosternale et de grande dimension. Ce malade, au bout de cinq ans, fit une récidive avec, de nouveau, rétention, fièvre et expectoration. Je l'ai réopéré en le drainant ; pendant trois ans il a pu de nouveau retravailler, mais il présente de temps à autre de petits accidents, soit de rétention, soit de minimes infections pariétales. Mes essais de fermeture des multiples orifices bronchiques qui criblent la paroi de la poche, soit par des attouchements au nitrate d'argent, soit par le bistouri électrique, soit par des ligatures, ont chaque fois échoué. Il est vrai que dans ce cas le kyste est énorme, occupant deux tiers de l'hémithorax, le parenchyme pulmonaire étant autour réduit à l'état de galette. Mon observation concorde avec une

observation de mon ami le professeur Santy qui, dans la thèse de son élève Jean Hutinel, rapporte un cas de kyste congénital infecté du médiastin antérieur confirmé par l'intervention et l'examen histologique et dont les images radiologiques sont tout à fait comparables à celles de mon cas et à celles que nous a envoyées M. Chalnot. Il semble donc dans les 3 cas qu'on ait affaire à une même affection, à un kyste infecté du médiastin antérieur, à développement médiastinal.

Quelle que soit, d'ailleurs, la pathogénie qu'on puisse invoquer, M. Chalnot a réussi à guérir complètement et rapidement son malade. Je vous proposerai toutefois de modifier légèrement le titre qu'il a donné à son observation : « Pyo-pneumothorax médiastinal antérieur gauche guéri après oblitération de deux fistules pleuro-bronchiques et résection pleuro-pariétale », et de l'intituler : « Collection suppurée, *vraisemblablement kystique* du médiastin antérieur, etc. ». Mais je répète que quelle que soit la pathogénie admise nous devons féliciter M. Chalnot de son très beau succès thérapeutique et le remercier de nous avoir adressé son instructive observation.

M. **Moulonguet** cite un cas de kyste congénital du médiastin postérieur dont il apportera l'observation à la prochaine séance.

## *Ulcère perforé de l'estomac. Intervention à la vingt-quatrième heure. Drainage du Douglas pour épanchement. Occlusion intestinale précoce. Entérostomie. Guérison,*

par M. **J.-S. Magnant**.

Rapport de M. R. Soupault.

J'abrège beaucoup certains points de l'observation de M. Magnant pour m'en tenir à ce qui me paraît l'essentiel et le plus suggestif.

M. L... est pris, le 15 décembre 1940, de violentes douleurs abdominales localisées dans la région épigastrique et diffusées par la suite dans tout l'abdomen, en particulier le flanc droit et l'étage sous-ombilical.

Loin de toute communication, il ne fait appeler le médecin qu'au bout de vingt-quatre heures.

A l'examen, contracture généralisée avec un léger météorisme ; pouls à 70, bien frappé, température 38°, facies altéré, mais pas de gaz depuis vingt-quatre heures.

Ni nausées ni vomissements.

Dans les antécédents, passé gastrique de type ulcéreux remontant à quelques années.

*Opération* sous anesthésie générale à l'éther. Grande quantité de liquide et de gaz sous pression. Gros ulcus calleux perforé, à la face antérieure de l'antre. Suture et enfouissement. Aspiration du liquide gastrique et gastro-entérostomie postérieure transmésocolique complémentaire. Comme la perforation date de plus de vingt-quatre heures, on fait une incision sus-pubienne par où on glisse un drain de calibre moyen dans le Douglas. Aussitôt s'écoule un liquide louche, très abondant, avec des débris alimentaires. L'aspiration est faite également à ce niveau. Fermeture de l'abdomen en deux plans.

Suites d'abord très simples jusqu'au quatrième jour (20 décembre) ; à ce jour, ablation du drain qui ne donne plus rien. *A partir de ce moment*, difficultés de

plus en plus grandes à l'émission des gaz et ballonnement du bas-ventre ; les anses intestinales se dessinent sous la paroi ; peu de péristaltisme ; matité et clapotis. Malgré le sérum salé hypertonique et la prostigmine, l'occlusion s'accuse sous forme de coliques violentes avec borborygmes, état nauséeux, accélération du pouls ; ballonnement intense de l'étage sous-ombilical.

Réintervention le 24 décembre, sous anesthésie locale. Incision de Mac Burney. Grande quantité de liquide citrin intra-péritonéal ; les anses grêles sont de volume normal, ainsi que le cæcum. Deuxième incision médiane sous-ombilicale sous anesthésie générale. Anses grêles énormes, distendues et violacées ; au fond du petit bassin, plusieurs d'entre elles sont agglutinées par quelques voiles adhérentiels s'attachant au fond du Douglas. Evacuation d'une partie du contenu au trocart puis entérostomie à la Witzel fixée à la paroi.

La sonde ne fonctionne que le lendemain.

Grosse congestion pulmonaire gauche, mais le déballonnement s'amorce et se complète avec émission d'environ 250 c. c. quotidiens de liquide fécaloïde par l'iléostomie, la sonde tombant d'elle-même dix jours plus tard.

Le malade sort guéri un mois environ après son entrée.

Si, jusqu'à un certain degré, cette observation — qui succède à celles des auteurs lyonnais (*Société de Chirurgie de Lyon*, séances des 26 mai et 10 novembre 1932, *La Presse Médicale* du 15 février 1933) et à celle d'Ameline et Folliasson (*La Presse Médicale*, 10 décembre 1932) — peut sembler assez banale, je la crois, au contraire, susceptible, par plusieurs points, de discussion intéressante, et, par certains, plus que jamais d'actualité, comme entre autres la valeur de l'iléostomie dans l'occlusion.

Mais, pour être bref, je ne retiendrai que la question très particulière du drainage de l'abdomen dans les épanchements péritonéaux par perforation d'ulcère gastro-duodénal.

Voici ce qu'en dit Lecène : « S'il n'y a, au moment où l'on opère, qu'une péritonite séro-purulente encore peu diffuse et pas de débris alimentaires, et surtout si l'on a opéré précocement, dans les six à huit heures qui suivent la perforation », fermeture totale de l'abdomen ; mais, « s'il existe déjà de la péritonite diffuse avec sécrétions purulentes abondantes, surtout s'il y a irruption dans la cavité abdominale d'une quantité abondante de liquide gastrique avec débris alimentaires », drainage sus-pubien.

Depuis cette époque, beaucoup de chirurgiens ont, d'une façon générale, renoncé au drainage après les ulcus perforés. Je l'évite moi-même assez souvent. Si la guérison est ainsi obtenue à peu de frais et d'une manière très élégante, on ne saurait méconnaître que — peut-être par suite d'indications trop poussées — des complications surviennent de temps à autre, et parmi elles, de beaucoup la plus fréquente, est l'abcès résiduel du Douglas qui se constitue lentement et se manifeste entre le huitième et le dixième jour.

Peut-être y obvierait-on plus souvent si l'on utilisait systématiquement, comme le préconisent Patel et Desjacques, l'assèchement minutieusement poursuivi de la cavité abdominale à l'aspirateur. C'est le lieu de noter la défectuosité de la plupart des aspirateurs dont nous faisons usage et qui, n'ayant pas de rentrée d'air, font succion sur les viscères, anses grêles ou épiploon, qui viennent s'accoler, en les bouchant, sur les trous de la canule ; certains modèles existent, permettant de tourner cet inconvénient ; l'idée en est française et j'ai eu le plaisir d'entendre, à Vienne, Finsterer me le signaler.

A côté de l'aspiration, il est vraisemblable que la thérapeutique sulfa-

midée intra-péritonéale facilitera beaucoup la résorption de ces épanchements « bactériostatisés ».

Le drainage sus-pubien a pour but d'éviter l'abcès tardif du Douglas par collection, au point déclive, du liquide intra-péritonéal d'abord épanché et diffus. Beaucoup d'auteurs admettent qu'en quelques heures le liquide se résorbe ; il est loin d'en être toujours ainsi, même quand l'épanchement est récent (dans les six premières heures) et même s'il n'a pas d'aspect spécialement suspect.

Voici une toute récente observation recueillie dans mon Service :

Le malade L..., âgé de trente-six ans, caviste, entre dans le service le 29 mai 1941, vers minuit.

Pris brusquement, le jour de son entrée à l'hôpital, d'une violente douleur au creux épigastrique, en coup de poignard, avec aussitôt son maximum d'intensité.

Devant les antécédents, l'intensité du syndrome douloureux, la contracture musculaire au creux épigastrique et l'absence de température, diagnostic facile d'ulcus perforé.

Opération six heures trente minutes après le début des accidents : laparotomie exploratrice . perforation de la grosseur d'une lentille sur la face antérieure de l'antre pylorique. Abondant épanchement répandu dans l'abdomen , évacuation à la compresse et au champ intestinal ; ce n'est qu'après cette évacuation que l'on peut voir clair et suturer la perforation ; cette suture est faite en deux plans et suivie d'une épiplooplastie.

Sur l'avis formel du chirurgien de garde, l'abdomen est refermé avec un drain dans la région sous-hépatique, mais *on ne draine pas le Douglas*, bien qu'on se rende compte qu'on laisse une quantité importante de liquide (sérosité grisâtre et louche comme celle d'un liquide d'hypersécrétion gastrique).

*Suites opératoires :* L'évolution est d'abord normale ; dans les deux premiers jours, le drain sous-hépatique laisse écouler une légere sérosité, complètement tarie le troisième jour, et le drain est retiré au quatrième jour.

Jusqu'au neuvième jour, le malade se sent très bien portant ; à cette époque, il commence à accuser de légers troubles digestifs à type de coliques intestinales douloureuses, survenant surtout la nuit. Ballonnement, arrêt des gaz. On constate alors l'organisation progressive d'un abcès du Douglas, que l'on incise le 14 juin par rectotomie ; écoulement d'une grande quantité de pus épais, extrêmement fétide. Suites opératoires normales ; le malade sort guéri quelques jours après cette deuxième intervention.

Ce cas n'est pas, j'en suis certain, une rarissime exception, et personnellement, j'en connais plusieurs autres exemples.

Par conséquent, le principe du drainage se défend et où celui-ci serait-il mieux situé que dans le cul-de-sac de Douglas, point déclive, si, comme il se doit, on place le laparotomisé dans son lit, en position demi-assise de Fowler ? De fait, on ne draine plus guère la région épigastrique.

Me limitant donc, non pas aux indications de ce drainage, qui n'est pas toujours, ni même pas souvent nécessaire, je désire seulement souligner fortement qu'il l'est parfois et ensuite discuter jusqu'à quel point il mérite la mauvaise réputation que l'autorité de certains auteurs lui ont faite et sur laquelle M. Magnant a voulu, par la publication de son observation, insister.

Les arguments théoriques sur l'inutilité du « drain du Douglas » (nous venons de voir qu'*en pratique* il peut être grave de s'en priver) ne me séduisent pas. On a écrit : « du liquide s'écoule en abondance pendant quelques heures *seulement* (c'est déjà très important que d'évacuer ces quelques décilitres septiques ; on n'a pas oublié, non plus, l'insistance de Murphy à propos du pus qui reste sous tension et de la nécessité

d'évacuer le trop-plein à défaut de la totalité). Puis, très vite, « une sorte de cheminée par adhérence se constitue autour du tube qui ne donne pour ainsi dire plus rien », ce qui est vrai. Mais la conclusion qu'on en tire est inexacte à mon sens, car ce trajet-cheminée que, pour la bonne cause, nous avons laissé se constituer et s'isoler de la grande cavité, contient tout de même encore des germes tandis que, formé de tissu de granulation, de fausses membranes, d'enduit fibrineux, il a perdu et ses qualités de défense antimicrobienne et sa valeur de résorption. Et si, d'un coup, on supprime le drainage, on risque d'assister — l'orifice externe s'obturant en vingt-quatre ou quarante-huit heures — à la formation d'un abcès qui, pour être précairement exclu du péritoine, n'en crée pas moins certains soucis et certaines difficultés.

Si l'on draine le Douglas — et il faut savoir le faire *à propos* — *ce drainage ne sera supprimé que peu à peu*, par raccourcissement progressif du tube ou de la lame de caoutchouc.

Quant au danger que représente, *par lui-même*, la présence de ce drain, comment le nier puisqu'il existe des observations de Patel et Desjacques, de Philippe Rochet, de Tixier et Clavel, d'Ameline et Folliasson, de Chabrut, de Pervès, de Moiroud et puisque M. Magnant veut bien nous en donner aujourd'hui un nouvel exemple ?

Mais *ce drain est-il toujours seul responsable ?* Et le chirurgien n'a-t-il pas quelquefois une part dans la genèse de ces redoutables accidents ? Comment, en fait, place-t-on le drain ? Après une opération d'urgence qui put être laborieuse, on juge prudent de drainer au point déclive : le malade a-t-il toujours eu les soins pré-opératoires voulus (toilette et désinfection du pubis) ? La décision est-elle prise avant de refermer la laparotomie sus-ombilicale ou après cette fermeture ? La vessie est-elle évacuée, permettant, sans qu'on la menace, de faire une incision strictement sus-pubienne ? Détails bien minimes peut-être, mais qui rappellent à quel point ce drainage *in extremis* va souvent s'exécuter hâtivement, j'oserais presque dire légèrement.

L'incision sus-pubienne faite, repère-t-on les lèvres du péritoine pariétal pour y fixer le drain ? La main gauche glissée par l'épigastre sous la paroi abdominale viendra-t-elle guider le drain, en faisant au-devant de lui place nette par refoulement du contenu abdominal ? S'assurera-t-elle que l'extrémité de ce long tube est bien en place, à 1 ou 2 centimètres du cul-de-sac vésico-rectal ? Ou bien le tube sera-t-il introduit *à la volée*, insinué à l'aveugle ? Ameline et Folliasson ont parfaitement mis « le doigt sur la plaie », en traitant cette méthode d'aveugle et de traumatisante. C'est, je pense, ce qui se passe dans certains cas et qui *ne devrait pas* se passer.

Après avoir relu de telles observations — d'ailleurs rares — je relève (observation Patel et Desjacques) : « Fermeture de la paroi au fil de bronze », « incision sus-pubienne et mise en place, dans le cul-de-sac de Douglas, d'un très gros drain non perforé »... Quatre jours plus tard, on retire le drain du Douglas ; « on sent quelque résistance et, quand l'extrémité apparaît, on aperçoit, pénétrant dans la lumière du tube... une anse grêle engagée et étranglée ; elle a pénétré par son bord libre... » (Observation Ameline et Folliasson) : « Un gros drain sus-pubien. Paroi en un plan aux bronzes... » Autopsie : « On trouve une bride constituée par tout le grand épiploon ramassé en corde qui va jusqu'au fond du Douglas et

qui étrangle une anse grêle au niveau du détroit supérieur. » L'explication est simple : le drain a chargé et entraîné avec lui, au moment où on l'a posé, dans le premier cas une anse grêle, dans le second l'épiploon. D'autres exemples, l'observation de M. Magnant entre autres, pour être moins claires, permettent cependant d'invoquer le même mécanisme.

Quant aux faits signalés, l'un par Desjacques, l'autre par Chabrut, d'autres encore par Pervès, par Tixier et Clavel, d'une adhérence d'une anse grêle à l'orifice sus-pubien après ablation précoce du drain, d'une péritonite ayant pour point de départ cet orifice de drainage, de l'issue tardive d'une anse grêle par une incision trop grande ou trop haut placée, ils n'ont rien de particulier aux circonstances envisagées ici (ulcère gastrique perforé), et l'on pourrait alors faire les mêmes critiques à tous les cas de drainage sus-pubien, c'est-à-dire à d'innombrables cas de chirurgie gynécologique. Or, c'est ce qu'on ne fait pas.

Au reste, un gros orifice de drainage, si l'on juge bon de supprimer le drain précocement, doit être comblé par un coin de compresse et, si le drain est enlevé tardivement, il faut désinfecter avec soin.

Ainsi donc, je ne puis souscrire à la thèse d'éminents auteurs qui proscrivent ce drainage sus-pubien dans les péritonites généralisées par ulcère perforé, comme méthode inutile et dangereuse.

Des quelques considérations qui précèdent, voici ce qu'on pourrait conclure :

*a*) Dans les opérations pour ulcère gastro-duodénal perforé, le drainage sus-pubien complémentaire est souvent superflu (opérations précoces, liquide peu abondant) ;

*b*) Si l'on a, par contre, quelques doutes sur la septicité de l'épanchement et sur son abondance, c'est une excellente méthode de sécurité vis-à-vis des complications sérieuses que sont les collections résiduelles suppurées du petit bassin ;

*c*) L'expérience prouve que le drainage complémentaire sus-pubien du Douglas ne saurait s'exécuter sans un certain nombre de précautions techniques précises.

Je vous propose de remercier M. Magnant de sa fidèle collaboration à nos travaux.

M. **Ameline**: Le problème thérapeutique serait en partie simplifié si le drain du Douglas, correctement placé, correctement traité et suivi, supprimait à coup sûr l'abcès dit résiduel. Or il est loin d'en être ainsi : j'ai personnellement observé deux abcès, malgré (j'allais dire à cause) un drainage correct du cul-de-sac de Douglas. Je demanderai à mon ami Soupault s'il en a lui aussi observé dans ces conditions.

M. **H. Mondor**: Je n'ai pas, pour le drainage sus-pubien, fait à la fin d'une intervention de l'étage supérieur de l'abdomen, la confiance ou l'indulgence du rapporteur. Il faudrait que son efficacité dans le traitement des péritonites diffuses fût réelle, que son utilité, pour éviter les collections déclives, fût prouvée, que son siège, pour les bien drainer, fût plus rationnel, enfin que son innocuité, si l'épanchement est stérile, fût certaine. Cet épanchement est presque toujours aseptique dans les ulcères perforés, si l'on opère avant la septième heure. Quant à savoir ce qu'il devient après, cela nous serait facile si nos habitudes et notre organisation ne nous

condamnaient à des travaux dispersés et à des expériences trop longtemps individuelles. Si nos laboratoires étaient moins insuffisants et nos recherches plus solidaires, mieux liées, nous devrions pouvoir, aujourd'hui, savoir ce qu'était ce liquide dans 3 ou 4 mille cas et à des horaires divers. Cela permettrait des conclusions un peu plus satisfaisantes, en thérapeutique, que celles des convenances personnelles. Pour ma part, je n'ai jamais usé de ce drain et ne l'ai, jusqu'ici, point regretté.

Pour songer à le défendre, il faudrait aussi que le placer dans le Douglas fût autre chose que le geste ordinairement décrit par les auteurs et même par ses avocats. Sinon, comment imaginer une plus ingénieuse manière de provoquer, dans le ventre, les longues brides fibreuses dont Delbet avait montré, expérimentalement, la régularité, et de placer aussi une sorte de corps étranger mésocœliaque fort capable, comme on l'a déjà souvent vu, de favoriser des étranglements intestinaux ? Je crois que le long drain qui plonge de la paroi à une région profonde de l'abdomen, quand aucun abcès n'a préparé son isolement, est une ancienne façon de faire. Si nous voyons moins d'occlusions post-opératoires que nos devanciers, c'est que, grâce à quelques-uns d'entre eux, nous savons traiter et drainer moins mal les péritonites aiguës. J'ai montré, ailleurs, avec trois observations, que le drain peut être l'agent même de l'occlusion ; d'autres ont montré, bien des fois, à quelles brides néfastes il expose lorsqu'il accomplit d'aveugles traversées abdominales. Que ceux qui veulent s'instruire de l'erreur d'un drain cheminant entre des anses intestinales, lisent le travail d'Hawkes. Quand l'opération a été sus-ombilicale et que l'opérateur parle d'une « simple boutonnière sus-pubienne », il est difficile d'imaginer qu'ainsi il ait pu s'assurer que son drain se trouvât bien isolé des anses grêles.

Quant au traitement de ces occlusions que l'iléostomie guérit sans qu'on ait touché à l'obstacle lui-même, il bénéficiera, à l'avenir, de ce progrès très important qu'est la méthode de Wangensteen. De tout ce que l'on a proposé, en ces dernières années, dans le traitement des occlusions, le pompage, que Brocq, Iselin et Eudel ont rappelé et précisé, est l'acquisition la plus utile.

Je voudrais encore, en une parenthèse, à l'occasion du rapport de mon ami Soupault, répéter ce que j'ai dit, ici, de l'intérêt de savoir diagnostiquer, désormais, même les *perforations couvertes*. Pour vanter ces diagnostics, il a fallu d'abord avoir recours aux observations de Schnitzler et de Finsterer. Aujourd'hui, je peux faire état de cinq ou six observations de mon service où, chefs de clinique et internes, Cl. Olivier et O. Jurain, en particulier, ont su, avec une exactitude parfaite, faire ce diagnostic méritoire et fort utile aux malades.

M. **Basset** : Comme Soupault, je pense qu'en matière de drainage du pelvis et du cul-de-sac de Douglas, lors des interventions d'urgence pour perforations ulcéreuses, il ne faut pas être systématique. Si l'intervention est précoce, l'épanchement péritonéal peu abondant et limité, le drainage du Douglas est inutile et il faut s'abstenir. C'est lorsque l'intervention est plus tardive que la question se pose car souvent, alors, l'épanchement est abondant et l'incision sus-pubienne, si on la pratique, donne issue à un flot de liquide trouble. Encore faudrait-il tâcher de préciser, comme l'a fort bien dit Mondor, la proportion des cas dans lesquels l'épanchement

péritonéal est amicrobien et de ceux dans lesquels il est microbien, ce qui ne veut pas forcément dire d'ailleurs qu'il soit alors hautement septique. Malheureusement, faute d'un nombre suffisant d'examens bactériologiques, cette proportion n'est pas encore déterminée.

J'ai entendu Soupault parler d'aspiration des liquides épanchés et de sulfamidothérapie locale. Si on fait simplement, comme cela est la règle, une incision épigastrique, le poudrage local n'aura aucune action sur les liquides déclives collectés dans le pelvis. Ceux-ci ne pourront pas non plus être extraits de l'abdomen par l'aspirateur manié seulement dans la région gastro-duodénale et sus-mésocolique. Peut-être pourrait-on, en cas d'épanchement abondant, faire une courte incision sus-pubienne qui servirait à aspirer les liquides pelviens et à introduire de la poudre de sulfamide, mais par laquelle on ne glisserait pas de drain dans le Douglas.

J'ai, comme vous tous, opéré bien des ulcères perforés. Dans un bon nombre de cas, j'ai drainé le Douglas par une incision sus-pubienne et tout en connaissant fort bien les cas d'occlusion intestinale secondaire attribués à ce mode de drainage, je n'en ai jamais observé.

Mondor a parlé également des inconvénients et même des dangers en cas d'appendicite aiguë avec épanchement du drainage par un tube allant de l'incision iliaque jusqu'au fond du pelvis. J'ai, en ce moment dans mon service, une jeune fille de dix-sept ans qui a été opérée d'urgence par mes assistants d'une appendicite aiguë grave. On a placé un drain dans la fosse iliaque, une mèche au contact du cæcum et un drain dans le petit bassin. Puis celui-ci a été enlevé, peut-être un peu trop tôt. Cette opérée est en train de faire un abcès du Douglas qu'il faudra dans un jour ou deux inciser par le rectum.

Je rappelle que dans l'appendicite aiguë la pose d'un drain pelvien peut présenter encore un autre danger, celui-là très grave, et provoquer un point où le tube croise le détroit supérieur, une ulcération de l'artère iliaque externe. En 1910, dans la *Revue de Chirurgie*, j'ai publié, avec Caraven, un travail sur ce sujet.

Donc, si dans ces cas d'appendicite avec épanchement séro-purulent abondant, répandu jusque dans le pelvis on juge indispensable de drainer le Douglas, il faut aspirer les liquides deux fois par jour, surveiller le drainage de très près, mobiliser le tube et le retirer le plus tôt possible.

M. **Jean Quénu**: A la fin d'une laparotomie pour ulcère perforé, lorsqu'il existe une grande quantité de liquide dans l'abdomen, je draine toujours le cul-de-sac de Douglas par un tube sus-pubien. A la fin d'une opération pour appendicite avec péritonite généralisée, j'introduis toujours, par l'incision iliaque externe, un drain dans le Douglas, ainsi que je l'ai vu faire chez mon maître Hartmann. Après une laparotomie pour rupture de pyosalpinx, ou pour péritonite diffuse de toute autre cause, je laisse toujours un drain dans le Douglas.

Je laisse même un tube après les laparotomies pour inondation péritonéale par rupture de grossesse tubaire.

Et, bien souvent, en dehors de ces cas d'urgence, après une hystérectomie difficile, je laisse dans le fond du pelvis un drain cigarette qui sort juste au-dessus du pubis.

Voilà pour les indications Quant à la technique, à la mise en bonne place du drain, au fond du Douglas et non au milieu des anses grêles

comme on l'a dit, elle ne rencontre pas de difficulté insurmontable. Après une laparotomie basse, la question ne se pose pas, puisque le drain est placé dans le cul-de-sac péritonéal sous le contrôle de la vue, au-dessous des anses grêles sur lesquelles on ramène l'épiploon.

Après une laparotomie haute, si l'on veut éviter d'enfoncer le drain à l'aveuglette d'avant en arrière à travers l'étroite contre-incision sus-pubienne, on peut recourir à la manœuvre très simple que m'a jadis enseignée mon maître Toupet : introduire la main gauche tout entière dans le ventre, faire l'incision sus-pubienne, y pousser un grand clamp courbe qui, ressortant par l'incision haute, y saisit un drain qu'il attire dans l'incision basse, cependant que la main gauche dispose le bout profond du drain dans le cul-de-sac de Douglas.

Le drain draine pendant deux ou trois jours. Le laisser plus longtemps est inutile et peut être nuisible, car il ne sert plus à rien et favorise effectivement la formation d'un cylindre d'adhérences.

Depuis quelque vingt ans que je draine de cette façon, je n'ai observé qu'un seul cas d'occlusion post-opératoire dont le drainage pût, à la rigueur, être rendu responsable : il s'agissait d'une péritonite puerpérale pour laquelle j'introduisis, par une courte incision sus-pubienne, un drain dans le pelvis. Six mois après, la malade fit une occlusion. J'opérai et trouvai une bride étranglant le côlon pelvien. Je sectionnai la bride et la malade guérit.

Une péritonite même non drainée peut être productrice d'adhérences et de brides. Que le drain pelvien crée un risque supplémentaire d'occlusion post-opératoire, c'est fort possible. Mais ce risque me semble minime. La présence, la rétention de liquide septique dans le ventre m'apparaît comme un risque beaucoup plus redoutable. Entre les deux risques, je choisis le moindre.

M. **Soupault**: De cas comme celui que signale Ameline, je n'ai rencontré qu'un exemple ; encore s'agissait-il d'un abcès du Douglas très tardif après un drainage pour appendicite aiguë suppurée. C'est pourquoi je demande qu'on ne retire le drain que progressivement afin de ne pas laisser se fermer prématurément le trajet à sa partie superficielle.

Je suis heureux de me rencontrer avec Quénu pour défendre l'usage du drainage sus-pubien. Ce procédé est-il donc différent dans l'ulcère perforé et dans la chirurgie gynécologique ?

A mon sens, cette différence ne réside que dans la manière plus ou moins attentive et méthodique dont on établit le drainage, souvent trop hâtive en cas d'urgence. Par ailleurs, si ce drainage du Douglas ici, comme dans les appendicites aiguës, peut avoir parfois des inconvénients, n'y en a-t-il pas bien davantage à s'en priver ? Par quoi le remplacer ?

Mondor a bien voulu marquer l'intérêt qu'il portait à mon rapport en en discutant plusieurs points. Sur le drainage proprement dit, je ne partage pas, au moins en ce qui concerne le drain sus-pubien, ses craintes à condition que les précautions que j'ai dites soient prises. Pour le drain « ilio-douglassien », le trajet est certes plus long, plus indirect ; mais là encore il y a la manière de mettre le drain « en bonne place » comme il faut, et non pas, comme il est dit trop souvent et trop justement, de le *glisser*.

Certes, la connaissance extemporanée de la qualité bactériologique du

liquide péritonéal est infiniment souhaitable et nous servirait de guide précieux. Toutefois, toutes les séreuses se défendent-elles de la même façon ?

Quant au traitement de ces sub-occlusions précoces, tièdes, post-opératoires, comme Mondor je suis persuadé que beaucoup d'entre elles céderont à la merveilleuse méthode qu'est l'aspiration continue gastro-duodénale et échapperont ainsi à l'iléostomie dont la valeur et la place valent, de ce seul fait, d'être aujourd'hui reconsidérées.

M. Basset m'objecte les difficultés d'une aspiration complète de la grande cavité et celles d'une « sulfamidation » diffuse du péritoine auxquelles j'ai fait allusion. Ce ne sont cependant pas des impossibilités ; certains auteurs réalisent systématiquement la première. La seconde, grâce aux crayons ou aux comprimés qui peuvent être disséminés en grand nombre, réserve peut-être d'intéressants résultats.

M. **H. Mondor**: Jean Quénu me convaincrait mieux, si j'étais assuré que la précaution qu'il recommande, dans la mise en place du drain, fût plus courante et qu'elle valût encore après les premières heures. D'autre part, au sujet des péritonites puerpérales, comment le suivrais-je quand, dans un excellent livre dont il a bien voulu m'adresser les bonnes feuilles et que les chirurgiens liront bientôt tous avec fruit, il a laissé voir, sur la chirurgie de ces lésions, une expérience si désolée ? Enfin, dans la grossesse extra-utérine, quelle que soit la quantité de sang trouvée, je n'ai jamais songé à mettre un drain. Comme sur plus de 120 cas je n'ai eu aucun décès, j'ai tendance à m'en tenir à l'aphorisme classique qui veut que le drainage des hématomes ne s'impose qu'exceptionnellement.

M. **Jean Quénu**: Puisque M. Mondor veut bien faire allusion à un travail imprimé mais non encore publié, permettez-moi de préciser la position que j'ai prise, dans ce travail, devant la question particulière des péritonites puerpérales : je rejette l'hystérectomie, dont je n'ai observé que des insuccès, et je recommande au contraire le simple drainage du pelvis au moyen d'un tube de caoutchouc introduit par une petite incision sus-pubienne, sous anesthésie locale ; j'ai obtenu de cette opération très simple plus d'une guérison.

---

## DISCUSSION EN COURS

### *Communication à l'Académie de Chirurgie sur les blessés atteints de fracture ouverte, traités dans les Hôpitaux de la Région parisienne Septembre 1940 à Septembre 1941,*

par MM. **Louis Sauvé** et **Valentin Charry**.

Il nous a semblé intéressant de donner brièvement une vue d'ensemble des blessés atteints de fractures ouvertes que nous avons eu l'occasion de voir dans les divers hôpitaux militaires de la région de Paris au cours de ces douze derniers mois.

Ces blessés venaient, pour la plupart, de la région des combats. Ils

avaient reçu sur place, depuis la date de leur blessure, mai ou juin 1940, des soins dans les divers hôpitaux qui se trouvaient à proximité.

La masse des blessés qui est arrivée sur la région de Paris pendant les mois de juillet, août et septembre 1940 représente une catégorie de blessés pour lesquels nous avons eu à envisager deux modes de traitement.

Pour certains blessés graves, dont l'état général était très mauvais, il a fallu faire un traitement d'urgence tel que l'amputation ou la résection de tête fémorale pour certains cas d'arthrite suppurée de hanche ; pour d'autres, dont l'état général était meilleur, on a pu se préoccuper d'emblée du résultat fonctionnel ultérieur. C'était donc déjà des séquelles de blessures de guerre que nous avions à traiter ; beaucoup de fractures sont arrivées avec de mauvaises réductions faute de matériel approprié, un certain nombre commençaient déjà à se consolider en position vicieuse.

Les statistiques hebdomadaires que nous avons fait établir représentent la somme des blessés en traitement dans la région à tel ou tel moment ; l'ensemble nous fournira donc un aperçu de la composition moyenne des cas osseux.

Vu le grand mouvement de blessés qui s'est effectué dans la région de Paris pendant cette période, il nous a semblé plus logique de procéder ainsi plutôt que de faire faire un recensement global des blessés dont certains n'ont fait que passer quelques jours dans cette région pour être évacués sur la zone libre.

Le premier recensement que nous avons fait établir en octobre 1940 nous donnait un chiffre de 519 fractures du membre supérieur et de 805 pour le membre inférieur, soit au total : 1.324.

Nous avions demandé que soit différenciée d'abord la région atteinte, ensuite que soient indiquées les fractures *actuellement* ouvertes ou fermées ; en troisième lieu, que soient notées les lésions nerveuses.

En ce qui concerne les fractures du membre supérieur, nous avons par ordre de fréquence, les fractures de l'humérus, radius et cubitus, l'articulation de l'épaule, ceinture scapulaire, coude, main, poignet.

Au membre inférieur : fémur, tibia et péroné, genou, pied, articulation coxo-fémorale, articulation tibio-tarsienne, ceinture pelvienne, colonne vertébrale.

Les résultats de ces statistiques sont les suivantes :

Nous trouvons en moyenne le double de fractures de membre inférieur que de membre supérieur, cela tient probablement à ce que les blessés de membre supérieur ont pu être évacués plus rapidement et plus loin que les blessés de membre inférieur. Voilà pourquoi les blessés que nous avons eu l'occasion de voir plusieurs mois après la blessure présentent cette proportion plus importante de blessures de membre inférieur que de membre supérieur.

Les pourcentages respectifs des régions atteintes dans les blessures de membre inférieur et les blessures de membre supérieur sont les suivants :

Nombre de blessés de *membre supérieur, 404* :

| | | |
|---|---|---|
| Humérus | 35 | p. 100 |
| Radius-cubitus | 22 | — |
| Articulation épaule | 14 | — |
| Coude | 10,5 | — |
| Ceinture scapulaire | 8 | — |
| Main | 7,5 | — |
| Poignet | 3 | — |

Nombre de blessés de *membre inférieur, 853* :

| | |
|---|---|
| Fémur | 32,5 p. 100 |
| Tibia-péroné | 29,5 — |
| Pied | 11 — |
| Genou | 9,5 — |
| Articulation tibio-tarsienne | 6 — |
| Articulation coxo-fémorale | 4 — |
| Ceinture pelvienne | 5 — |
| Colonne vertébrale | 2,5 — |

En ce qui concerne les lésions nerveuses le pourcentage est le suivant :

| | | |
|---|---|---|
| *Membre supérieur.* Nombre de blessés | *404* | |
| Lésions nerveuses | 55 = 13,61 | p. 100 |
| *Membre inférieur.* Nombre de blessés | *853* | |
| Lésions nerveuses | 111 = 13,01 | — |

*Membre supérieur.* Nombre de blessés, *404* :

| | |
|---|---|
| Humérus | 9,65 p. 100 |
| Radius-cubitus | 6,93 — |
| Articulation épaule | 2,22 — |
| Coude | 1,73 — |
| Ceinture scapulaire | 2,69 — |
| Main | 0,99 — |
| Poignet | 0,99 — |

*Membre inférieur.* Nombre de blessés, *853* :

| | |
|---|---|
| Fémur | 2,93 p. 100 |
| Tibia-péroné | 2,22 — |
| Genou | 0,35 — |
| Pied | 0,70 — |
| Articulation tibio-tarsienne | » — |
| Articulation coxo-fémorale | 0,117 — |
| Ceinture pelvienne | — — |
| Colonne vertébrale | 0,117 — |

Il est remarquable de constater le pourcentage presque identique des lésions nerveuses consécutives aux fractures des deux membres.

Nous ne tirons pas, actuellement, d'autres conclusions de ces statistiques : les chiffres valent ce qu'ils valent ; mais il nous a semblé intéressant de les fournir à ceux qui désireront les consulter.

---

*Le Secrétaire annuel* : M. G. Rouhier.

# MÉMOIRES DE L'ACADÉMIE DE CHIRURGIE

Séance du 5 Novembre 1941.

*Présidence de* M. Paul Mathieu, *président.*

## PROCÈS-VERBAL

La rédaction du procès-verbal de la précédente séance est mise aux voix et adoptée.

## CORRESPONDANCE

La correspondance comprend :

1° Les journaux et publications périodiques de la semaine.

2° Des lettres de MM. Fey, Gérard-Marchant, Sicard, Jean Quénu, Roux-Berger, R.-Ch. Monod, Fèvre, s'excusant de ne pouvoir assister à la séance.

3° Un travail de M. Brette (Marine), intitulé : *Hernies après appendicite aiguë.*
M. Albert Mouchet, rapporteur.

4° Un travail de MM. Claude Béclère, L. Bouroullec et P. Delinotte, intitulé : *Sulfamidothérapie des plaies de guerre et gangrène gazeuse dans un H.O.E. primaire.*
M. Capette, rapporteur.

En vue de l'attribution du prix Rochard, M. J.-L. Lortat-Jacob adresse à l'Académie deux ouvrages, le premier intitulé : *Les réactions d'hypersensibilité à l'infection en chirurgie.* Le second intitulé : *La gastrectomie totale.*

---

## A PROPOS DU PROCÈS-VERBAL

### *Décès du Comte Mareschal de Bièvre.*

Le président fait part à l'Académie du décès de M. le comte Mareschal de Bièvre, descendant de Mareschal, fondateur et premier président de l'Académie royale de Chirurgie. Le comte Mareschal de Bièvre a consacré à son aïeul un livre des plus intéressants où sont relatées toutes les circonstances au milieu desquelles a pris naissance, en 1731, l'Académie royale de Chirurgie. Il avait fait l'honneur à l'Académie d'assister à sa séance inaugurale en février 1936. Le président pense être l'interprète de l'Académie en envoyant à la famille du comte Mareschal de Bièvre ses plus sincères condoléances.

*Publication périodique bimensuelle.*

## *Kyste pulmonaire suppuré,*

par M. **Moulonguet.**

A propos de l'intéressant rapport de mon ami R. Monod dans la dernière séance, je veux vous relater un cas qui me paraît comparable. Je ne l'avais pas interprété à l'époque avec la même certitude que maintenant : ces lésions n'étaient pas encore bien connues il y a quelques années ; le diagnostic de kyste pulmonaire ou médiastino-pulmonaire avait été envisagé par moi, mais quelques collègues médecins, à qui j'avais montré le malade, étaient restés dubitatifs. Vous allez juger de mes constatations.

Il s'agit d'un malade de trente-huit ans, pensionné de guerre parce que ses accidents pulmonaires ont été rapportés à une intoxication par l'ypérite en 1918. De fait, il a été hospitalisé six semaines dans un hôpital militaire à cette époque, et depuis lors il a toujours toussé et craché. A partir de 1926 l'état pulmonaire s'est compliqué d'un rhumatisme infectieux avec hippocratisme des doigts et gonflements péri-articulaires (poignets, cous-de-pied, genoux). En 1931, on fait, à Pau, le diagnostic d'abcès du poumon gauche et on pratique une pneumotomie ; le malade est très amélioré pendant trois ans : il crache moins et, simultanément, ses lésions ostéo-articulaires s'amendent, il peut marcher à nouveau, il travaille même. Mais, en 1934, une nouvelle poussée d'infection pulmonaire survient avec hémoptysies, les fluxions rhumatismales se réveillent et il reprend le lit.

Il m'arrive à Tenon, en juin 1935, avec une lettre de son médecin le Dr Péré qui dit : « Collection purulente de la base gauche, ouverte depuis longtemps dans les bronches, avec vomiques répétées. Le bacille de Koch a été vainement cherché à plusieurs reprises. Une ponction faite à l'endroit de la pneumotomie de 1931 a ramené du pus fétide. » Voici des radiographies reçues avec le patient : elles montrent une collection postérieure, paramédiane de l'hémithorax gauche ; il y a un niveau de liquide et la poche est limitée en haut par un trait à double contour très remarquable.

Le malade est pâle, amaigri, fatigué ; il expectore environ 150 grammes par jour. L'hippocratisme est très marqué, les gonflements péri-articulaires contrastent avec l'amaigrissement des membres ; les radios montrent des réactions périostiques engainantes des épiphyses, gagnant sur les diaphyses au niveau des fémurs, et des exostoses. Il existe des signes cliniques d'épanchement de la base gauche ; la radiographie montre la collection reproduite, un peu plus interne qu'en 1931, en partie cachée par l'ombre cardiaque et, à sa partie supérieure, un petit niveau. Un lipiodol bronchique démontre la communication entre les bronches et l'abcès sous forme d'une fistule étroite. Il n'y a pas de dilatation des bronches.

Le 17 juillet, je résèque deux côtes de la base gauche en arrière et je tombe sur le parenchyme pulmonaire à travers lequel la ponction ramène du pus. Au bistouri électrique, je traverse le poumon et, à 2 centimètres, je trouve la poche anfractueuse, grosse comme le poing, remplie de pus fétide. Pour éviter l'échec du premier opérateur, je décide, huit jours plus tard, de faire un large affaissement pariétal et d'obtenir la mise à plat de la poche suppurée. Complétant l'anesthésie locale par l'évipan, je résèque encore deux côtes au-dessus et j'élargis la résection des deux précédentes en avant et en arrière. Puis, avec la diathermo-coagulation, je détruis le poumon pour exposer complètement la cavité : elle est considérable, *son aspect est celui d'une énorme vessie à colonnes avec alvéoles, cellules et cloisonnements ; le revêtement est lisse et un peu brillant.* Le fond de cette cavité paraît formé par le médiastin ; il est bilobé. Je ne vois pas la fistule bronchique. Dans un troisième temps, un mois après, je touche le revêtement de la poche avec la boule diathermo-coagulante pour la détruire. Je n'ai pas fait de biopsie de ce revêtement. Après cette intervention, une amélioration très manifeste survient : l'expectoration diminue et, parallèlement, la suppuration de la plaie ; l'état général devient meilleur, P... se lève, descend les escaliers et se

promène au jardin. Il est probable que, sans la voir, j'ai obturé par le courant de haute fréquence la communication broncho-kystique.

A mon retour de vacances, je trouve la plaie encore imparfaitement mise à plat. Il semble que la cavité ait tendance à s'agrandir aux dépens du contenu normal de l'hémithorax gauche, comme si le poumon gauche était avalé du côté droit, au lieu de se dilater pour combler la brèche. Je réinterviens encore une fois pour réséquer une extrémité costale en saillie, pour supprimer des tissus ossifiés de



Fig. 1. — Kyste médiastino-pulmonaire gauche, de face.

nouvelle formation et pour couper, au-dessus, la 6e côte. L'affaissement paraît plus satisfaisant.

En effet, lorsque P... rentre dans son village du Béarn, il finit de cicatriser cette énorme brèche bien à plat et toute suppuration pariétale est tarie. L'expectoration est modérée, mais non tarie. L'état général se relève pendant les premiers mois de façon remarquable ; les phénomènes rhumatismaux sont terminés.

Puis, peu à peu, survient une dyspnée progressive qui devient le symptôme dominant ; dyspnée d'effort réveillée par la moindre marche et prenant alors un rythme effrayant. Il ne s'agit pas d'une dyspnée *sine materia*, puisque la radiographie, faite par le Dr Péré, en 1937, montre d'énormes lésions médiastino-pulmonaires droites sous forme d'ombres pommelées. Un examen de crachats, fait en août 1937, montre à nouveau l'absence de bacilles de Koch et ne permet pas non plus de trouver de cellules cancéreuses (après inclusion). Quel diagnostic faut-il envisager pour ces lésions nouvelles et pour cette dyspnée ? Je ne sais. Le malade est mort dans son pays en 1938, je crois.

Faisant donc une réserve pour ces accidents terminaux que je n'ai pu observer de près, je crois pouvoir affirmer que j'ai eu affaire à un



Fig. 2. — Même cas, vue de profil.

kyste médiastino-pulmonaire de grande taille, infecté par sa communication avec les bronches, et dont j'ai obtenu l'affaissement et la cicatrisation par une thoracectomie.

### *Différences radicales de nature entre les fractures de jambe produites par des accidents identiques de glissement et de chute, suivant la manière dont les jambes sont protégées et engainées,*

par M. **Rouhier**.

Cette courte note n'a que bien peu de rapport avec l'intéressante statistique de fractures ouvertes par projectiles apportée dans notre dernière séance par mon ami Sauvé. Ce sont des faits d'observation qui

m'ont d'abord un peu surpris, mais dont l'explication est très simple pour peu qu'on y réfléchisse, et je prends l'occasion d'un retour sur les fractures de la guerre pour vous en dire un mot.

A partir du moment où les hôpitaux militaires de Troyes furent prêts à fonctionner, c'est-à-dire de novembre 1939 jusqu'en mai 1940 où commença la guerre active, nous y fîmes de la chirurgie de garnison et nous avons eu en particulier à y soigner une énorme quantité de fractures accidentelles, dues à l'obscurité de la défense passive ainsi qu'à la rigueur de l'hiver, à la neige et au verglas qui rendirent si longtemps les routes dangereuses pendant ce premier hiver de la guerre.

Or, les variétés de fractures de jambe que nous eûmes à soigner furent un peu inattendues. Contrairement à notre attente, *très peu de fractures malléolaires :* quelques rares malléoles externes, une seule fracture bimalléolaire. Toutes les fractures de jambe étaient des fractures obliques à l'union du tiers inférieur et des deux tiers supérieurs du tibia, souvent même un peu plus bas, avec péroné généralement brisé dans la continuité du trait tibial, quelquefois avec péroné intact formant attelle, mais toujours des fractures du tibia avec mortaise intacte. Pourquoi ? C'est que tous ces blessés étaient chaussés de forts et lourds brodequins à tige de cuir épais emboîtant les malléoles, et que cette tige lacée sur la région malléolaire était encore consolidée par la bande molletière dont les premiers tours étaient fortement serrés sur la tige du brodequin. Il en résultait que cheville, tige du brodequin et bande molletière formaient un bloc de résistance solide et le tibia cassait au-dessus de la chaussure.

Les variétés de fractures étaient directement conditionnées par le mode d'engainement de la cheville et du pied.

Ceci est si vrai qu'à l'hôpital du camp de Mailly qui faisait également partie de mon secteur, il y avait au contraire très peu de fractures du tibia et beaucoup de fractures malléolaires et bimalléolaires, parce que le camp de Mailly était par moments un bourbier où les hommes en exercice évoluaient non plus en brodequins et en bandes molletières, mais en bottes de caoutchouc relativement molles, à l'intérieur desquelles leur cheville était libre et simplement revêtue d'une chaussette, les malléoles n'étaient pas maintenues et cédaient avant le tibia.

---

## RAPPORTS

### *Empyème pleural post-pneumonique et péricardite purulente. Péricardotomie, puis pleurotomie. Guérison,*

par le Médecin Commandant **Du Bourguet**,
chirurgien des Hôpitaux Militaires.

Rapport de M. Jean Patel.

Il est, aujourd'hui, superflu de rappeler l'extrême rareté des péricardites purulentes : leurs conditions d'apparition, à peu de chose près, toujours les mêmes, au cours ou au décours d'une pneumococcémie ou

de quelque septicémie ; les grandes difficultés de leur diagnostic clinique, à cause de leurs signes estompés ; leur haute gravité, inhérente aux circonstances étiologiques ; et la décision chirurgicale qu'elles comportent : le drainage précoce, en bonne place.

C'est surtout sur ce dernier point que le malade dont Du Bourguet nous a confié l'observation va me permettre d'insister :

C'était un homme de vingt-trois ans, atteint d'une pneumopathie très sévère, qui semblait enfin s'apaiser, quand, au quinzième jour, la fièvre augmenta, les signes généraux s'aggravèrent, en même temps que se développèrent deux épanchements, péricardique et pleural droit, dont le caractère purulent fut affirmé par la ponction, et dans lesquels des pneumocoques furent identifiés en grand nombre.

A cause de cette simultanéité, quelle décision fallait-il prendre ? On incisa, en premier lieu, la collection péricardique, par la voie para-sternale gauche ; dans un second temps, trois jours après, l'état du sujet restant grave, on évacua l'empyème pleural par un drainage « à minima » ; et, comme il fut inopérant, on l'élargit sept jours plus tard.

C'est à partir de ce moment qu'on voit la situation s'éclaircir, mais avec des hauts et des bas. L'amélioration fut vite franche ; puis, de nouveau, il y eut de la fièvre qui fit soupçonner l'existence d'un autre foyer purulent : collection pleurale suspendue, que l'on dut ouvrir et drainer ; il fallut aussi agrandir l'incision de pleurotomie, derrière laquelle on découvrit un petit abcès résiduel. Et, finalement, un mois plus tard, la guérison fut obtenue.

Je me suis permis d'abréger l'observation de Du Bourguet qui, certes, peut se féliciter, et être félicité, d'avoir su prendre précocement les décisions appropriées et d'avoir sauvé son malade.

On peut, cependant, s'étonner que, pour drainer le péricarde, l'auteur ait encore préféré la voie d'accès para-sternale à l'incision épigastrique, naguère instaurée par Larrey, et dont, en 1930, Marcel Fèvre a rappelé les avantages : « Simplicité et rapidité d'exécution ; inutilité de toute résection osseuse ; péricardotomie au point déclive ; facilité de l'exploration intrapéricardique ; suppression des gros dangers opératoires résultant d'une symphyse antérieure cardio-péricardique ».

## *L'incision de la lame sus-optique. Résultats et indications à propos de 12 observations,*

par MM. **J. Dechaume** et **L. Mansuy**.

*(Travail du Centre neuro-chirurgical de la clinique de M. le professeur Lépine* [Lyon].)

Rapport de M. D. Petit-Dutaillis.

MM. J. Dechaume et L. Mansuy nous ont envoyé un fort intéressant mémoire sur les résultats que l'on peut attendre de l'incision de la lame sus-optique dans certains cas d'hydrocéphalie obstructive d'origine inflammatoire ou tumorale. Tous les malades qui font l'objet de ce travail ont été opérés par M. P. Wertheimer ou sous sa direction. Je vous rappellerai en peu de mots en quoi consiste cette opération. Le but qu'on se propose est d'établir une communication durable entre le 3e ventricule et les lacs chiasmatiques et pédonculaires. On espère ainsi drainer vers la convexité le liquide ventriculaire dans les hydrocéphalies obstructives

et en favoriser la résorption. La voie d'abord est celle de la région hypophysaire. Au-dessus du chiasma découvert, la lame sus-optique se présente dans ces hydrocéphalies sous l'aspect d'une mince membrane bleutée, avasculaire, qui bombe et donne l'illusion d'une paroi kystique. Il suffit de l'effondrer au bistouri et d'élargir l'orifice à la pince pour obtenir le résultat cherché. Ces auteurs (1), en 1938, en même temps qu'ils publiaient la technique de cette opération, rapportaient dans le *Journal de Chirurgie* les trois premiers cas auxquels ils avaient eu l'occasion de l'appliquer. Ils nous communiquent cette fois une série importante de 12 cas. Le manque de place nous interdit malheureusement de publier le détail de leurs observations ainsi que les commentaires fort instructifs qui les accompagnent. Nous nous contenterons donc, versant à nos archives leur travail pour qui désirerait le consulter, de discuter leurs conclusions.

Sur leurs 12 malades, les auteurs comptent 3 morts survenues rapidement après l'opération. Cette mortalité, en apparence importante (25 p. 100), est en réalité très faible comme ils le font remarquer, étant donné la gravité des cas auxquels ils ont appliqué ce procédé. Il s'agissait, en effet, presque toujours d'une hydrocéphalie ventriculaire déjà ancienne ou, au contraire, d'une dilatation ventriculaire rapidement constituée du fait d'un blocage récent. « En elle-même, disent-ils, l'opération est simple, la technique ne présente aucune difficulté particulière pour un chirurgien entraîné à l'exploration de la région chiasmatique. »

Pour ma part, je ne suis pas entièrement de leur avis. Sur 2 cas d'hydrocéphalie par oblitération inflammatoire de l'aqueduc, il m'a été impossible pour l'un d'eux de récliner le cerveau, malgré la ponction ventriculaire préalable. Dans l'autre, l'opération a été très simple, mais l'ouverture de la lame sus-optique a été suivie quelques minutes plus tard de crises d'épilepsie subintrantes, et d'une telle poussée d'œdème cérébral qu'on a dû renoncer à suturer la dure-mère et que l'on a été contraint de supprimer le volet osseux pour pouvoir fermer la peau. Il est vrai que dans les 2 cas j'avais employé la voie trans-durale au lieu de la voie en partie sous-durale de Cushing que les auteurs préconisent. Je ne pense pas que la différence de la voie d'abord soit ici à incriminer, car de pareils accidents, pour rares qu'ils soient, sont bien connus au cours des interventions sur la région hypophysaire.

Pour ce qui est de la valeur thérapeutique de l'opération, les auteurs comptent trois résultats intéressants. L'un date de plus de trois ans. Le malade, jardinier, a pu reprendre sa profession. Un autre, présentant comme le premier un syndrome de compression du tronc cérébral, a obtenu un excellent résultat qui persiste au bout de deux ans. Le troisième a survécu seize mois à une hydrocéphalie acquise, séquelle d'un épisode méningé. Pour les autres la mort est survenue de quelques semaines à dix mois après l'opération.

Parmi leurs malades, les auteurs comptent une arachnoïdite de la fosse postérieure vérifiée à l'autopsie. L'incision de la lame sus-optique s'est montrée absolument inefficace, autant que l'intervention sur la fosse postérieure pratiquée trois mois plus tard. En d'autres cas le bénéfice n'est que partiel, témoin ce malade porteur d'une arachnoïdite

(1) Wertheimer (P.) et Mansuy (L.). L'incision de la lame sus-optique. Procédé de traitement de l'hydrocéphalie interne par drainage du 3e ventricule. *Journal de Chirurgie*, **51**, janvier-juin 1938, p. 838.

kystique post-opératoire à la suite de l'ablation d'une tumeur de l'acoustique. L'opération procura le soulagement de la céphalée sans amélioration de la protrusion de la cicatrice. Je pense que dans ce cas, ainsi que j'ai pu le constater sur un de mes opérés, la radiothérapie bien instituée aurait peut-être permis de faire disparaître par action sur les plexus choroïdes, et à moins de frais, une rétrocession de tous les symptômes.

Une autre de leurs observations montre l'intérêt de la méthode comme premier temps opératoire dans les hydrocéphalies tumorales vues à une phase critique et pour lesquelles l'opération en un temps apparaît trop dangereuse. Leur malade a présenté une amélioration considérable après l'intervention. Cette amélioration s'est maintenue trois mois, en même temps qu'apparaissaient des signes de localisation (signes cérébelleux en l'espèce) qui jusque-là faisaient défaut. C'est un des avantages que Jean Guillaume reconnaissait récemment à la méthode dans ces cas d'hydrocéphalie tumorale pour lesquels le diagnostic de localisation reste hésitant et dont l'état contre-indique la ventriculographie. L'incision de la lame sus-optique permet à la fois l'amélioration de la situation qui rend possible le temps d'exérèse ultérieure, en même temps que l'apparition de signes de localisation dans certains cas. Encore ne faut-il pas trop compter sur la valeur réelle de ces derniers quand ils se manifestent aussi tardivement.

En somme, sur ces 12 cas, nous comptons 3 bons résultats éloignés et si l'on rapproche ces faits de ceux signalés par Jean Guillaume à propos des 24 cas qu'il a eu l'occasion d'opérer de la sorte avec de Martel, en particulier du résultat remarquable observé chez un malade de Lhermitte pour une hydrocéphalie par tumeur calcifiée de l'épiphyse qui se maintenait cinq ans après l'opération, il n'est pas douteux que cette technique mérite de retenir l'attention. Il n'en est pas moins vrai qu'il est encore difficile d'établir avec certitude l'efficacité réelle de ce drainage sous-arachnoïdien des ventricules, par rapport aux méthodes de décompression simple jusqu'ici employées. Je n'en veux pour preuve que les constatations opératoires autant que cliniques. Dans plusieurs de leurs observations on est frappé de voir que le cerveau, après l'ouverture de la lame sus-optique, ne s'affaisse qu'incomplètement. Il en était de même chez un de nos opérés récents. D'autre part, même lorsque le cerveau semble bien s'affaisser, l'amélioration immédiate fait parfois défaut. De plus, la radiothérapie a été utilisée après l'opération chez les deux malades qui comptent des survies de deux et trois ans. Tous deux présentaient un syndrome de la calotte pédonculaire tel qu'on en voit dans les tumeurs du pédoncule, des tubercules quadrijumeaux ou de l'épiphyse et nous savons par expérience que les tumeurs de ce siège sont souvent particulièrement radio-sensibles. Nous connaissons personnellement des exemples de survie de plusieurs années obtenues dans ces conditions par la radiothérapie associée ou non à une simple décompressive sous-temporale.

Je sais bien que, du point de vue anatomique, les auteurs ont pu constater, comme Stookey et Scarf, que la perforation opératoire du 3e ventricule restait béante une fois deux mois, une autre trois mois après l'opération. En cela cette méthode serait supérieure à la ponction du corps calleux qui expose à l'oblitération secondaire de l'orifice.

J'avoue que pour ma part, quels que soient les arguments théoriques que l'on invoque en faveur de l'incision de la lame sus-optique, en particulier la minceur extrême de cette membrane qui permet d'éviter la réaction névroglique secondaire, facteur d'oblitération, de même l'avantage d'une ouverture directe dans les lacs de la base, c'est-à-dire dans le champ d'épandage du liquide céphalo-rachidien, je reste assez septique sur son efficacité réelle. Il est toujours à craindre qu'une arachnoïdite post-opératoire n'en compromette le résultat. De même, bien que la perforation persiste à plus ou moins longue échéance, elle doit s'obturer au moins partiellement, vu son siège, dès que le cerveau retombe à sa place. Ainsi doit s'expliquer l'affaissement variable du cerveau au cours même de l'opération suivant les sujets, de même que l'inconstance des améliorations immédiates autant qu'éloignées.

Telles sont les critiques que me suggère la lecture de ces observations fort intéressantes. Telles sont les réserves que je crois devoir apporter à l'appréciation de cette technique et de ses résultats.

Cette méthode n'en est pas moins à essayer, comme le recommandent les auteurs, dans toutes les hydrocéphalies bloquées intéressant la totalité du système ventriculaire sus-tentoriel. Pour ma part, je persiste à penser avec les auteurs que son indication de choix est l'hydrocéphalie par obstacle inflammatoire de l'aqueduc de Sylvius. Dans les arachnoïdites son efficacité apparaît bien problématique jusqu'ici. Dans les hydrocéphalies tumorales, la méthode mérite d'être appliquée dans les cas de tumeurs inaccessibles (tumeurs du tronc cérébral, des tubercules quadrijumeaux, de l'épiphyse ou de la partie postérieure du 3e ventricule). Enfin, elle peut trouver son indication comme premier temps opératoire dans les tumeurs de la fosse postérieure quand le sujet est trop fatigué pour supporter l'opération en un temps.

## 1° *Appendicite aiguë à forme occlusive par volvulus du grêle. Diagnostic radiologique erroné d'iléus biliaire,*

par M. **Jean-Louis Lortat-Jacob.**

## 2° *Un cas de volvulus de l'iléon autour de l'appendice. Aspect radiologique,*

par MM. **Mialaret** et **Dubost.**

Rapport de M. D. Petit-Dutaillis.

MM. J.-L. Lortat-Jacob d'une part, Mialaret et Dubost d'autre part, nous ont envoyé deux observations de volvulus du grêle conditionnés par l'appendice jouant le rôle de bride au pied de l'anse veloutée. Voici ces deux observations :

Observation I (Lortat-Jacob). — Mme M... (Anaïs), cinquante-huit ans, entre à la clinique chirurgicale de la Salpêtrière, le 20 janvier 1941, pour un syndrome abdominal aigu dont le début remonte à trois jours.

Ce fut tout d'abord un état douloureux de l'abdomen, sans localisation précise, accompagné de quelques vomissements alimentaires et d'un état nauséeux permanent. Ces douleurs, apparues insidieusement et progressivement croissantes,

semblent avoir été prédominantes à droite, tant dans l'hypochondre que dans la fosse iliaque. Cet état s'est maintenu quarante-huit heures. Une selle a été émise pendant cette période ; les gaz étaient rares. Puis, de l'interrogatoire, on dégage la notion précise d'un deuxième stade survenant quarante-huit heures après le début des troubles, et datant de trente heures lorsque nous examinons la malade.

Ce deuxième stade est marqué par la recrudescence des phénomènes douloureux, revêtant l'allure de coliques expulsives extrêmement pénibles, n'aboutissant à aucune émission gazeuse ni solide, et siégeant nettement cette fois dans l'étage sous-ombilical de l'abdomen. De plus, les vomissements se sont faits plus abondants, dont les traces nous révèlent l'allure fécaloïde.

Tel est le résultat de l'interrogatoire mené avec difficulté, auprès d'une malade récalcitrante dont le souci essentiel est d'éviter l'intervention chirurgicale.

*A l'examen*, nous notons de suite l'allure très spéciale de cette malade, cachectique, asthénique, déformée par une importante cypho-scoliose, dorso-lombaire, dont on aperçoit la traduction graphique partielle sur le cliché ci-joint. En outre, malgré qu'elle n'ait que cinquante-huit ans, Mme M... paraît être très largement septuagénaire.

Le pouls est petit, rapide, mal frappé.

La température est à 37°8.

L'abdomen est déformé, mais de façon difficilement interprétable en raison de la déformation vertébrale de cette malade. Toutefois, il semble exister une certaine voussure péri- et sous-ombilicale, avec tympanisme correspondant. On ne perçoit pas d'ondulations péristaltiques.

Le cæcum n'est pas palpable, et la fosse iliaque droite souple et indolente ne présente pas de sonorité particulière.

Le toucher rectal et vaginal ne décèle rien d'anormal. Le diagnostic d'occlusion du grêle est cliniquement accepté.

On pense d'abord à une occlusion par appendicite aiguë, que l'apyrexie relative de la malade n'est pas pour faire rejeter, mais la souplesse et l'indolence de la fosse iliaque droite, l'absence de signes pelviens, tout écarte ce diagnostic.

Parmi les autres causes d'occlusion du grêle, seul l'iléus biliaire nous semble à la rigueur pouvoir être invoqué. Sans doute ne retrouve-t-on pas d'antécédents lithiasiques nets ; mais le début des accidents par des douleurs à droite, aussi bien hypochondrales que iliaques, chez une malade dont les côtes inférieures voisinent avec la crête iliaque, l'évolution en plusieurs poussées très nettes, le déplacement de la douleur, la précocité relative des vomissements fécaloïdes par rapport à l'arrêt absolu du transit, nous incitent à porter ce diagnostic.

D'ailleurs, la radiographie faite d'urgence et sans préparation nous permet de déceler outre une image typique d'occlusion du grêle avec niveaux liquides et distension gazeuse des anses, une image arrondie, inégalement opaque, située dans la région sacro-iliaque gauche, à sa partie tout inférieure.

Nous pensons voir se confirmer par cet examen, le diagnostic clinique, et nous interprétons cette image comme celle d'un calcul biliaire ; éventualité rare sans doute, mais ici, heureuse et satisfaisante, nous semble-t-il.

Nous n'avons toutefois pas réussi à palper ce calcul sur la malade, bien que le siège nous en eût été alors connu.

On décide avec peine la malade à se faire opérer ; sous rachi-anesthésie à la scurocaïne on fait une médiane sous-ombilicale.

D'emblée, on perçoit du grêle dilaté ; et à notre étonnement au lieu du calcul biliaire, on constate qu'il s'agit d'un volvulus des 80 derniers centimètres de grêle environ, sur une bride constituée par l'appendice. Celui-ci est long et malade, d'aspect sphacélique, en situation pelvienne et adhère à la trompe droite.

Il n'y a pas de liquide dans le péritoine, la malade étant dans un état précaire, on ne pousse pas plus l'exploration ; on sectionne l'appendice et la trompe droite.

On détord aisément l'anse volvulée de 180°, l'intestin et le mésentère ne présentent pas de lésion importante.

Puis par le moignon appendiculaire on introduit une sonde de Pezzer qui est montée à travers la valvule de Bauhin jusque dans le termino-iléon.

Une contre-incision iliaque droite permet d'amarrer le cæcum à la paroi, ainsi que la sonde iléo-cæcale.

La médiane est refermée sans drainage. Les suites furent simples, la sonde intestinale donna abondamment dès le lendemain.

Le 28 mars, soit trente-huit jours après la première intervention, on ferme la fistule cæcale persistante, par voie intra-péritonéale, sous anesthésie locale.

Guérison sans incident.

Obs. II. (Mialaret et Dubost). — Mme Th... (Marguerite), soixante-dix ans entre le 4 octobre 1941 à l'hôpital Broussais dans le service du professeur agrégé Basset en occlusion intestinale aiguë. Le début de l'affection qui date exactement de vingt-quatre heures a été brutal, sans cause apparente, par une douleur abdominale violente à maximum périombilical, continue avec paroxysmes, accompagnée de nausées. Très rapidement est apparu un ballonnement abdominal médian ; les vingt-quatre heures écoulées ont aggravé progressivement tous les symptômes et l'état général. Un seul vomissement dans la nuit.

Appelé comme chirurgien de garde nous nous trouvons en présence d'une occlusion évidente : ni selle ni gaz depuis vingt-quatre heures. Ballonnement sous-ombilical médian et latéral droit, sonore, nettement douloureux à une palpation même douce, qui réveille à son niveau une véritable défense prohibant une exploration plus précise. Pas d'ondes péristaltiques ni spontanées ni provoquées. Touchers rectal et vaginal négatifs. Etat général assez altéré. Température 38°, pouls 100.

Quelques vagues antécédents hépatiques. Pas d'antécédents opératoires. L'interne de garde a mis en place aussitôt la sonde de Wangensteen qui n'a encore ramené que 50 c. c. environ de liquide clair. Il a fait également pratiquer des radiographies. La radio sans préparation montre dans la fosse iliaque gauche un ballon clair du volume d'une grosse orange donnant l'impression d'être formé par deux ou trois anses agglutinées et relativement peu dilatées. Deux niveaux liquides sur la ligne médiane et à droite sont également visibles. Des radiographies avaient été également pratiquées après lavement baryté encore que l'occlusion apparût avec une quasi certitude comme une occlusion du grêle. Montrant un remplissage régulier et parfait du gros intestin, elles permettent d'éliminer rapidement le diagnostic de volvulus du cæcum. L'aspect en équerre du bord gauche et du fond du cæcum, la traînée de baryte qui semble se détacher du fond cæcal et qui pourrait s'interpréter comme l'injection de l'appendice ou de la fin de l'iléon n'ont pas à vrai dire retenu longtemps notre attention et ne nous ont pas semblé mériter un particulier intérêt. Le diagnostic d'occlusion aiguë du grêle par strangulation étant évident, on intervient rapidement sous anesthésie locale purement pariétale, étant donné l'âge et l'état général de la malade. (Cette anesthésie sera d'ailleurs suffisante pour mener à bien sans difficulté une intervention relativement complexe). La sonde de Wangensteen reste en place pendant toute l'intervention.

*Compte rendu opératoire.* — Laparotomie médiane sus- et sous-ombilicale. Dès l'ouverture du péritoine, odeur nettement sphacélique et écoulement abondant de liquide séro-sanglant. L'intestin grêle considérablement dilaté et rougeâtre contient beaucoup de liquide et, semble-t-il, relativement peu de gaz. On trouve immédiatement dans la fosse iliaque droite entre les anses grêles dilatées, une anse noirâtre. Il s'agit d'un volvulus de la fin de l'iléon autour d'une bride charnue formant nœud au pied de l'anse et qui n'est autre que l'appendice *d'aspect normal, fixé par sa pointe et uniquement par elle* au mésentère de l'anse tordue. La section de l'appendice permet une facile détorsion (la torsion était de 360° dans le sens des aiguilles d'une montre). L'anse est manifestement sphacélée par place ; son méso largement thrombosé. Le point de striction siège sur l'iléon à 4 centimètres environ de la valvule iléo-cæcale. L'intestin à ce niveau n'est guère plus gros que l'appendice. Une résection est de toute évidence indispensable : section de l'iléon à 4 centimètres du cæcum. On enfouit le bout distal après ligature dans une bourse cæcale, comme un appendice. Résection de 90 centimètres d'intestin grêle. Anastomose latéro-latérale iléo-transverse. Fermeture sans drainage.

Si cette observation se termine comme on pouvait le craindre, par un décès, les suites opératoires ne furent pas celles que l'on attendait. Cette malade mourut d'urémie. Elle présenta pendant quarante-huit heures après l'intervention une anurie totale qui finit par céder aux injections de sérum hypertonique, aux infiltrations bilatérales du sympathique, lombaire, etc., le troisième jour donna un

litre d'urine (concentration de l'urée dans l'urine : 4 gr. 62 par litre), mais l'azotémie montait à 2 gr. 38, puis à 3 gr. 40 et l'anurie reparut. La malade mourut en plein coma au septième jour sans aucun signe péritonéal, sans vomissements, ayant présenté dès la quarante-huitième heure et les jours suivants des selles abondantes.

*Constatations autopsiques.* — Pas de liquide à l'ouverture de l'abdomen. L'anastomose est intacte. Hépatisation des deux bases pulmonaires. Hypertrophie du cœur gauche. Reins volumineux, blanchâtres, œdématiés.

*Examen histologique des reins* (M. Delarue). — Les deux fragments du rein droit et gauche présentent des lésions identiques. C'est l'image typique d'une néphrite de cause inconnue, observée chez les vieillards. Néphrite interstitielle chronique sous-capsulaire. Ce sont là des lésions anciennes. L'anurie récente n'a pas de substratum précis, c'est-à-dire qu'il n'existe pas de lésions tubulaires diffuses capables de l'expliquer.

Ces deux observations nous montrent combien il est difficile de faire le diagnostic de ces occlusions d'origine appendiculaire. Dans le cas de M. Lortat-Jacob, les signes étaient ceux d'une occlusion du grêle d'abord incomplète, secondairement complétée et rien chez sa malade ne permettait d'incriminer l'appendice : il n'y avait pas de défense de la paroi, le toucher rectal était négatif, la température était normale. Et pourtant, à l'opération, on trouvait un volvulus de la partie terminale de l'iléon autour d'un appendice adhérent à la trompe droite et en voie de sphacèle.

Dans le cas de MM. Mialaret et Dubost, par contre, on était en droit d'y penser devant cette occlusion évidente du grêle qui n'évoluait que depuis vingt-quatre heures, en raison du siège du ballonnement (région sous-ombilicale et fosse iliaque droite) et surtout de la douleur et de la défense de la paroi que provoquait la palpation, même légère. A l'opération, la malade était bien en pleine péritonite, mais celle-ci était conditionnée par le sphacèle précoce de l'anse volvulée et non par l'appendice qui était d'aspect normal et jouait seulement par l'adhérence de sa pointe au méso de l'anse volvulée, le rôle d'agent d'étranglement. Quant aux éléments que l'examen radiologique peut apporter en faveur d'un volvulus du grêle, les clichés sans préparation donnaient les résultats assez paradoxaux. On pourrait s'attendre en effet, en cas de volvulus du grêle, à trouver un ballon clair correspondant à l'anse occlue. L'examen sans préparation montrait dans les deux cas la présence d'air et de quelques niveaux liquides dans les anses comme dans toute occlusion du grêle. Après lavement baryté, MM. Mialaret et Dubost n'étaient pas plus renseignés comme on pouvait le prévoir. Cette épreuve leur a seulement permis d'éliminer le volvulus du cæcum.

Telles sont les remarques que me suggère la lecture des deux observations précitées, à propos de leurs points communs, à savoir le volvulus du grêle d'origine appendiculaire. Le cas de M. Lortat-Jacob soulève en outre la question des erreurs de diagnostic de l'iléus biliaire avec les autres causes de l'occlusion du grêle. Ce qui fait, à mon avis, le principal intérêt de son observation, c'est que tout semblait, à première vue, légitimer le diagnostic d'iléus biliaire, aussi bien l'examen clinique que les investigations radiologiques. Du point de vue clinique, l'évolution en deux temps, la migration de la douleur qui, partie de l'hypochondre droit, semblait secondairement se fixer dans l'hypogastre, l'âge de la malade, en dépit de l'absence de passé lithiasique net, donnaient quelque peu l'éveil en faveur de cette hypothèse.

Et l'on comprend que, déjà aiguillé par l'examen clinique, M. Lortat-Jacob ait cru, devant la révélation radiologique de cette ombre arrondie dans la partie gauche du pelvis, être en possession du vrai diagnostic. J'avoue cependant que, pour ma part, en présence d'une opacité aussi accentuée, d'une ombre aussi nette, tout en penchant pour le même diagnostic que M. Lortat-Jacob, il me semble que j'aurais fait quelques réserves. D'après les quelques rares documents radiologiques que nous ayons sur l'iléus biliaire, celui de Mondor en particulier, où, malgré un repas baryté, le diagnostic ne fut que rétrospectif, il ne faut pas s'attendre en la matière à des images aussi évidentes que celle relatée dans cette observation. Tout ce que l'on peut en dire, c'est que l'aspect radiologique de ce pseudo-calcul était trop beau, trop net, en l'occurrence pour être vrai. Nous ne savons pas, d'ailleurs, à quoi il répondait, M. Lortat-Jacob, vu l'état de la malade, n'ayant pu pousser aussi loin qu'il l'aurait désiré, ses investigations opératoires. Il n'en est pas moins vrai que cette observation montre combien il faut se défier des causes d'erreurs dans l'interprétation radiologique de ces iléus biliaires et que l'on ne peut rien conclure d'un examen fait sans préparation, en particulier sans repas baryté préalable.

Je vous propose de remercier les auteurs de leurs intéressantes observations qui apportent une contribution nouvelle à certaines variétés rares d'occlusion intestinale et de les publier dans nos *Mémoires.*

M. **Huet** : Dans le cas particulier dont a parlé M. Mondor, il y a eu un repas opaque et l'on voyait admirablement la tête de serpent, claire, au-devant de la colonne sombre. J'apporterai le cliché à la prochaine séance.

M. **Moulonguet** : Je ne crois pas qu'on puisse faire le diagnostic de calcul biliaire sur l'image radiographique que vient de nous projeter M. Petit-Dutaillis : on n'y voit pas l'ombre sphérique nette à l'extrémité de la colonne claire d'aéroiléie, qui serait l'image caractéristique.

Par contre, je ne vois pas pourquoi on ne pourrait pas faire le diagnostic sur de bonnes radios sans préparation.

M. **Petit-Dutaillis** : J'ai dit : on ne peut conclure d'un examen sans repas baryté préalable, mais ce n'est pas un vœu que j'ai émis en faveur du repas baryté dans un cas semblable.

Quant à la remarque de M. Moulonguet, je dirai que je ne suis pas de son avis, car je vois très bien pour ma part l'image arrondie que signale M. Lortat-Jacob sur son cliché.

## COMMUNICATIONS

### *Les griffes de la main consécutives à la constriction de l'avant-bras par un appareil plâtré,*

par M. **Jacques Leveuf.**

Dans mes communications précédentes, je me suis attaché à étudier les griffes de la main consécutives à la contusion de l'artère humérale au cours des fractures supra-condyliennes de l'humérus. Beaucoup de ces observations étaient des « cas purs » dans l'étiologie desquels n'intervenait aucun autre facteur que la contusion artérielle : ni compression par un appareil plâtré, ni compression par un hématome de la loge des fléchisseurs.

Aujourd'hui, j'envisage une autre série de « cas purs » où la griffe de la main a pour origine incontestable la compression du membre par un appareil plâtré trop serré. Ces observations répondent aux premiers cas décrits par Volkmann en 1878. Depuis cette époque ce chapitre de pathologie a été singulièrement embrouillé. Divers auteurs, et Volkmann lui-même, ont en effet voulu grouper dans une seule et même classe des lésions diverses compliquées de griffe de la main : fractures, oblitérations artérielles, hématomes traumatiques, hématomes chez les hémophiles, infection des muscles fléchisseurs, etc. Mes recherches s'efforcent d'établir un peu d'ordre dans cette question.

Le rôle de la compression par un appareil plâtré, affirmé par Volkmann, a été nié par d'autres auteurs, tels que Bardenheuer et Franck.

Je suis cependant en mesure de vous apporter aujourd'hui 4 exemples (1) de cet ordre observés à la suite d'application d'appareil plâtré sur l'avant-bras.

Chez 3 enfants, il existait une fracture des deux os, mais sans aucun déplacement. Le quatrième cas est tout à fait significatif, puisque la fracture supposée n'existait pas.

Le jeune D..., âgé de quatorze ans, fait une chute de bicyclette. Il est examiné par un médecin qui, sans radiographie préalable, pose le diagnostic de fracture de l'avant-bras droit et applique un appareil plâtré. Celui-ci fut très bien toléré. L'enfant se servait parfaitement de sa main. Dix jours plus tard, l'enfant revient dans sa famille muni de son appareil plâtré. Un autre médecin le voit par hasard et constate que l'appareil est beaucoup trop lâche. Toujours sans aucune vérification radiographique il enlève le plâtre placé par son confrère et en applique un nouveau : gouttière plâtrée serrée par une bande de toile. Deux heures après l'enfant se plaint de vives douleurs qui vont en s'accentuant au cours de la nuit. Le lendemain le médecin se contente d'enlever la bande de toile enroulée autour de la gouttière. Quarante-huit heures après l'application du plâtre la main est gonflée, inerte, couverte de phlyctènes. Les doigts sont fléchis en crochet irréductible. L'appareil est enlevé le lendemain, mais une griffe de la main est déjà constituée.

Une radiographie ultérieure ne décèle aucune trace de fracture.

(1) Les observations complètes paraîtront dans un prochain article de la *Revue de Chirurgie.*

Chez tous mes sujets, on a constaté dès l'ablation du plâtre *des signes de compression grave des téguments*, ulcérations en particulier qui ont cicatrisé lentement en laissant des traces visibles pendant de longs mois.

Il m'a paru qu'il existait un rapport entre le siège de ces lésions sur la face antérieure et le bord interne de l'avant-bras et les signes cliniques constatés chez les sujets : « callosité » des muscles fléchisseurs, lésions du nerf cubital qui, nous le verrons, caractérisent le syndrome.

Dès maintenant je dois préciser qu'un hématome de la loge des muscles de l'avant-bras capable de jouer le rôle de « compression interne » n'a été constaté dans aucun de ces cas. Même pour les griffes que j'envisage aujourd'hui une exploration chirurgicale minutieuse, assez précoce (dix-neuvième jour), les biopsies prélevées, me permettent d'écarter cette hypothèse qui a trouvé une grande créance auprès des auteurs contemporains.

En résumé, il n'est pas douteux qu'une griffe de la main puisse se produire à la suite de l'application d'un appareil plâtré trop serré.

Reste à savoir s'il existe quelques différences entre les symptômes développés à la suite de cette compression et ceux qu'on observe au cours des contusions de l'artère humérale.

Au début, les enfants, dont le membre est comprimé par un appareil, accusent des *douleurs très vives*, ce qui ne se rencontre pas dans les cas purs de contusion de l'artère humérale où le membre reste insensible.

Plus caractéristiques sont les résultats tirés d'une étude de la griffe elle-même. Ici, les doigts présentent d'emblée l'aspect bien connu : 1re phalange en extension, 2e et 3e phalanges en flexion. Le pouce, placé en abduction plus ou moins accentuée, se trouve sur le même plan que les autres doigts.

Cette griffe est déterminée par la *paralysie des interosseux et des muscles thénariens*, comme le prouvent non seulement la recherche des mouvements actifs, mais aussi les examens électriques. D'autre part, l'étendue des territoires anesthésiés, les troubles de la sudation et de la kératinisation, les troubles trophiques, traduisent indiscutablement la *paralysie périphérique du nerf cubital* (qui est constante) associée à une *paralysie périphérique plus ou moins accusée du nerf médian.* Mais dans le cas particulier, la griffe revêt trois caractères :

*Elle apparaît immédiatement.*

*Les muscles longs fléchisseurs des doigts sont d'emblée rétractés.*

*Les muscles fléchisseurs rétractés ne sont pas paralysés.*

L'apparition immédiate d'une griffe irréductible mérite de retenir l'attention.

Les commémoratifs établissent le fait. Cependant, j'ai pu observer, dès le sixième jour, une griffe constituée aussitôt après l'application du plâtre.

Lorsqu'on cherche à redresser les doigts on sent se tendre au poignet les tendons des longs fléchisseurs en même temps que l'enfant accuse des douleurs assez vives au niveau de l'avant-bras. La palpation révèle à ce niveau l'existence d'une tuméfaction plus ou moins dure : la « callosité » du corps des fléchisseurs, suivant l'expression classique.

Je rappelle que cette callosité est en rapport avec les traces de compression graves relevées sur les téguments du membre.

D'autre part, l'étude des mouvements actifs des doigts prouve que les longs fléchisseurs, à de rares exceptions près, ne sont pas paralysés. Leurs mouvements sont diminués d'amplitude mais restent très nets.

Bourguignon, par ses études de la chronaxie faites chez les enfants que je lui ai envoyés, a bien montré qu'au niveau des fléchisseurs un certain nombre de fibres musculaires conservent leur intégrité en opposition avec ce qui se passe au niveau des interosseux et des muscles thénariens où les lésions sont toujours beaucoup plus accusées.

Ainsi, dès le début des accidents se produit une rétraction immédiate au niveau de muscles fléchisseurs qui ne sont pas paralysés. Dans ces conditions, *la rétraction ne peut être due qu'à une contracture permanente du muscle.* Volkmann a commis l'erreur d'écrire qu'il existe à la fois « des paralysies et des contractures ». Un muscle paralysé ne peut pas se rétracter d'emblée. Les rétractions qu'on observe sont dues à la production de tissu conjonctif à l'intérieur du muscle et se manifestent toujours tardivement.

C'est d'ailleurs ce qui se passe dans les griffes consécutives à la contusion de l'artère humérale où les symptômes se déroulent d'une manière toute différente. En pareil cas il existe au début une paralysie complète des nerfs médian et cubital, souvent aussi du nerf radial, à l'avant-bras comme à la main. Pendant les premières semaines, on n'observe ni griffe de la main, ni rétraction des fléchisseurs. La griffe n'apparaît qu'entre le trentième et le quarantième jour, lorsque les longs extenseurs des doigts ont retrouvé leur contractilité. L'aspect est alors celui d'une griffe par paralysie du médian et du cubital. A cette période les muscles longs fléchisseurs sont encore paralysés, mais à l'intérieur de ces muscles s'est développé du tissu conjonctif à la suite des troubles de la circulation capillaire provoqués par la contusion de l'artère humérale. C'est ce tissu conjonctif néoformé qui s'oppose à la réduction de la griffe. Un processus tardif de cet ordre n'a rien de commun avec la rétraction immédiate des fléchisseurs observée dans les compressions de l'avant-bras par un appareil plâtré.

*Une autre différence essentielle entre les deux syndromes se trouve dans l'état de la circulation au niveau du membre.*

Dans la contusion de l'artère humérale, il existe d'emblée une disparition complète du pouls et l'abolition des oscillations artérielles à l'avant-bras. Au contraire, dans tous les cas de compression par appareil plâtré que j'ai observés, même d'une manière précoce, le pouls n'a jamais été modifié et les oscillations artérielles sont restées normales ou à peine diminuées. Le fait est d'importance pour interpréter la pathogénie des accidents.

On trouve par ailleurs la traduction de cette différence dans l'état circulatoire sur les biopsies prélevées au niveau des muscles de l'avant-bras. De telles recherches ont été faites dans deux de mes cas. Chez un enfant qui présentait une griffe irréductible avec des signes de paralysie cubitale périphérique, j'ai exploré, au dix-neuvième jour, l'artère cubitale par une incision de ligature de cette artère au tiers supérieur de l'avant-bras. Je n'ai trouvé au niveau de la « callosité » ni œdème, ni hématome, ni lésions de l'artère et du nerf cubital. Les biopsies, fixées dans des conditions parfaites, révèlent simplement un aspect granuleux

de quelques fibres musculaires que certains auteurs interprètent comme un artéfact. D'autres considèrent cet état granuleux comme le signe d'un léger degré de dégénérescence du muscle. J'incline pour ma part à voir dans une telle image la traduction histologique de la contracture des muscles constatée par l'examen clinique. Par ailleurs, on ne découvre aucun signe de la lignée capillaire, ni œdème, ni exocytose quelconque.

Chez le deuxième sujet où le syndrome était plus accusé et plus ancien (trentième jour), les biopsies ne révèlent là non plus aucun trouble de la circulation capillaire. Par contre, il existe des lésions musculaires nettes : quelques fibres sont en état de nécrose complète, d'autres sont restées vivantes en état d' « irritation » très caractéristique : multiplication des noyaux, hyperplasie du conjonctif avoisinant.

A vrai dire ces lésions sont de l'ordre de celles qu'on observe à la même date dans le syndrome de contusion de l'artère humérale avec troubles de la circulation capillaire. Mais on sait que le muscle réagit toujours de manière identique devant les phénomènes d'ischémie : nécrose totale si l'arrêt de la circulation est complet, « irritation » si le cours du sang est seulement ralenti. La seule différence importante est qu'on ne trouve pas, dans les compressions par appareil plâtré, de signes histologiques de troubles de la circulation capillaire.

A la suite de la formation de ce tissu conjonctif autour des fibres musculaires « irritées », l'état de contracture initial des muscles (qui au début cède en grande partie sous anesthésie) est remplacé vers le trentième jour par une rétraction fixe due à l'organisation de ce conjonctif néoformé. Nous verrons d'ailleurs qu'il ne s'agit pas là d'un processus cicatriciel indélébile. L'organisation conjonctive peut être lentement résorbée par l'organisme et le muscle peut recouvrer un état à peu près normal, comme j'ai eu l'occasion d'en donner des exemples à propos du syndrome de contusion de l'artère humérale. Chez les sujets dont l'avant-bras a été comprimé par un plâtre, le fait est confirmé par l'observation clinique.

*L'évolution de ces lésions* est plus ou moins rapide suivant les cas, mais elle marque toujours une tendance à la guérison. En premier lieu disparaissent les paralysies sensitives et les troubles trophiques ; puis les petits muscles de la main recouvrent leur contractilité ; avec le temps les fléchisseurs récupèrent plus ou moins complètement leur fonction. En dernier lieu disparaît la rétraction de ces muscles fléchisseurs.

Parfois la guérison est prompte et complète, comme dans ma première observation où l'évolution a duré quatre mois et demi. Dans ma deuxième observation, la guérison a été pratiquement obtenue en six mois. Il ne persiste trois ans et demi après qu'un degré tout à fait insignifiant de rétraction des fléchisseurs appréciable lorsqu'on place le poignet en hyperextension.

La troisième observation est bien intéressante. C'est celle de l'enfant où l'appareil plâtré a été appliqué sur un membre supposé atteint de fracture, mais indemne en réalité. Dix-sept mois après le début des accidents, les lésions d'impotence et de rétraction musculaire étaient encore très accusées. Quatre ans et sept mois après le début, la guérison était pour ainsi dire complète et les experts n'ont accordé qu'une incapacité de 15 p. 100.

On voit que dans certains cas l'évolution peut être particulièrement longue. C'est probablement ce qui se passe dans ma quatrième observation où, dix-sept mois après le début, la récupération fonctionnelle n'est que fort peu avancée.

Dans l'ensemble, mes observations permettent d'affirmer que le pronostic de ces lésions est moins redoutable que ne l'avait indiqué Volkmann. Peut-être cet auteur a-t-il observé des cas particulièrement sévères qu'il ne m'a pas été donné de rencontrer. Peut-être aussi avait-on fait subir aux doigts rétractés des redressements précoces et forcés capables d'engendrer des lésions définitives.

Le temps me manque pour aborder devant vous le problème de la pathogénie des accidents. Dans le cas particulier la compression directe par le plâtre, avec les lésions des téguments au niveau de la face antérieure et du bord interne de l'avant-bras qu'elle provoque, paraît bien capable de produire l'ischémie génératrice des lésions musculaires et nerveuses. En certains points, ischémie totale suivie de nécrose. En d'autres points, gêne circulatoire avec lésions irritatives des fibres musculaires restées vivantes. Le muscle, comme je l'ai déjà indiqué, n'a qu'une seule manière de répondre aux lésions des vaisseaux qui apportent les éléments nécessaires à sa vie, que ces troubles circulatoires soient dus à une compression externe ou à un réflexe vaso-moteur d'origine plus ou moins lointaine, comme dans la contusion de l'artère humérale.

Cette étude prouve que les griffes de la main rangées sous le nom de syndrome de Volkmann n'ont pas toujours ni la même étiologie, ni les mêmes symptômes, ni la même pathogénie.

Cette étude montre également que Volkmann a commis un certain nombre d'erreurs d'observation et d'interprétation dans le syndrome qui porte son nom. Il n'a pas distingué au niveau des muscles fléchisseurs les rétractions primitives, dues à la contracture, des rétractions secondaires, consécutives à l'organisation du tissu conjonctif autour des fibres musculaires vivantes mais « irritées ». Il a supposé, lors de rétraction primitive, que les muscles fléchisseurs sont paralysés, hypothèse que la pathologie générale et l'observation des cas particuliers permettent de réfuter. Enfin, il n'a pas vu le rôle capital des paralysies nerveuses, celle du cubital en particulier, dans la production de la griffe typique de la main.

Je suis obligé de passer rapidement sur le traitement de ces lésions. Il n'est pas besoin de rappeler aux chirurgiens qu'un plâtre circulaire doit être étroitement surveillé et qu'il ne faut pas hésiter à l'enlever dès que le sujet manifeste des signes d'intolérance. Cependant l'oubli de ces règles a été la cause des accidents dans les cas que je vous ai rapportés.

En présence d'un syndrome constitué, je me contente de favoriser la circulation du membre par des injections d'acécholine papavérine et par un traitement à l'air chaud. La rétraction des muscles fléchisseurs est combattue par la mobilisation active et passive et par l'application pendant la nuit d'une attelle qui redresse les doigts dans la mesure du possible. Les paralysies et l'hyperplasie conjonctive secondaire relèvent de l'ionisation iodurée.

Nous avons vu que les lésions évoluent lentement vers une guérison

plus ou moins complète. Il faut donc attendre avec patience que l'évolution naturelle de la maladie soit terminée.

Mes observations établissent que le raccourcissement des deux os de l'avant-bras ne trouve ici que des indications exceptionnelles.

Si les rétractions persistaient indéfiniment, ce que pour ma part je n'ai pas encore vu, cette opération pourrait être envisagée.

A ce propos je désire attirer l'attention sur un point important qui n'a jamais été retenu comme il mérite de l'être. Lorsque les muscles fléchisseurs n'ont récupéré dans leur contraction active qu'une course insignifiante, l'opération est formellement contre-indiquée. Le chirurgien redresse bien la main et les doigts, mais cette main ne rend plus aucun service. Les quelques mouvements de préhension de la pince pouce-index qui existaient en position de flexion de la main et des doigts sont définitivement perdus pour le patient.

L'allongement des muscles fléchisseurs par un procédé quelconque ne doit jamais être fait ni d'une manière précoce ni sans mûre réflexion.

M. **Desmarest**: Je voudrais apporter à l'appui de ce que vient de dire M. Leveuf une observation déjà lointaine d'un enfant de sept ans chez lequel j'avais appliqué un appareil plâtré pour une fracture des deux os de l'avant-bras. Or j'ai été surpris de voir apparaître une contraction de la main et d'observer les mêmes symptômes caractéristiques dont a parlé M. Leveuf. J'avais perdu de vue ce malade durant la guerre de 1914-1918. Or je l'ai rencontré douze ans après, complètement et totalement guéri alors que je croyais avoir déterminé chez ce garçon une lésion définitive. Je suis donc heureux de voir que ceci correspond à ce qui vient d'être dit ; et j'en suis d'autant plus heureux qu'actuellement je suis une malade de cinquante ans, plâtrée au moment du grand verglas, et qui présentait un syndrome de paralysie de Volkmann par compression due à un appareil plâtré. Je me suis demandé si j'avais bien appliqué ce plâtre ; or je crois, d'après ce que dit M. Leveuf, que je puis espérer une amélioration déjà constatée d'ailleurs depuis quelques mois, amélioration qui va s'accentuer et aboutir à une guérison.

M. **Bréchot**: Il y a deux ans j'ai opéré un jeune garçon de huit ans ayant depuis deux ans un syndrome de Volkmann secondaire à la mise d'un plâtre. La résection segmentaire des os de l'avant-bras m'a donné un bon résultat que j'ai pu constater encore récemment. Dans les lésions définitivement constituées le raccourcissement du squelette de l'avant-bras peut être très utile.

## ÉLECTION DE DEUX ASSOCIÉS PARISIENS

*Première place :*

Nombre de votants : 48. — Majorité absolue : 25.

Ont obtenu :

| | | |
|---|---|---|
| MM. Alain Mouchet. . . . . . . . . . . | 45 | voix. Elu. |
| Hepp . . . . . . . . . . . . . . . . | 1 | — |
| Iselin. . . . . . . . . . . . . . . . | 1 | — |
| Séjournet . . . . . . . . . . . . . | 1 | — |

*Deuxième place :*

Nombre de votants : 52. — Majorité absolue : 27.

Ont obtenu :

| | | |
|---|---|---|
| MM. Hepp . . . . . . . . . . . . . . . . | 37 | voix. Elu. |
| Iselin. . . . . . . . . . . . . . . . | 14 | — |
| Séjournet. . . . . . . . . . . . . | 1 | |

En conséquence, MM. Alain Mouchet et Hepp sont proclamés Associés parisiens de l'Académie de Chirurgie.

---

## ÉLECTION DE COMMISSIONS POUR LES PRIX DE L'ACADÉMIE

Nombre de votants : 78.

A l'unanimité des 48 votants, l'Académie a élu les membres des Commissions ainsi qu'il suit :

PRIX DUVAL-MARJOLIN.

MM. Launay, Cadenat, J.-Ch. Bloch.

PRIX ÉDOUARD LABORIE.

MM. Auvray, Robert Monod, R.-Ch. Monod.

PRIX DUBREUIL.

MM. Chevassu, Sénèque, René Bloch.

PRIX JULES HENNEQUIN.

MM. Houdard, Girode, Oberlin.

PRIX RICORD.

MM. Küss, Capette, Maurer.

PRIX DES ÉLÈVES DU Dr EUGÈNE ROCHARD.

MM. Hartmann, Veau, Toupet, Guimbellot, Gatellier, Wolfromm Funck-Brentano.

---

*Le Secrétaire annuel* : M. G. ROUHIER

Imprimé par l'Ancne Impie de la Cour d'Appel, A. MARETHEUX, Dir., 1, r. Cassette, à Paris (France).

# MÉMOIRES DE L'ACADÉMIE DE CHIRURGIE

## Séance du 12 Novembre 1941.

*Présidence de* M. Paul Mathieu, *président.*

### PROCÈS-VERBAL

La rédaction du procès-verbal de la précédente séance est mise aux voix et adoptée.

### CORRESPONDANCE

La correspondance comprend :

1° Les journaux et publications périodiques de la semaine.

2° Des lettres de MM. Gérard-Marchant, Sauvage, d'Allaines, s'excusant de ne pouvoir assister à la séance.

3° Des lettres de MM. Alain Mouchet, Hepp, remerciant l'Académie de les avoir élus associés parisiens.

4° Un travail de M. Lorissot, intitulé : *Corps étranger du duodénum chez un nourrisson de six mois.*
M. Fèvre, rapporteur.

---

### A PROPOS DU PROCÈS-VERBAL

## *Diagnostic radiologique de l'iléus biliaire (à propos du rapport de M. Petit-Dutaillis),*

par M. **P. Huet.**

A propos de l'intéressant rapport de Petit-Dutaillis, je voudrais insister sur deux points : le diagnostic radiologique formel, les signes radiologiques accessoires ou de présomption.

I. — Au nombre des signes formels de l'obstruction intestinale par calcul biliaire, on ne peut guère ranger que la constatation précise de la présence du calcul dans l'intestin ; celle-ci est mise en évidence dans la majorité des cas par l'administration d'un repas opaque. Il en fut ainsi dans le cas de mon maître Mondor (avec Porcher), dans celui de Ludin, dans le mien (avec Delafontaine et Porcher, *Académie de Chirurgie*, 1937). Mais il est certain que l'emploi d'une substance de contraste — ou tout

au moins de certaines substances de contraste — peut n'être pas sans danger ; et que l'on peut redouter, de la gélobarine, en particulier, qu'elle ne contribue à rendre absolue une occlusion encore incomplète, ou qu'elle n'aide à la chute d'une eschare de la paroi intestinale. Il est donc, en principe, préférable de s'abstenir de son emploi.

Cependant, il est des cas qui échappent à cette règle générale. Mondor a fort justement insisté sur ce fait que, chez ces malades qui sont souvent des obèses, chez qui l'épiploon surchargé de graisse éloigne encore l'intestin d'une paroi déjà très épaisse, les signes physiques de l'occlusion sont réduits, parfois même insaisissables. *Si dans ces cas où l'indication opératoire pourtant pressante, mais que la clinique ne permet que de soupçonner, peut être affirmée grâce à l'administration d'un repas opaque prudent, les avantages certains de son emploi l'emporteront sur ses inconvénients possibles.* C'est ce qui se produisit en particulier chez l'une de mes malades : l'examen sans préparation n'avait été d'aucun secours ; grâce à l'administration d'une petite quantité de collothor, je pus être assuré dix heures plus tard de la réalité de l'occlusion, de sa cause, de son siège : cette dernière notion fut de première importance puisqu'elle me permit chez une femme obèse de soixante-douze ans, dont l'urée sanguine était à plus de 2 gr. 15, d'aller par une opération minima, droit au calcul, et de guérir une malade qui n'eût pas résisté à une large exploration de l'abdomen.

Dans ces cas, par conséquent, l'emploi d'un repas opaque est d'autant plus légitime qu'il nous fournit — et est le seul à pouvoir nous fournir — les éléments d'une indication opératoire impérative. Inversement, lorsque l'indication peut être posée sans lui, le repas opaque est à rejeter.

Lorsqu'on est amené à y recourir, il demande quelques précautions : je ne crois pas, bien qu'elle ait été souvent employée, qu'il faille recourir à la gélobarine ; lourde, et susceptible, par sa tendance à se précipiter en concrétions pierreuses, de déterminer les complications graves dont j'ai parlé plus haut. Le collothor, plus fluide, me semble infiniment préférable ; c'est à lui que Porcher eut recours dans notre observation commune.

II. — Mais les renseignements que l'on peut tirer de l'examen radiologique ne se bornent pas là : Un intéressant travail de Petren (*Der Chirurg*, avril 1939) nous en apporte la preuve : à dire vrai, il ne s'agit plus là de signes directs et formels, mais simplement de signes indirects et de présomption, puisque ce sont simplement des signes de fistule biliodigestive. Leur valeur n'en est pas moins considérable. Dans les observations, citées par cet auteur (Hellner, Lund, Schmutzler, Bormann et Rigler, Powers), l'existence d'un pneumocholécyste, par pénétration des gaz duodénaux dans la vésicule, constituait un signe de grosse valeur.

Il en serait de même si l'on constatait, au premier temps de l'examen avec repas opaque, le reflux de celui-ci dans la vésicule. Le fait a été constaté par Gally chez une autre de mes opérées, après guérison. Il est légitime d'admettre qu'il eût pu l'être si la malade avait été radiographiée avant opération ; j'eusse ainsi acquis la certitude qu'il s'agissait dans ce cas d'un iléus biliaire que je n'avais que présumé.

---

## RAPPORTS

### *Récidive d'un kyste hydatique quinze ans après la première opération,*

par M. **Robert Dupont** (de Mantes).

Rapport de M. Barbier.

Sous ce titre, à mon vis discutable, M. Robert Dupont nous adresse la suite dè l'histoire d'une malade dont le stade initial avait déjà fait l'objet d'un rapport de Louis Bazy à la séance du 6 juin 1923 et était alors intitulé : *Kystes hydatiques suppurés multiples traités avec succès par le capitonnage.*

Observation. — Une femme de vingt-huit ans, originaire de Florac, habitant Mantes depuis deux ans, entre à l'hôpital le 20 mars 1923, présentant tous les signes d'un kyste hydatique du lobe droit du foie. A l opération (27 mars), on trouve non pas 1, mais 4 kystes, 3 dans le lobe droit et 1 dans le lobe gauche. 3 de ces kystes, dont celui du lobe gauche, contiennent des vésicules flétries baignant dans un liquide puriforme. Tous sont traités par le capitonnage après formolage. La malade guérit trés simplement.

Elle revient consulter en avril 1938, présentant une énorme tuméfaction épigastrique débordant à gauche sur la région splénique et soulevant fortement les fausses côtes gauches. La palpation décèle une tumeur volumineuse, lisse, dure et arrondie, mobile de haut en bas et transversalement.

Les accidents nouveaux ont débuté en 1936 par de vagues troubles digestifs, sans vomissements ni mélæna.

L'examen radiologique de l'estomac montre une image lacunaire étendue de la grande courbure, avec sténose médio-gastrique passagère, sans retard notable de l'évacuation.

Les constatations cliniques et radiologiques font craindre un *néoplasme gastrique*, d'autant plus que la malade présente un amaigrissement considérable, un état général très touché.

*Opération.* — Le 9 avril 1938, sous anesthésie générale à l'éther. A l'ouverture du ventre, on tombe sur une masse du volume d'une tête de nouveau-né développée aux dépens du lobe gauche du foie, masse lisse, de couleur ardoisée, qui est aussitôt reconnue pour être un kyste hydatique.

Après avoir protégé le péritoine à l'aide de champs imbibés de formol, on ponctionne le kyste et l'on injecte dans sa cavité du formol à 1 p. 100. Après quelques minutes d'attente, l'ouverture large du kyste donne issue à une très grande quantité de vésicules hydatiques, claires et bien vivantes, flottant dans un liquide « eau de roche ». Ablation de la membrane germinative ; capitonnage ; suture de la paroi en trois plans sur un léger drainage.

*Suites opératoires :* Troublées le premier jour par de petites syncopes cardiaques qui cèdent à des injections d'adrénaline.

Cicatrisation complète en dix-huit jours.

La malade est revue en excellente santé en janvier 1941.

M. Dupont fait suivre son observation des commentaires suivants, que je vous soumets d'autant plus volontiers qu'il sont directement inspirés par le professeur Dévé dont on connaît l'exceptionnelle compétence en cette matière :

M. Dévé, pour expliquer l'apparition de ce nouveau kyste quinze ans après la première opération, envisage les trois hypothèses suivantes :

1° Présence d'un kyste ancien, méconnu lors de la première opération. Ces kystes « oubliés » ne seraient pas rares ;

2° Réinfestation de l'ancienne opérée ;

3° Récidive d'origine opératoire.

Examinons successivement ces trois hypothèses en commençant par la troisième.

1° La *récidive opératoire* semble devoir être rejetée : aucun des kystes opérés ne s'était spontanément rompu. Toutes les précautions classiques : protection du champ opératoire par des champs formolés, formolage préliminaire de la poche avant son ouverture, avaient été prises. Toutefois. étant donné que les 4 kystes opérés en 1923 étaient *multi-vésiculaires*, on peut supposer que le formolage avait pu être insuffisant et que quelque vésicule non stérilisée aurait pu rester enfermée dans la poche du lobe gauche ; mais M. Dévé fait remarquer que, étant donné la nature de ce quatrième kyste, kyste verdâtre, renfermant plusieurs vésicules flétries baignant dans un magma puriforme, on ne peut guère concevoir qu'une récidive locale vraie ait pu se produire aux dépens de pareils éléments parasitaires. J'ajoute que les récidives opératoires se produisent surtout au niveau du péritoine, et spécialement dans l'épaisseur de la cicatrice opératoire.

2° La *réinfestation* semble également difficile à admettre : tout d'abord les kystes hydatiques sont exceptionnels dans la région de Mantes où Dupont, en trente ans, en a observé seulement 3 cas. De plus, la malade ne vit pas dans un milieu susceptible d'être facilement contaminé.

3° Reste l'hypothèse *d'un kyste oublié ou méconnu* lors de la première opération. Il s'agirait alors non d'une récidive vraie mais d'une pseudo-récidive. C'est à cette hypothèse que se range le professeur Dévé.

« Il ne faut pas perdre de vue, écrit-il, que tous les kystes d'une même « couvée », je veux dire reconnaissant la même origine, une même infestation, n'ont pas nécessairement la même rapidité de croissance, la même vigueur évolutive et qu'ils peuvent avoir des tailles fort différentes. Bien qu'un *décalage* de quinze ans par rapport aux autres kystes contemporains soit sans doute assez exceptionnel, il ne me choque pas outre mesure. »

J'ajouterai pour confirmer cette opinion que H. W. Mills, dans une importante statistique publiée en 1927 (*Surgery, Gynecology and Obstetrics*, **44**, n° 5, mai 1927) signale qu'il a observé une pseudo-récidive de ce genre au bout de huit ans, que dans un cas la maladie datait de vingt-deux ans et que, chez un autre malade de cinquante ans, l'affection paraissait remonter à l'enfance.

Je crois donc moi aussi qu'il faut admettre ici l'existence non d'une récidive mais de l'évolution retardée d'un kyste méconnu lors de la première opération parce que trop petit ou trop profond ; et c'est justement pour cette raison que je ferai à Dupont le léger reproche d'avoir intitulé son travail comme il l'a fait.

Je vous propose en terminant de remercier M. Dupont de nous avoir adressé cette observation et de la publier avec les commentaires qui l'accompagnent dans nos *Mémoires*.

M. **Robert Monod**: J'ai opéré il y a quinze jours une malade que j'avais déjà opérée il y a quinze ans pour un kyste hydatique du lobe gauche du foie, kyste extrêmement volumineux que j'avais traité par

marsupialisation. Cette malade est restée guérie pendant quinze ans, et c'est au bout de ce long intervalle qu'elle a présenté des troubles du côté de sa cicatrice, qui s'est tuméfiée et récemment s'est rompue à propos d'un effort, donnant issue à des hydatides blanches et rondes. A la seconde intervention, j'ai retrouvé une poche contenant quelques hydatides, poche faisant corps avec l'ancienne cicatrice, donc située dans la même zone que le kyste opéré quinze ans plus tôt. S'agit-il d'une récidive d'origine opératoire ou d'un kyste resté latent pendant quinze ans ? En raison de son siège, je suppose qu'il s'agit d'une récidive anormalement tardive.

## *L'arthrectomie dans les arthrites purulentes du genou par blessures de guerre,*

par M. **Robert Didier.**

Rapport de M. Louis Sauvé.

L'opération que M. Robert Didier a pratiquée vingt fois avec succès est en somme une arthrectomie après patellectomie, le lambeau en V à charnière supérieure étant laissé largement relevé sur la cuisse pendant trois ou quatre jours, puis rabattu ensuite en bas sans que, le plus souvent, il soit nécessaire de le fixer dans cette position définitive.

Cette opération, économique puisqu'elle n'entraîne aucun raccourcissement, et de plus moins choquante que la résection, a donné, entre les mains de M. Didier, d'excellents résultats : il n'a eu qu'une seule mort, accidentelle puisque ce fut par tétanos. Sur 9 cas qu'il a pu suivre jusqu'au bout après les avoir ramenés à Paris, il a eu 7 résultats excellents, 1 résultat très bon (marche normale, mais ankylose incomplète) et 1 résultat moins bon avec un genu valgum qui pourra être corrigé ultérieurement.

J'ai pu voir moi-même, à l'hôpital auxiliaire de la Croix-Saint-Simon, les opérés de M. Didier et en les comparant aux résultats tardifs de certaines résections torp étendues faites par d'autres chirurgiens, j'ai été frappé de l'excellence des résultats de M. Didier.

Je n'en ai pas été surpris, car M. Robert Didier est un chirurgien de grande valeur dont je vous propose d'accueillir le travail dans nos *Mémoires*, et dont la présence au milieu de nous serait très désirable.

Voici le texte de son mémoire :

Nous avons eu l'occasion d'observer, à l'hôpital Gama de Toul, puis à l'hôpital Sédillot de Nancy, pendant les combats de juin-juillet, un assez grand nombre d'arthrites purulentes graves du genou consécutives à des blessures de guerre ; toutes ces arthrites avaient été traitées tardivement ou avaient subi des interventions insuffisantes qui n'avaient pas suffi à enrayer l'infection ; quelques-uns des blessés que nous avons reçus étaient dans des états lamentables avec d'énormes genoux globuleux, des fusées purulentes dans toutes les directions, présentant de grandes oscillations thermiques et atteintes graves de l'état général. Et pourtant, nous n'avons amputé aucun de ces membres.

Les déboires que nous avaient donnés, au cours de la guerre 1914-1918,

les arthrites purulentes du genou traitées par tous les procédés en cours a cette époque (et nous les avions tous essayés) nous ont incité à faire autre chose.

Nous n'avons jamais fait de résection, que nous considérons, en pleine infection, après blessures de guerre, au niveau du genou, comme une mauvaise opération, une sorte de pis-aller, en raison du raccourcissement du membre et de l'ostéite consécutive.

Nous avons fait à tous ces genoux des arthrectomies, non pas l'opération classique de Volkmann, mais une intervention simplifiée, ouvrant largement l'articulation, disséquant la synoviale et drainant.

Cette opération qui conserve, avec une ankylose rectiligne, la longueur du membre, évitant ainsi tout raccourcissement, nous semble bien supérieure à tous les drainages et arthrotomies proposés et sa plus grande supériorité à nos yeux est qu'elle ne nous a donné que des succès.

Ce qui nous engage à rapporter ces cas, c'est le fait que parmi les multiples blessés que nous avons recueillis et recevons encore des autres centres, nous n'avons trouvé aucun cas traité par cette méthode.

Les chirurgiens allemands qui nous ont inspectés, nous ont dit non plus ne pas l'avoir utilisée, beaucoup d'entre eux dans de tels cas ayant recours à l'amputation. Voici la technique que nous avons employée :

On fait une longue incision en U entourant le genou (cette incision peut être modifiée suivant la localisation de la blessure et nous en avons utilisé de diverses formes). Après section basse du ligament rotulien et ablation de la rotule, le lambeau est relevé en haut. L'articulation est alors béante et on peut inspecter les lésions. On fait une dissection soignée et ablation de tout le cul-de-sac sous-quadricipital de la synoviale ; on trouve le plus souvent cette synoviale rouge, durcie, œdématiée, saignant au moindre contact, puis on enlève suivant les cas toutes les parties infectées ou écrasées. Toute l'articulation ainsi disséquée est lavée à l'éther puis remplie de mèches (opérant en milieu septique avec le peu d'asepsie dont nous disposions à cette époque, n'ayant pour toute stérilisation que des moyens de fortune, nous avons usé largement des mèches iodoformées). Le lambeau supérieur est laissé largement relevé sur la cuisse ; nous l'avons laissé dans cette situation trois à quatre jours pour le rabattre ensuite et au besoin le fixer en bas par un fil ; mais, le plus souvent, le fil est inutile et il suffit de remettre en place le lambeau cutané. Suivant les cas, nous avons plâtré le membre le même jour ou bien, lorsque la suppuration était trop abondante, nous avons retardé de quelques jours l'application de l'appareil.

Les mèches sont, au fur et à mesure, diminuées puis supprimées et, dans tous les cas, la cicatrisation se fait d'une façon simple et normale.

En général, l'ankylose du genou est obtenue en trois à quatre mois et les blessés marchent facilement et sans aucune gêne.

Dans deux cas, l'ankylose complète n'a pas été obtenue et il persiste une certaine mobilité articulaire. Nous surveillons à l'heure actuelle ces blessés pour savoir s'il y aura plus avantage pour eux à marcher avec une genouillère gardant une mobilité relative ou à fixer secondairement l'articulation.

Dans un autre cas, nous avons eu un fort degré de genu valgum qui ne semble d'ailleurs pas gêner le blessé pour le moment ; ce genou était dans un état si lamentable que nous considérons ce résultat, quoique

moins parfait que les autres, comme inespéré. Tous les autres marchent très bien.

Sur les 20 genoux que nous avons ainsi traités et qui ne nous ont donné comme mortalité qu'un seul cas de tétanos, nous rapportons l'observation de 9 blessés que nous avons pu suivre jusqu'à complète guérison, les ayant constamment suivis et ramenés avec nous à Paris.

Voici le résumé de ces observations :

1° D... (Fernand), vingt-sept ans ; blessé le 20 juin 1940, à 19 heures, par éclat d'obus, plaie en sèton du genou droit, arthrite purulente, opération le 30 juin, arthrectomie, section du tendon rotulien, extirpation de la rotule fracassée, épluchage de la synoviale, pansement à plat sans sutures en relevant le lambeau cutané, plâtre. Cicatrisation complète le 20 août, plâtre enlevé, le genou garde quelque mobilité, on remet un collier de plâtre. Marche normale le 15 octobre : articulation non tout à fait ankylosée.

2° D... (Maurice), vingt-huit ans ; blessé le 19 juin 1940, à 16 heures, par éclat d'obus, plaie du genou gauche. Excision superficielle le 30 juin ; le blessé nous est amené avec une arthrite purulente le 1er juillet. Opération le 1er juillet, taille d'un grand lambeau, section du tendon rotulien ; ablation de la rotule fracturée et infectée ; excision de la synoviale ; pansement à plat sans sutures en relevant le lambeau, plâtre. Suppuration jusqu'au 1er novembre, cicatrisé à cette date, ankylosé le 19 juillet ; marche en novembre, le blessé nous a quitté le 4 décembre avec un résultat excellent.

3° R... (Marius), vingt-sept ans ; blessé le 17 juin 1940, à 17 heures, par éclat d'obus, plaie du genou droit, entré à l'hôpital Sédillot, excision superficielle, arthrite purulente. Nous est amené le 2 juillet, opération le 2 juillet, taille d'un large lambeau ; arthrectomie, ablation de la rotule, dissection de la synoviale ; résection partielle du condyle externe du fémur, mise à plat du genou et mèches sans sutures en relevant le lambeau, plâtre, suites normales ; cicatrisé le 15 octobre, ankylosé le 20 octobre ; marche le 30 octobre, excellent état actuel.

4° G... (Léon), vingt-huit ans ; blessé le 17 juin 1940, à 8 heures, par éclat d'obus, plaie du genou gauche, Excision à son entrée à l'hôpital Sédillot, nous est envoyé le 2 juillet avec une arthrite purulente : énorme genou globuleux. Opération le 2 juillet, arthrectomie large, ablation de la rotule et dissection soignée de la synoviale. Pansement à plat en relevant le lambeau sans sutures, plâtré seulement le 2 août en raison de l'abondante suppuration. Cicatrisé le 20 août, marche le 5 octobre, non complètement ankylosé.

5° J... (Jean), trente-huit ans ; blessé le 21 juin 1940, à 13 heures, par éclat d'obus ; plaie du genou gauche, entré le 22 juin à Sédillot, opération le 2 juillet, arthrite purulente à vaste lambeau, arthrectomie large, ablation de la rotule et résection partielle du condyle interne du fémur et d'une partie du tibia, le fémur est fracturé au-dessus du genou, dissection de la synoviale, ablation d'un éclat d'obus, pansement sans sutures ; suites assez graves, suppuration prolongée ; on ne plâtre le membre que le 20 juillet. Cicatrisé fin octobre, ankylosé, bon résultat.

6° C... (Alfred), trente-cinq ans ; blessé le 19 juin 1940, à 19 heures, par éclat d'obus ; plaie pénétrante du genou gauche ; orifice d'entrée tiers inférieur de la cuisse gauche. Opération par le médecin capitaine Rouyer le 23 juin ; le blessé nous est amené le 3 juillet avec une arthrite purulente ; opération immédiate, longue incision un peu atypique, excision de la synoviale ; ablation d'un éclat d'obus, lavage à l'éther et pansement à plat, suppuration prolongée. Plâtré le 18 juillet, cicatrisé et ankylosé fin octobre, bon résultat.

7° K... (Charles), vingt-cinq ans ; blessé le 18 juin 1940, à 5 heures, par éclat d'obus, plaie du genou droit ; excision insuffisante le 2 juillet, opération le

4 juillet, long lambeau découvrant l'articulation, ablation de la rotule, arthrectomie, ablation du projectile, plâtre, suites normales, ankylosé le 25 septembre, cicatrisé complètement le 1er novembre, mais marche depuis le 1er octobre, jambe solide, marche aisée mais assez fort degré de genu valgum.

8° P... (Auguste), trente-sept ans ; blessé le 19 juin 1940, à 22 heures, par éclat d'obus, plaie transfixiante, orifice d'entrée en avant au-dessus du cul-de-sac quadricipital ; sortie face postérieure de la jambe, entre à l'hôpital Sédillot, excision insuffisante le 23 juin, arthrite purulente ; opération le 5 juillet, incision en U ; section tendon rotulien et ablation de la rotule ; tout le genou baigne dans le pus ; synoviale rouge vif ; on dissèque soigneusement toute cette synoviale et on panse à plat en relevant le lambeau, plâtre seulement le 15 juillet, suites normales ; cicatrisé le 20 octobre, ankylosé fin janvier 1941 ; marche depuis le 21 novembre, très bon résultat.

9° C... (Jean), trente ans ; blessé le 19 juin, à 21 heures, par éclat d'obus, plaie du genou gauche, excisé le 23 juin, entre à l'hôpital Sédillot avec arthrite purulente, opération le 22 juillet, arthrectomie après ablation de la rotule, fracture du condyle interne, pansement à plat, plâtré le même jour, suites normales, cicatrisé et ankylosé en octobre. Nous a quitté le 5 décembre 1940, complètement guéri.

M. **Basset**: Je voudrais demander à M. Sauvé s'il approuve le terme d'arthrectomie donné par M. Robert Didier à son intervention, car arthrectomie, cela veut dire ablation de l'articulation. Or, si j'ai bien compris, M. Didier n'a enlevé que la rotule avec le grand cul-de-sac synovial sous-quadricipital. On ne peut donc pas considérer qu'il ait fait une arthrectomie.

M. **Picot**: Je ne pense pas que la taille d'un lambeau en U soit une chose recommandable en cas d'arthrite purulente du genou. Il peut être voué au sphacèle et, en tous cas, il augmente l'étendue des parties molles infectées et, par suite, les résorptions toxiques. Je préfère de beaucoup l'abord de l'articulation par une incision transversale.

A l'opération proposée par M. Didier, je reprocherai surtout son manque de jour sur la face postérieure de l'articulation qui est justement la partie qu'il faut drainer.

Pendant la guerre de 1914-1918, un grand nombre d'entre nous ont eu recours à la résection économique de drainage.

Pour ma part, j'ai traité par ce procédé un grand nombre d'arthrites purulentes du genou avec des résultats excellents. En exerçant sur la jambe une traction continue, on expose et on draine très largement la face postérieure de l'articulation.

Le résultat ultérieur, qui associe un léger raccourcissement à une ankylose osseuse, est certainement meilleur que celui que donne une ankylose fibreuse sur un membre non raccourci.

M. **Sauvé**: A mon ami Basset, je répondrai qu'au cours de mon rapport j'ai indiqué qu'il s'agissait d'une patellectomie avec exérèse synoviale : nous sommes donc du même avis.

L'intervention de mon ami Picot porte sur deux points : celui du lambeau, celui de la résection.

En ce qui concerne le lambeau à charnière, nous connaissons tous ses inconvénients au niveau du coude ; au genou, toutefois, les conditions de vascularition sont différentes, et je ne me souviens pas au cours

de ma carrière avoir observé des inconvénients du lambeau en U au genou, à condition que la charnière soit large.

Quant à la résection, la technique de Picot est exactement la mienne. Mais tous ne suivent pas cette technique, et dans certains cas, par suite de l'étendue des fracas osseux, elle ne peut être suivie : la résection devient étendue et comporte des conséquences orthopédiques fâcheuses.

Quelle que soit l'appellation qu'il convient de donner à la technique de M. Robert Didier, il m'apparaît qu'elle peut rendre de grands services, et j'ai pu moi-même m'assurer qu'entre ses mains expertes elle avait donné à peu de frais d'excellents résultats.

## *Infarctus du grêle guéri par injection d'adrénaline,*

par M. **Aumont** (de Versailles).

Rapport de M. André Sicard.

Le nombre des cas d'infarctus du grêle guéris, sans résection et même sans extériorisation, par le simple traitement adrénalinique commence à être assez important pour que l'on rappelle le service que M. Grégoire a rendu en démontrant qu'un grand nombre d'infarctus ne relèvent pas de l'obstruction vasculaire, mais simplement d'une vaso-dilatation poussée jusqu'à l'éclatement des capillaires que toute irritation du système neuro-végétatif est susceptible de déclencher. C'est à la connaissance de cette conception pathogénique que la malade de M. Aumont doit sa guérison.

Voici, résumée, son observation :

Femme de soixante-cinq ans, présentant un syndrome typique d'infarctus du grêle avec la diarrhée et l'entérorragie en moins. Etant donné l'extrême gravité de l'état de la malade, on temporise avant de décider l'intervention et on profite de cette attente pour injecter du sérum adrénaliné. Une heure plus tard, soit huit heures après le début des accidents, l'état s'étant amélioré, on pratique une laparotomie sous anesthésie locale. On trouve 3 litres de liquide séro-hématique et un infarctus de près de 60 centimètres au niveau de la partie moyenne de l'iléon. L'intestin est extériorisé avec prudence, car sa rupture paraît à craindre. Sa couleur est noire et, à chacune des extrémités de l'anse, se trouve un anneau de contraction dont la couleur blanche frappe nettement. Au delà de cet anneau, de chaque côté, on note encore des suffusions rougeâtres. Le mésentère étalé est épaissi, cartonné, lie de vin.

Avant d'envisager la résection de ce segment intestinal infarci, M Aumont fait pratiquer une nouvelle injection intramusculaire de 1 milligramme d'adrénaline. Quelques secondes plus tard, il assiste à la revitalisation progressive et rapide de l'intestin, des zones blanchâtres apparaissent irrégulièrement dessinées et l'ensemble de l'anse, du noir boudin, vire en une teinte de moins en moins foncée, pendant que les extrémités de l'anse reprennent une coloration presque normale. Dix minutes plus tard, le ventre peut être fermé.

Dès le réveil, la malade est transformée et ne souffre plus. Le pouls est bien frappé.

Les gaz sont évacués au bout de quarante-huit heures en même temps qu'un mélæna qui dure deux jours.

La malade sort guérie au quinzième jour après des suites très simples.

Opérée depuis trois ans, elle n'a jamais plus présenté d'accident semblable.

Ni l'interrogatoire, ni l'examen très complet pratiqués par M. Aumont n'ont permis d'invoquer une cause locale ou générale pour expliquer cette

lésion qui semble bien devoir rentrer dans le cadre des apoplexies viscérales, telles que les a décrites M. Grégoire et qui guérissent habituellement quand le traitement hypertenseur est fait à temps.

Je viens de recueillir à l'Hôtel-Dieu, dans le service de mon maître, le professeur Mondor, un nouveau fait qui, apportant encore la preuve de l'efficacité de l'adrénaline, montre en plus les avantages d'un diagnostic vite précis.

Le 16 septembre dernier, j'ai pratiqué, chez une femme de quarante-huit ans, une hystérectomie subtotale simple pour un fibrome multinodulaire. Ayant découvert un appendice kystique, de la dimension d'une noix, adhérent au cæcum, je me suis laissé aller à pratiquer une appendicectomie, ce que je ne fais habituellement jamais au cours d'une laparotomie pour hystérectomie. Les suites opératoires furent simples, l'évacuation des gaz se fit le lendemain, mais il persista, avec un abdomen légérement ballonné et douloureux, une oscillation thermique entre 37°5 et 37°8, qu'aucune cause locale ne pouvait expliquer et qui ne fut pas sans m'inquiéter. Comme l'intestin fonctionnait normalement et que je ne trouvai aucun signe de phlébite au niveau des membres inférieurs, j'autorisai le lever le dix-huitième jour et la sortie de l'hôpital le vingtième.

La petite élévation thermique persista ; le ventre resta sensible, mais les selles étaient normales et l'état général trés satisfaisant quand, le 29 octobre, cette femme fut prise dans la nuit d'une douleur abdominale soudaine et violente et fut conduite le lendemain matin à l'Hôtel-Dieu où, en mon absence, elle fut examinée par M. Champeau, chef de clinique, qui, frappé par son état de collapsus et ne trouvant pas de signes nets d'occlusion, envisagea, avec un excellent sens clinique, la possibilité d'un infarctus et intervint immédiatement, soit seize heures environ après le début des accidents, sous anesthésie générale à l'éther.

Il trouva un abondant liquide sanglant dans le ventre et, au niveau de l'iléon, 1 mètre de grêle d'une couleur violacée. L'intestin fut arrosé de sérum chaud et 1 milligramme d'adrénaline injecté dans la cuisse. Très vite, l'intestin redevint rouge, se contracta et put être rentré sans aucune arrière-pensée.

L'état de la malade s'améliora vite. Elle évacua au deuxième jour un petit mélæna ; mais elle continua à rester légèrement ballonnée et subfébrile.

Pendant trois jours, on continua l'adrénaline.

Six jours plus tard, apparut, avec un clocher à 38°5, une phlébite du membre inférieur gauche.

Le surlendemain, de nouvelles douleurs abdominales se manifestèrent. Le facies devint pâle, angoissé et je trouvai le pouls mal frappé. Pensant à une récidive de l'infarctus, je fis injecter à nouveau 1 milligramme d'adrénaline. Dix minutes plus tard, la malade était beaucoup mieux ; elle ne souffrait plus et son pouls était mieux frappé.

La thérapeutique adrénalinique a été continuée tous les deux jours. Actuellement, l'état de cette malade est satisfaisant. La température baisse graduellement et la phlébite suit une évolution normale.

Bien que la preuve histologique de l'oblitération veineuse ne puisse être apportée, l'histoire rétrospective de la maladie et l'apparition consécutive de la phlébite du membre inférieur semblent autoriser l'hypothèse d'une thrombose veineuse partie du méso appendiculaire.

L'action de l'adrénaline fut, à deux reprises, la même que dans les infarctus par choc d'intolérance. Ce qui confirme bien les conclusions de Jean Gosset et Patel qui, dans une étude récente (*La Presse Médicale*, 3 mai 1939), ont admis que, quelle que soit la cause de l'infarctus, le mécanisme est commun.

La stase capillaire et l'érythrodiapédèse qui en résulte sont d'ordre vaso-moteur, par conséquent provisoires, avant de déterminer une altération définitive de la paroi intestinale. Il importe donc de réveiller la contractilité des capillaires tant que la lésion est encore réversible.

J'ai le souvenir de 2 malades que j'ai opérés comme chirurgien de garde et chez lesquels l'adrénaline n'eut aucune action. L'un avait un infarctus de la presque totalité du grêle. L'autre présentait un infarctus limité sur 30 centimètres environ de l'iléon. Dans les 2 cas, les accidents dataient de plus de vingt-quatre heures. L'intestin conserva sa coloration noire malgré l'injection d'adrénaline. Ces 2 malades succombèrent, le premier sans qu'aucune tentative d'exérèse ait pu être faite, le deuxième malgré une entérectomie.

Il ne faut évidemment pas demander à l'adrénaline ce qu'elle ne peut donner. Un résultat ne peut être espéré que dans les cas précoces.

Mais est-ce le meilleur produit à utiliser ? Son action a été mise en doute et l'on s'est demandé si l'adrénaline n'agissait pas de façon tout empirique. Jean Gosset et Patel lui reprochent de relever la tension artérielle par une augmentation de la résistance périphérique qui diminue le débit sanguin déjà considérablement réduit et préfèrent employer un antispasmodique vasculaire tel que la papavérine ou l'atropine.

Smets (*Le Scalpel*, 2 avril 1938) préconise l'injection intramusculaire d'extrait de muqueuse intestinale possédant une action destructive spécifique sur l'histamine responsable, pour lui, du réflexe vaso-moteur. Chez un malade, dont l'infarctus vérifié opératoirement avait été arrêté par l'adrénaline, une récidive n'a pu être guérie que par ce produit, alors que des injections répétées d'adrénaline n'avaient donné aucun résultat.

Pour le moment, les faits demeurent : la revitalisation de l'anse infarcie, quelques minutes après l'injection, a été si souvent constatée qu'il est difficile de ne pas accorder à l'adrénaline la place importante qu'elle mérite dans le traitement longtemps décevant des infarctus de l'intestin.

Le mécanisme intime de la capillaro-dilatation est cependant encore trop discutable pour ne pas penser qu'une méthode thérapeutique nouvelle entrera un jour en jeu.

---

## DISCUSSION EN COURS

### *Clôture de la discussion sur les suites éloignées des fractures du col opérées,*

par M. **R. Merle d'Aubigné.**

De la discussion qui a eu lieu sur ce sujet à l'Académie en juillet, comme des importants travaux qui ont paru, il ressort qu'il y a deux ordres de causes d'échec après ostéosynthèse du col fémoral : des causes mécaniques et des causes biologiques.

Les *causes mécaniques* ont été jusqu'à un certain point éliminées par les techniques modernes d'ostéosynthèse grâce à la radiographie systématique dans les deux plans et à la solidité du montage réalisé par le clou à ailettes. C'est ainsi que la question a été, dans une certaine mesure, clarifiée. C'est surtout dans cette voie, qu'à mon avis, des progrès peuvent être encore réalisés.

Mais on ne peut pas tout expliquer par ce seul facteur, comme ont tendance à le faire les auteurs de langue allemande.

Comme l'a bien montré M. Mathieu, on peut voir survenir des pseudarthroses après une réduction et une ostéosynthèse parfaites. Quant aux déformations tardives de la tête, je crois qu'on fait fausse route en voulant les expliquer par une impaction trop énergique ou une hyperréduction en coxa valga : l'étude de mes observations m'a montré, en effet, que sur 11 cas de déformations tardives observées (sur 80 enclouages) 2 seulement avaient subi cette hyperréduction ; d'autre part, sur 15 fractures enclouées après réduction en coxa valga, je ne trouve que 3 déformations, donc un pourecntage comparable à celui de l'ensemble des cas.

D'ailleurs, ce point m'a toujours paru curieux dans les idées de Böhler, que Boppe a soutenues avec autorité : la fracture en coxa valga guérit toute seule sans complication ; mais si le même type est reproduit par le chirurgien, il faut craindre les pires ennuis.

J'avais volontairement laissé de côté ce chapitre dans ma communication, mais puisque Boppe m'a soupçonné de faire, dans ces cas, des opérations inutiles, je veux le rassurer : je ne les opère pas et leur applique, comme il l'a conseillé, une simple culotte plâtrée. Je ne professe cependant pas, à l'endroit de ces fractures « par abduction » un optimisme aussi complet que lui, car j'ai vu trois fois ces fractures se déplacer secondairement : deux fois chez des malades simplement immobilisées au lit, une fois malgré une extension continue (probablement mal faite). Un plâtre bien appliqué est donc indispensable pour en obtenir la consolidation.

Mais à côté du facteur mécanique, dont nous sommes maîtres, il existe indiscutablement un *facteur biologique*, contre lequel nous sommes malheureusement désarmés. Ce facteur, c'est la médiocre vascularistaion de la tête, variable suivant les individus et suivant le type de fracture et malheureusement difficilement prévisible. L'importance de ce fait avait été mise en évidence depuis longtemps par les travaux de M. Basset. Les auteurs américains ont montré la possibilité de reconnaître radiographiquement la nécrose de la tête. L'étude des déformations tardives de la tête montre les conséquences possibles de cette nécrose, lorsque la solidité du montage par le clou l'empêche de provoquer une pseudarthrose.

Un autre aspect biologique de la question sur lequel M. Leveuf a très justement attiré l'attention, c'est la tolérance du matériel de synthèse : j'ai repris à ce point de vue mes observations et j'ai constaté que la fréquence des déformations tardives de la tête variait considérablement suivant les séries de clous employés : presque toutes nos déformations se trouvent soit dans les premiers cas opérés en 1934 avec des clous construits dans un acier inoxydable industriel quelconque peu homogène, et dans une série plus récente (1937) où j'employais des clous fournis par l'Assistance publique, également d'acier industriel : les altérations de ces clous lors de leur ablation, les lésions osseuses à leur contact, semblent prouver le rôle de la nécrose chimique.

Je ne crois pas que ces constatations doivent conduire à l'emploi du *greffon* trop peu solide et surtout de solidité trop limitée dans le temps (et là, des considérations biologiques hypothétiques nous font perdre des avantages mécaniques certains). Mais les aciers étudiés par Menegaux

(Nicral D, platino-Stainless D) et qu'emploient actuellement les constructeurs, ont confirmé, par leur parfaite tolérance et par l'absence d'altération osseuse à leur contact, les données établies par le laboratoire. Avec ces métaux, les déformations tardives de la tête sont beaucoup plus rares.

---

## COMMUNICATION

### *Lésions bénignes et cancer du sein,*

par M. **Henri Hartmann.**

L'existence de rapports entre les lésions bénignes du sein et les cancers est encore discutée. Aussi nous a-t-il paru intéressant de vous apporter les résultats de l'examen d'un certain nombre d'observations que nous avons personnellement recueillies et qui dépasse la centaine.

Avant d'entrer dans le vif du sujet, je désire vous dire un mot de cancers qui, par leur aspect clinique, ressemblent à des adénomes mais qui, dans la réalité, n'ont aucun rapport avec eux. Tels les *épithéliomas enkystés* qu'on pourrait prendre pour des tumeurs bénignes, la tumeur étant bien limitée, mobile, sans adénopathie. Plusieurs fois j'ai, dans de pareils cas, fait une résection partielle du sein avec le diagnostic fibro-adénome. L'examen à l'œil nu d'une coupe de la tumeur fait déjà douter du diagnostic clinique. Si, dans quelques cas, l'encapsulement est complet, le plus souvent le tissu rougeâtre de la tumeur se continue en un point avec le tissu mammaire voisin. Au microscope, on constate un épithélioma qui, dans nos observations, s'est présenté avec des aspects variés (épithélioma intracanaliculaire transformé en cancer, épithéliomas à cellules claires, épithéliomas atypiques, etc.). Ce qui aurait pu mettre notre esprit en éveil et nous faire écarter l'idée de tumeur bénigne, c'est d'une part l'âge des malades : trente-quatre, quarante, quarante-trois, quarante-quatre, quarante-quatre, quarante-sept, cinquante-deux, cinquante-neuf, soixante-sept, soixante-dix, soixante-quinze ans, *âge plus avancé* que celui des femmes atteintes de fibro-adénomes ; d'autre part, le fait que la *tumeur* était de *date récente.* Si l'on ajoute à ce que nous venons de dire que, dans ces tumeurs, on ne constate en aucun point de tissu adénomateux, on comprend qu'on ne peut penser à des adénomes transformés malgré l'encapsulement, il s'agit de tumeurs primitivement épithéliomateuses.

Nous laisserons de même de côté 7 cas de *kystes du sein contenant dans leur cavité un chou-fleur* qui, à l'examen microscopique, présentait la structure d'un épithélioma. Dans un seul de ces cas, on pouvait soupçonner une mammite antérieure, étant donné que pendant sept ans il y avait eu un écoulement par le mamelon, jaunâtre au début, sanguinolent pendant le dernier mois.

Voyons maintenant les cas où il nous semble, au contraire, qu'une lésion de nature bénigne a précédé ou accompagné un épithélioma (1).

(1) Nous remercions Mme Bertrand-Fontaine, Mlle Gauthier-Villars, MM. Botelho, Brault, P. Guérin, Lecène, Menetrier, L. Renaud, auxquels nous devons l'examen de nos pièces opératoires.

Cinq fois, bien que dans l'examen histologique qu'on nous a remis, il n'ait pas été question de lésions autres qu'un épithélioma, nous croyons, *étant donnée la longue durée de la maladie*, qu'il s'agissait d'un épithélioma consécutif à une lésion bénigne. La tumeur constatée vingt, vingt-huit, trente, quarante ans auparavant était restée stationnaire pendant des années et ne s'était développée que pendant les six à douze derniers mois.

Nous rapprocherons de ces faits 4 cas où une malade, opérée d'une lésion bénigne, a été atteinte des années plus tard d'un épithélioma.

Femme, cinquante-cinq ans, opérée en 1909 d'un kyste, en 1914 d'un adénome, amputée par nous en 1929 pour épithélioma du sein.

Femme, cinquante-trois ans, opérée de même en 1909 d'un kyste, revenue en 1934 avec un épithélioma qu'opère notre assistant M. Tailhefer.

Femme, cinquante-neuf ans, opérée en 1883 d'un kyste, revient en 1925 se faire enlever le sein pour épithélioma.

Femme, quarante-trois ans, opérée douze ans auparavant d'un adénome, revient avec un épithélioma que nous enlevons.

Deux fois, après avoir enlevé des *adénomes*, nous avons vu la *récidive se faire sous forme de sarcome.*

Femme, trente-huit ans, opérée en 1904 d'adénomes des deux seins. Le 12 août 1921 nous faisons l'amputation du sein droit et enlevons à gauche un adénome. A l'examen histologique, le sein droit, pesant 2 kilogrammes, contenait un sarcome à grandes cellules étoilées ; à gauche, il s'agissait d'un adénome pur.

Femme, quarante-cinq ans, amputée du sein gauche le 25 octobre 1923 ; histologiquement, fibro-adénome sans caractères de malignité. Le 24 août 1931, ablation d'une récidive du volume du poing, ayant détruit la côte sous-jacente ; histologiquement, sarcome à cellules géantes.

Dans 26 amputations du sein, le laboratoire nous a répondu en même temps qu'épithélioma, *adénome*, *fibro-adénome végétant*, *fibro-adénome péricanaliculaire*, *proliférations adénomateuses*, *noyaux fibromateux avec cavité kystique*, *fibro-adénome tubuleux*, *cystadénome*, *mammite adénomateuse*, *nodules fibro-adénomateux*, *adénome kystique*, *proliférations fibro-adénomateuses* avec prédominance d'éléments épithéliaux, *fibro-adénome végétant péri- et intracanaliculaire* devenu entièrement fibreux et partiellement calcifié. L'épithélioma se présentait sous des formes variées (*épithélioma atypique*, *glandulaire*, *en rognons*, *à cellules basophiles avec noyaux irréguliers et monstruosités* ; dans un cas, il y avait à la fois un *épithélioma dendritique*, un *épithélioma atypique* et un *épithélioma acineux* ; enfin chez une malade un *épithélioma alvéolaire*).

Sur une pièce unique, examinée par Lecène, on trouvait au centre d'un *fibrome œdémateux* un noyau du volume d'un pois nettement épithéliomateux.

Dans 21 cas, le diagnostic histologique a été *mammite scléro-kystique* et *épithélioma*, celui-ci se présentant sous la forme dendritique, sous celle d'épithélioma alvéolaire avec très rares formations acineuses, d'épithélioma atypique, d'épithélioma glandulaire ; dans un cas, il y a eu association d'épithélioma dendritique, d'épithélioma intracanaliculaire, d'épithélioma végétant et d'épithélioma infiltré. Sur une pièce, que nous lui avons remise, Ménétrier a constaté l'existence d'une mammite kystique avec évolution épithéliomateuse endocanaliculaire, endokystique et endo-acineuse ; dans

une autre, il nous a signalé deux végétations d'épithélioma intracanaliculaire.

Dans un cas, le diagnostic a été : mammite chronique et noyau carcinomateux.

Quatorze fois l'anatomo-pathologiste a signalé, en même temps que l'*épithélioma* et la *mammite kystique*, l'existence de *fibro-adénomes*, de *processus adénomateux*, de *cystadénomes*.

Les mêmes lésions de mammite diffuse avec proliférations adénomateuses ont été constatées dans un cas typique de *maladie de Reclus* avec dégénérescence épithéliomateuse successive des deux seins à deux ans d'intervalle, le premier cancer ne s'étant développé que onze ans après le moment où nous avions constaté l'existence de kystes multiples et de grains de plomb dans les deux seins.

Dans nos observations de mammite scléro-kystique, se trouvent des cas où les kystes atteignaient un volume notable. Nous ne les avons pas rangés dans la maladie de Reclus parce que les lésions étaient unilatérales et qu'on dit maladie de Reclus quand la lésion est bilatérale. Il s'agit cependant de maladies identiques, s'accompagnant de lésions de mammite, de formations adénomateuses, ensemble de lésions qui existent dans la maladie de Reclus, que beaucoup regardent à tort comme une maladie uniquement kystique bilatérale. Malassez, lors des premiers cas de Reclus, avait déjà signalé l'existence de régions d'aspect fibreux, d'autres d'aspect adénoïde. Tillaux et son élève Phocas avaient décrit une maladie noueuse du sein qui, cliniquement, se rapprochait de la maladie de Reclus, mais dans laquelle ils ne parlaient que de masses fibreuses et non de kystes. En réalité, il s'agit toujours de la même maladie, suivant les cas il y a prédominance tantôt de kystes, tantôt de formations fibro-adénomateuses. Dès 1893, notre collègue Delbet, à propos de deux pièces de soi-disant maladie kystique à lui remises par Reclus, avait trouvé des mamelles farcies de fibromes et insisté sur ce fait qu'il existe une foule d'intermédiaires où kystes et noyaux fibreux coexistent en proportions fort variables (2).

Personnellement, nous sommes tenté de penser, comme Semb (3), qu'il s'agit dans les cas décrits comme mammite fibro-kystique, maladie de Reclus, d'une *hyperplasie fibro-épithéliale* dans laquelle prédominent, suivant les cas, les formations kystiques ou les formations fibreuses.

A propos des *kystes du sein*, précédant le développement d'un épithélioma, nous pouvons relater quelques observations.

Femme, quarante-sept ans, 23 octobre 1907, amputation du sein droit, kyste à paroi lisse et épithélioma. Morte en avril 1915.

Femme, quarante ans, 5 juin 1914, amputation du sein gauche, kystes tapissés d'une couche simple d'épithélium et másse scléreuse dans laquelle sont éparses des traînées d'épithélioma atypique. 12 janvier 1917, amputation du sein droit, épithélioma avec métastase ganglionnaire. Morte en juin 1919 sans récidive locale, avec tumeurs ovariennes.

Femme, quarante-cinq ans, 3 novembre 1915, résection de kystes des deux seins. 9 décembre 1917, ablation d'un kyste du sein droit. 2 août 1919, ablation

(2) Delbet (Pierre). *Bull. de la Soc. Anatom.*, Paris, 6 janvier 1893, p. 2.

(3) Semb. Pathologico-anatomical and clinical investigations of fibro-ademomatosis cystica mammae and its relations to other pathologica conditions in the mamma, especially cancer. *Acta Çhirurgica Scandinavica*, Stockholm, **64**, 1929, supplément.

d'un kyste du sein droit. 8 mai 1924, amputation du sein gauche (épithélioma alvéolo-trabéculaire). 27 juillet 1928, ganglions sus-claviculaires, tumeur sternale, tuméfaction du membre supérieur.

Femme, quarante-six ans, 7 septembre 1929, amputation du sein gauche ; masse polykystique à contenu séreux ; boyaux épithéliomateux à cellules claires, légèrement acidophiles, dans un tissu collagène fibrillaire. 16 juillet 1930, amputation du sein droit, mammite scléro-kystique ; en certains points, réaction hyperplasique d'épithélium glandulaire ; en un point, épithélioma atypique. Rayons X sur petits ganglions sus-claviculaires. Revue le 2 juillet 1937, pas de récidive, on sent toujours de petits ganglions sus-claviculaires.

Femme, quarante-huit ans, 8 novembre 1933, résection du sein droit pour mammite scléro-kystique ; 13 novembre 1923, résection du sein gauche pour kyste à contenu citrin et petits kystes. Mammite scléro-kystique et épithélioma glandulaire. 12 septembre 1929, amputation du sein droit ; épithélioma atypique. Le le 19 janvier 1929, nodules cutanés disséminés (épigastre, nuque, région mammaire gauche).

Femme, quarante-trois ans, 11 juin 1925, résection du sein gauche. Epithélioma atypique avec formations kystiques. 23 novembre 1928, amputation du sein gauche. 5 mai 1931, métastase lombaire. Morte le 9 novembre 1937.

Femme, cinquante-trois ans, opérée d'un kyste du sein à vingt-huit ans. 11 juin 1934, amputation du sein droit par Tailhefer. Récidive presque immédiate. Morte le 15 décembre 1934.

De l'ensemble des observations que nous avons recueillies, il apparaît indiscutablement que *diverses lésions de nature bénigne précèdent ou accompagnent souvent le développement d'un épithélioma.*

Est-ce le fait d'une *simple coïncidence* résultant de ce que la fibro-adénomatose est fréquente à partir d'un certain âge ? Semb s'est posé la question et a examiné 64 mamelles de femmes ne présentant aucune lésion apparente du côté des seins, il n'a trouvé qu'un cas de fibro-adénomatose. Au contraire, sur 122 seins cancéreux, il a constaté quatre-vingt-quatorze fois des lésions de fibro-adénomatose.

Les lésions dont nous avons parlé sont-elles la *conséquence de l'existence même d'un cancer ?* Quelques auteurs le croient et considèrent les lésions hyperplasiques constatées en même temps qu'un cancer comme une lésion secondaire, correspondant à une réaction qu'on trouverait autour de toutes les lésions chroniques évoluant dans la mamelle. Nous ne le croyons pas. Les cas, où existe depuis de nombreuses années une tumeur qui n'a pris un développement rapide et n'a évolué en cancer que depuis un court espace de temps, suffisent pour faire douter de cette hypothèse. Ces lésions existent souvent dans le sein non seulement au voisinage du cancer mais sont disséminées dans toute l'étendue de la glande. Enfin, fait capital, du côté opposé on peut observer, sans qu'il y ait d'épithélioma, des lésions hyperplasiques identiques.

Chez 2 femmes nous avons fait le même jour une amputation du sein d'un côté, une résection partielle du côté opposé. Il y avait épithélioma d'un côté, lésion bénigne du côté opposé.

Femme, cinquante-cinq ans, 16 décembre 1910, résection à droite (kystes), amputation à gauche (épithélioma dendritique et petits kystes).

Femme, trente-quatre ans, 11 novembre 1932, résection à gauche (adénome tubuleux avec formations kystiques dont un grand kyste tapissé par un épithélium plat) ; amputation à droite (adénome végétant intra-canaliculaire avec début d'épithélioma, adénome tubuleux dans le reste du sein).

Chez 7 femmes que nous avions amputées pour cancer du sein, voyant

se développer une tumeur dans le sein opposé, deux mois, trois mois, trois mois, deux ans, quatre ans, sept ans et dix ans plus tard nous avons fait l'amputation de ce deuxième sein ; on n'y a trouvé aucune trace d'épithélioma mais des lésions considérées comme étant de nature bénigne.

Femme, quarante-cinq ans, 10 avril 1917, amputation du sein gauche (épithélioma) ; 17 octobre 1921, amputation du sein droit (fibro-adénome).

Femme, quarante-quatre ans, 11 juillet 1924, résection du sein gauche (tumeur encapsulée, épithélioma dendritique et acineux) ; 5 mars 1926, amputation du sein gauche pour récidive (épithélioma dendritique et acineux ; cystadénome). 2 juin 1926, amputation du sein droit (kystes, cystadénomes, fibro-adénomes, pas de dégénérescence maligne). 9 juin 1932, colpohystérectomie (épithélioma métatypique du col). Morte le 16 octobre 1933 avec métastases pulmonaires.

Femme, quarante-cinq ans, 31 janvier 1927, amputation du sein droit (mammite kystique et épithélioma atypique) ; 21 juin 1934, amputation du sein gauche (mammite kystique, en quelques points prolifération endocanaliculaire intense sans rupture de la basale). 20 juin 1931, revue sans récidive.

Femme, quarante-quatre ans, 19 octobre 1928, amputation du sein gauche (épithélioma atypique) ; 27 décembre 1928, amputation du sein droit (fibro-adénomes intracanaliculaires multiples ; pas d'épithélioma).

Femme, quarante-deux ans, 25 novembre 1929, résection du sein gauche (épithélioma à cellules claires développé sur un petit adénome). 13 janvier 1930, amputation du sein droit (fibro-adénome hyperplasique en certains points, pas d'épithélioma). 2 mai 1939, revue sans récidive.

Femme, quarante-quatre ans, 8 octobre 1936, amputation du sein gauche (épithélioma glandulaire, en grande partie atypique). 26 janvier 1938, amputation du sein droit (mammite scléro-kystique et adénome tubuleux). Revue sans récidive le 12 novembre 1940. Morte en avril 1941.

De tous ces faits, il résulte qu'indubitablement les lésions de nature bénigne, que nous venons de décrire, existent indépendamment de tout tissu cancéreux.

Leur coïncidence avec un cancer est-elle le fait d'une *dysembryoplasie*, de l'existence d'un terrain favorable à l'évolution de lésions hyperplasiques et de tumeurs? L'existence de familles où l'on voit le cancer évoluer particulièrement au niveau du sein tendrait à le faire croire. Nous pouvons, à cet égard, relater deux de nos observations.

1° Malade ayant une grand'mère, une mère et une sœur atteintes de cancer du sein.

2° Malade ayant sa grand'mère, sa mère et deux tantes mortes de cancer du sein, un oncle mort de cancer du foie.

En présence de pareilles observations, on ne peut s'empêcher de penser à une hérédité de terrain prédisposant au développement de néoplasies (4). *Lésions bénignes et cancer peuvent évoluer côte à côte* indépendamment. Il semble bien qu'il en soit ainsi dans quelques observations. Telle celle

(4) A cet égard, nous rappellerons une très intéressante observation de Philip. De deux jumeaux univitellins, l'un a subi une amputation du sein droit en 1927 ; huit mois après une amputation du sein gauche (dans les deux cas, carcinome). En 1937, adénocarcinome papillaire des deux ovaires. Sur le deuxième, amputation du sein droit en 1930, deux ans plus tard, amputation du sein gauche, toutes deux pour cancer. La tante maternelle était morte d'un cancer du sein à quarante-cinq ans, leur sœur aînée avait été opérée d'une tumeur du sein. (Philip. Identical cancers in identical twins. *Proceed. Staff meet. of the Mayo Clinic*, Rochester, 13, 6 avril 1938, p. 209.)

d'une malade de soixante-dix-sept ans que nous avons opérée il y a deux ans et chez laquelle existait, en même temps qu'un cancer, un fibro-adénome devenu fibreux et partiellement calcifié. Ce sont là des cas exceptionnels. Le plus souvent, croyons-nous, *le cancer dérive directement de la lésion bénigne antérieure.*

Ce qui le prouve, c'est qu'on peut suivre les modifications successives depuis la lésion manifestement bénigne jusqu'au cancer vrai avec rupture de la basale et présence de cellules épithéliales dans des endroits où elles ne doivent pas être.

Femme, trente-quatre ans, 7 avril 1932, ablation d'un adénofibrome avec certains points en prolifération très active.

Femme, trente-cinq ans, 28 janveir 1930, résection du sein. Adénome végétant intracanaliculaire très proliférant et lésions de mammite proliférative.

Femme, quarante-huit ans, 4 avril 1935, ablation d'un kyste à gauche, résection à droite. Le kyste a un revêtement idrosadénoïde, à droite mammite proliférative marquée.

Dans ces cas, il y a simple prolifération cellulaire intense ; dans les suivants, l'anatomo-pathologiste constate, en même temps que des proliférations cellulaires intenses, des aspects qui lui font dire début de transformation épithéliomateuse.

Femme, trente-cinq ans, résection du sein droit par Tailhefer. Début en un point de transformation maligne d'un adénome dendritique végétant intracanaliculaire ; le reste du sein présente des lésions de mammite chronique kystique avec proliférations adénomateuses du type tubuleux simple.

Un degré de plus et l'on peut voir d'un côté un épithélioma, de l'autre un adénome végétant, s'accompagnant de l'infiltration de quelques cellules épithéliales dans le tissu conjonctif.

Femme, soixante-deux ans, ayant depuis quatorze ans une petite tumeur dans le sein gauche, depuis quatre à cinq mois une tumeur à droite. 1er février 1933, résection bilatérale. A gauche, série de petits nodules d'aspect fibreux ; au microscope, épithélioma à rognons pleins. A droite, tumeur encapsulée ; au microscope, adénome végétant avec quelques cellules épithéliales dans le tissu conjonctif. 23 mai 1934, récidive à droite, amputation du sein droit et curage de l'aisselle. 23 janvier 1935, récidive à gauche, amputation du sein gauche, puis radiothérapie. 3 août 1937, ganglions cervicaux ; deux nodules sur la fesse gauche. Morte de broncho-pneumonie aiguë le 16 janvier 1938.

Il est bien évident que les cellules qu'on trouve dans le tissu cellulaire sont les mêmes que celles qui prolifèrent dans les cavités glandulaires. Dans le beau livre de Cheatle et Cutler sur *Les tumeurs du sein*, on voit une planche des plus démonstratives où l'invasion du tissu conjonctif par un amas de cellules épithéliales se continue avec des amas identiques inclus dans les conduits normaux.

A quel moment de l'évolution que nous venons d'exposer est-on en droit de dire cancer ? Ne devons-nous prononcer ce mot que dans les cas où la prolifération épithéliale a rompu la basale et où les cellules se sont répandues dans les tissus environnants ? Il est certain que l'avenir de la malade est beaucoup plus compromis à partir de ce moment, comme il l'est, dans les cancers confirmés, lorsque les ganglions sont envahis. A quel moment les cellules méritent-elles le nom de cellules cancéreuses ?

Personnellement, je ne puis répondre à cette question et serais heureux si quelqu'un d'entre vous, plus compétent que moi en anatomie pathologique, voulait bien y répondre.

M. **Rouhier:** J'ai écouté avec un vif intérêt la belle communication de M. Hartmann. Elle démontre par des faits nombreux que des tumeurs dites bénignes du sein sont susceptibles de se transformer en tumeurs malignes. C'est là un fait dont je suis bien persuadé depuis longtemps, depuis les recherches que j'ai faites dans la littérature française et étrangère en vue de recueillir les documents destinés au rapport de mon maître Walther au Congrès de Chirurgie sur les résultats éloignés des opérations pour cancer du sein. Depuis, j'ai été confirmé dans cette conviction par d'assez nombreux faits d'observation personnelle. Je pense donc qu'on peut tirer de ce que vient de nous exposer avec tant d'autorité et tant d'expérience M. Hartmann trois conclusions auxquelles je conforme depuis longtemps ma conduite :

1° Ne jamais manquer d'enlever les tumeurs, même d'apparence bénigne du sein, ne jamais sous-estimer le danger d'une dureté quelconque dans la glande mammaire.

2° Enlever ces tumeurs toujours largement et sans les ouvrir, avec tout le segment glandulaire qui les contient. Ne jamais les serrer de près ; le mot d'énucléation des tumeurs bénignes, outre le fait qu'elle est généralement impossible, est un mot terrible et plein de dangers.

3° Ne jamais considérer une tumeur bénigne comme véritablement et complètement bénigne, s'il n'en a pas été fait un examen total, dans toutes ses parties, sur des coupes en série.

M. **Desmarest:** La communication de M. le professeur Hartmann est de grande importance parce qu'elle pose une fois de plus la question des rapports entre les tumeurs bénignes du sein et le cancer. Si les mastopathies auxquelles se rattachent la maladie noueuse et la maladie kystique des glandes mammaires peuvent dégénérer, si elles prédisposent au cancer, nous avons le devoir d'opérer dans ces cas.

Or il n'est pas démontré que les altérations anatomiques des glandes mammaires déterminées par des troubles hormonaux deviennent secondairement cancéreuses et je ne puis pas accepter les conclusions de M. Rouhier.

Un cancer peut se développer sur une glande présentant des lésions de mammite qui sont d'une grande fréquence pour qui s'attache à l'étude des poussées congestives liées à l'hyperfolliculinie, mais cela ne saurait nous permettre d'en conclure que les noyaux fibreux ou kystiques peuvent évoluer vers la transformation cancéreuse. Le plus grand nombre de ces tumeurs n'appartiennent pas à la chirurgie, elles sont justiciables d'un traitement hormonal.

M. Hartmann a insisté sur la difficulté du diagnostic entre les noyaux de mammite chronique et le cancer. L'éclairage du sein par transillumination donne de bonnes indications ; la tumeur bénigne se laisse le plus souvent traverser par les rayons lumineux, en particulier les tumeurs kystiques sont souvent transparentes. En tout cas, jamais la tumeur ne présente l'aspect tout à fait sombre presque noir des tumeurs malignes, c'est là un moyen de diagnostic qu'il ne faut pas négliger.

M. Hartmann a abordé la question de la fréquence des cancers du sein dans la lignée familiale. Je pense que l'existence d'un cancer du sein chez une grand'mère, sa fille et sa petite-fille se rapporte à une question de terrain endocrinien. Si l'on veut bien se souvenir des expériences de Lacassagne qui, par des injections de fortes doses de folliculine répétées a pu obtenir des tumeurs cancéreuses de la glande mammaire chez la souris, on a le droit de penser qu'il peut s'agir dans les cas de cancer du sein survenant dans la même lignée familiale d'une action de même ordre, que les troubles hormonaux sont à la base de cette prédisposition au cancer frappant le même organe.

M. **Bréchot**: Je ne crois pas qu'il faille mettre sur un même plan les formes cliniques si variées de tumeurs bénignes du sein. Sans doute, dans toutes, l'examen histologique extemporané ou post-opératoire peut parfois montrer qu'il existe quelque début de dégénérescence maligne et, par contre, les mêmes examens ne pouvant porter sur tous les éléments cellulaires peuvent ne pas donner une sécurité absolue et laisser ignorer des débuts de dégénérescence maligne.

Cependant toutes les tumeurs bénignes du sein ne sont pas au même degré susceptibles de prêter à de telles surprises. Je n'ai pas souvenir d'avoir vu dans ma carrière un adénome ou adénofibrome qui ayant nettement les caractères de la bénignité ait après ablation chirurgicale large été suivi par un cancer du sein, quand l'examen anatomo-pathologique n'avait décelé aucune cellule suspecte de dégénérescence.

Il n'en est pas de même pour les diverses formes cliniques de mammite chronique, pour la maladie kystique de Reclus, ou pour la mammite noueuse. Toutes ces formes de mammites chroniques ont un caractère diffus et inflammatoire plus ou moins marqué et quoi qu'il s'agisse cliniquement et anatomo-pathologiquement de tumeurs bénignes, c'est cependant dans ces formes qu'il n'est pas exceptionnel malgré le contrôle microscopique de laisser ignoré quelque début de dégénérescence.

Il y a quelque temps, j'ai opéré, pour un noyau de mammite chronique siégeant dans une glande aux acini trop fermes, une femme jeune encore. L'examen histologique fut négatif, l'exérèse du noyau large ; cependant, quelques mois après, je revoyais cette malade avec un cancer du sein.

Ce fait m'est arrivé deux fois et je suis actuellement fermement décidé à pratiquer toujours l'exérèse totale dans les cas de mammite chronique assez marquée pour justifier l'intervention et cela indépendamment de tout examen histologique.

Il est cependant évident que, dans de nombreux autres cas, la guérison, après une intervention large mais localisée, a été obtenue. Dans les interventions localisées pour noyaux de mammite chronique l'on constate souvent après l'opération le développement dans la glande d'une masse dure et impressionnante. Elle se résorbe généralement en trois semaines ; dans les 2 cas, où elle persista plus longtemps, j'ai trouvé le développement d'un cancer.

Du reste, les poussées inflammatoires s'atténuent ordinairement plus rapidement sous l'action de la testostérone. Dans un des 2 cas où il y eut transformation épithéliomateuse, ces injections n'avaient eu qu'une influence très légère et très momentanée. Elles seraient, dans ces cas, susceptibles de faire retarder une nouvelle intervention. Je crois, par

contre, qu'elles peuvent, dans la phase de début, où l'on ne pense pas encore à l'intervention, influer sur l'évolution des mammites chroniques.

Je conclurais donc en disant que pour un adénofibrome isolé l'intervention large suffit, mais que pour les lésions de mammite l'intervention complète, comportant l'ablation totale de la glande, évite seule toute possibilité de dégénérescence.

M. **Sauvé**: Je ne veux insister que sur un point : il n'existe pas, en dehors de l'examen histologique, de tumeurs manifestement bénignes du sein. Personnellement, dans 2 cas, l'examen histologique de tumeurs qui paraissaient manifestement bénignes, a montré qu'il s'agissait d'épithéliomas.

Certes, l'examen histologique, comme l'a bien dit mon ami Bréchot, peut précisément laisser en dehors des coupes le point précisément dégénéré : par contre, s'il est affirmatif dans le sens de l'épithélioma, il est valable. L'examen histologique, malgré les erreurs possibles inhérentes à toute technique humaine, reste le seul critère nécessaire de la bénignité ou de la malignité d'une tumeur du sein, et même dans le cas de tumeurs en apparence manifestement bénignes, il doit être systématiquement pratiqué.

M. **Moulonguet**: Nous avons tous écouté avec une religieuse attention la communication de mon maître Hartmann, dont nous savons l'immense expérience. Elle nous est précieuse sur un pareil sujet, difficile entre tous.

Il nous a dit qu'il avait suivi des malades atteintes cliniquement de maladie de Reclus, qui, secondairement, après des années d'observation, ont fait un cancer du sein, parfois un cancer bilatéral des seins. La preuve est donc faite de la transformation possible de ces lésions de dysmastie, d'altérations endocriniennes des seins, en cancer.

La question qu'il faudrait trancher encore est celle de la fréquence de cette évolution maligne. Nous suivons tous des femmes atteintes de formes extrêmement nettes de maladie de Reclus, plusieurs fois ponctionnées pour des kystes, parfois opérées d'exérèses partielles, et qui ne font pas de cancer du sein. Elles vieillissent, comme nous : elles restent des clientes très fidèles ; nous les voyons d'année en année, et il n'apparaît chez elles aucun signe d'épithélioma mammaire. On ne peut donc pas, à mon avis, considérer la maladie de Reclus comme une lésion *précancéreuse*, ce terme impliquant une évolution presque fatale de l'affection vers le cancer. Je ne sache pas d'ailleurs que personne ait conseillé de faire *systématiquement* l'amputation des deux seins dans la maladie de Reclus, s'il n'apparaît pas telle lésion suspecte devant laquelle, bien entendu, nous serons tous d'accord pour intervenir sans tarder. Il reste à apprécier la fréquence de l'évolution de la maladie de Reclus en cancer.

A mon avis, la question est toute différente s'il s'agit de coexistence — et non de précession — de lésions de dysmastie, de fibroadénomatose mammaire et de cancer. Je crois que l'opinion de mon maître Lecène reste exacte et que, dans ce cas, c'est le cancer qui a déclenché dans la glande voisine et, comme lésion secondaire, ces altérations banales. Parfois elles sont perceptibles cliniquement : le noyau cancéreux est dissimulé par un placard d'engorgement mammaire, par une glande grenue, doulou-

reuse au palper. Plus souvent encore, les lésions n'apparaissent qu'histologiquement, microkystiques et hyperplasiques.

Je puis apporter de cette opinion une preuve curieuse. Dans un service, j'ai vu autrefois soigner certains cancers du sein par des injections de cyanure de mercure — traitement peu classique ! Sous l'influence de ce traitement, il arrive fréquemment que la masse tumorale diminue très notablement : les réactions de dysmastie péri-cancéreuse fondent et naturellement le cancer n'est pas modifié.

Ce sont ces réactions banales, autour ou au voisinage de l'épithélioma, qui sont rencontrées par l'histologiste dans certaines biopsies trompeuses, comme celles qu'ont relatées plusieurs de nos collègues : le cancer au centre de la masse n'a pas été abordé.

En résumé, il faut distinguer, dans la discussion qui nous occupe, la préexistence clinique de la maladie de Reclus, et la coexistence de lésions de cet ordre avec un cancer. Seuls valent les premiers cas pour nous fixer sur la fréquence de l'évolution d'un cancer aux dépens des affections bénignes du sein.

M. **P. Brocq**: Mon opinion sur la conduite à tenir vis-à-vis des tumeurs dites bénignes du sein est tout à fait analogue à celle de M. le professeur Hartmann et s'éloigne de celle de mon ami M. Desmarest. Je crois qu'en présence d'une tumeur, d'apparence bénigne, il faut se montrer extrêmement prudent dans les conclusions thérapeutiques. Un examen histologique, même fait par un histologiste des plus qualifiés, peut passer à côté de la lésion et aboutir à des conclusions que l'évolution dément, à plus forte raison un examen clinique. Je n'en veux pour preuve qu'un cas observé à la suite d'un chirurgien, anatomo-pathologiste indiscuté. Celui-ci avait enlevé localement une tumeur qu'il considérait comme bénigne. Un an ou un an et demi après, il fut obligé d'enlever le sein manifestement cancéreux. Cette malade mourut de métastases successives (fémur, colonne vertébrale, poumon) quelques années plus tard.

Comme M. Hartmann j'ai observé une malade, dont les lésions kystiques se terminèrent par un cancer. Cette femme présentait un adénome kystique d'un sein et un plus petit kyste de l'autre sein. J'enlevai le gros adénome kystique qui paraissait prendre des proportions importantes. Deux ans après, je fus appelé à intervenir de nouveau sur l'autre sein, qui présentait alors non plus un seul kyste mais deux masses, en apparence bien limitées. Avant de prendre une décision, je fis un examen histologique extemporané de ces deux masses, l'une d'elles était manifestement un épithélioma ; je fis une amputation du sein.

Sur la question de l'hyperfolliculinisme, je fais également des réserves ; l'hyperfolliculinisme est encore une question très trouble, les dosages nécessités pour en établir le bien-fondé sont extrêmement complexes, et il paraît difficile, dans l'état actuel, d'apporter la preuve indiscutable que certaines dystrophies, maladies kystiques des seins, fibromes, endométrioses relèvent bien d'un état hyperfolliculinémique. Par suite, la constatation douteuse d'une hyperfolliculinémie est un argument insuffisant pour faire rejeter l'ablation d'une tumeur en apparence bénigne du sein.

M. **Desmarest**: Je tiens à dire à mon ami Brocq que l'hyperfolliculinie n'est pas une maladie, c'est un syndrome qui est aujourd'hui bien

connu. Il est caractérisé, en particulier, par les poussées congestives des seins avec un gonflement de la poitrine allant dans des cas rares, il est vrai, jusqu'à prendre une allure pseudo-inflammatoire, s'accompagnant de douleurs dans les bras, le tout cédant dès l'apparition du flux menstruel.

Ces états congestifs successifs finissent par créer des lésions anatomiques caractérisées tantôt par des glandes épaisses, irrégulières, denses, tantôt par des masses plus nettement distinctes (maladie noueuse et maladie kystique). Pour arrêter l'évolution de ces lésions, il faut lutter contre l'hyperfolliculinie par un traitement hormonal approprié qui seul a chance de faire rétrocéder les lésions lorsqu'il est précocement appliqué.

M. **Hartmann** : Il m'est difficile de répondre à tous les collègues qui ont bien voulu prendre la parole à propos de ma communication. J'ai été heureux de voir que Rouhier et Brocq sont d'accord avec moi sur presque tous les points. A Bréchot je répondrai que, comme lui, je considère les fibro-adénomes vrais, constatés chez de jeunes femmes, comme essentiellement bénins, mais il n'en est pas de même pour les lésions fibro-adénomateuses bien étudiées par Semb. Notre collègue Desmarets nous a parlé de l'hyperfolliculinémie et de la transillumination du sein ; sur la première je ne puis guère le suivre ; quant à la transillumination du sein comme moyen de diagnostic c'est certainement un procédé utile, qu'a imaginé et décrit Cutler. Je regrette de ne pas être d'accord avec Moulonguet qui a soutenu les idées de Lecène sur les réactions qu'on observe autour des cancers et le renvoie à la lecture de mes observations qui, je l'espère, modifieront ses idées. M. Lenormant a vu des maladies de Reclus dégénérer en cancer à un certain âge ; je suis d'accord avec lui et si je n'opère pas les femmes jeunes, je crois qu'il y a intérêt à intervenir par l'amputation du sein lorsque la femme a atteint quarante ans.

---

*Le Secrétaire annuel* : M. G. Rouhier.

# MÉMOIRES DE L'ACADEMIE DE CHIRURGIE

**Séance du 19 Novembre 1941.**

*Présidence de* M. Paul Mathieu, *président.*

## PROCÈS-VERBAL

La rédaction du procès-verbal de la précédente séance est mise aux voix et adoptée.

## CORRESPONDANCE

La correspondance comprend :

1° Les journaux et publications périodiques de la semaine.

2° Un travail de M. Malgras, intitulé : *Une forme mal connue de splénomégalie : maladie de Besnier-Bœck-Schaumann.*
M. Louis Bazy, rapporteur.

3° Un travail de M. A. Strée (Fougères), intitulé : *Sur 5 cas de péritonites à pneumocoques. Sulfamide et chirurgie.*
M. Louis Bazy, rapporteur.

---

## A PROPOS DU PROCÈS-VERBAL

### *A propos des tumeurs du sein.*

M. **Auvray**: La question posée par M. Hartmann à la dernière séance dans sa communication relative au diagnostic et au pronostic des tumeurs du sein est d'une importance capitale et soulève l'un des problèmes les plus délicats de la chirurgie non seulement au point de vue clinique, mais aussi au point de vue thérapeutique, car de la notion clinique découle naturellement la notion thérapeutique. Cette thérapeutique est en l'espèce d'une interprétation particulièrement difficile.

Devant les surprises que nous réserve la clinique, devant l'impossibilité où nous sommes de faire un diagnostic précis sur la nature exacte de la nodosité constatée dans un sein, j'ai admis depuis bien longtemps que toute nodosité du sein, si bénigne qu'elle paraisse être, ne doit jamais être abandonnée à elle-même, qu'elle doit toujours être enlevée et soumise à l'examen d'un histologiste compétent. Et cependant, même alors, nous ne serons jamais certains, comme la chose a été encore répétée

ici il y a quelques jours, qu'une récidive ne pourra pas se produire par la suite.

Cependant, dans tous les cas où je me trouve en présence d'une petite tumeur bien limitée, paraissant bien distincte du tissu glandulaire, mobile sur la glande et chez un sujet jeune, j'opère de façon limitée, je me contente d'enlever soit l'adénome, soit le petit kyste qui simule si souvent un adénome, avec la portion adjacente du tissu mammaire et j'attends le résultat de l'examen bistologique.

Mais, lorsque la petite tumeur ne présente pas ces caractères de localisation très nette, d'isolement dans la glande, de mobilité dont je viens de parler, lorsqu'elle paraît un peu diffuse et mal délimitée par rapport au tissu glandulaire, à plus forte raison si elle évolue cbez un sujet qui n'est plus tout jeune et dans les antécédents duquel on relève du cancer, je reste sceptique sur la nature du mal trop souvent qualifié de mammite et de plus en plus je suis porté à conseiller d'emblée le sacrifice total de la glande avec curage de l'aisselle.

Le moins en tout cas que l'on puisse faire est d'enlever largement le foyer suspect et d'en faire pratiquer l'examen histologique, pour intervenir secondairement et hâtivement par l'ablation totale de la mamelle si la tumeur apparaît le moindrement suspecte. En un mot, je suis enclin de plus en plus devant l'incertitude qui règne, même histologiquement, sur la nature de beaucoup de ces tumeurs, surtout chez les sujets avancés dans la vie et dont les antécédents sont suspects, à pratiquer l'exérèse totale de la glande, en tout cas à ne jamais abandonner ces petites tumeurs soi-disant bénignes à leur évolution et à ne jamais en faire l'ablation sans corroborer le diagnostic de bénignité par un examen histologique.

On a parlé dans la récente discussion du pronostic de la maladie kystique de Reclus ; je l'ai tenue pour bénigne pendant longtemps sous l'influence des idées régnantes, mais devant l'incertitude où l'on est de la véritable nature de cette maladie et des suites qu'elle peut avoir, je pense qu'en pareil cas le sacrifice total de la mamelle est indiqué ; c'est la thérapeutique que j'ai suivie dans les derniers cas soumis à mon observation et que je conseillerai de suivre à l'avenir. Il règne tant d'incertitude sur le diagnostic clinique et même sur le diagnostic histologique des tumeurs du sein que je crois préférable d'étendre les indications de l'intervention large plutôt que de les restreindre.

## *Sur les relations des tumeurs bénignes et des tumeurs malignes du sein,*

par M. **H. Mondor** et M[lle] **P. Gauthier-Villars.**

Il nous a semblé que des faits, même en nombre limité et sobrement évoqués, étaient les réponses que notre maître M. H. Hartmann souhaitait aux questions soulevées par sa communication.

Depuis 1930, nous avons pratiqué les examens microscopiques de 336 pièces opératoires, concernant des lésions mammaires et périmammaires ; les examens comportent 324 examens chez la femme ; 12 chez l'homme. Le tableau suivant résume très schématiquement, dans

les cas qui nous avaient paru nécessiter le concours de l'anatomie pathologique, les lésions observées.

a) *Lésions cutanées et non cutanées du sein :* 7 cas (tous chez des femmes). Tuberculose cutanée prémammaire ; ulcération cutanée peut-être syphilitique ; abcès sous-cutané prémammaire (2 cas) ; kyste épidermoïde ; lipome sous-cutané ; sarcome fibroblastique sous-cutané.

b) *Traumatismes du sein :* 2 cas. Hématome récent ; contusions (nous n'avons pas vu de cytostéatonécrose).

c) *Inflammations :* 6 cas. Mastites suppurées (1 cas) ; mastites chroniques (2 cas chez la femme, 3 chez l'homme).

d) *Dystrophies diffuses du sein :* 8 cas. Hypertrophie mammaire de la femme (3 de type glandulaire, 2 de type conjonctif) ; hypertrophie mammaire de l'homme (gynécomastie : 2 cas) ; pseudo-mastite de l'adolescent (1 cas).

e) *Dystrophie localisée du sein :* 50 cas. Maladie kystique de Reclus (36 cas chez la femme, 1 cas chez l'homme) ; kystes solitaires (13 cas chez la femme).

f) *Tumeurs bénignes :* 70 cas. Adénofibromes (63 cas chez la femme, 1 cas chez l'homme) ; adénomes dendritiques intracanaliculaires (4 cas chez la femme, 1 cas chez l'homme) ; tumeur intracanaliculaire douteuse (1 cas chez la femme).

g) *Tumeurs malignes :* 190 cas. Epithéliomas (183 cas chez la femme, 3 cas chez l'homme) ; tumeurs myoépithéliales malignes (2 cas chez la femme) ; sarcome (1 cas chez la femme) ; épithélio-sarcome (1 cas chez la femme).

h) *Maladie de Paget* (3 cas chez la femme).

Pour nous en tenir, en quelques mots, à l'un des problèmes évoqués l'autre jour, nous dirons que sur 336 cas nous avons vu neuf fois des lésions associées :

| | | |
|---|---|---|
| Adénofibrome + maladie kystique . . . . . . . . . . . . . . . | 3 | cas. |
| Adenofibrome + épithelioma. . . . . . . . . . . . . . . . . . | 2 | — |
| Adénofibrome + tumeurs myoépithéliale . . . . . . . . . . . | 2 | — |
| Epithélioma + maladie de Reclus . . . . . . . . . . . . . . . | 2 | — |

Parmi les formes anatomo-cliniques un peu particulières que nous avons rencontrées, nous citerons un épithélioma double du sein ; un épithélioma bilatéral d'emblée ; l'association d'un cancer bilatéral avec un cancer colique et une métastase utéro-ovarienne ; un cancer kystique par nécrose massive, un cancer intrakystique de l'homme. En revanche, nous n'avons observé ni tumeur mixte, ni tumeur à myéloplaxe, ni maladie de Hodgkin mammaire, ni endothéliome.

Pour l'associtaion *adénofibrome* et *maladie kystique* on ne saurait parler de rareté ; les adénofibromes parfaitement encapsulés dans des mamelles polykystiques sont fréquemment signalés.

Dans l'association *adénofibrome* et *épithélioma,* nous n'avons vu que juxtaposition ; il n'y avait ni forme de transition, ni passage d'une lésion à l'autre ; du tissu mammaire normal séparait les deux tumeurs.

L'association *adénofibrome et tumeur myoépithéliale* mérite d'être soulignée. Il s'agit d'un type de tumeur, fréquent chez la chienne, avec prolifération de l'assise externe des canaux sous forme de nodules pleins. On y voit souvent des zones de nécrose ou des nodules calcifiés ou ossi-

fiés. Dans nos deux observations, l'adénofibrome était resté nettement bénin auprès des tumeurs de malignité évidente.

La rencontre sur le même sein d'*épithélioma et de maladie kystique*, pour nos cas, n'indiquait qu'un voisinage fortuit. Les tuméfactions étaient distinctes et distantes ; d'autre part, le nodule épithéliomateux n'était pas du type dendritique progressivement envahissant attribué en général aux cancers dits dérivés de la maladie de Reclus. L'un de nos cas concernait une malade dont la maladie de Reclus siégeait dans le quadrant inféro-interne et le cancer dans le quadrant supéro-externe. La première lésion datait de six ans, la seconde de quelques mois ; il n'y avait entre elles ni continuité, ni contiguïté, ni passage apparent de la dystrophie au cancer. Si la dégénérescence maligne de la maladie de Reclus était aussi fréquente que le croit Semb, ne verrions-nous pas plus souvent des cancers pluricentriques ?

Les deux épithéliomas kystiques que nous avons étudiés, s'ils méritaient ensemble cet adjectif clinique, étaient, histologiquement, fort différents. Celui de la vieille femme était un épithélioma massif d'un poids de 3 kilogrammes, creusé d'une cavité de désintégration nécrotique sans paroi propre. Celui de l'homme, au contraire, était le seul exemple réel d'une « dégénérescence maligne » de tumeur d'abord bénigne que nous dussions retenir : cette tumeur dendritique, bénigne en bas, maligne en haut, dans le kyste, semblait avoir eu une existence antérieure à l'apparition de malignité, si l'on en jugeait par la sclérose et la résorption d'hémorragies anciennes visibles dans la paroi kystique.

Nous voudrions ajouter un mot au sujet des termes avec lesquels on baptise les épithéliomas rencontrés. On les entend dire tour à tour, glandulaires, alvéolaires, atypiques, squirrheux, colloïdes, muqueux, etc... Quelquefois on croit pouvoir ajouter aux qualificatifs histologiques une couleur pronostique. Depuis que nous faisons des coupes totales, et que nous regardons, à la loupe binoculaire, pour des grossissements de cinq à vingt fois, la totalité d'une pièce chirurgicale en tranches minces, il nous paraît assez habituel que plusieurs types histologiques se rencontrent dans le même cas. L'un était muqueux ici, squirrheux là ; un autre, d'aspect alvéolaire, avait envoyé dans les ganglions des métastases glanduliformes. Cette remarque est loin d'être nouvelle, mais elle est quelquefois négligée. Il est vrai qu'en dehors de Cheatle et Cutler, qui y ont consacré des années, combien d'auteurs ont étudié des coupes à la paraffine de seins entiers ?

---

## RAPPORT

### *A propos de la tolérance de l'os vis-à-vis des corps étrangers métalliques,*

par M. **F. Masmonteil.**

Rapport de M. G. Menegaux.

La question de la tolérance des corps étrangers métalliques utilisés en ostéosynthèse n'est pas près d'être épuisée ; périodiquement, elle est reprise à l'occasion d'expériences ou d'observations nouvelles. Aujourd'hui, j'ai à vous rapporter un travail de M. Masmonteil qui vous propose des suggestions pratiques intéressantes, me paraissant susceptibles d'être suivies.

Ce mémoire est basé sur 5 observations personnelles dont voici le résumé :

Observation I. — H... (Roger), quarante-cinq ans. Fracture de l'olécrane traitée par vissage (vis en Nicral D). Trois ans plus tard, une radiographie, prise à l'occasion de douleurs, montre une corrosion de la vis à l'union de la partie lisse et de la partie filetée. Il existe à ce niveau une cavité d'ostéite raréfiante entourée par une zone d'ostéite condensante.

Extraction difficile en deux fois. Seule la partie lisse vient ; la vis est amputée à l'union de la partie lisse et de la partie filetée. Trépanation de l'os pour extraire celle-ci. Guérison complète. Ensemencement négatif.

Obs. II. — O... (Marie). Fracture spiroïde du fémur droit traitée par ligature par trois rubans de Parham en $V_2A$ extra.

Tolérance parfaite pendant quatre ans. La cinquième année, légéres douleurs ; sensibilité du cal. Radio : corrosion légère du cercle supérieur.

Revue huit ans aprés l'intervention. Radio : la corrosion ne s'est pas accentuée et l'hyperostose n'a pas augmenté de volume.

Néanmoins, la malade souffrant un peu plus, la prothése sera retirée prochainement.

Obs. III. — M... (Huguette), trente-quatre ans. Fracture de cuisse à trois fragments. Plaque en acier 80.14.6 à 6 vis. Dix-huit mois après, douleurs légéres. A la radio, légère hyperostose à l'extrémité proximale de la plaque. Extraction du matériel. Corrosion légère de la plaque au niveau de la logette de la premiére vis. Ensemencement négatif.

Obs. IV. — R... (Paule), trente-neuf ans. Fracture spiroïde de la jambe droite. Trois rubans de Parham en acier 80.14.6. Vingt mois plus tard, à la radio, hyperostose autour du cercle inférieur ; un point de corrosion du cercle inférieur, un autre du cercle moyen.

Extraction de la prothèse, confirmative.

Obs. V. — Th... (Isidore), quarante ans. Cal vicieux des deux os de la jambe droite. Ostéosynthèse par trois cercles de Parham. Huit mois après corrosion du cercle inférieur avec, en regard d'elle, petite cavité d'ostéite raréfiante. Extraction. Guérison. Ensemencement négatif.

Dans la statistique de Masmonteil, ces 5 cas d'intolérance représentent 14 p. 100 de la totalité de ses ostéosynthèses. Ce chiffre peut paraître élevé.

Il se justifie par le fait qu'ont été retenus tous les petits incidents d'intolérance négligés par beaucoup de chirurgiens et que la prothèse n'est jamais systématiquement extraite.

Comment expliquer ces accidents ? Peut-on tirer de leur analyse quelques conclusions pratiques ? Telles sont les questions que s'est posées Masmonteil.

Envisageons tout d'abord son argumentation sur le mécanisme des incidents d'intolérance.

*L'infection* ne lui paraît pas susceptible d'être soutenue. Si quelques cas indiscutables de septicité tardive ont été rapportés, ils sont l'exception. Dans ses observations personnelles, les ensemencements ont été tous négatifs.

*La fixité rigoureuse du matériel prothétique* est une condition formelle de la tolérance de ce dernier, comme l'ont montré de nombreux auteurs, notamment Robineau et Fredet. La non-fixité parfaite de la prothèse peut donc être une cause d'intolérance. Masmonteil la rejette formellement en écrivant : « Ce facteur n'est pas à incriminer dans les observations rapportées plus haut. » Je n'en suis pas aussi sûr que lui. Sans vouloir du tout envisager des fautes de technique, inadmissibles quand il s'agit d'un chirurgien comme lui, je ne peux m'empêcher de remarquer qu'il est parfois impossible de réaliser une fixation parfaite lorsqu'on utilise des rubans de Parham pour contenir une fracture de la diaphyse fémorale (obs. II, obs. IV) : si on les serre à fond, ils étranglent l'os et, la traction musculaire aidant, au bout de quelques jours, leur serrage diminue. De manière analogue, chacun connaît les difficultés que l'on peut rencontrer pour fixer le matériel de prothèse dans une fracture ancienne (obs. V) ; trop souvent les extrémités des fragments sont friables et les vis tiennent mal.

Je crois donc qu'il ne faut pas sous-estimer cette cause d'échec qui est peut-être plus fréquente qu'on ne le pense, même lorsque l'opération a été faite par un chirurgien expérimenté et entraîné aux disciplines de la chirurgie osseuse.

*La nature du métal utilisé* pour confectionner le matériel de prothèse joue certainement un rôle important, comme j'ai tenté de le montrer par des travaux expérimentaux. De fait, depuis que j'emploie systématiquement des plaques et vis en Nicral D, je n'ai plus observé les cals hypertrophiques et les érosions osseuses diffuses, si fréquentes lorsque j'utilisais des aciers ordinaires. Il y a là un grand progrès, que Masmonteil d'ailleurs se plaît à reconnaître, en le qualifiant de « considérable ».

J'ai toutefois constaté que beaucoup ont voulu étendre à tous les aciers inoxydables les bonnes propriétés que j'avais reconnues à trois aciers spéciaux seulement. Cette généralisation injustifiée ne pouvait que conduire à des ennuis. Il n'y a pas en effet de métaux inoxydables au sens absolu du terme; ils sont tous plus ou moins attaqués par tel ou tel agent chimique, si bien qu'il s'est créé une véritable science nouvelle qui se propose l'étude des propriétés des aciers ternaires et qui est loin d'avoir terminé son développement. Il est donc vain de chercher l'unité là où les physiciens ont reconnu une infinie variété. Au surplus, la plupart de ces aciers sont cytotoxiques en cultures de tissu, comme je l'ai constaté avec Odiette, puis avec M. Verne. Il est par conséquent logique qu'ils donnent lieu de temps à autre à des accidents ; si ces aciers sont meilleurs que l'acier

doux, ils sont cependant moins bons que les métaux qui se sont révélés neutres en cultures.

C'est, à mon avis, à ce facteur que sont dus les incidents qu'a observés M. Magnant et que je vous relatais l'année dernière. C'est aussi lui, peut-être, qu'il faut incriminer dans les observations III, IV, V de Masmonteil que je vous rapporte aujourd'hui.

*La structure intime du métal utilisé* conditionne, elle aussi, la tolérance ou la non-tolérance du matériel. Pour Masmonteil, c'est un facteur décisif et je partage entièrement cette opinion. Le fait que les altérations osseuses constatées sont toujours en regard de zones de corrosion du métal doit faire reconnaître celles-ci comme la cause de celles-là. J'avais déjà insisté sur cette notion dans plusieurs articles antérieurs.

Masmonteil développe avec excellence cette idée aujourd'hui. Il reconnaît que les corrosions locales sont dues à la présence d'éléments hétérogènes dans la masse du métal. Celles-ci proviennent soit :

1° *D'impuretés des matières premières utilisées* lors de la fabrication du métal, déchets, constituants secondaires ajoutés, réaction du mélange avec les parois du four ou du creuset. Il se forme alors des carbures complexes qui précipitent entre les cristaux d'ansténite.

2° *De troubles au cours de la cristallisation*, entraînant une concentration différente des cristaux annexes d'un point à un autre.

3° *De modifications secondaires de la structure cristalline* au cours de la fabrication de la prothèse (laminage, martelage, forgeage). Toutes ces causes aboutissent à une hétérogénéité locale qui est à l'origine de couples électrolytiques, eux-mêmes responsables des foyers de corrosion.

*L'état de surface des pièces prothétiques* joue enfin un rôle très important. Le métal le meilleur peut être attaqué si son poli n'est pas parfait, et en tous points parfait. De nombreux auteurs l'ont reconnu. Hudacq, au Medical Center Hospital de New-York, polit lui-même ses prothèses. Masmonteil, dans le même but, a fait installer une ponceuse électrique dans son bloc opératoire. Le polissage des parties planes (faces des plaques, têtes de vis) est facile. Celui des angles rentrants (logettes des têtes de vis) et des parties filetées des vis est, par contre, beaucoup plus délicat et demande cependant à être parfait.

Ce fait présente une conséquence pratique de tout premier plan. Au cours de l'opération, il faut éviter toutes manœuvres qui tendent à rompre le poli des pièces utilisées, c'est-à-dire ne pas érailler la plaque ou les vis avec les instruments, ne pas traumatiser ou même plier la prothèse (ce qui proscrit *a priori* le modelage).

Malgré toutes les précautions prises par le constructeur, il peut arriver, et il arrivera certainement, que certaines prothèses présentent des hétérogénéités insoupçonnées ou des défauts de polissage passés inaperçus ou même non décelables à l'œil nu. Ce sont probablement ces facteurs qui sont en cause dans les incidents observés à la suite de l'emploi d'un métal théoriquement parfaitement passif, comme dans l'observation I de ce travail (vis en Nicral D).

Masmonteil a eu l'idée d'éprouver le matériel avant de l'utiliser. Il met a baigner la prothèse dans du sérum physiologique ordinaire ou activé par l'eau oxygénée. Dans ces conditions, le mauvais métal noircit ou se rouille en quarante-huit heures ; le bon métal reste inaltéré. Il propose aussi une épreuve identique à l'eau de Javel, suivant un titre à

préciser ; cette épreuve serait plus capable que celle au sérum oxygéné de déceler les petites zones d'hétérogénéités.

Cette idée me paraît intéressante à retenir, car la manœuvre est très simple à réaliser. Rien n'empêche de conserver les prothèses indéfiniment dans une de ces solutions, et de rejeter comme impropres à la chirurgie toutes celles qui sont altérées, ne fût-ce que sur une petite partie de leur surface. Il y a là une précaution supplémentaire qui peut nous mettre à l'abri d'incidents ultérieurs.

Une conclusion thérapeutique à tirer des faits précédents serait l'extraction systématique de la prothèse, une fois la consolidation obtenue, ou tout au moins en bonne voie. C'est ce que font d'ailleurs beaucoup de chirurgiens. En réalité, je ne crois pas cette extraction systématique indispensable. Autant elle était nécessaire lorsqu'on se servait de métaux cytotoxiques, autant elle me paraît superflue si la prothèse est faite d'un métal parfaitement passif vis-à-vis de l'os. Il sera toujours temps de réintervenir dès le premier symptôme d'intolérance.

Je voudrais, en terminant, résumer les conditions qu'il me semble nécessaire de réunir pour faire aujourd'hui une ostéosynthèse idéale. Il y a des conditions *chirurgicales* (asepsie absolue) et *mécaniques* (fixité rigoureuse de la synthèse) sur lesquelles il n'est pas nécessaire d'insister à nouveau. Il y a, de plus, des *conditions physico-biologiques* qui commencent à être connues. Elles demandent, pour être satisfaites, la collaboration du constructeur et du chirurgien.

Le constructeur n'utilisera qu'un métal reconnu inerte, à l'heure actuelle un des trois aciers que nous avons préconisés ; les plaques et vis seront de même métal. La fabrication des pièces sera faite de manière à ne pas altérer la structure intime du métal, c'est-à-dire sans manœuvres de forgeage ou de martelage. Le polissage sera aussi soigné que possible ; on veillera à son fini à tous endroits, particulièrement au niveau des angles et des filets des vis. Enfin, le matériel sera livré en sachets plombés, avec la garantie du métal utilisé.

Le chirurgien conservera ses pièces prothétiques dans du sérum physiologique et rejettera impitoyablement celles qui sont altérées si peu que ce soit. Enfin, au cours de l'opération, il évitera toute manœuvre brutale capable de rompre le poli de la prothèse.

Je vous propose de remercier M. Masmonteil de son intéressant travail, dont vous trouverez l'original aux archives de l'Académie.

M. **Heitz-Boyer** : Le rapport si intéressant de Menegaux concernant les observations très documentées de Masmonteil, l'importance de cette question de l'ostéosynthèse métallique traitée sur le terrain vraiment scientifique depuis les belles recherches de Menegaux et Odielte qu'on ne saurait trop louer, m'incitent à prendre à nouveau la parole après lui, comme il y a quatre ans, et cela toujours pour prononcer un plaidoyer en faveur de l'ostéosynthèse osseuse.

Mais cette fois, je voudrais pouvoir développer mes arguments en me basant sur des pièces, des observations, quelques-unes très anciennes, avec projection et planches à l'appui et en montrant l'instrumentation nécessaire utilisée et la technique qu'elle implique.

Tout cela sera réuni pour la prochaine séance et, d'accord avec notre

Président, je pourrai y prendre la parole en étant muni de tous les documents qui m'autoriseraient à considérer cette technique osseuse comme étant très favorable, et, à mon avis, peut-être la meilleure — parce que ne laissant pas « de ferraille dans le corps » — ainsi que j'avais eu l'audace de le dire en 1921 (au grand scandale de Dujarrier), puisque étant, si l'on a l'instrumentation nécessaire, la plus rapide et la plus facile. C'est ce que je m'efforcerai de démontrer la prochaine fois.

---

## COMMUNICATIONS

### *Les indications actuelles de l'hystérectomie vaginale rapide avec pinces à demeure. Une opération qui ne doit pas disparaître,*

par M. G. **Rouhier.**

Lorsqu'il y a un peu plus de quarante ans les gens de ma génération ont abordé les hôpitaux, ceux-ci retentissaient encore de discussions passionnées entre laparotomistes et vaginalistes. Les lits de la salle Gosselin à Lariboisière, où 'jétais externe de première année, étaient encore en 1900 pleins d'hystérectomies vaginales, en sorte qu'une grande partie de mes matinées se passait à les panser. Puis, le triomphe légitime de la laparotomie fut tellement rapide et complet que lorsque, quelques années plus tard, j'abordai à mon tour la technique chirurgicale active, on ne faisait plus déjà d'hystérectomies vaginales que d'une façon tout à fait exceptionnelle, et je dus rechercher ces indications exceptionnelles pour obtenir de mes maîtres, principalement de Pozzi, qu'ils m'apprissent cette opération qu'ils possédaient à merveille, qu'ils exécutaient avec maëstria et d'ailleurs avec plaisir, mais qu'il fallait en quelque sorte les pousser à faire, parce que la laparotomie avait été une conquête, leur conquête, et qu'on ne revient pas volontiers sur des positions dépassées. Dès cette époque cependant, j'avais été frappé non seulement par l'élégance et la rapidité d'exécution de l'hystérectomie vaginale dans les cas bien choisis, mais encore par la simplicité extrême des suites opératoires et par la qualité de la guérison. D'ailleurs, J.-L. Faure a toujours conservé à l'hystérectomie vaginale avec pinces à demeure certaines indications. J'estime, pour ma part, que ces indications sont limitées, il s'en fait dans mon service 10 à 12 par an contre plusieurs centaines d'hystérectomies abdominales, mais extrêmement précises, et qu'il est possible, grâce à cette opération, de rendre à la santé rapidement et à peu près sans risques, des malades qu'il n'eût pas été possible ou qu'il eût été dangereux de soumettre à une laparotomie. Cependant, cette magnifique et précieuse opération disparaît ; elle disparaît si complètement que, chaque année, pour les nouveaux internes qui arrivent dans mon service, la première hystérectomie vaginale est une surprise, c'est une chose étonnante et nouvelle pour eux, ils n'en ont jamais vu, ils n'en connaissent ni la technique ni l'instrumentation ; si cela continue, cette opération disparaîtra avec nous, parce que nos successeurs ne la connaîtront plus, et ils ne sauront ni en poser les indications, ni l'exécuter, et pour quelques-unes de leurs malades ce serait grand dommage ! Je ne crois donc pas inutile de revenir ici sur l'hystérectomie vaginale avec pinces à demeure et de préciser ce qui lui reste encore maintenant d'indications actuelles, je dirai même impératives.

Quels sont les avantages de l'hystérectomie vaginale ? Sa rapidité et sa bénignité.

Sa rapidité : bien conduite et dans les cas bien choisis, elle ne dure en effet que quelques minutes.

Sa bénignité : c'est un fait. Même quand elle a été pénible et difficile, à plus forte raison quand elle a été facile et rapide, les suites en sont presque constamment idéalement simples. Pourquoi ? parce qu'elle se passe presque complètement hors du ventre ; le péritoine n'est ouvert qu'un instant, tout en bas de l'entonnoir pelvien, juste assez pour escamoter le corps utérin par une étroite brèche séreuse qui se distend pour le laisser basculer, qui se rétracte aussitôt après, et qui, d'ailleurs, est immédiatement bouchée par la mèche axiale de drainage. Pas d'exposition à l'air des anses intestinales, pas de brassage ni de tiraillements du contenu abdominal, pas de champs dans le ventre ; les pédicules étant étreints, avant d'être coupés, par les pinces qui resteront à demeure, la perte de sang est insignifiante.

Cette bénignité des suites opératoires immédiates se retrouve dans les suites opératoires éloignées. On ne revoit jamais les hystérectomisées par voie vaginale, on ne les revoit que lorsqu'on les convoque, ou fortuitement, pour des raisons indépendantes de l'opération qu'on leur a faite. Pourquoi ? parce qu'elles n'ont pas de cicatrice abdominale, partant, pas de cicatrice douloureuse, pas d'affaiblissement de la paroi, pas de ptoses viscérales par manque de tonicité de la sangle abdominale, pas de périviscérites adhesives, pas de troubles de carence ovarienne puisqu'on n'a généralement pas enlevé les ovaires. Pendant ma première année d'internat, il y avait dans le service de Pozzi une panseuse de salle d'opérations qui, voyant revenir tant de laparotomisées dolentes se plaindre de choses ou autres (il y en avait alors beaucoup plus que maintenant car maintenant les laparotomies sont tout de même un peu plus parfaites), ne cessait de s'applaudir d'avoir été opérée par voie vaginale et de déclarer qu'elle ne souffrait jamais, qu'elle était autant et plus active qu'auparavant, ce qui était vrai, et de se vanter encore de beaucoup d'autres choses du chapitre sexuel, sur lesquelles je n'insiste pas. C'est dès ce moment que je fus obligé de m'apercevoir de l'excellence habituelle des suites éloignées de l'hystérectomie vaginale et des tourments continuels que sont, pour tant d'opérées, les carences ovariennes.

Quelles sont les *conditions techniques* qui permettent, à mon avis, encore actuellement, de choisir l'hystérectomie vaginale ?

1° D'abord un diagnostic exact : il faut être sûr qu'il ne s'agit que de lésions utérines, qu'il n'y a pas dans le ventre d'autres lésions inattendues ou plus étendues : appendicite, salpingite, kystes ovariens, que l'hystérectomie vaginale ne permettrait pas de voir et de traiter facilement, tandis que par laparotomie, on pourra, sans aucune difficulté, les reconnaître et les aborder efficacement.

2° Il ne faut faire que des hystérectomies vaginales *faciles*. On n'attaquera par cette voie que des utérus *petits* et *mobiles* dont le corps ne dépassera pas le volume d'un citron moyen ou d'une petite orange et à la condition indispnsable *ques les voies d'abord, vulve et vagin, soient largement aeecessibles et dilatables*, c'est-à-dire qu'en principe on ne tentera jamais l'hystérectomie vaginale chez des femmes impares ni même chez des femmes pares dont le vagin demeure étroit et peu extensible. Les hystérectomies vaginales avec morcellement des gros fibromes sont des virtuosités périmées qui n'avaient de raison d'être que dans un temps où la laparotomie était encore considérée comme une opération redoutable. J'en dirai autant de l'hystérectomie vaginale faite dans les grandes phlegmasies pelviennes avec petit bassin bloqué dans le but d'établir un drainage en « enlevant la bonde du tonneau », suivant l'expression bien connue de Segond. Autant il est indiqué de faire une colpotomie lorsqu'elle est possible pour aider au refroidissement des salpingites suppurées et des phlegmons pelviens qui résistent au traitement médical en drainant les foyers principaux, autant je considère l'hystérectomie vaginale comme dangereuse au milieu de ces tissus phlegmoneux. L'utérus friable et enclavé ne s'abaisse pas, il se déchire sous les tractions, l'hémostase est difficile et infidèle et, en fin de compte, cette opération brutale et dangereuse est insuffisante, puisqu'elle laisse derrière elle les poches suppurées et n'épargne pas par la suite une laparotomie. En réalité, il est bien plus facile et plus sûr quand l'échec des vaccinations et de la chimiothérapie et l'altération de l'état général imposent l'intervention dans ces grandes phlegmasies pelviennes, d'intervenir d'emblée par le ventre. Il n'est pas de petit bassin qu'on ne puisse vider de ses lésions inflammatoires assez rapidement et sans dégâts en employant avec discernement, suivant les circonstances, comme l'a si bien

montré J. L. Faure l'Américain, l'hémisection ou la décollation et, grâce au Mikulicz, ce sont presque constamment des opérations bénignes.

Il faut donc, je le répète, poser en principe qu'on ne doit plus recourir à la voie vaginale que lorsqu'elle doit être facile et rapide. Ce n'est que par sa rapidité et sa bénignité qu'elles est alors supérieure à la voie haute qui est la voie habituelle et normale.

3° Hors le cas très particulier des prolapsus, l'hystérectomie vaginale doit être faite sans ligatures, avec pinces à demeure. C'est ainsi seulement qu'elle a toute sa valeur et toute sa simplicité d'opération-éclair. C'est aussi seulement comme cela que l'hémostase est sûre et toujours parfaite immédiatement et dans la suite. Je m'explique : mis à part les prolapsus où c'est un jeu d'abaisser l'utérus et de le cueillir en ligaturant ses pédicules, l'hystérectomie vaginale avec ligatures est une opération délicate et souvent difficile, en conséquence à peu près aussi longue qu'une hystérectomie abdominale, donc inférieure à celle-ci dont elle n'a pas la clarté. Quand la pince à demeure est placée et bloquée sur un pédicule, c'est fini, elle ne bouge plus ; au contraire, qu'une ligature glisse, qu'elle soit coupée ou qu'un fil casse, il est extrêmement difficile de la reprendre. Enfin, je n'ai jamais vu d'hémorragie secondaire avec les pinces à demeure laissées quarante-huit heures en place, j'en ai vu quelques-unes à Broca, dans ma jeunesse, avec les ligatures que certains s'entêtaient à préférer en dépit des conseils magistraux.

Pour ma part, en dehors des prolapsus et de quelques cas exceptionnels, j'ai toujours employé les pinces à demeure pour cause de sûreté et de rapidité. Je n'oserais d'ailleurs employer les ligatures, surtout les ligatures au catgut qu'à la condition de fermer complètement péritoine et vagin comme dans les colpo-hystérectomies pour prolapsus, le catgut se lysant dans le vagin avec une très grande rapidité.

4° Enfin, cette opération facile demande, pour l'être vraiment, une méthode et une technique rigoureuses dont on ne peut s'écarter sans en être immédiatement puni par de très grandes difficultés. Elle exige également l'instrumentation appropriée. Je sais bien qu'avec de l'adresse on peut s'en passer quelquefois et j'ai vu jadis Poirier descendre par voie vaginale un utérus difficile, n'ayant à sa disposition que quelques pinces à traction et des écarteurs de Farabœuf. Mais la véritable chirurgie, la chirurgie sûre et sans aléas, doit moins compter sur l'adresse de l'opérateur que sur sa méthode et son organisation parfaites. Cette instrumentation de l'hystérectomie vaginale n'est pas d'aujourd'hui, puisqu'elle date de Péan, de Doyen et de Pozzi, mais elle est parfaitement adaptée à son usage : valve carrée et valve contre-coudée de Péan, écarteurs latéraux de Pozzi, doubles crochets-érignes à manche de Doyen, puissantes pinces cloutées et encliquetées de Pozzi, droites et courbes. Toute cette instrumentation est bien connue de notre génération, mais elle disparaît peu à peu des services de chirurgie parisiens, et son absence rend plus difficile le recours à l'hystérectomie vaginale même pour ceux auxquels les indications en apparaissent.

J'insiste tout particulièrement sur les érignes à manche qui rendent les plus grands services pour achever la bascule et l'accouchement en avant d'un corps utérin un peu rebelle, surtout si l'on a des raisons de désirer l'enlever sans l'ouvrir. J'insiste aussi sur les pinces cloutées de Pozzi, pinces à forcipressure puissantes qui ne dérapent et ne lâchent jamais. Sur plusieurs centaines d'hystérectomies vaginales que j'ai faites ou que j'ai soignées avec elles, je n'ai jamais vu un accident d'hémostase, mais encore faut-il qu'elles soient fréquemment vérifiées et en parfait état, encore faut-il qu'elles soient construites comme elles doivent l'être. Deux fois, des accidents auraient pu m'arriver du fait de pinces défectueuses. La première fois, à Boucicaut, au cours des quarante-huit heures de forcipressure à demeure, une branche de l'une des pinces a cassé. Je l'ai trouvée dans le pansement. Cette branche avait une paille, sans doute n'avait-elle pas été essayée assez longtemps sur le marbre comme le constructeur le fait habituellement. Heureusement, elle avait dû casser assez tard, les mors étaient restés serrés sur leur pédicule, il n'y eut aucun accident. Plus récemment, à Beaujon, j'avais dû me servir de pinces de Pozzi qui ne venaient pas de chez le constructeur originel de ces instruments, elles étaient un peu frêles et cette fois ce fut un mors de la pince qui se brisa spontanément dans les mêmes conditions. L'examen de cette pince me montra que les clous étaient rapportés au lieu d'être

comme ils doivent d'être, ciselés dans le bloc d'acier. Il en résultait dans chaque mors de larges trous destinés à enclaver les clous et une fragilité de ces mors qui ne doit pas exister. Dans ce second cas, encore, il n'y eut aucun saignement, la radiographie me renseigna sur la situation du mors cassé et je pus l'enlever sans aucune difficulté. J'insiste encore sur la nécessité de placer entre les deux faisceaux de pinces une forte et épaisse mèche axiale de droit fil et non tassée, qui bouche le sommet de l'entonnoir pelvien, qui draine et assure l'hémostase de la tranche vaginale, et de glisser 4 minces compresses de protection entre les pinces d'une part et les parois vaginales d'autre part.

J'enlève toujours les pinces à demeure dès le deuxième jour avec les mèches de garniture. Quant à la mèche axiale, repérée d'un fil de soie pour être facilement reconnue, je la laisse six jours en place et c'est pourquoi je me sers généralement d'une mèche à l'ectogan, l'iodoforme, jadis employé, n'étant pas également bien supporté par toutes les malades.



Et maintenant que j'ai passé en revue les conditions anatomiques et techniques qui doivent être absolument réalisées tant du côté du matériel instrumental que du côté de l'utérus qu'il s'agit d'enlever et des voies d'abord naturelles pour que l'hystérectomie vaginale soit l'opération facile, rapide et bénigne qu'elle doit toujours être pour qu'il vaille la peine de la redresser devant l'hystérectomie abdominale qui reste dans l'immense majorité des cas triomphante, voyons maintenant quelles sont les malades qui doivent ou qui peuvent en bénéficier.

Le type, c'est la malade qu'on apporte à l'hôpital saignée à blanc par des hémorragies profuses et répétées déterminées par un ou plusieurs petits noyaux fibreux saillants dans la cavité utérine sous une muqueuse plus ou moins exulcérée. Les globules rouges sont tombés à un million et demi ou même moins, la malade tombe en lipothymie dès qu'on la bouge ou qu'elle s'agite, sa pâleur est crayeuse, ses muqueuses décolorées, elle est souvent anhélente faute de monnaie respiratoire et les hémorragies continuent en dépit des thérapeutiques habituelles, la transfusion même, en remontant la tension artérielle, détermine une nouvelle fuite de sang plus abondante et il en est de même de tous les hypertenseurs. Je ne dis pas qu'on ne puisse avoir des succès, même chez ces malades moribondes, par des laparotomies rapides, et il faut bien y avoir recours quand ces grandes hémorragies répétées accompagnent des fibromes massifs ou irréguliers. Mais je prétends que, lorsqu'elles compliquent, comme il n'est pas exceptionnel de le voir, de minimes noyaux fibreux dans un utérus petit et mobile qu'il n'y a qu'à cueillir par en bas, l'opération est infiniment plus rapide et moins shockante, le succès plus assuré.

Voici 3 observations que j'ai choisies un peu au hasard de mes souvenirs entre les très nombreuses observations analogues qui sont parsemées dans ma pratique de trente années et j'ai toujours été heureux et surpris de la constante bénignité des suites de ces opérations réellement émotionnantes par l'état des patientes et de la rapidité de leur guérison. Il y a là, pour nous chirurgiens, une sensation spéciale faite d'angoisse, de surprise et de triomphe, que donnent également les interventions pour les grandes inondations péritonéales de la grossesse tubaire et les opérations césariennes pour placenta praevia.

Observation I. — Mme L..., trente-huit ans, deux enfants, présente depuis plusieurs mois des hémorragies profuses répétées, qui l'ont réduite à un état d'anémie extrême. Elle est amenée de province à Paris en voiture d'ambulances avec de très grandes précautions et convoyée par une infirmière, parce qu'elle est continuellement menacée de syncopes. Elle entre à la clinique le 21 novembre 1923, complètement décolorée. Globules rouges : 1.649.000. Utérus mobile. Col sain, corps un peu gros, mais souple et mobile. Pendant huit jours, on essaye sans succès de tarir ses métrorragies et de favoriser la régénération sanguine. A cette époque, les transfusions du sang ne se faisaient pas encore avec la même sécurité qu'aujourd'hui. On n'y eût pas recours.

Le 1er décembre, on décide d'intervenir en désespoir de cause et n'osant faire une laparotomie qui ne paraît pas pouvoir être supportée dans un pareil état de

faiblesse et d'anémie on décide de tenter une hystérectomie vaginale rapide avec pinces à demeure.

Celle-ci est exécutée sous anesthésie à l'éther. L'examen de la pièce montre un gros polype fibreux bilobé, du fond de l'utérus, qui tend à s'accoucher dans la cavité corporéale. Les suites opératoires sont très simples et la malade quitte la maison de santé recolorée et en parfait état le 21 décembre.

Obs. II. — Mme M..., née P... (Blanche), quarante-quatre ans, entre dans le service du Dr Rouhier, à l'hôpital Beaujon, salle D, lit n° 63, le 28 juin 1938, pour des métrorragies profuses. Antécédents : 3 grossesses à vingt et un ans, vingt-quatre ans et vingt-neuf ans. Depuis, règles toujours régulières jusqu'au début de juin où elles surviennent le 3 juin avec six jours d'avance. Dans la nuit du 12 au 13 juin la malade est prise de violentes coliques et de nausées et, subitement, pertes de sang liquide d'un verre environ avec un énorme caillot gros comme une mandarine. Dès lors, pendant quinze jours, jusqu'à son entrée à l'hôpital, toutes les nuits, elle est réveillée une ou plusieurs fois par les mêmes coliques avec nausées, suivies d'une importante perte de sang, et toute la journée, chaque deux heures environ, elle est inondée de sang.

Quand nous la voyons le 28 juin, elle est extrêmement pâle, le teint cireux, les lèvres blanches, les mains et les ongles décolorés, pouls faible et rapide, respiration précipitée, température 38°, tendance à la syncope dès qu'elle s'agite. Globules rouges : 1.410.000 ; Hémoglobine : 30 p. 100 ; Globules blancs : 5.900.

A l'examen : utérus petit, mobile, un peu mou avec un col absolument sain et un corps rétrofléchi. L'examen détermine une abondante hémorragie. On pense à un polype fibreux intra-utérin.

Anthéma, arrhéma-pectine sont insuffisants. Le 30 juin, transfusion du sang de 175 grammes et sérum physiologique. Le 1er juillet, les pertes continuent, la température monte à 39°2, on fait une perfusion lente de sang conservé de 900 c. c. Le 2 juillet, nouvelle perfusion de sang conservé de 1.000 grammes. Mais on remarque que, chaque fois que l'on fait une transfusion ou une perfusion nouvelles, le temps d'amélioration est très court parce que la malade fait presque aussitôt une métrorragie plus abondante à la suite de laquelle de nouveau le pouls faiblit et l'état général s'aggrave d'une manière de plus en plus inquiétante.

*Opération.* — Aussi se décide-t-on à en finir et la malade ne paraissant pas en état de supporter une laparotomie, on décide le 5 juillet au matin une dernière transfusion de sang frais d'urgence et on profite de la courte amélioration obtenue pour enlever rapidement l'utérus par voie vaginale sous anesthésie à l'éther. L'opération est extrêmement rapide, elle ne dure que quelques minutes et ne s'accompagne d'aucune perte de sang appréciable.

L'examen de la pièce montre une muqueuse hyperplasique, polypeuse et enflammée dans la cavité cervicale et dans la cavité du corps un adénomyome du fond de l'utérus gros comme une prune, qui fait une assez forte saillie. Aucune trace de cancer.

Suites extrêmement simples, la malade s'est recolorée en quelques jours. Après la guérison opératoire, un traitement par les extraits de foie a été continué et elle a quitté l'hôpital Beaujon le 16 août en excellent état.

Obs. III. — B.... (Simone), trente-deux ans, une fillette de douze ans, entre d'urgence à l'hôpital Bichat, dans le service du Dr Rouhier, le 11 mars 1941, pour des métrorragies profuses ayant déterminé une anémie aiguë et une impressionnante décoloration de la peau et des muqueuses. Globules rouges : 1.840.000 et 35 p. 100 d'hémoglobine ; Globules blancs : 7.000. Utérus petit, assez dur, col sain, nullement ramolli. Cependant, chez une femme aussi jeune, on n'ose pas rejeter complètement l'hypothèse d'accidents gravidiques et il ne peut être question d'emblée d'une opération mutilante. Un curettage est donc fait le 12 mars sous anesthésie à l'éther. Ce curettage ne ramène que quelques débris de muqueuse banale, mais il permet de reconnaître qu'il s'agit d'un utérus fibromateux avec plusieurs noyaux de faible volume. L'examen histologique des débris muqueux ne montre rien de gravidique, mais un aspect folliculinique de la muqueuse comme il en coexiste souvent avec les fibromes. Les jours suivants, l'hémorragie

est un peu calmée, mais le nombre des hématies n'augmente que faiblement : 1.890.000 le 20 mars et les hémorragies recommencent.

Le 21 mars, on procède à l'hystérectomie vaginale sous anesthésie à l'éther. Celle-ci est idéalement simple, rapide et facile. L'hémostase est réalisée typiquement par 4 pinces à demeure seulement.

L'examen de la pièce montre un utérus fibreux, blanchâtre, avec plusieurs noyaux fibreux analogues à des billes. La muqueuse n'a que très peu de végétations d'aspect banal et l'examen histologique est également tout à fait banal.

Les suites opératoires sont aussi simples que l'opération. La malade se recolore assez rapidement. Dès le 10 avril, le nombre des hématies est remonté à 2.610.000 et l'hémoglobine à 55. Elle quitte l'hôpital le 20 avril en excellent état.

Je pourrais multiplier ces observations que j'ai prises à dessein à des dates éloignées les unes des autres, parce que mes idées directives n'ont pas varié : toutes les fois que chez ces malades saignées à blanc par des hémorragies non gravidiques, j'ai reconnu un utérus mobile, peu volumineux et des voies d'abord larges, j'ai préféré la vaginale et les pinces à demeure et je m'en suis bien trouvé.

Mais à côté de ces indications formelles et je dirai même impératives, il y a bien d'autres cas où, sans s'imposer comme elle s'impose à mon avis dans les grandes métrorragies par polypes fibreux intra-utérins du type des observations précédentes, l'hystérectomie vaginale présente des avantages considérables et qui, me semble-t-il, doivent la faire préférer.

Voici par exemple une malade qui présente un utérus fibromateux bien mobile et de petit volume, saignant, non pas au point de l'anémier considérablement, mais assez cependant pour commander l'hystérectomie. Cette femme a eu des enfants, les voies naturelles sont largement dilatables, on peut à son gré choisir l'hystérectomie abdominale ou l'hystérectomie vaginale ; pourquoi ne pas la faire bénéficier de l'opération la plus rapide et la moins shockante, et qui lui épargnera une cicatrice abdominale ? C'est, dira-t-on, que la réparation sera plus parfaite par le ventre. Je n'en suis pas absolument sûr, je vous l'accorde cependant volontiers.

Mais si cette malade, en outre, est obèse, si son cœur est un peu fragile, sa circulation veineuse déficiente, son foie et ses reins légèrement insuffisants, si, malgré ces contre-indications, vous croyez devoir l'opérer parce qu'il y a un élément suspect qui vous force la main, alors il n'y a pas à hésiter, l'hystérectomie vaginale avec pinces à demeure est infiniment plus rapide et plus bénigne, c'est un traumatisme plus léger et plus restreint qui ne fait pas courir les mêmes dangers à votre malade fragile.

Et ceci m'amène aux deux dernières catégories de malades auxquelles je fais volontiers l'hystérectomie vaginale.

La première, c'est le cancer du *corps* de l'utérus, quand celui-ci est resté petit et bien mobile. Le cancer du *col*, qui diffuse en largeur, et celui du *canal cervical*, nécessitent toujours la voie haute et l'*hystérectomie large ;* même si on préférait la voie basse et l'hystérectomie vagino-périnéale à la manière de Schauta et de Schuckardt, ce serait encore une hystérectomie élargie, qui n'aurait aucun rapport avec l'opération qui m'occupe, dans laquelle on serre de près l'utérus avec les pinces à forcipressure pour ne pas s'écarter vers les uretères. Mais le cancer du corps, lui, reste longtemps cantonné à l'organe, il ne diffuse pas dans le pied des ligaments larges, il se rencontre souvent chez des femmes âgées, affaiblies, peu résistantes. J'ai souvent employé, dans de tels cas, la voie vaginale, en ayant soin d'extirper l'utérus sans l'ouvrir ni le déchirer, car il est friable, et c'est le seul cas où j'enlève en même temps les trompes et les ovaires, enlevant ainsi à peu près tout ce que j'aurais pu enlever par la voie abdominale et réalisant avec facilité par la mèche axiale, et sans affaiblir la paroi de ces pauvres vieilles, un excellent drainage.

La seconde catégorie est à rapprocher de la première : ce sont les métrites des vieilles femmes, si rebelles, si difficiles à soigner, si suspectes dans leur nature et leur évolution. La vaginale y triomphe, quand elle est possible, parce qu'elle est à peu près sans danger, mais elle n'est possible que s'il n'y a nulle trace de rétraction sénile du vagin. Je la pratique généralement non plus sous l'éther comme chez les saignées hypotendues, mais sous l'anesthésie rachidienne pour laquelle, dans les opérations par voie basse, une dose d'anesthésique moitié moindre que pour une laparotomie suffit largement. D'ailleurs l'éphédrine ou

l'éphédraféine ont changé radicalement le pronostic de cette anesthésie. Dans ces hystérectomies pour métrites suspectes des vieilles femmes, comme dans le cancer du corps utérin, j'élimine délibérément le curettage biopsique après lequel j'ai vu à plusieurs reprises se développer de sévères et dangereux phlegmons du ligament large et qui, même quand ils ne donnent pas de réactions manifestement graves, peuvent déterminer un état infectieux du paramètre qui est une très mauvaise condition pour l'hystérectomie qui doit suivre. L'utérus est assez inutile, assez malade et assez gênant pour qu'il soit légitime de l'enlever. La nature exacte du mal est établie sur la pièce après l'opération.

Pour me résumer brièvement : l'hystérectomie vaginale conserve actuellement encore des indications *restreintes* mais *précises* à une *condition indispensable*, c'est *qu'elle soit facile*, c'est-à-dire que l'utérus soit *petit* et *mobile* et que les voies vulvo-vaginales soient *larges* et *facilement dilatables*.

Ses avantages sont d'être très rapide, très peu shockante et par conséquent particulièrement bénigne, mais pour cela il faut lui conserver l'élément qui fait en grande partie sa rapidité et sa sûreté, c'est-à-dire les *pinces à demeure*.

Ces conditions préalables posées, je lui vois une indication formelle, indiscutable, dans les grandes hémorragies des polypes fibreux avec anémie aiguë au-dessous de 2 millions de globules rouges. Je lui vois aussi des indications utiles, mais moins formelles et plus discutables pour les petits fibromes saignants, même quand il ne s'accompagnent pas d'anémie aiguë, surtout chez les obèses et les malades fragiles, pour certains cancers du corps utérin manifestes ou très probables, enfin pour les métrites fongueuses ou suspectes des vieilles femmes, pourvu qu'elles ne s'accompagnent pas d'atrésie vulvo-vaginale.

M. **Hartmann**: Autrefois, à l'époque où Péan, Richelot, Segond, Bouilly préconisaient pour tous les cas l'hystérectomie vaginale, j'ai été de ceux qui ont combattu pour faire triompher la voie abdominale. Je n'ai cependant jamais abandonné complètement la voie vaginale et suis heureux d'entendre M. Rouhier regretter de voir les jeunes abandonner complètement l'hystérectomie vaginale. C'est une opération à conserver et dont M. Rouhier a précisé les indications. J'ajouterai que c'est une opération particulièrement indiquée chez les femmes à vagin large et à paroi abdominale surchargée de graisse.

M. **Auvray**: Dans les indications de l'hystérectomie vaginale énumérées par M. Rouhier, il n'a pas été question de l'hystérectomie par voie basse appliquée à l'extirpation des utérus infectés dans l'infection puerpérale. Or c'est une des indications qui persistent de l'hystérectomie vaginale. Notre collègue J.-L. Faure lui était resté fidèle et la préconisait en pareil cas comme une excellente opération. Bien entendu je ne veux pas parler de l'hystérectomie vaginale appliquée à l'ablation de masses salpingiennes suppurées, mais à ces utérus infectés, augmentés de volume, s'accompagnant d'accidents puerpéraux graves et autour desquels on ne perçoit souvent aucune lésion bien appréciable des annexes ou du paramètre. L'ablation de ces utérus par voie basse peut être faite assez rapidement, sans provoquer de choc et assure le drainage du bassin dans les meilleures conditions.

M. **Rouhier**: Je suis extrêmement heureux de l'adhésion de M. Hartmann. Que lui qui fut, comme nous le savons tous, un des grands ouvriers qui ont fait si justement triompher l'hystérectomie abdominale ait conservé à l'hystérectomie vaginale des indications précises est un argument puissant en faveur de ma thèse et je le remercie d'avoir pris la parole. A M. Auvray je répondrai que pour ce qui concerne les utérus infectés de la puerpéralité je suis tout à fait d'accord avec lui, mais la difficulté est de fixer le moment où il faut renoncer aux traitements conservateurs habituels pour recourir à l'hystérectomie vaginale. J'ai vu mon maître M. Robineau faire avec succès au moins une intervention de ce genre. Mon maître J.-L. Faure m'a donné jadis le conseil pour ces utérus volumineux et friables d'employer non des pinces à traction mais des pinces à kyste. Si je n'ai pas parlé de ces hystérectomies vaginales un peu spéciales dans mon exposé, c'est que ce sont là des opérations d'un genre différent qui ne me paraissent pas rentrer absolument dans le cadre des hystérectomies vaginales faciles et rapides et surtout qui n'ont pas le caractère de bénignité sur lequel j'ai voulu insister aujourd'hui.

## *Sur quatre cas de plaies pelviennes avec lésions viscérales,*

par M. **Jean Quénu**.

Le traitement des plaies pelviennes avec lésions viscérales est un chapitre difficile de thérapeutique chirurgicale et l'accord n'est pas encore complètement fait sur la conduite à tenir. C'est ce qui m'a déterminé à vous communiquer ces 4 cas que j'ai observés l'année dernière, dans les salles militaires de l'hospice mixte de Clermont-Ferrand, chez 4 soldats. Les trois premiers étaient des blessures par éclats, le dernier était une sorte d'empalement.

Observation I. — B... (P.), aspirant d'infanterie, blessé le 24 mai 1940 par éclat d'obus. A Vertes-Voyes, à 12 heures, pansement, sérum antitétanique et antigangréneux.

Le 21, évacué sur Bar-le-Duc, où il est opéré : « Plaie de la fesse. L'éclat d'obus, gros comme une pièce de 2 francs, est repéré radiologiquement dans la grande échancrure sciatique, le long du bord latéral gauche du sacrum. Il a ouvert le rectum sous-péritonéal et, au début de l'opération, quand on débride le trajet, des gaz s'échappent par la plaie, qui proviennent du rectum et non de gangrène gazeuse. On agrandit la brèche à la pince gouge. On trouve l'orifice rectal. Nettoyage. Le projectile n'est point extrait. Un gros drain dans la cavité périrectale, maintenu par des mèches. ». Signé : médecin-lieutenant Galtier.

Le même jour, il est évacué sur Dijon, puis, au bout de quatre jours, sur Clermont-Ferrand, où il arrive après un voyage de vingt-quatre heures.

Dans le train, où je fais moi-même le triage à l'arrivée, le blessé attire mon attention sur sa plaie *et demande qu'on lui fasse un anus iliaque le plus tôt possible.*

Je le fais transporter dans mon propre service, où je l'examine.

La plaie fessière, large de 5 centimètres environ, laisse passer des matières en abondance, mais n'a pas mauvais aspect.

L'examen radiologique ne montre aucun éclat d'obus inclus. Le blessé a eu une selle à Bar-de-Duc et pense avoir rendu l'éclat par l'anus avec la selle.

Je ne fais pas d'anus artificiel. Je ne fais rien, que des pansements. Je prescris de l'opium. Je recommande au blessé de rester couché sur le ventre le plus possible. Peu à peu, la plaie se rétrécit. Les selles passent de plus en plus par

la voie naturelle, de moins en moins par la plaie. Celle-ci finit par se cicatriser entièrement et le blessé sort guéri à la fin de juillet.

Obs. II. — M. B..., tirailleur sénégalais, *blessé le 12 juin*, à midi, par éclat d'obus, à l'épaule droite et à la fesse droite.

*Premier pansement le 15 juin*, à Autun, où il est noté : « Ecoulement abondant d'urine par la plaie de la fesse. Le trajet conduit sur une plaie à l'emporte-pièce dans le sacrum et de là dans la vessie. » La radiographie montre un gros éclat d'obus au-dessus du pubis. On se contente d'introduire une sonde de Pezzer dans la blessure et de faire des lavages de vessie.

Je le vois à la gare de Clermont *le 10 juillet*, soit vingt-huit jours après sa blessure et pour ainsi dire non traité. Je le fais transporter dans mon service. Amaigrissement, fatigue, mauvais état général, fièvre continuelle oscillant entre 38° et 39° avec clochers à 40°. Orchite gauche extrêmement douloureuse.

La plaie de la fesse, étroite, siège vers l'extrémité supérieure du sillon interfessier, à deux travers de doigt à droite de la ligne médiane.

Du bleu de méthylène injecté par l'urètre dans la vessie ne sort pas immédiatement par la plaie, mais s'écoule dans le rectum.

Une radiographie de face montre un gros éclat à deux doigts au-dessus du pubis, devant la 1re vertèbre coccygienne, un peu à droite de la ligne médiane. Un cliché de profil montre l'éclat sur l'horizontale du toit des cotyles, à 7 centimètres de la paroi abdominale antérieure.

Diagnostic : fistule recto-vésicale certaine. Eclat d'obus probablement intravésical.

*Intervention le 24 juillet :* Incision sus-pubienne, cystostomie sur béniqué. L'index gauche introduit dans la vessie sent l'éclat, qu'on retire avec un clamp courbe. Tube de Marion.

Dès lors, amélioration rapide. Les douleurs disparaissent.

Au bout de quelques jours, on remplace le tube de Marion par une sonde de Pezzer, pour permettre au malade de se déplacer et bientôt se lever.

Le dix-huitième jour, le bleu injecté dans la vessie n'est pas retrouvé dans le rectum.

Le vingtième jour, on supprime la sonde sus-pubienne et on met une sonde à demeure dans l'urètre.

Le vingt-neuvième jour, cystostomie refermée, on supprime la sonde à demeure, miction spontanée.

Le quarantième jour, il sort encore quelques gaz par la plaie fessière, qui est maintenant toute petite.

Le quarante-cinquième jour, 7 septembre, la cicatrisation est complète et le blessé part en convalescence.

Obs. III. — M. G..., sous-officier d'artillerie, blessé le 14 juin par l'éclatement d'une bombe d'avion, près de Troyes. Quelques mictions peu abondantes et franchement sanglantes.

Pansé le 15 à Nevers. On l'a sondé et on a « fouillé » dans la plaie.

Evacué le 16 sur Moulins, où l'on a fait une cystoscopie, une radiographie, et conclu à un corps étranger « probablement sous-péritonéal, en arrière de la vessie ».

Evacué le 22 juillet sur Clermont, dans mon service.

Blessé corpulent, en assez bon état général, mais fébricitant. Orchite double, droite en régression, gauche en pleine évolution et très douloureuse.

Petite plaie cicatrisée de la région sacrée médiane, juste à l'extrémité supérieure du sillon interfessier. Mais le blessé émet de l'urine par l'anus et des gaz par l'urètre.

La radiographie montre un corps étranger ayant la forme d'un demi-anneau, d'une boucle, changeant d'orientation suivant les clichés. Une injection opaque dans la vessie masque le corps étranger, aussi bien de face que de profil. Il est donc probablement intravésical et une cystoscopie, faite le 13 août, en donne la certitude.

*Intervention le 14 août :* Cystostomie, extraction de la boucle, libre dans la vessie (c'est un demi-maillon de la chaîne qui tient le bouclier de la pièce de canon de 75). Tube de Marion.

Suites simples. On remplace le tube par une sonde de Pezzer. Le quinzième jour, l'urine ne passe plus par le rectum.

Revu le 24 février, à Paris, complètement guéri. Il a repris 10 kilogrammes de poids. Il présente seulement encore un peu de pollakiurie. Il est réformé à 80 p. 100.

Voilà donc 3 cas de plaies pelviennes par projectiles de guerre avec lésions viscérales, qui ont guéri assez simplement.

Le premier blessé avait une plaie sous-péritonéale du rectum avec orifice d'entrée fessier. Il n'avait eu d'autre traitement que le débridement large de cette plaie, pratiqué vingt-quatre heures après la blessure. Malgré des évacuations successives et précipitées, il a guéri sans encombre et sans dérivations des matières.

Les deux autres blessés avaient l'un et l'autre un orifice d'entrée sacré paramédian et bas situé, un court trajet sous-péritonéal ayant perforé le rectum et la vessie, et un gros projectile intravésical. Ils n'avaient reçu pour ainsi dire aucun traitement avant d'arriver dans mon service, l'un quatre semaines, l'autre cinq semaines après leur blessure. Ils avaient l'un et l'autre une fistule recto-vésicale et une orchite manifestant l'infection vésicale. Une simple cystostomie m'a permis dans les 2 cas d'extraire le projectile et d'obtenir à peu de frais la fermeture de la fistule recto-vésicale et la guérison de ces blessés.

Tous les 3 ont guéri sans qu'un anus iliaque ait été pratiqué.

D'une si petite série je me garderai de tirer des conclusions définitives sur le pronostic et sur le traitement des plaies du rectum. La question a été ici même largement traitée, en 1918, par Mocquot et Fey (1), qui apportaient les observations de 30 blessés opérés à l'Auto-chir. 5, dont 6 par moi-même.

Je vous rappelle que ces auteurs constataient l'effroyable gravité des plaies rectales (16 morts sur 30, soit 53 p. 100), et préconisaient, pour les plaies sous-péritonéales, outre un débridement large du trajet, la suture des plaies rectales et l'exclusion précoce du rectum par une colostomie pratiquée d'emblée ; que pour les plaies recto-vésicales, qu'ils considéraient comme particulièrement graves, ils conseillaient la cystostomie d'emblée, mais ne rejetaient pas formellement l'anus iliaque ni l'intervention directe sur la plaie recto-vésicale, quoique n'ayant rencontré, dans leurs cas, l'indication de l'un ni de l'autre.

J'ai relu une à une leurs 30 observations, j'ai relu aussi les 16 observations de Couteaud, parues deux ans avant dans nos *Bulletins* (2) [dont deux concernent des plaies incomplètes du rectum]. Couteaud avait traité ses malades par le décubitus latéral ou ventral et l'opium à hautes doses. Il n'avait jamais envisagé l'opportunité d'un anus sigmoïdien, bref il s'était montré aussi peu interventionniste que possible, se contentant de faire, çà et là, un débridement indispensable. Il avait ainsi obtenu la guérison de ses blessés dans 75 p. 100 des cas, avec oblitération spontanée des fistules. Quant aux plaies recto-vésicales, elles avaient toutes guéri, mais, ajoutait Couteaud : « Je n'en tirerai pas argument en faveur de la bénignité de cette sorte de complication. »

(1) *Bulletins*, 1918, p. 259 et *Revue de Chirurgie*, **55**, 1918, p. 198.
(2) *Bulletins*, 1916, p. 596.

Legueu (3), à peu près à la même époque, compte sur 15 cas de plaies recto-vésicales, 12 guérisons spontanées, 1 guérison après suture, 1 échec de la suture, 1 mort après une blessure très étendue. Il ne faut pas se presser d'intervenir, il faut laisser le temps agir et réparer spontanément les désordres : telles étaient les conclusions du maître de l'urologie.

Comment concilier des résultats aussi différents, des attitudes thérapeutiques aussi opposées ? C'est bien simple : il ne s'agit pas des mêmes blessés. Dans l'Auto-chir. de Mocquot nous recevions et nous soignions les blessés les plus graves, qui nous étaient amenés dans les heures qui suivaient la blessure. Tandis que Couteaud, installé à Cherbourg, recevait des blessés des Flandres par bateau, après cinq à dix jours et plus de délai. Les cas les plus graves, ceux que nous voyions à l'avant, ne lui parvenaient pas : ils étaient arrêtés en route, dans les ambulances du front ou les hôpitaux d'évacuation. La même remarque s'applique aux blessés que j'ai vus à Clermont, à ceux qu'a soignés Legueu à Necker, au stade de fistule constituée.

De ces faits disparates on peut néanmoins dégager cette notion importante que *les plaies du rectum et les plaies recto-vésicales, si elles ne sont pas rapidement mortelles, présentent une certaine tendance à la guérison spontanée.*

De l'ensemble des observations publiées, je crois pouvoir tirer les indications siuvantes pour le traitement des plaies sous-péritonéales du rectum associées ou non à une plaie de la vessie.

1° *L'acte thérapeutique essentiel est la mise à jour de la blessure rectale, ou des blessures rectales, et du tissu cellulaire périrectal.*

Selon le siège et la direction du trajet, cette mise à jour peut se faire par un débridement de l'orifice d'entrée du projectile, ou de son orifice de sortie, ou par une incision indépendante adaptée au siège des lésions rectales. Mais dans ce dernier cas on ne négligera pas le traitement de la plaie pariétale d'entrée et de la plaie pariétale de sortie, ou l'extraction du projectile. Le débridement, la toilette des orifices et du trajet sont particulièrement indispensables lorsqu'il s'agit de plaies par éclats d'obus ou de bombes, anfractueuses, comportant des dégâts musculaires de la fesse, des dégâts osseux du sacrum ou de l'os iliaque. Gouverneur, qui a plus particulièrement étudié les plaies de la fesse, a insisté sur ce point dans sa thèse (4). Toutes ces incisions doivent être laissées largement ouvertes, drainées et méchées.

2° *La suture des plaies rectales* ne semble pas présenter de bien grands avantages. Souvent malaisée, elle complique, prolonge et aggrave l'acte opératoire. De l'aveu même de ses partisans, elle lâche presque toujours au bout de quelques jours.

3° *Dans les plaies sous-péritonéales associées du rectum et de la vessie, à quelque période qu'on les observe, il est une indication particulière et formelle : la dérivation des urines par la cystostomie sus-pubienne*, généralement adoptée, certainement préférable à la sonde à demeure admise par Gérard comme suffisante.

L'intervention directe sur le foyer, le trajet ou l'orifice de communication recto-vésical est beaucoup moins utile.

(3) *Journal d'Urologie*, 7, n° 1, 1917-1918, p. 1.
(4) Gouverneur. *Thèse de Paris*, 1919.

4° *La dérivation des matières par l'anus iliaque*, jadis préconisée de façon précoce par Mocquot et Fey, recommandée par Tanton, par Lecène, ne reconnaît que d'assez exceptionnelles indications, qui lui sont fournies par les délabrements considérables du rectum et de l'anus, et des parties environnantes. Telle était du moins l'opinion d'Edouard Quénu en 1918, de M. Lenormant en 1922 (5). Elle me semble encore parfaitement valable aujourd'hui.

*
* *

Je n'ai pas parlé jusqu'à présent des plaies pelviennes intéressant la cavité péritonéale, des plaies pelvi-abdominales. Pour celles-ci, une indication prime toutes les autres : la vérification de l'abdomen par une laparotomie qui s'impose d'emblée au moindre doute. Par cette laparotomie, on traitera les lésions intrapéritonéales du rectum, de la vessie, de l'intestin grêle...

Ma quatrième observation est un exemple typique de ces plaies pelvi-abdominales :

Obs. IV. — Un des derniers jours d'août 1940, vers 14 heures, je suis appelé à l'Hôtel-Dieu de Clermont auprès d'un militaire de quarante ans, qui a été victime, la veille dans l'après-midi, d'un singulier accident : occupé à réparer un escalier, il est tombé à la renverse sur une tige de fer (un barreau de la rampe démontée), qui a pénétré profondément dans le périnée. Il a pu se déhâler et a été transporté à l'hôpital militaire de la petite ville où il travaillait. Là, il a été vu par un confrère de l'armée, qui l'a mis « en observation ». Le lendemain matin, son état s'étant aggravé (il avait uriné du sang pendant la nuit et souffrait du ventre), on décida d'envoyer le blessé dans mon service.

Lorsque je le vis, dix-huit heures au moins après sa blessure, il avait le facies péritonéal, le pouls rapide, le ventre de bois.

L'examen du périnée montrait sur le côté antérieur et gauche de la marge de l'anus une petite plaie anfractueuse, à bords contus, ne saignant pas. Le toucher rectal n'apprenait rien.

Séance tenante, malgré le pronostic apparemment désespéré, laparotomie médiane sous-ombilicale. Issue de sang et surtout de sérosité louche en abondance. En écartant les anses grêles, je découvre dans la fosse iliaque gauche un foyer abominablement fétide constitué par un paquet d'intestin grêle recouvert de fausses membranes gris verdâtre. J'attire doucement ces anses, et je trouve sur l'une d'elles 6 perforations irrégulières, larges, assez rapprochées les unes des autres. Résection de cette anse : 15 centimètres environ. Anastomose termino-terminale. J'éponge le fond du ventre. Je fais incliner la table : pas de plaie du rectum. Mais dans le fond du pelvis, un hématome occupant le cul-de-sac de Douglas, sur son versant vésical, à gauche de la ligne médiane. Etant donné l'hématurie constatée, une plaie sous-péritonéale de la vessie est probable. Je referme l'abdomen sur un gros drain placé dans la fosse iliaque gauche et je fais, pour terminer, une cystostomie sus-pubienne, où je place un tube de Marion, sans exploration intravésicale.

Suites simples. Quelques jours plus tard, je suis démobilisé. Avant de quitter Clermont, je retourne voir mon opéré, qui est en voie de guérison. J'ai eu l'occasion de le revoir deux mois après, complètement guéri.

Il s'agissait donc, dans ce cas, d'une plaie périnéo-abdominale, avec lésion sous-péritonéale de la vessie et sextuple perforation de l'intestin grêle, guérie par laparotomie, résection intestinale et cystostomie sus-pubienne, sans traitement direct ni de la plaie vésicale, ni de la plaie périnéale.

(5) *Bulletins*, 1922, p. 635.

Si j'ai cru devoir joindre cette observation aux précédentes quoiqu'elle s'en écarte par la nature même du traumatisme, c'est que, comme l'a fait remarquer M. Lenormant dans son rapport de 1922, ces plaies par empalement, contuses et infectées, ressemblent beaucoup aux plaies par projectiles de guerre : elles comportent des lésions viscérales analogues et posent les mêmes problèmes thérapeutiques.

M. **Louis Michon**: Aux intéressantes observations de mon ami Quénu je puis en ajouter une autre. En août 1940 mon ami Raoul-Ch. Monod m'adressa dans mon service de Saint-Louis une petite jeune fille de seize ans blessée au cours de l'exode par un éclat de bombe d'avion. Orifice d'entrée dans la région sus-pubienne à quelques centimètres à gauche de la ligne médiane ; orifice de sortie au niveau de la fesse gauche : issue d'urine par la plaie sus-pubienne, issue de matières fécales par la plaie fessière. Monod avait pratiqué un anus iliaque gauche et mis une sonde à demeure (19 et 21 juin).

Malgré une amélioration considérable de l'état général, malgré le bon état des plaies, la plaie vésicale ne se ferme pas ; la vessie est douloureuse, absolument intolérante et de l'urine s'écoule par la plaie de l'anus iliaque (10 août). Le 27 août, par une incision sus-pubienne, j'ouvre une énorme collection prévésicale qui a évolué à bas bruit ; la vessie est rétractée ; je l'ouvre sur un béniqué et j'enlève un calcul mou de moyen volume développé sans doute autour de débris végétaux. Mise en place d'une sonde de Pezzer sus-pubienne ; mèche iodoformée dans la cavité prévésicale. A la suite de ce drainage, la guérison s'accélère tant au point de vue général que local. L'anus iliaque gauche est fermé en novembre et la jeune fille quitte le service parfaitement guérie.

Cette observation vient à l'appui des conclusions formulées par Quénu; elle montre, une fois de plus, la nécessité en cas de plaie vésicale d'établir un drainage sus-pubien ; le drainage par sonde à demeure est insuffisant.

M. **André Sicard**: Deux cas de lésions sous-péritonéales du rectum par plaies de la fesse que j'ai observées en juin 1940 à Avesnes confirment les conclusions de mon maître Jean Quénu.

Dans le premier cas, qui concernait un polyblessé, l'état grave dans lequel il se trouvait ne permettait aucune intervention et, ne pouvant envisager une colostomie, je fis un simple débridement et méchage du trajet. Malgré le passage des matières et des gaz, la plaie conserva un bon aspect et la fistule se tarit spontanément en quinze jours environ.

Dans le deuxième cas, après l'extraction de l'éclat, je me contentai également du drainage du trajet fessier. La fistule stercorale se ferma en six semaines.

Ces plaies semblent donc comporter un pronostic moins sévère qu'il n'est classique de le dire.

## *Un procédé de cure radicale des éventrations post-opératoires par auto-étalement des muscles grands droits, après incision du feuillet antérieur de leurs gaines,*

par MM. **Henri Welti** et **François Eudel.**

(*Travail de la Clinique chirurgicale de l'Hôtel-Dieu.* Professeur : H. Mondor.)

La cure radicale de toute éventration doit tendre à rétablir le jeu physiologique normal de la sangle musculo-aponévrotique abdominale. L'éventualité la plus simple du petit orifice, aisément traité par le facile rapprochement des plans qui constituent ses bords, ne nous retiendra pas, les cas qui nous occupent étant ceux où cette solution apparaît impossible du fait des dimensions de l'éventration et de son ancienneté. En effet, celle-ci a donné le temps aux organes éviscérés de s'adapter à leur situation extra-abdominale, de se surcharger de graisse, pendant que l'abdomen se rétractait autour des viscères restés en place. Ces facteurs associés rendent difficile la reconstitution de la paroi. Dans ces conditions, quels que soient le calibre et le nombre des fils de suture utilisés, ceux-ci se rompent ou déchirent leurs points d'attache, soit au cours de l'intervention, soit plus tard, à cause de la considérable poussée viscérale qui s'exerce sur eux. Outre son rôle dans la reproduction de l'éventration, cette poussée n'est pas inoffensive chez ces malades souvent déficients, et l'on peut voir des incidents pulmonaires ou cardiaques post-opératoires en être la conséquence. Lucas-Championnière disait, à ce propos : « Un obstacle beaucoup plus grave à la réparation est l'écartement des lèvres de l'anneau herniaire. Si l'éventration est déjà de durée ancienne, les muscles de la paroi ont entraîné les bords de l'orifice fibreux de telle sorte qu'il semble qu'il sera impossible de les rapprocher, même dans une petite mesure. »

Reste donc, comme solution, la réintégration viscérale dans un abdomen dont la capacité déjà réduite ne sera pas encore diminuée par l'intervention : il ne s'agit plus de clore l'éventration comme une bourse dont on serre les cordons, mais de l'obturer en quelque sorte comme par un couvercle rabattu devant elle. Pour obtenir cette couverture, diverses plasties ont été proposées : transposition du couturier, ou du droit interne, mobilisation du rebord cartilagineux costal, lambeaux, aponévrotiques libres ou pédiculés de fascia lata, greffes ostéo-périostiques, et même lames de caoutchouc, mailles d'un filet d'argent, etc... Toutes ont de sérieux inconvénients : vastes incisions, délabrements musculaires, possibilité de dévitalisation des greffes, ou élimination de la prothèse plus ou moins hétéroclite employée. D'autre part, ces interventions ne rétablissent pas le jeu normal de la sangle abdominale. Celle-ci est constituée : en avant, par les fibres verticales des grands droits et, latéralement, par les faisceaux plus ou moins rapprochés de l'horizontale des obliques et transverses, unis sur la ligne médiane par la formation fibreuse de la ligne blanche dont « l'intrication et les anastomoses sont telles qu'un

faisceau quelconque ne peut se tendre sans agir immédiatement sur tous les muscles du côté opposé » (Poncet).

Or il existe, sur place, un excellent matériel de plastie musculaire à fibres verticales, ce sont les muscles grands droits eux-mêmes qui viendront s'étaler devant la brèche ; et un plan aponévrotique résistant qui, en dedans, rétablira le raphé médian primitif, c'est la partie interne du feuillet antérieur de la gaine des droits, rabattue et suturée à celle du côté opposé.



Le procédé que nous proposons est inspiré des techniques de Gersuny (1893) et de Brenner (1908). Il en diffère cependant :

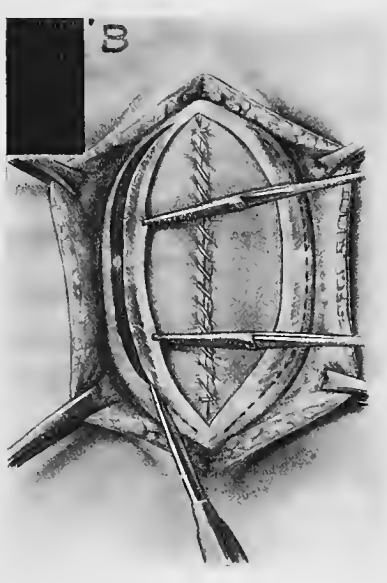



Fig. 1. — Ouverture des gaines des droits. Deux incisions longitudinales intéressent leurs feuillets antérieurs : elles sont situées à un travers de doigt en dehors du bord interne du muscle.

Gersuny incisait la gaine des droits, mais au niveau de son bord interne : de ce fait, toute la gaine se rétractait en dehors. Les sutures portaient donc directement sur les fibres musculaires. On connaît la fragilité de tels points qui déchirent presque régulièrement, ou qui vouent à l'atrophie les faisceaux ainsi enserrés.

Brenner incisait le feuillet antérieur de la gaine, pour le solidariser au côté opposé. Mais, pour faire ce rabattement, il disséquait soigneusement le lambeau interne, de dehors en dedans, le séparant entièrement du muscle : du fait de cette libération, le bord interne de celui-ci restait à distance de la ligne médiane, sans qu'il vienne se placer devant le couvercle fibreux.

Technique. — L'opération est conduite de la manière suivante : 1° *Dissection et résection du sac après libération de son contenu.* Ce temps ne présente aucune particularité. Insistons cependant sur la nécessité de conserver au maximum une étoffe péritonéale suffisante pour suturer la séreuse sans difficultés : la plastie est faite après cette suture, le « ventre fermé ».

2° *Libération des bords internes et des faces antérieures de la gaine des grands droits*, parfois rétractés très en dehors. Cette dissection doit dégager très nettement le plan aponévrotique du plan cellulo-graisseux sous-cutané, et, ce, sur une largeur de deux travers de doigt tout autour de la brèche. Au cours de ce temps, quelques vaisseaux perforants sont sectionnés entre deux ligatures.

3° *Ouverture de la gaine des droits* par deux incisions longitudinales intéressant leurs feuillets antérieurs, menées de part et d'autre de la

brèche, à un travers de doigt en dehors du bord interne du muscle (fig. 1). Cette incision rejoint en haut et en bas la ligne normale. De chaque côté, aux points où elle passe sur les intersections aponévrotiques, ces dernières sont séparées du feuillet antérieur de la gaine. Cette libération est faite strictement au niveau de l'incision : elle ne doit absolument pas s'étendre en dedans sous le lambeau interne. Il importe que celui-ci conserve toutes ses adhérences avec le bord interne du muscle. C'est là un geste fondamental, qui s'écarte du procédé de Brenner : nous allons en voir la nécessité.

4° *Suture des bords internes de l'incision aponévrotique* (fig. 2). — Des points séparés (de fils non résorbables) prennent seulement les lèvres internes des feuillets antérieurs des deux gaines des droits, en évitant avec soin de charger le tissu musculaire. On trouve parfois avantage à placer le fil supérieur et à le nouer immédiatement, puis le point inférieur, pour revenir en haut au suivant. En alternant ainsi, on gagne de proche en proche.

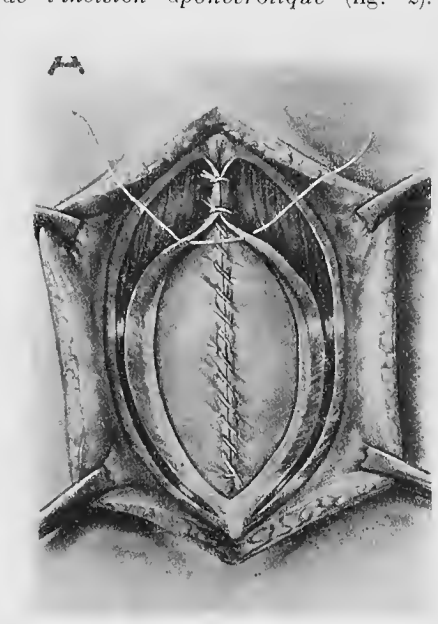


Fig. 2. — Suture des bords internes de l'incision aponévrotique, en évitant de charger le tissu musculaire. Les droits s'étalent d'eux-mêmes et viennent s'adosser sur la ligne médiane.

C'est au cours de cette suture *uniquement aponévrotique* que l'on voit se rapprocher les muscles droits. Ce mouvement ne se fait donc pas à l'aide de tractions directes par des fils transmusculaires, pas plus que par manœuvres de force sur un muscle emprisonné dans sa gaine. Bien au contraire, c'est sans aucune dissection traumatisante, et très complaisamment que les droits viennent adosser leurs bords internes par une sorte d'*auto-étalement* dont la facilité à venir recouvrir les orifices les plus vastes est vraiment remarquable.

La cure radicale est effectuée : il ne faut surtout pas, comme nous le verrons, s'efforcer de refermer les gaines des droits. Celles-ci doivent rester ouvertes (fig. 3).

5° *Suture de la peau* sur un petit drain qui sera enlevé au bout de vingt-quatre à quarante-huit heures, et dont le suintement, souvent abondant, malgré une hémostase des plus rigoureuses, démontre l'utilité.

Le lever ne sera autorisé qu'au quinzième ou vingtième jour, avec, au début, le port d'une large bande de crêpe strictement ajustée.



Indications. — 1° *Topographiques.* — Nous venons de voir l'utilisation

de cette technique pour les éventrations médianes. Ce procédé garde toute son efficacité dans la partie inférieure de la ligne blanche, bien qu'il supprime le feuillet antérieur de la gaine des droits dans une région où, au-dessous de l'arcade de Douglas, seul le fascia transversalis en constitue le feuillet postérieur. Plusieurs de nos cas ont montré la réalité de cette assertion.

Cette méthode peut également trouver emploi dans le traitement des éventrations latérales (post-appendiculaires, par exemple). On incise alors le feuillet antérieur de la gaine des droits à un travers de doigt de son *bord externe*. Les sutures solidarisent le lambeau externe de ce feuillet à la berge opposée de l'éventration. C'est la partie externe du muscle droit qui vient s'étaler devant la brèche ainsi obturée. Dans ce cas, les manœuvres doivent être très prudentes pour ne pas traumatiser les nerfs qui abordent le muscle précisément par ce bord.

2° *Etiologiques*. — Outre les éventrations post-opératoires, citons les hernies épigastriques et ombilicales avec écartement musculaire important, et les larges diastasis des enfants rachitiques ou des femmes après certaines grossesses. Dans ce dernier cas, l'ouverture du péritoine est inutile.




Fig. 3. — La suture uniquement aponévrotique a permis d'obtenir l'auto-étalement des muscles grands droits. L'opération est terminée. Le feuillet antérieur de la gaine n'est pas reconstitué; il se régénérera très vite sous forme de tissu fibreux.



On peut objecter que cette intervention supprime le feuillet antérieur de la gaine des droits. Mais nous n'avons jamais constaté, chez nos opérés, un incident quelconque qui pût être imputé à ce fait. D'autre part, cette lame aponévrotique se régénère vite, comme l'un de nous l'a vérifié expérimentalement, en 1926, lorsqu'il était assistant de G. W. Crile, à Cleveland. Plus récemment, cette constatation a été faite chez un malade réopéré pour être gastrectomisé, des années après une gastro-entérostomie qui avait entraîné une éventration. La cure de cette éventration avait été effectuée par la technique que nous préconisons. La réintervention a montré un plan fibreux parfaitement résistant, situé devant les droits.

Nous ne saurions trop insister sur la nécessité absolue de ne pas suturer cette gaine des droits, manœuvre que certains ont proposée comme un « perfectionnement » à la fin de l'intervention. Si ce geste est réalisable devant une petite éventration, il ne se justifie pas, à notre avis, puisque ces cas peu importants peuvent être traités sans ouverture de l'enveloppe

musculaire. Mais dans les grandes éventrations, cette reconstitution finale des « vagina recti » est parfaitement illogique et même très préjudiciable. Outre qu'elle est souvent quasi impossible et n'aboutit qu'à des dilacérations dues aux trop fortes tractions imposées aux fils, cette fermeture supprime tout l'avantage de l'étalement musculaire et tend à refaire une cavité abdominale rétrécie autour d'organes qui n'y ont plus place suffisante. Nous avons précisément vu les inconvénients de cette éventualité.

L'insistance avec laquelle nous avons souligné les points particuliers de cette technique ne doit pas en masquer la *simplicité*, qui est un des éléments par lesquels elle reconstitue, au meilleur prix nous semble-t-il, le jeu physiologique normal de la sangle abdominale.

M. **Jean Quénu**: J'ai écouté avec intérêt la communication de mon ami Welti, car la réparation des grosses éventrations pose un problème technique difficile.

L'incision des gaines des droits, la suture de leurs tranches internes, le rapprochement des muscles sur la ligne médiane sont connues depuis longtemps. Je ne connais pas le travail de Gersuny, mais je sais qu'Edouard Quénu recommandait ces manœuvres pour la cure des hernies ombilicales dans un article de la *Gazette médicale* en 1893, pour la cure des éventrations dans nos *Bulletins* en 1896, et que sa technique fut exposée dans la thèse de Cange en 1897.

Le point véritablement original du procédé de Welti est l'absence de suture de l'aponévrose devant les muscles. Ses expériences montrant la formation d'une lame de tissu fibreux en avant de ces muscles sont particulièrement intéressantes.

Quant au procédé qui consiste à dédoubler le muscle droit, il a, je crois, été déjà publié par un chirurgien roumain dans nos *Bulletins* aux environs de 1920 (1).

M. **Sénèque :** Je pense que dans la cure des éventrations il faut différencier les cas faciles et les cas difficiles.

Les cas faciles ce sont les éventrations sous-ombilicales chez les gens maigres et pour lesquelles on obtient en général de bons résultats opératoires.

Les cas difficiles ce sont les éventrations sus-ombilicales chez les gens gras, avec gros écart intramusculaire et pour lesquelles il ne saurait être question de suturer facilement le péritoine et d'étaler les droits, comme nous le montre M. Welti sur ses dessins. Il y a même certaines éventrations sus-ombilicales dont la cure se révèle impossible.

M. **H.-L. Rochet**: Dans les larges diastasis des grands droits xipho-ombilicaux, j'utilise depuis longtemps une technique à peu près analogue à celle de M. Welti, avec cette différence toutefois que j'y ajoute une greffe de fascia lata pour combler la large brèche qui s'étend entre les bords externes de la gaine des droits du fait du premier plan de suture aponévrotique (car j'opère à ventre fermé, sans incision du péritoine). Mais j'avais pensé jusqu'à ce jour que le renforcement par greffe aponévrotique était précaution utile.

Les faits rapportés par M. Welti montrent que le temps de la greffe

(1) Voir Daniel (de Bucarest). *Bulletins*, 1925, p. 468.

libre n'est pas indispensable. Comme lui, je suis convaincu qu'il est de mauvaise technique de faire une suture en tension excessive sur le feuillet antérieur des droits.

J'utilise également, pour les larges brèches post-opératoires d'appendicite à chaud, la plastie de fascia lata. Mais, en ce cas, un temps de suture péritonéale est le plus souvent nécessaire.

M. **P. Brocq**: Je suis de l'avis de J. Quénu, la seule partie originale du procédé de notre ami Welti c'est qu'il ne reconstitue pas la partie antérieure de la gaine du grand droit. Jusqu'ici je croyais que tous les chirurgiens en présence d'une éventration ouvraient la gaine du grand droit ; je croyais que c'était là une pratique courante. Pour ma part, j'estime qu'il faut l'ouvrir assez près du bord interne.

Dans les éventrations sous-ombilicales je rapproche les deux lèvres de l'aponévrose antérieure des grands droits ; je soutiens cette suture en passant des crins doubles prenant peau et aponévrose, et que je laisse douze à quinze jours en place.

Je croyais, je le répète, que l'ouverture de la gaine du grand droit était classique.

M. **Bréchot**: Il n'en est probablement pas parmi nous qui ne se soient servis du muscle droit, après incision de sa gaine, dans la cure des éventrations.

La réfection en un plan du péritoine est presque toujours impossible dans les éventrations importantes, en particulier chez les femmes obèses. Il faut faire un plan péritonéo-aponévrotique pour que l'aiguille et le fil trouvent un point d'appui.

M. **Sylvain Blondin**: Ce traitement chirurgical des grandes éventrations sus-ombilicales post-opératoires ou des hernies ombilicales récidivées, c'est-à-dire des cas qu'envisage mon maître M. J. Sénèque, m'a toujours semblé très difficile. La publication des observations de M. Welti me semble très importante, car il m'a paru que dans ces cas il valait mieux utiliser, plutôt que des muscles affaiblis, des lambeaux de fascia lata ou des prothèses (métalliques ou caoutchoutées).

M. **Ameline** : J'ai appris ce procédé en 1925 de mon maître Pierre Duval, qui le tenait, disait-il, d'Edouard Quénu.

M. **Fèvre**: Il faut distinguer totalement les éventrations post-opératoires, après drainage et suppuration, des éventrations spontanées de l'enfant, par insuffisance et aplasie de la ligne blanche, donnant les grandes éventrations dites de Cange, xipho-ombilicales. Ces éventrations nécessitent naturellement pour leur cure, rarement nécessaire d'ailleurs, une ouverture de la gaine des droits. Sans ouvrir le péritoine, on peut réaliser la cure de ces éventrations en suturant le segment interne des gaines incisées, ce qui refait un plan postérieur, puis en rapprochant en masse muscle et aponévrose, car le muscle isolé ne s'étale pas assez devant ces larges brèches, et coupe sous les catguts qui ne prennent que son épaisseur.

Mais une des plus étonnantes cures qu'on puisse réaliser chez l'enfant est celle des pertes de substance après ablation des fibromes diffus d'un muscle grand droit. Nous vous avons entretenus de cette affection de

l'enfant en 1939, et nous vous avons rapporté 2 observations de MM. Grisel et Longuet, en dehors de nos 2 cas personnels. Après ablation des muscles envahis, c'est d'ordinaire tout un segment du muscle et de sa gaine, et parfois du péritoine sous-jacent, qui manque dans la paroi. Or notre étonnement a été grand en constatant que la fermeture immédiate est possible en suturant les muscles larges au segment interne de la gaine du droit, et surtout en vérifiant que les résultats se maintenaient dans le temps.

Je m'excuse de ces diversions vers les pertes de substances pariétales de l'enfant, bien différentes des éventrations post-opératoires dont il était primitivement question.

M. **H. Welti** : L'incision de la gaine des droits *non suivie de la reconstitution de cette gaine en fin d'intervention* dans le traitement des volumineuses éventrations a été préconisée, en 1893, par Gersuny, dans le nº 43 du *Centralblatt für Chirurgie* du 28 octobre 1893. L'article d'E. Quénu ne parut que le 23 décembre 1893 dans la *Gazette médicale de Paris* (1). Par ailleurs, si nous considérons notre tactique comme inspirée par la méthode de Gersuny c'est que, suivant l'exemple de ce chirurgien, nous proposons de renoncer systématiquement à toute tentative de reconstitution de la gaine en fin d'intervention.

Quénu, après ouverture de la gaine des droits le long de son bord interne, établissait un premier plan de suture qui unissait la lèvre interne des deux gaines. Puis il suturait le bord interne des droits. Enfin un troisième plan de suture réunissait les bords externes de la gaine des droits. Keen en 1888, Pozzi en 1880, Storer en 1866 avaient déjà eu recours à des techniques comparables. Gersuny, le premier, montra que, dans le traitement des volumineuses éventrations, il était nécessaire de renoncer à la suture de la gaine des droits.

Comme nos schémas l'indiquent, la rétraction de la lèvre externe de l'incision aponévrotique est très grande en fin d'opération, d'autant plus grande que la brèche à recouvrir était plus importante. Dans ces circonstances, la reconstitution du feuillet antérieur de la gaine rétrécirait la sangle abdominale. Cette manœuvre aurait pour conséquence de soumettre à nouveau les sutures aux tractions latérales exercées par les muscles larges. Elle ferait perdre tout le bénéfice de l'incision de la gaine des droits. Irréalisable dans l'éventualité des larges éventrations qui font l'objet de notre communication, elle est enfin inutile car un plan fibreux se reconstitue spontanément en avant des muscles sans qu'il soit nécessaire de recourir à des greffes aponévrotiques. Ainsi notre technique permet, en dédoublant en quelque sorte la paroi abdominale, de trouver une étoffe suffisante pour recouvrir la brèche de l'éventration. Le procédé de Quénu et ses variantes avaient au contraire pour but de faciliter la reconstitution anatomique et en trois plans de la paroi.

Des voussures anormales des muscles droits, dans les semaines qui suivent l'intervention, ont cependant été signalées par Brenner et ses élèves, mais elles semblent être la conséquence d'un traumatisme opératoire des nerfs des muscles. En effet, lorsque la brèche de l'éven-

(1) La technique utilisée par Daniel et mentionnée par J. Quénu est complètement différente de celle que nous préconisons. Daniel y a d'ailleurs eu recours dans un cas très particulier de rupture traumatique du muscle droit.

tration est particulièrement étendue, au cours de l'étalement des droits, certains de leurs vaisseaux sont susceptibles de se rompre par suite d'une élongation excessive. Si, dans ces circonstances les vaisseaux rompus ne sont pas liés avec soin, les nerfs qui les accompagnent risquent d'être traumatisés. Pour éviter cet incident, en cas de très volumineuses éventrations, il est avantageux d'inciser la gaine du droit un peu plus à distance du bord du muscle. Ainsi lors du rabattement de la lèvre fibreuse, l'étoffe aponévrotique est suffisante pour éviter un étalement excessif du droit.

Le procédé que nous décrivons nous a été particulièrement utile pour le traitement des éventrations sus-ombilicales et dans cette éventualité le feuillet profond de la gaine vient recouvrir, avec le muscle droit, la brèche de l'éventration. Pour les éventrations sous-ombilicales, au-dessous de l'arcade de Douglas, ce feuillet profond n'existe plus : la méthode n'en donne pas moins d'excellents résultats.

Enfin, à condition de ménager, au cours de la résection du sac, l'étoffe péritonéale ainsi que le tissu cicatriciel qui s'est développé au voisinage de l'orifice d'éventration — Clavel et Colson ont insisté récemment sur ce détail — la suture du péritoine est, dans la majorité des cas, facile. Si la réfection du plan péritonéal s'avérait impossible, l'auto-étalement des droits, après incision de leur gaine, n'en permettrait pas moins de recouvrir d'une manière satisfaisante la brèche de l'éventration.

Nous n'avons nullement eu l'idée de faire une œuvre originale. Nous sommes simplement proposé de rapporter une tactique opératoire applicable aux trois larges éventrations et dont l'un de nous a pu apprécier, depuis dix ans, les nombreux avantages.

---

## ERRATUM

Lire *Mémoires de l'Académie de Chirurgie*, **67**, n^os 24 et 25, p. 692, 14^e ligne, *Journal de Médecine et de Chirurgie pratiques* à la place de *Revue médicale française.*

---

## VACANCES DE L'ACADÉMIE

La dernière séance de l'année 1941 est fixée au ***mercredi 17 décembre 1941***.

La séance de rentrée aura lieu le ***14 janvier 1942.***

---

*Le secrétaire annuel* : M. G. Rouhier

Imprimé par l'Anc^ne Imp^ie de la Cour d'Appel, A. Maretheux, 1, r. Cassette, à Paris (France)

# MEMOIRES DE L'ACADÉMIE DE CHIRURGIE


**Séance du 26 Novembre 1941.**

*Présidence de* M. PAUL MATHIEU, *président.*

## *PREMIÈRE SÉANCE*

### PROCÈS-VERBAL

La rédaction du procès-verbal de la précédente séance est mise aux voix et adoptée.

### CORRESPONDANCE

La correspondance comprend :

1° Les journaux et publications périodiques de la semaine.

2° Des lettres de MM. OBERLIN, AMELINE, OUDARD s'excusant de ne pouvoir assister à la séance.

3° Un travail de Christian ROCHER (Bordeaux), intitulé : *L'enclouage radioscopique du col du fémur.*
M. Alain MOUCHET, rapporteur.

---

### NÉCROLOGIE

**Décès de M. Raoul Baudet, membre titulaire.**

**Allocution du Président.**

Nous avons été douloureusement surpris d'apprendre qu'une courte et banale maladie avait rapidement emporté notre collègue Baudet, dont nous admirions jusqu'à ces derniers jours la remarquable activité.

Raoul-Pierre Baudet naquit à Cadillac-sur-Garonne, il y a un peu plus de soixante-dix-sept ans. Il avait, de sa Gironde d'origine, gardé, outre un léger et agréable accent, une forte empreinte personnelle. Il possédait, en effet, les qualités de pondération et de calme enthousiasme, l'amour du travail qui caractérisent les hommes de ce beau pays, où il avait vécu longtemps. Il avait commencé ses études médicales à Bordeaux, où il fut nommé premier au concours de l'internat en 1888. Arrivé tard à Paris, il fut de suite reçu premier à l'externat puis devint interne des Hôpitaux de Paris en 1893. Son internat fut brillant puisque, en 1896, il obtint la



Publication périodique bimensuelle.

médaille d'or. Chef de clinique à la Faculté, il fut nommé, en 1905, chirurgien des Hôpitaux. A partir de ce moment il fut l'assistant de Picqué à Lariboisière, puis chef de service successivement à Saint-Louis puis à l'hôpital Bichat jusqu'en 1927.

Telle fut la carrière hospitalière de Raoul Baudet. Il était très érudit en pathologie chirurgicale, excellent clinicien, chirurgien adroit. Nommé aux Hôpitaux, il fut amené par les circonstances à se consacrer presque exclusivement à la pratique de la chirurgie plutôt qu'aux recherches et à l'enseignement. Il a beaucoup opéré, tant à l'hôpital que dans sa clientèle privée. Cependant, dans les premières années qui suivirent son passage dans l'internat des Hôpitaux de Paris, il avait publié d'importants mémoires qui permettaient de présager une autre tournure de son activité : sa thèse sur *le mal perforant buccal*, son étude, toujours classique, faite en collaboration avec son maître Edouard Quénu sur l'*extirpation du rectum cancéreux par la périnéotomie prérectale*, sont des ouvrages qui seront toujours consultés et qui contribueront à maintenir le souvenir de Raoul Baudet parmi nous.

Notre Collègue semblait se confiner dans son labeur chirurgical ; mais il avait de nombreux et fidèles amis parmi ses collègues et parmi ceux qu'il avait guéris. Il dut à certaines de ses relations de devenir conférencier à l'Université des Annales, et il fut, dans ce rôle, très apprécié chaque fois qu'il prit la parole devant le grand public pour vulgariser les beaux côtés de notre profession.

Nommé membre de l'Académie de Chirurgie en 1914, si Raoul Baudet n'a pas beaucoup fréquenté nos séances, durant ces dernières années, il avait antérieurement apporté à notre tribune de belles observations où il démontrait son habileté d'opérateur, ses qualités de clinicien averti.

Français de vieille souche, il avait avec simplicité, mais sans restriction, fait son devoir lorsque notre pays eut besoin de ses services. Engagé volontaire dans la Grande Guerre, il la termina comme médecin-major de 1re classe, et fut à titre militaire nommé chevalier, puis officier de la Légion d'honneur.

Il n'était pas indifférent à des œuvres de philantropie éclairée, mais toujours sans ostentation. La plupart d'entre nous ne savaient pas qu'il était Président-fondateur de la Fédération des Sociétés féminines sportives en France et Président de l'Œuvre des Maisons claires, fondée en 1917 pour recueillir à la campagne des enfants pauvres et débiles.

Raoul Baudet n'était donc pas seulement un chirurgien, il consacrait à des œuvres sociales quelques heures de ses occupations pourtant absorbantes. Jusqu'à la dernière minute il a travaillé, et toute sa vie a été en somme un grand labeur. Bien des malades lui ont dû le retour à la santé ou l'apaisement de leurs douleurs. Leur gratitude et leurs regrets sont aujourd'hui présents parmi nous.

Au nom de l'Académie de Chirurgie, j'exprime nos sincères condoléances à Madame Baudet, à Mademoiselle Baudet et j'adresse à notre collègue, actif et bienfaisant chirurgien, notre dernier adieu.

La séance est levée en signe de deuil.

---

### DEUXIÈME SÉANCE

## A PROPOS DU PROCÈS-VERBAL

### *A propos de la communication de M. Welti sur la cure des éventrations post-opératoires par auto-étalement des muscles grands droits, après incision du feuillet antérieur de leur gaine,*

par M. **Küss**.

A propos de l'intéressante communication de mon ami Welti, à la dernière séance de l'Académie, j'aimerais m'associer aux justes remarques qu'ont faites MM. Lenormant, Quénu et Brocq et faire quelques observations personnelles qui porteront sur trois points :

1° Sans vouloir discuter de la priorité d'Edouard Quénu ou de Gersuny en ce qui concerne la suture sur la ligne médiane du bord interne des droits dans la cure radicale des éventrations, je tiens à spécifier que, dès 1907, et sa pratique était très antérieure à cette date, j'ai vu constamment Edouard Quénu, non seulement dans les cures radicales d'éventration médiane, mais encore chez les femmes grasses, après laparotomie, recourir systématiquement à la suture des bords internes des droits. Depuis cette date, et, en ayant constaté les excellents effets, j'ai toujours systématiquement eu recours à la suture du bord interne des droits dans les cures radicales d'éventrations médianes et encore à la suite de simples laparotomies, toujours chez les femmes grasses, chez les ptosiques à mauvaise paroi et à muscles droits écartés, et souvent même chez des femmes où, pour une raison ou une autre, femmes toussant par exemple, je voulais obtenir une bonne paroi, à plans anatomiques bien reconstitués et solides.

Il faut pratiquer la suture du bord interne des droits en ne chargeant que le muscle lui-même avec l'aiguille de Reverdin courbe et un gros catgut résorbable. Il faut rapprocher jusqu'au contact les fibres musculaires en évitant, en nouant le catgut, de serrer trop fort et partant de couper le muscle. Ce rapprochement jusqu'au contact des bords internes des muscles droits n'a aucun inconvénient anatomique, il n'empêche nullement — et j'ai eu maintes fois l'occasion de le vérifier chez des malades déjà opérées en réintervenant pour de tout autres indications opératoires que leurs éventrations bien radicalement guéries — il n'empêche nullement la formation d'un septum sagittal médian, solide. En employant, en effet, du gros catgut *non chromé*, ultérieurement, et du fait même de leur contraction, les muscles reprennent du jeu, se libèrent l'un de l'autre et permettent la formation entre leurs bords internes du septum sagittal constituant la partie profonde de la ligne blanche.

Ce rapprochement opératoire du bord interne des droits a donc surtout pour but de remettre en bonne place et en place normale des droits plus ou moins écartés et aussi d'empêcher, par leur affrontement exact, la saillie de petits pelotons adipeux dépendant du *fascia propria* du péritoine, faisant hernie et qui, s'insinuant entre les droits et faisant fonction de

lipomes pré-herniaires, prépareraient la voie, selon leur étendue, à des hernies de la ligne blanche ou à une nouvelle éventration.

2° Je suis d'accord avec les orateurs qui ont pris la parole à la suite de la communication de M. Welti pour noter que s'il est souvent possible et facile de faire, en suturant une paroi abdominale, un plan péritonéal isolé, il est aussi bien souvent impossible, même dans la suture sous-ombilicale, de réaliser ce plan, de façon parfaite et solide et sans faire des trous au péritoine si l'on ne renforce ce plan péritonéal en chargeant avec le péritoine proprement dit la paroi postérieure de la gaine des droits. En ce qui concerne la suture sus-ombilicale, prendre appui sur cette paroi postérieure est une nécessité absolue si l'on veut avoir une réunion péritonéale effective et non symbolique.

3° Dans les cures radicales d'éventration très étendue en largeur, dans « les ventres en feuille de trèfle », il est évident qu'il faut aller systématiquement chercher la partie interne de la gaine des droits et l'ouvrir pour avoir les droits et pouvoir les suturer l'un à l'autre. Je ne vois pas la nécessité de conserver, comme M. Welti le fait, une bande interne de la paroi antérieure de la gaine. Je préfère ouvrir la gaine sur son bord interne. Du reste, dans la reconstitution de la paroi abdominale après simple laparotomie, il faut avouer que, dans la plupart des cas, le chirurgien a ouvert l'une ou l'autre de ces gaines des droits et sur une étendue plus ou moins considérable. En règle générale, on pratiquera le rapprochement et la suture au gros catgut non chromé du bord interne des muscles droits ainsi mis à découvert, on suturera au contraire au catgut chromé ou au crin de Florence la paroi musculo-tendineuse dans la partie ou les parties où le bistouri, rigoureusement médian, a pu passer strictement entre les gaines des droits sans les ouvrir.

4° Mais, là où je me sépare nettement de la façon de faire de M. Welti, c'est qu'en tous les cas je tiens pour essentielle, pour capitale, la nécessité de suturer soigneusement et avec un matériel de ligature non résorbable ou lentement résorbable la paroi antérieure de la gaine des droits.

M. Welti nous a montré dans de beaux schémas, à la suite de son intéressante communication, des muscles droits laissés très largement à découvert sur leurs faces antérieures ; il ne reconstitue pas, en effet, il ne suture pas les lèvres du feuillet antérieur de leur gaine qu'il a fendue pour luxer pour ainsi dire les droits et les pouvoir rapprocher. Une « *nouvelle aponévrose* », c'est le terme même employé par M. Welti, se formerait ultérieurement et reconstituerait une gaine *ad hoc* à chaque droit. Pour ma part, je suis porté à croire que cette nouvelle paroi antérieure de la gaine des droits, qui ne peut être formée que de tissu conjonctif cicatriciel, n'a pas grande valeur physiologique et ne vaut pas l'ancienne. Je m'explique : il ne faut pas oublier que ce n'est que par un vice de langage que l'on parle d'*aponévrose* en parlant de la paroi antérieure de la gaine des droits. Il s'agit, comme chacun sait, de tout ou partie des tendons des muscles grand oblique, petit oblique et transverse qui, pour former des lames tendineuses, n'en sont et n'en restent pas moins des tendons soumis aux lois physiologiques qui régissent l'action des muscles et des tendons, lois *qui sont unes* et ne diffèrent en rien selon qu'elles s'appliquent aux muscles biceps, par exemple, ou aux muscles larges de l'abdomen. De même que je n'aurai jamais l'idée, si j'ai affaire à une rupture du tendon du long biceps, de prétendre assurer le

maximum de rendement du chef interne de ce muscle, en laissant les choses en l'état et en ne réinserant pas le tendon à la partie supérieure de la glène de l'omoplate et, si je ne puis y parvenir, en ne l'arrimant pas solidement au plus près, c'est-à-dire aux ligaments voisins coraco-huméral et gléno-huméral supérieur, de même je continuerai à m'efforcer à redonner aux *lames tendineuses* qui forment la paroi antérieure de la gaine des droits toute leur puissance en rétablissant leurs insertions terminales normales, en les suturant sur la ligne médiane l'une à l'autre pour reconstituer une ligne blanche tendineuse. Pour que la contraction, la tonicité d'un muscle ait son plein effet, il vaut mieux, à mon sens, maintenir l'écart normal de ces insertions qu'écarter anormalement celles-ci, ce que M. Welti fait sans contestation possible en ne rapprochant pas et en ne suturant pas des lames tendineuses sectionnées et dont l'écart ne sera comblé que par du tissu cicatriciel de comblement, tissu qui est sujet à la distension secondaire. Pour le reste, je m'associe, encore une fois, à ce qu'ont déjà et fort bien dit, à la dernière séance, nos collègues MM. Lenormant, Jean Quénu et Brocq.

## *A propos des plaies du rectum,*

par M. **Auvray**.

A propos de l'intéressante communication de Jean Quénu dans la dernière séance, je voudrais rappeler que j'ai publié dans le *Bulletin* de la Société le 20 février 1918, p. 356, une étude basée sur l'analyse de quatre observations de plaies sous-péritonéales du rectum que j'avais eu l'occasion de traiter depuis le début de la guerre. Ces plaies n'intéressaient pas la région anale, mais la région de l'ampoule ; aucune d'elles n'atteignait d'autres viscères pelviens, en particulier la vessie ; le rectum était seul atteint, mais toutes ces plaies s'accompagnaient de lésions graves du squelette sacro-coccygien.

Aucune de ces plaies n'a été observée par moi dans les heures qui ont suivi la blessure ; deux d'entre elles étaient cependant de date assez récente (dix jours et douze jours) ; la troisième remontait à trois mois ; la quatrième était de date très ancienne. Il y avait issue abondante de gaz et de matières par la plaie extérieure située dans la région sacrée. On trouvera dans le *Bulletin* de 1918 l'analyse détaillée de mes 4 cas. J'ai pratiqué chez les 4 blessés la même opération ; j'ai simplement transformé la plaie irrégulière, anfractueuse, encombrée de tissus osseux et cellulaire sphacélés dans les plaies récentes en une plaie nette dont le fond était largement exposé et pouvait être pansé à plat. *Aucune suture n'a pu être placée sur les orifices de perforation rectale,* elle n'eût pas tenu sur les tissus friables. Je me suis donc contenté, en faisant la plaie aussi nette que possible, en libérant la perforation rectale de tout ce qui pouvait empêcher le rapprochement des bords de l'orifice, de favoriser purement et simplement le travail de réparation spontanée de la nature. Pendant les jours qui ont suivi l'opération, ce qui est très important, le blessé a été maintenu dans le décubitus ventral et constipé. Dans 3 cas, les cas les plus récents, sur 4, la guérison complète a été obtenue en une dizaine de jours environ, bien que la plaie rectale fût assez large ;

chez un des opérés elle admettait l'index. Ces faits m'ont quelque peu surpris, car je ne supposais pas que des perforations intestinales aussi larges soient susceptibles d'une guérison spontanée et aussi rapide ; l'expérience que nous pouvions avoir des plaies du rectum dans la vie civile était du reste assez réduite. Il est bien entendu, que *dans aucun des cas précités je n'ai eu recours à l'anus contre nature de dérivation.* Il n'est pas douteux que les cas qui évoluent le plus facilement vers la guérison spontanée sont ceux de date récente ; chez mon quatrième opéré, la blessure était de date très ancienne (dix-sept mois) ; les tissus, qui entouraient la fistule rectale, étaient très épais, très calleux ; ils avaient peu de vitalité ; ils ne permettaient pas l'affaissement du rectum ; ils maintenaient l'orifice intestinal béant et le rectum collé au squelette ; enfin, il avait été impossible de constiper ce blessé pendant plusieurs jours. C'est pour toutes ces raisons associées que la guérison n'avait pu être obtenue. J'ai su, plus tard, que ce blessé avait été évacué sur Pau, dans le service du Dr Vitrac qui, à plusieurs reprises, avait tenté d'obtenir la cicatrisation par des sutures, sans jamais y réussir. La fistule toutefois avait diminué de volume, mais elle demeurait incontinente.

J'ai tenu à rappeler ces faits, que j'apportais à la tribune de cette Société le 20 février 1918, parce qu'ils semblent avoir été un peu oubliés. Il paraît acquis *qu'un nombre assez élevé de plaies rectales,* surtout lorsqu'elles sont de date récente et que les dimensions de la perforation ne sont pas trop grandes, *a une évolution naturelle vers la guérison spontanée.* Mocquot, qui, dans sa communication de 1918, parlait de cas traités dans les heures qui avaient suivi la blessure, insistait déjà sur la guérison possible des plaies non suturées, mais exposées par un large débridement.

## *A propos des plaies du rectum,*

par M. **Cadenat.**

A propos de la communication de M. Jean Quénu, je me permets de rappeler qu'en mai 1915 (1) mon maître Hartmann a rapporté à la Société de Chirurgie un travail concernant des blessés ayant des plaies périnéales ou fessières en communication avec l'urètre et le rectum. Je conseillais dès ce moment en complément du traitement local, une dérivation vésicale et colique pour éviter que la plaie ne soit souillée en permanence par les matières et par l'urine.

Sur 3 blessés, vus en septembre 1914, 2 seulement subirent cette dérivation précoce et guérirent ; le troisième, vu six semaines après la blessure et qui n'avait pas été dérivé, succomba. Je n'en conclus pas que la dérivation soit nécessaire à la guérison, il y a tant d'autres facteurs surajoutés (largeur de la brèche rectale, profondeur de la blessure, fractures associées, etc.), mais elle l'abrège, elle simplifie les pansements et donne au blessé un confort qu'ils ignorent lorsqu'ils baignent dans leurs déjections.

(1) *Bull. et Mém. de la Soc. de Chir.*, **41**, n° 1, 1915, p. 1142.

---

## RAPPORTS

### *Corps étranger du duodénum. Ablation. Guérison,*

par M. **Henri Loussot.**

Rapport de M. Marcel Fèvre.

Le D^r^ H. Loussot nous a envoyé une observation de corps étranger du duodénum, accompagnée d'un dessin que je vous communique. Voici les termes de son exposé :

Observation. — Le 13 juillet, vers 13 heures, le Dr Dosser amenait à ma clinique une petite fille de six mois, A... N..., qui, d'après ses parents, venait d'avaler une broche. La radioscopie montre l'objet dans l'estomac lors d'un premier examen. Vers 18 heures, nouvel examen sous écran : la broche est nettement à droite de la ligne médiane, au-dessus de l'ombilic. Un peu de baryte permet d'affirmer qu'elle se trouve dans le duodénum, en position verticale, ouverte, pointe en haut, donc dans la 2e portion. Nous espérons que la migration va continuer et chaque jour nous jetons un coup d'œil radioscopique. Mais la situation du corps étranger demeure la même ; il est certainement fixé. De queues d'asperges, il n'en est pas question. Le cinquième jour nous décidons d'intervenir (aide, Dr Dosser ; anesthésie générale au chloroforme) : « Laparotomie médiane sus-ombilicale de 5 centimètres. De la main gauche, à bout de doigts, j'explore la région duodénale, découvre l'objet dans la position prévue, et arrive à le fixer entre le pouce et l'index, tandis que l'aide s'efforce d'empêcher l'éviscération. Un clamp souple retient l'anse un instant tandis que j enlève mes gants pour aller plus vite. Petite incision transversale sur la partie haute du corps de la broche. A l'aide d'une pince de Péan je l'enlève facilement, la pointe basculant sans déchirer. Sutures transversales totales, au sertix catgut 00, puis séro-séreuses, au fil de lin fin. Fermeture de la paroi en deux plans (catgut n° 1 et crins) sans drainage. Sérum glucosé. Ascension thermique le soir même à 39° : un moment d'émotion, puis chute régulière de la température dans les jours suivants. On enlève les fils au dixième jour. Guérison. »

L'opération de M. Loussot a été suivie de succès, nous n'avons donc qu'à le féliciter de son action. Elle était justifiée d'ailleurs puisque la thèse de Paziaud (Paris, 1933), qui a utilisé en particulier les observations du professeur Ombrédanne et les nôtres, admet que : « Si à l'examen radioscopique l'épingle paraît fixée, il ne faudra pas attendre plus de quatre jours pour intervenir, même en l'absence de signes d'intolérance. » L'intervention est indiquée en effet pour les corps étrangers du duodénum, soit en présence du moindre signe d'intolérance, soit devant un séjour prolongé du corps étranger dans le duodénum. Il nous semble que pour les corps étrangers du duodénum il convient de distinguer non seulement la nature du corps étranger (épingle ou broche, à ressort, sans ressort, corps allongé, corps mousse), mais encore du mode de fixation : certains corps étrangers se fixent par embrochement dans la paroi duodénale, d'autres par enclavement simple. Par suite de leurs dimensions, il ne peuvent franchir les coudures duodénales. Dans le cas du Dr Loussot, la pointe était à la traîne de la broche, moins menaçante qu'en position première, comme un dard ou un rostre, et elle ne perforait pas la tunique duodénale lors de l'intervention. Les enclavements duodénaux, surtout pour les corps peu traumatisants, méritent un triple essai thérapeutique :

1° l'administration de fibres cellulosiques ; 2° la position ventrale ; 3° la médication antispasmodique (injection d'atropine). Cette triplette thérapeutique nous a donné deux succès dans les heures suivant le traitement pour des corps étrangers arrêtés respectivement depuis deux ou quatre jours dans le duodénum. Dans ces cas il ne s'agissait pas d'épingles, mais de barrettes de cheveux, corps moins offensants, bien qu'une extrémité présente une vilaine arête métallique tranchante. Une de ces barrettes est sortie sans la traîne classique de fibres cellulosiques. La question se pose de savoir quel est l'élément utile de la triple thérapeutique prescrite. Est-ce l'administration de fibres de queues d'asperges, de céleri, ou plus simplement de robes de poireaux ? Pas toujours, car cette administration n'est pas toujours possible chez les bébés. La position ventrale favorise d'une manière générale la traversée duodénale. Mais nous nous demandons si ces blocages ne sont pas dus en partie au spasme duodénal se surajoutant à l'action mécanique, ce qui expliquerait l'action de l'atropine. Dans nos deux cas de barrettes fixées depuis deux et quatre jours, l'une chez une fille de médecin, l'autre chez une nièce de médecin, nous n'avons pas osé dissocier les temps thérapeutiques, et nous ne savons pas quel fut l'élément dominant du succès. Vous excuserez ma digression sur les barrettes en concevant la joie des parents qui, craignant une intervention nécessaire, ont pu constater le déblocage et la migration du corps étranger dès le premier examen radiologique suivant la thérapeutique indiquée.

Sur l'extraction même des corps étrangers du duodénum rappelons d'abord qu'elle n'est pas toujours nécessaire, que notre maître M. Victor Veau a pu fermer une épingle et la laisser continuer son trajet digestif, que d'autres ont pu repousser jusque dans le grêle un corps étranger enclavé dans le duodénum, et que des chirurgiens judicieux ont réussi à refouler dans l'estomac certains corps haut situés dans le duodénum, pour les enlever avec plus de sécurité, au niveau d'un organe plus superficiel et de parois épaisses. Lorsque ces manœuvres sont impossibles, force est d'ouvrir le duodénum. Deux principes doivent présider à cette ouverture : il faut l'exécuter aussi loin que possible du pédicule hépatique, du carrefour pancréato-biliaire, il faut la réduire au minimum. Faire perforer à la pointe la paroi intestinale, tirer avec une pince sur cette pointe, placer deux fils de part et d'autre du petit cône ainsi soulevé, puis au bistouri au contact de l'épingle, ouvrir juste assez pour dégager le corps étranger, telle est la technique recommandée par le professeur Ombrédanne. M. Loussot semble avoir utilisé une incision un peu plus large; qu'importe, puisqu'il a réussi. Nous devons donc le féliciter de son succès, et nous vous proposons de le remercier de nous avoir envoyé son observation.

M. **Küss** : Je voudrais rappeler, à propos de l'observation de M. Loussot que vient de rapporter mon ami M. Fèvre, une observation de corps étranger du duodénum, à peu près analogue, que je vous ai apportée ici même, à la séance du 30 janvier 1929 et qui est parue dans les *Bulletins* et *Mémoires* de notre Compagnie, **55**, n° 5, 6 février 1929, p. 240-241, avec 1 radiographie.

Je vous ai présenté, à cette séance : 1° le malade opéré par moi treize jours auparavant ; 2° le clou à extrémité très pointue, long de 6 centimètres que j'avais retiré non du duodénum où les radiographies l'avaient

montré fixé dans la 4e portion, mais de la partie toute initiale du jéjunum où mes manœuvres l'avaient fait progresser ; 3° la radiographie montrant le clou dans la 4e portion du duodénum. L'extrémité du clou semblait perforer la paroi inférieure de celle-ci.

Cette observation, je l'ai publiée quelques années avant la communication retentissante de mon maître, M. le professeur Ombrédanne sur l'emploi des queues d'asperge. Je la rappelle aujourd'hui parce que ma conduite fut exactement la même que celle de M. Loussot : incision intestinale juste suffisante pour permettre de donner passage à la tête du clou ; fermeture de l'incision intestinale par un double surjet à la Lambert au fil de lin. Suites opératoires des plus simples puisque je vous présentais le malade entièrement guéri moins de treize jours après mon intervention.

M. **Cadenat**: Pour l'extraction de ces corps étrangers chez les tout-petits, on parle toujours d'asperges, poireaux ou autres légumes. J'ai utilisé avec succès chez un nourrisson des flammèches de coton hydrophile trempés dans du lait. L'enfant les accepte avec plus d'enthousiasme que tout le reste, et dans le cas particulier l'épingle de bavoir, pourtant mal engagée dans le duodénum, sortit dès le lendemain, transformée en un véritable cocon.

M. **H. Mondor**: Les queues d'asperges ne sont pas toujours anodines. J'ai vu un cas d'occlusion intestinale, par un amas cellulosique due à l'ingestion, sans doute vorace, d'asperges, chez un homme qui disait ne pas savoir distinguer leur meilleur segment.

M. **Fèvre**: Je remercie M. Küss de nous avoir rappelé son observation. Mon maître, M. Cadenat, préconise l'absorption de coton pour enrober les corps étrangers. Cette méthode est signalée dans les livres et certaines thèses. Certains ont accusé le coton de gonfler anormalement dans le tube digestif et de déterminer des occlusions. J'ignore si ce reproche est exact, et je ne connais aucune observation française d'occlusion par coton chez le nourrisson.

La remarque de M. Mondor m'a causé le plus vif plaisir. En effet, il nous arrive, dans nos leçons sur les corps étrangers du tube digestif, d'honnir la cellulose et les queues d'asperges, causes d'occlusions alimentaires, et, quelques minutes plus tard, d'en vanter les bons effets pour enrober les corps étrangers menaçants du tube digestif chez les nourrissons. Il importe donc de doser judicieusement la quantité de fibres de queues d'asperges ou de poireaux à faire absorber.

## *A propos de deux cas de tétanos « post-abortum »,*

par M. **Poilleux.**

Rapport de M. J. Gatellier.

Le Dr Poilleux, chirurgien résident de l'hôpital Marmottan, nous a adressé 2 observations de tétanos *post abortum.* Cette complication de l'avortement criminel n'est pas aussi rare que le disent certains auteurs puisque, depuis le travail d'Auvray et Frantz, en 1926, Denoix et H. Lenor-

mant dans un article récent de *La Presse Médicale* de juillet 1941 ont pu relever dans la littérature 20 nouvelles observations.

Voici brièvement résumées ces 2 observations :

Observation I. — Mlle T..., âgée de vingt et un ans, est admise d'urgence à l'hôpital Marmottan le 8 juin 1941 pour tétanos généralisé. Huit jours auparavant la malade, qui avait un retard de règles de quelques jours, se fait une injection intra-utérine avec, dit-elle, une solution de Dakin.

Le 6 juin, apparaissent : trismus, dysphagie.

Le 8 juin, les contractures se généralisent et même des crises paroxystiques se sont déclenchées.

A l'examen : trismus intense rendant la parole difficile et toute absorption de liquide impossible. Contracture généralisée ayant atteint les muscles paravertébraux, créant l'attitude classique en opistothonos. Dysphagie légère, pas de dyspnée ni de cyanose. Les crises cloniques sont espacées, mais l'examen en déclenche une pendant laquelle la malade prend l'aspect sardonique. Le pouls est à 100, la température à 39°.

*Traitement.* On fait immédiatement 80.000 unités de sérum antitétanique (30.000 par voie intraveineuse et 50.000 par voie sous-cutanée). Une demi-heure après, on pratique sous anesthésie générale au Narconumal une hystérectomie subtotale par voie abdominale.

A l'examen de la pièce, on trouve sur la paroi postérieure de la cavité utérine, près du fond, une zone sphacélée en surface. Un prélèvement est effectué à ce niveau pour examen histo-bactériologique.

Pendant l'intervention, les contractures ont persisté, mais aucune crise n'a été notée. La malade, ramenée dans son lit, se réveille une heure après. A ce moment, le trismus paraît moins intense, la respiration est normale. On prescrit une nouvelle injection de 50 c. c. de sérum antitétanique et un lavement de 4 grammes de chloral. Une heure plus tard, soit deux heures après l'intervention, la malade meurt brusquement pendant une courte absence de l'infirmière.

*L'examen bactériologique* n'a pas permis de mettre en évidence le bacille de Nicolaïer.

L'examen histologique a montré : « Des cellules déciduales enchâssées dans la paroi de l'utérus. Une forte nécrose en surface dans la region sphacélée. » Il n'a pas été possible de mettre en évidence des bacilles ou des spores tétaniques.

Obs. II. — Mlle L..., âgée de trente ans, est admise d'urgence à l'hôpital franco-musulman de Bobigny le 2 juillet 1941 pour tétanos généralisé. Trois semaines auparavant, avortement provoqué par racine de persil ; deux jours avant l'admission, apparition de trismus et de raideur de la nuque.

A l'entrée, le trismus et la raideur de la nuque sont considérables, l'attitude en opisthotonos est très nette, par contre il n'y a aucune contracture des membres. Il n'y a ni dysphagie ni dyspnée. Le pouls est à 100, la température à 38°. Localement l'utérus est légèrement augmenté de volume et on note quelques pertes séro-sanguinolentes.

*Traitement.* On fait sous anesthésie générale au Narconumal une injection de 12.000 unités de sérum antitétanique intrarachidien et on pratique une hystérectomie subtotale par voie abdominale. Après l'intervention, la malade reçoit 26.000 unités de sérum par voie veineuse et 119.000 par voie sous-cutanée. Dans les vingt-quatre heures, elle reçoit en outre 4 lavements de 4 grammes de chloral et 2 injections de 1 centigramme de morphine.

Le 3 juillet, la contracture est toujours aussi intense, bien qu'il n'y ait aucune crise paroxystique. On fait à la malade 292.000 unités de sérum réparties comme suit : 12.000 par voie intrarachidienne, 20.000 par voie veineuse et 260.000 par voie sous-cutanée. En outre, 3 lavements de 6 grammes de chloral et 2 injections de 1 centigramme de morphine.

Le 4 juillet, aucune amélioration. La malade reçoit 295.000 unités de sérum dont 15.000 par voie intrarachidienne sous chloroforme. Le soir, malgré un pouls à 140 et une température à 39°, on a l'impression d'une légère détente des contractures.

Le 5 juillet, l'amélioration est plus nette. On injecte à la malade 320.000 unités

de sérum dont 15.000 par voie intrarachidienne. Le soir cependant les contractures réapparaissent.

Le 6 juillet, la contracture et le trismus sont devenus aussi intenses que le premier jour. La malade reçoit 220.000 unités dont 15.000 par voie rachidienne ; 4 grammes de chloral en lavements et à la fin de la journée on pratique une infiltration du sympathique cervical. Le trismus s'accentue, quelques crises de dyspnée apparaissent.

Le 7 juillet, l'état général s'est aggravé, la température atteint 41°, le pouls est incomptable, les contractures se généralisent, la malade entre dans un état subcomateux. Elle meurt à 16 heures sans avoir repris connaissance.

*L'examen bactériologique* du prélèvement, fait au niveau de la cavité utérine, n'a pas permis de mettre en évidence le bacille de Nicolaïer.

*L'examen histologique* (Dr Caillaux) montre la présence de deux placentas maternel et fœtal, entre les deux un gros foyer microscopique d'infection avec polynucléaires et macrophages.

L'aspect clinique de ces 2 malades n'est pas identique, on ne peut cependant pas dire que l'une a fait un tétanos splanchnique et l'autre un tétanos banal. Denoix et H. Lenormant font très justement remarquer que le tétanos *post abortum* ne constitue ni par son aspect, ni par sa pathogénie une forme spéciale de cette affection. Il s'agit toujours, quelle qu'en soit l'allure clinique, d'un tétanos descendant généralisé.

La particularité du tétanos utérin *c'est sa gravité.* Auvray et Frantz, en 1926, trouvaient une mortalité de 85,36 p. 100; Kentmann, en Allemagne, 93 p. 100. Sur les 24 observations que réunissent Denoix et H. Lenormant, il y a 18 morts pour 6 guérisons. Poilleux sur 2 cas, 2 décès.

Denoix et Lenormant pensent que cette gravité est liée à deux facteurs : d'une part la pénétration toxique massive au niveau de la plaie utérine, et d'autre part au fait que le foyer utérin est le plus souvent le siège d'une infection polymorphe aggravant considérablement l'intoxication générale de l'organisme. Le premier facteur paraît discutable à Poilleux qui a été frappé du peu d'importance de la plaie utérine dans ses observations et qui a recherché dans les cas publiés quel était l'état macroscopique de la cavité utérine. Le plus souvent il n'en est pas fait mention, mais quand cette description est faite on remarque que l'utérus est peu altéré. Le plus souvent aussi il s'agit d'avortements provoqués tout au début de la grossesse, c'est-à-dire au moment ou la plaie utérine est encore très petite.

Je ne suivrai pas Poilleux dans cette argumentation, car dans les tétanos traumatiques ordinaires nous savons parfaitement que la porte d'entrée du bacille peut être des moins importantes, avec pénétration toxique massive.

Le deuxième facteur est certainement plus important ; dans l'observation de Turries Chosson et Sansot la culture d'un prélèvement montra des bacilles sporogènes et perfringens en plus des bacilles tétaniques. Dans une observation de Denoix et Lenormant et dans une des nôtres l'examen histologique a pu mettre en évidence des lésions utérines de type toxique d'origine microbienne. Récemment Abel et ses collaborateurs ont insisté sur l'atteinte possible des viscères par le poison tétanique.

Le traitement classique du tétanos *post abortum* est double : chirurgical et médical.

*Le traitement chirurgical* consiste à supprimer le foyer tétanique. Dans les tétanos traumatiques ordinaires on a remarqué que, bien souvent, la plaie d'introduction du bacille est de peu d'importance, parfois même

elle est complètement cicatrisée lorsque le tétanos se déclare. La thérapeutique se réduit au traitement médical. N'en est-il pas de même dans le tétanos utérin ?

Il est des cas indiscutables où l'indication d'une thérapeutique locale ne souffre aucune hésitation : ce sont ceux où les accidents tétaniques apparaissent précocement après les manœuvres abortives, où l'utérus nettement augmenté de volume contient encore des débris placentaires plus ou moins volumineux, où la plaie utérine est encore largement béante.

Tous les auteurs sont d'accord pour rejeter le *curettage instrumental*, aveugle, dangereux. (M. Mocquot rapportait en 1929 une observation de Ferron et Torlet où les auteurs avaient eu l'impression d'aggraver l'évolution par cette conduite thérapeutique.)

*Le curage digital* est moins traumatisant, il est moins aveugle. L'ouverture du col utérin permet l'exploration et le nettoyage correct de la cavité utérine. La mise en place d'une sonde intra-utérine permet d'éviter l'occlusion de la cavité particulièrement favorable au développement des anaérobies. Cette sonde pourrait servir, comme l'ont recommandé certains auteurs, à pratiquer des lavages intra-utérins avec une solution de Dakin ou à l'eau oxygénée. Ce curage est cependant absolument insuffisant.

*L'hystérectomie vaginale ou abdominale*, enfin, est le procédé le plus couramment utilisé. C'est le plus radical puisqu'il permet d'enlever sans risques de dissémination la totalité du foyer.

Il est des cas où les indications du traitement chirurgical sont moins absolues. Ce sont ceux où les accidents tétaniques surviennent tardivement après les manœuvres abortives (trois semaines dans 1 cas de Poilleux), où l'absence de pertes sanglantes, la constatation d'un utérus, petit, ferme, avec un col normal font douter de la conservation *in loco* d'un foyer évolutif d'infection. Dans ces cas, en effet, la seule thérapeutique possible serait encore l'*hystérectomie.* Mais elle est grave, car elle ajoute encore un facteur d'intoxication chez ces malades déjà très profondément atteintes. D'autre part, cette hystérectomie est-elle toujours utile ? L'utérus enlevé se montre souvent presque sain, avec un tout petit foyer de nécrose en voie de cicatrisation. Cette exérèse n'améliore pas beaucoup les résultats puisque les statistiques sont aussi mauvaises, que l'on soit intervenu ou non. On peut se demander même si l'opération dans ces cas ne compromet pas les résultats de la thérapeutique purement médicale.

La grosse objection faite à l'abstention opératoire est que l'on peut laisser un foyer où se fait une résorption de toxines. Mais on peut pallier à cette incertitude par une simple modification du traitement médical. En 1938, Ramon, Kourilsky, Richou ont préconisé d'associer la vaccinothérapie à la sérothérapie. Des observations de tétanos traités de cette façon avec succès ont été publiées. L'avantage de cette séro-anatoxithérapie est de faire succéder une immunité active à l'immunité passive du sérum, donc de s'opposer à toute nouvelle production de toxine de la part du foyer qui n'a pas été enlevé. Il faut évidemment un certain temps pour que cette immunisation active apparaisse. Ce retard n'est-il pas préjudiciable à la malade ? Nous ne le pensons pas. Denoix et Lenormant font remarquer que l'amélioration après sérothérapie, lorsqu'elle apparaît, ne survient que quelques jours après le début du traitement. Donc, si l'intoxication générale n'est pas trop considérable pour pouvoir attendre

les effets du sérum, on doit pouvoir défendre l'organisme jusqu'à l'apparition de l'immunité active après vaccinothérapie par l'introduction de nouvelles quantités de sérum. Cette tactique thérapeutique évitant toute aggravation de l'état général mériterait, peut-être, d'être essayée. Les résultats ne peuvent guère être plus mauvais que ceux de l'hystérectomie associée à la sérothérapie.

*Le traitement médical* est essentiellement constitué par la sérothérapie. On lui associe contre les contractures : l'anesthésie ou même la curarisation.

De toutes les voies d'introduction utilisées, il semble bien que la meilleure soit la plus simple, c'est-à-dire la voie intramusculaire. Les autres voies sont plus dangereuses et ne sont pas plus efficaces. Ce qu'il faut, c'est introduire d'emblée toute la quantité d'antitoxine choisie. Cette quantité est considérable et, pour Denoix et Lenormant, elle ne doit pas être inférieure à 350.000 unités antitoxiques.

Quel rôle jouent les anesthésiques dans le traitement du tétanos ? Certains auteurs admettent que ces substances déplacent la toxine fixée permettant ainsi au sérum d'agir sur elle. Leclerc a pourtant montré expérimentalement que le sérum pouvait agir sur la toxine fixée. Il semble bien que le rôle des anesthésiques soit d'avoir une action sédative sur les contractures. Tous les anesthésiques ont été essayés, par inhalation, par voie intraveineuse. Leur action est essentiellement variable. On ne peut en conclure de la supériorité de l'un par rapport à l'autre. D'autre part, ces anesthésies prolongées, surtout par inhalation, ne sont peut-être pas absolument inoffensives pour les malades. Pour lutter contre ces contractures on avait essayé autrefois le curare, certains auteurs ont repris récemment cette méthode avec succès. Enfin, il y a lieu d'agir sur le système sensitif et cela surtout par la morphine, au besoin par voie intraveineuse.

Quoi qu'il en soit, les résultats de ce traitement médical sont assez décevants. L'intoxication par la toxine tétanique et l'intoxication générale sont le plus souvent trop intenses pour que la sérothérapie puisse agir.

On peut se demander alors s'il n'y aurait pas lieu, devant la lourde mortalité de cette affection, de recourir au traitement préventif. Mondor, dans son livre « Les avortements mortels », pense que le tétanos *post abortum* est trop rare pour que l'on propose d'appliquer systématiquement la vaccination préventive à tout avortement. Il est vrai que depuis la parution de ce livre la vaccination antitétanique est devenue pratiquement inoffensive et qu'elle s'est généralisée au point d'être devenue obligatoire.

L'argument d'exception ne joue pas, le tétanos des membres est lui-même très rare, puisque pendant cette guerre, à l'hôpital d'évacuation secondaire auquel Poilleux était rattaché, sur près de 25.000 blessés aucun cas ne fut constaté, comme M. Brocq, chirurgien consultant de cette formation, a pu le dire récemment à l'Académie de Chirurgie. Cependant on n'a pas hésité à faire de la vaccination une obligation dans l'armée. Si on appliquait cette méthode à tous les avortements, on n'éviterait probablement pas tous les tétanos *post abortum*, mais on arriverait peut-être à en atténuer la gravité. Denoix et Lenormant, dans leur article de *La Presse Médicale*, se montrent aussi très partisans de cette méthode qui, en outre, constituerait un excellent moyen de répandre cette vaccination chez la femme.

M. **Lenormant**: A propos des observations qui viennent d'être rapportées, je voudrais demander à mes collègues s'ils ont vu dans ces derniers temps d'autres cas de tétanos *post abortum*. Pour ma part, alors que je n'en avais rencontré qu'un seul dans toute ma carrière, je viens d'en observer 5 en un an, d'octobre 1940 à octobre 1941, dans mon service de Cochin, tous consécutifs à un avortement provoqué (dans plusieurs cas par l'introduction d'un crayon médicamenteux intra-utérin). Ces 5 malades ont été traitées par la sérothérapie à doses massives et l'hystérectomie ; elles ont toutes succombé, car ces tétanos *post abortum* sont d'une exceptionnelle gravité. Peut-être s'agit-il là d'une série fortuite, mais qui n'en est pas moins impressionnante.

M. **Pierre Brocq**: En fin d'année 1940, j'ai eu l'occasion de voir une malade jeune, atteinte d'un tétanos généralisé, quatre jours environ après un avortement. Après sérothérapie massive, j'ai pratiqué immédiatement une hystérectomie, non subtotale, mais totale avec drainage vaginal. La mort est survenue trois jours plus tard, malgré la continuation de la sérothérapie intensive.

La recherche du bacille de Nicolaier a été négative.

M. **Sylvain Blondin**: J'ai observé, comme chirurgien de garde, en 1938, en l'espace de quinze jours, 2 cas de tétanos *post abortum* qui succédaient à des manœuvres criminelles par introduction intra-utérine de ces crayons dont a parlé M. Lenormant. Ces 2 malades ont succombé quelques jours après l'hystérectomie abdominale. Je viens d'observer, dans le service de mon maître Louis Bazy, un autre cas de tétanos rapidement mortel sans intervention.

M. **H. Mondor**: J'ai vu 3 cas de tétanos post-abortif, dont l'un, comme M. Lenormant, dans ces derniers mois. Nous n'avons guéri qu'une malade sur 3, sans bien pouvoir reconnaître ce qui en revient à l'hystérectomie. Je me permets de rappeler, sur cette question, un excellent article d'André Sicard. A l'occasion du procès-verbal, je déposerai, avec C. Olivier, l'observation à laquelle je viens de faire allusion.

M. **Desmarest**: Je n'ai observé que 2 cas de tétanos puerpéral, tous deux suivis de mort rapide après hystérectomie. Le seul fait à signaler, c'est que dans le pus contenu dans un des deux utérus enlevés le laboratoire a pu déceler une culture absolument pure de bacilles de Nicolaier.

M. **Gatellier**: Je remercie ces collègues qui ont bien voulu apporter leurs observations. Nous sommes tous d'accord sur la gravité du tétanos post-abortum.

A mon maître, M. Lenormant, je répondrai que dans les tétanos tardifs, survenant au bout de trois semaines, alors que les lésions internes sont souvent cicatrisées ainsi que le montre l'examen des pièces, l'hystérectomie a presque toujours été suivie de mort rapide. Je me demande si cette intervention n'est pas une nouvelle source d'intoxication, et si l'abstention opératoire n'est pas préférable. Et c'est pour pallier aux inconvénients que peut présenter cette abstention, que je propose la vaccino-

thérapie d'emblée qui est susceptible, dans ces cas d'apparition tardive du tétanos, de donner des résultats favorables.

Je vous propose de remercier M. Poilleux de nous avoir adressé ses intéressantes observations et de les consigner dans nos *Mémoires*.

### *Péritonite « post-abortum ». Septicémie à streptocoque hémolytique. Hystérectomie totale. Sulfamidothérapie intra-péritonéale. Guérison,*

par M. **Guénin.**

Rapport de M. Jean Gosset.

M. Guénin, chef de Clinique à la Faculté, nous a adressé l'observation suivante :

Mme H... (Renée), âgée de trente-quatre ans, entre d'urgence a la Salpêtrière dans le service de M. le professeur Gosset, le 1er novembre 1940, pour une fausse couche compliquée.

Cette femme, qui a déjà eu 6 grossesses et qui est encore mère de 4 enfants, deux autres étant morts de méningite tuberculeuse, était enceinte de quatre mois environ. Cette grossesse évoluait normalement et la malade n'avait remarqué aucun signe anormal lorsque, brusquement, le 25 octobre au soir, la malade présenta des vomissements bientôt suivis de douleurs abdominales violentes à type de coliques utérines. Le lendemain matin, c'est-à-dire le samedi 26 octobre, la fausse couche se produit et il semble bien que la malade n'a tenté aucune manœuvre abortive, car elle a l'air tout à fait sincère dans ses affirmations. Le médecin appelé alors prescrit de la glace sur le ventre.

Dès le lendemain de l'avortement, c'est-à-dire le dimanche 27 octobre, la malade accuse dans la journée plusieurs grands frissons ; la température prise alors pour la première fois est à 40°2

Dès lors, c'est-à-dire du 27 octobre au 1er novembre, la malade présente un état sensiblement stationnaire avec une température oscillante entre 38° et 40°, température moins élevée le soir que le matin, aux dires de la malade. Les douleurs abdominales sont très minimes, mais il existe quelques pertes sanguinolentes, purulentes, fétides. Entre temps, la malade, qui est à la diète, reçoit une injection sous-cutanée de propidon. Enfin, et surtout, il existe, dès cette période, des douleurs articulaires d'abord fugaces et passagères au niveau du genou, puis de l'épaule droite ; ces douleurs se localisent bientôt au niveau de l'articulation radiocarpienne droite.

Lorsque nous examinons la malade à son entrée dans le service le 1er novembre, nous sommes d'emblée frappé par son facies grippé, terreux. La langue est sèche. La température est à 38°2, alors que le pouls bat à 120, et la malade accuse de nombreux frissons. Le ventre est un peu ballonné, douloureux dans son ensemble, mais il n'existe pas de contracture vraie. Au toucher vaginal l'utérus est gros, atteignant le volume d'une tête de nouveau-né et on perçoit une infiltration latéro-utérine particulièrement nette du côté gauche. Le col est ouvert et le doigt revient souillé de débris muco-purulents très fétides.

Au total, nous nous trouvons en présence d'un tableau de septicémie puerpérale confirmée d'ailleurs par une atteinte de l'articulation radio-carpienne droite au niveau de laquelle on note un œdème blanc et mou et surtout une douleur nette, spontanée, exagérée par la moindre tentative de mobilisation.

On décide d'intervenir d'urgence et avant l'intervention on profite de l'anesthésie pour faire une prise de sang pour hémoculture qui, nous l'apprendrons deux jours plus tard, met en évidence la présence de streptocoques hémolytiques dans le sang.

*Intervention* sous anesthésie générale à l'éther. Dès l'ouverture du péritoine on note la présence d'une abondante sérosité louche. L'utérus, très volumineux, extrêmement friable, ne supporte aucun moyen de traction, même pas la pince de Kocher placée sur les cornes qui se déchirent incomplètement. L'extériorisation utérine est donc pénible et ce fait nous gênera tout au long de l'intervention. En outre, les pédicules ovariens, très infiltrés, se présentent sous forme d'un cylindre épais, induré, raccourci et d'un diamètre de plus de 3 centimètres, Il est impossible de placer une pince sur ces pédicules, surtout à gauche où le pédicule est particulièrement court. Ligature d'emblée au catgut du pédicule ovarien droit et du ligament rond, puis section. On place une pince sur l'artère utérine droite qui est sectionnée, puis on ouvre le vagin. On continue ainsi l'hystérectomie de droite à gauche par le procédé de Kelly.

A la fin de l'opération, l'hémostase est satisfaisante et bien meilleure que nous n'aurions osé l'espérer dans un tel tissu infecté coupant sous la pince et les fils. Drainage vaginal. Les bases cruentées des ligaments larges et l'orifice vaginal sont saupoudrés avec 10 à 12 grammes de septoplix. On met en place un sac de Mickulicz avec trois mèches. Fermeture de la paroi à la soie (catgut de part et d'autre du drain).

L'utérus enlevé atteint la taille d'une tête d'enfant nouveau-né ; il est friable, infiltré, œdémateux. Il contient au niveau de la corne gauche un débris placentaire, sphacélique, aplati, grand comme une pièce de 5 francs.

*Suites opératoires.* Dans les jours suivants, outre les soins habituels, la malade recevra des doses importantes de septoplix : 8 grammes par jour pendant les deux premier jours, 6 grammes le troisième, 4 gr. 5 le quatrième, 4 grammes le cinquième et 2 grammes le sixième. Le poignet droit est immobilisé sur une planchette.

Le lendemain de l'intervention, la malade est dans un état si grave, avec un délire et une agitation tels, que nous portons un pronostic fatal Pourtant le deuxième jour, elle rend ses gaz, elle urine assez abondamment (900 c. c.), une chute thermique s'ébauche. Cependant nous assistons à l'apparition d'ecchymoses sous-conjonctivales bilatérales ; le signe du lacet est positif. Dans les jours suivants, la défervescence s'accentue.

Une numération globulaire faite le cinquième jour donne les chiffres suivants :

| | | |
|---|---|---|
| Globules rouges | 2.220.000 | |
| Globules blancs | 17.000 | |
| Polynucléaires neutrophiles | 83 | p. 100 |
| Eosinophiles | 1 | — |
| Moyens mononucléaires | 9 | — |
| Lymphocytes | 6 | — |
| Monocytes | 1 | — |

(1 Mégoblaste)

Devant l'anémie marquée, on fait pratiquer le septième jour une transfusion sanguine de 300 c. c. Une nouvelle hémoculture pratiquée le huitième jour est négative.

La malade quitte l'hôpital, guérie, au trente-cinquième jour.

L'observation de cette malade me paraît très intéressante et appelle un certain nombre de commentaires.

La gravité du cas me paraît indiscutable ; suivant personnellement cette malade, j'ai cru le cas désespéré jusqu'au troisième jour. Pourtant avons-nous le droit de dire : septicémie sur la constatation d'une seule hémoculture positive ? Je sais que, du point de vue théorique, c'est discutable. Il ne s'agissait peut-être que d'une bactériémie, trait d'union entre le foyer utérin et la localisation articulaire. Mais c'était peut-être aussi une septicémie vraie : l'hémoculture était positive plusieurs jours après le début des arthralgies, les ecchymoses conjonctivales sont apparues après l'opération. L'énergie du traitement sulfamidé peut expliquer cette

première guérison de ce que nous croyons être une septicémie à forme péritonéale, guérison à laquelle s'ajoute la très belle observation que mon maître, M. le professeur Lenormant a publiée dans *La Presse Médicale* (18-21 juin 1941, p. 665). Dans le cas de Guénin, la rapidité de la décision opératoire a interdit ces hémocultures répétées que réclament certains médecins friands de preuves formelles et d'enquêtes cliniques alanguies.

Cette décision opératoire rapide en faveur de l'hystérectomie abdominale a peut-être sauvé la malade. La discuterons-nous ? Ce succès dans un cas grave de rétention placentaire avec diffusion infectieuse est tout à l'honneur d'un opérateur qui, comme le demande M. Mondor, sut « faire vite, proprement, sans délabrement, sans contaminations brutales ». Devrons-nous, à propos de ce cas, balancer à nouveau les raisons des interventionnistes et des abstentionnistes ? Est-il vraiment utile de réouvrir cette controverse pour n'aboutir à aucune conclusion nouvelle ferme et pratique, fondée sur des faits indiscutables en nombre suffisant ? Nous ne le croyons pas. Comme M. Guéniot le disait en 1935, il n'existe toujours pas de test permettant de savoir si l'infection est spontanément incurable et, si l'on veut opérer, on en est encore réduit à s'y « décider sur une impression et une conviction ». Beaucoup mieux que nous ne saurions le faire, M. Mondor en a dépeint tous les éléments.

Reste la sulfamidothérapie qui est un fait nouveau, le seul qu'il faille introduire dans le débat. S'il se prouvait que cette chimiothérapie permet de guérir toutes les infections du post-abortum, le dilemme chirurgical ne se poserait plus. Les abstentionnistes triompheraient ; mais tel n'est pas encore le cas. Comme d'autre part, et les observations de M. Guénin et de M. le professeur Lenormant le prouvent, elle améliorera sans doute les résultats jusqu'ici si décevants des interventionnistes, la discussion me semble encore loin d'être close.

Par contre, l'observation de M. Guénin me donne l'occasion d'insister sur quelques points importants de la sulfamidothérapie intrapéritonéale en chirurgie d'urgence.

Je me permettrai de vous rappeler que l'application intrapéritonéale de sulfamides fut tentée, pour la première fois semble-t-il, par M. Boutron, en avril 1940, dans mon ambulance. Ce cas de péritonite par contusion du grêle opéré à la vingt-neuvième heure fut rapporté ici même par M. Roux-Berger le 27 novembre 1940 et comme l'a écrit M. Lenormant, il est difficile de ne pas attribuer au médicament une part importante dans la guérison du blessé. Depuis, j'ai eu plusieurs fois l'occasion d'employer, comme M. Guénin, la sulfamidothérapie intrapéritonéale dans des cas de péritonites diffuses ; j'ai en particulier le souvenir de deux appendicites avec péritonite gangréneuse généralisée opérées et guéries à Ivry dans le service de M. J. Ch.-Bloch.

Or, en faisant cette sulfamidothérapie intrapéritonéale nous avions l'impression de faire quelque chose d'analogue à la sulfamidothérapie des plaies infectées, de pratiquer une sulfamidothérapie locale par opposition à la sulfamidothérapie générale. Je crois que c'est une erreur et qui doit être rectifiée.

Quand on met des sulfamides solubles dans un foyer infecté d'un membre, la poudre reste longtemps en place et l'on parvient à obtenir en ce point une concentration élevée et assez durable du produit actif.

Sa diffusion dans le sang, son élimination ne se font que lentement ; on réalise ainsi au mieux la désinfection d'un foyer localisé à haute teneur en microbes. Par voie buccale il serait impossible d'atteindre des concentrations suffisantes sans dépasser largement les doses toxiques. Les dépasserait-on même que les sulfamides cheminant par voie sanguine ne pourraient atteindre les tissus dévitalisés des parois du foyer, ne pourraient diffuser à leur intérieur.

Or, que se passe-t-il quand on met 10 à 12 grammes de sulfamide dans la grande cavité péritonéale ? Nous le savons grâce aux résultats expérimentaux que M. Nitti a bien voulu nous communiquer et dont nous le remercions. La diffusion du produit est alors extrêmement rapide, bien plus rapide que par voie buccale. Les concentrations sanguines observées sont d'emblée élevées mais retombent vite à des taux très bas. Très précocement les sulfamides sont totalement éliminés. Ce serait donc commettre une lourde erreur que de s'imaginer que la sulfamidothérapie intrapéritonéale réalise une imprégnation élective, plus ou moins longtemps localisée à la cavité abdominale, siège du processus infectieux. C'est au contraire une méthode d'imprégnation massive mais passagère de tout l'organisme, voisine dans ses effets de l'injection intraveineuse. Seule la sulfamidothérapie d'une collection péritonéale enkystée, d'un abcès appendiculaire par exemple, se rapproche de la sulfamidothérapie locale d'une plaie des membres.

La sulfamidothérapie intrapéritonéale permet donc d'obtenir sans délai des concentrations sanguines efficaces et très élevées alors que l'administration par voie buccale serait impossible ou trop lente. Mais on devra se souvenir que très vite (moins de quarante-huit heures après dans le cas de Boutron) la concentration sanguine du produit retombera au-dessous du taux minimum indispensable. La sulfamidothérapie intrapéritonéale a une action puissante mais brève ; elle ne peut bien entendu être répétée. C'est pourquoi il faut, dès le lendemain de l'opération, continuer à administrer le produit par voie buccale ou sous-cutanée (sérum physiologique sulfamidé à 6 p. 1.000). L'observation de M. Lenormant offre une démonstration éclatante de cette nécessité : trois jours après l'opération survient une reprise brutale et menaçante des accidents généraux ; après administration de 10 grammes de sulfamide par la bouche ils rétrocèdent.

Telles sont les réflexions que m'a suggérées l'intéressante observation que M. Guénin nous a adressée ; je vous propose de le féliciter et de le remercier.

M. **Soupault**: On pourrait se demander si la sulfamidothérapie sur le péritoine humain en état d'irritation agirait de façon autre que sur l'animal, comme l'a démontré expérimentalement M. Nitti. J'ai fait sur des opérés d'urgence des dosages des sulfamides dans le sang et dans les urines après application de 10 ou 12 grammes de sulfamide dans le cas de péritonite appendiculaire par exemple ; des analyses ayant été faites le lendemain, c'est-à-dire au bout de douze heures au moins, ne m'ont permis de retrouver dans le sang que des doses absolument insignifiantes de sulfamide. Je ne connaissais pas alors les travaux de M. Nitti et je me demandais ce qu'avaient pu devenir ces sulfamides dont je ne retrouvais dans les jours suivants qu'une proportion d'à peine 20 p. 100 par rapport à la dose employée à l'opération. L'explication m'en a été

fournie par la lecture du travail en question. Tout se passerait donc sur le péritoine humain malade de la même manière que sur le péritoine sain de l'animal. Je me promets de contrôler la chose.

M. **Sauvé** : J'ai écouté avec beaucoup d'intérêt le remarquable rapport de M. Jean Gosset. Sans doute, parce que j'ai été un de ceux qui, pendant la guerre, ont sur une grande échelle pratiqué systématiquement la sulfamidothérapie *in situ*, comme en témoignent mes communications de l'an dernier. Mais aussi parce que les expériences de M. Nitti me semblent capitales. Le fait crucial qu'elles m'apprennent est cette imprégnation massive quoique brève de tout l'organisme par la sulfamidothérapie intrapéritonéale. Bien que, jusqu'à présent, je n'aie jamais observé d'inconvénients précis de la pulvérisation sulfamidée sur les cavités et les tissus viscéraux, pratiquée largement dans mon service, ce fait de l'imprégnation massive par les sulfamides intrapéritonéaux me fait réfléchir singulièrement. M. Jean Gosset pourrait-il me dire si, dans les expériences de M. Nitti, des phénomènes d'intoxication ont été observés ?

M. **H. Mondor**: Le très joli rapport de J. Gosset me donne l'occasion de rappeler que l'on est actuellement bien loin d'accorder au streptocoque la place, d'abord unique, puis trop prépondérante, qu'on lui a accordée longtemps dans les accidents septicémiques qui peuvent compliquer les avortements. Plus j'étudie ces complications, plus je trouve de vérité à cette parole d'un chirurgien étranger, Heynemann, je crois : « Tant de microbes peuvent donner des septicémies post-abortives mortelles que la notoriété, la popularité du streptocoque hémolytique est injustifiée. » J'ai vu, jusqu'ici, autant de septicémies à *perfringens* que de septicémies à *streptocoque* et presque autant de septicémies à *staphylocoque*. Mes deux dernières observations concernent l'une une septicémie gravement hémolysante due au *colibacille*, l'autre une de ces septicémies à *B. funduliformis* dont M. Lemierre et ses élèves nous ont instruits. Quant à la valeur des sulfamides pour conjurer les plus graves accidents, je la crois certaine, et je la signalais en 1938. Cependant, cette démonstration, mieux que dans les cas où nous découvrons un foyer utérin ou une autre localisation suppurée, sera surtout donnée, lorsque les cas si difficiles où le clinicien ne trouve pas d'autre foyer que celui de l'endocardite seront guéris par la sulfamidothérapie.

M. **Basset**: A propos de la sulfamidothérapie, je suis personnellement très partisan de son emploi par poudrage dans la cavité péritonéale ; sortant un peu de la question posée par M. Jean Gosset, je dirai que je fais du poudrage dans beaucoup d'autres cas que les opérations d'urgence. Nous employons dans mon service, M. Ameline et moi, de la poudre de sulfamide dans nombre de cas où nous avons lieu de soupçonner (au fond d'un petit bassin par exemple) un foyer d'infection.

Du point de vue clinique, j'ai très nettement l'impression que cette pratique améliore les résultats opératoires dans les premières heures qui suivent l'intervention, ce qui d'ailleurs cadre assez bien avec les expériences de M. Nitti sur la concentration rapide des sulfamides dans le sang. Mettant de grosses doses de sulfamide dans le fond du petit bassin,

je n'ai jamais constaté chez ces malades d'accidents de cyanose ou d'intolérance comme on en voit au cours d'un traitement par les sulfamides *per os* longtemps prolongé. Cela s'explique peut-être par le fait signalé par M. Nitti de la concentration vite très élevée suivie de l'élimination rapide des sulfamides.

M. **Rouhier**: Comme suite à l'intervention de mon ami Mondor, je rappelle que j'ai apporté ici, peu avant la guerre, 2 cas de septicémie à colibacilles (1). A la suite de ces constatations dont j'avais été fort impressionné, j'ai eu l'idée de rechercher le colibacille dans les urines de tous les opérés afin de voir si les phlébites post-opératoires ne se développaient pas en majeure partie chez des malades porteurs de colibacilles. Eh bien ! les quelques phlébites que nous avons observées au cours de ces recherches se sont, si je me rappelle bien, toutes développées chez des porteurs de colibacilles urinaires. On ne peut attribuer une trop grande importance à ces faits, d'abord parce que nous n'avons pas observé beaucoup de phlébites, et puis parce que la guerre est survenue et que je ne puis espérer retrouver la totalité de mes documents. Tels qu'ils sont, je les livre à votre appréciation.

M. **Lambret**: Comme cela se voit fatalement, quand on parle en ce moment de sulfamides, on arrive à aborder le sujet au point de vue général. Je dirai donc que j'ai, depuis quelques mois, l'occasion d'avoir recours dans un but préventif, à la sulfamidothérapie locale et générale dans des conditions particulières et « en série ». Je communiquerai à mes collègues, quand le moment sera venu, les résultats de mon expérience, dont l'intérêt tient dans le fait que les sujets sont amenés à l'hôpital dans un temps très court après la chute des bombes et que, pour cette raison, nous avons pu tirer du choc — et d'affaire — des blessés qui, sur un champ de bataille, auraient fatalement succombé.

Pour en revenir à la communication de M. Gosset, je veux souligner l'importance des recherches biologiques qu'il a demandées à M. Guénin. Elles démontrent la rapidité et la puissance d'absorption du sulfamide par la séreuse péritonéale. Nous connaissons cette faculté des grandes séreuses. M. Gosset très logiquement en déduit que l'action de la sulfamidothérapie lui apparaît comme étant plus générale que locale, et l'examen des courbes comparatives semble lui donner raison.

Toutefois, je me permets de faire une petite réserve, car j'ai l'impression qu'il y a quand même une action locale. Ce qui me fait penser ainsi, c'est l'observation de deux délabrements thoraciques, qui ont guéri sans incidents, après intervention rapide et insufflation de sulfamides dans la plèvre. Or nous savons par expérience que la plèvre se défend mal, que si nous sommes assez bien armés pour parer aux conséquences d'une inoculation septique du péritoine, nous évitons plus difficilement la septicémie pleurale.

M. **Bréchot**: L'emploi des sulfamides constitue un important progrès. Je les avais utilisés dès le mois d'octobre 1939 et nous avons, avec

(1) Rouhier (G.). Deux cas de septicémie à colibacille après avortement. *Mém. de l'Acad. de Chir.*, 1936, p. 1367.

MM. Levaditi et Tournay, étudié leur action dans les plaies de guerre.

Depuis, j'ai employé la sulfamidothérapie dans tous les foyers infectés : infection pelvienne, foyers appendiculaires suppurés, cholécystites.

Les résultats sont aussi satisfaisants que le faisaient prévoir ceux obtenus dans les plaies de guerre. Les sulfamides permettent d'obtenir plus sûrement une guérison meilleure dans les foyers septiques.

Je ne crois pas que l'application locale des sulfamides n'agisse que comme l'absorption *per os* ou par piqûres. En un mot, qu'elle n'agisse que par la quantité et la rapidité de l'absorption dans l'organisme.

La sulfamidothérapie locale a en plus une action directe sur les éléments bactériens, sur la vie cellulaire des plaies et sur leurs humeurs.

L'examen bactériologique, cytologique, clinique des plaies n'est pas le même dans les applications locales et dans l'absorption générale.

Les deux modes d'action existent, mais aucun des deux ne doit être négligé et ce mode d'action local est certainement très complexe.

M. **Jean Gosset** : Je remercie mes collègues qui ont manifesté leur intérêt pour la belle observation de M. Guénin et les quelques commentaires que j'avais voulu limiter à la sulfamidothérapie intrapéritonéale dans les urgences abdominales.

M. Soupault a confirmé cliniquement les observations expérimentales de M. Nitti sur la rapidité de résorption de la séreuse péritonéale ; MM. Boutron et J. Bernard, qui, en avril 1940, ignoraient ces expériences avaient déjà suivi la sulfamidémie de leur opéré, noté la vitesse de sa chute et institué le traitement complémentaire nécessaire.

Je suis d'accord avec M. Basset pour répondre à M. Sauvé que la sulfamidothérapie intrapéritonéale avec une dose unique de 10 à 15 grammes m'a toujours semblé très bénigne ; bien entendu je ne tire pas argument de ce que les lapins de M. Nitti ont supporté les doses énormes de 1 gramme par kilogramme.

L'intervention instructive et les demandes si précises de M. Mondor m'incitent à vous parler d'un cas tout récent dont j'ai suivi l'évolution avec une véritable angoisse car il s'agissait de la femme d'un confrère ami. Voici son histoire telle qu'elle me fut contée : accouchement facile et normal que suit pourtant une petite infection mammaire. On administre de petites doses répétées de sulfamides et on autorise la jeune femme à rentrer chez elle. Mais bientôt s'installe le tableau d'une septicémie subaiguë à streptocoque hémolytique avec anémie, pétéchies et surtout un souffle qui semble signer une atteinte endocardique ; tel fut le diagnostic porté par M. le professeur Debré. Un traitement sulfamidé très énergique fut institué. La guérison survint malgré quelques accidents d'intolérance favorisés sans doute par le traitement antérieur prolongé et insuffisant. Cette observation sur laquelle je ne puis m'étendre plus longuement semble démontrer la possibilité de guérison par les sulfamides des septicémies les plus graves du post-partum. Elle prouverait s'il en était encore besoin la nécessité des doses massives, le danger des thérapeutiques timides et prolongées.

---

## PRÉSENTATIONS DE RADIOGRAPHIES

### *Sacro-coxalgie à marche rapide chez un enfant,*

par M. **André Richard.**

Je vous présente une radiographie de sacro-coxalgie droite totale chez un enfant de quatre ans, remarquable par les points suivants :



1° Une radiographie prise il y a sept mois ne montrait aucune image anormale. Une deuxième radiographie faite trois mois après montrait déjà des lésions importantes.

Aujourd'hui, à part la destruction des trois quarts inférieurs de l'articulation avec plusieurs séquestres, il existe un abcès sous l'ogive sacro-iliaque perceptible au toucher rectal et subissant l'impulsion de la toux.

L'enfant présente un gros ganglion hilaire droit témoin de la primo-infection pulmonaire.

2° Cette lésion n'a pas débuté par une ostéite juxta-articulaire sacrée

ou iliaque, comme cela a été la règle dans les 7 observations d'enfants que je possède.

J'ai actuellement 89 observations de sacro-coxalgie, en majorité accompagnées d'abcès qui, d'abord intrapelviens, vont vers la fesse par l'arcade de Bouisson : chez l'adulte la lésion, le plus souvent basse, est, au contraire des cas habituels de l'enfant, d'emblée articulaire et c'est pour cette raison surtout que je vous présente la belle radiographie de l'enfant d'un confrère militaire pour lequel j'ai été appelé en consultation la semaine dernière.

---

*Le Secrétaire annuel* : M. G. ROUHIER

# MÉMOIRES DE L'ACADÉMIE DE CHIRURGIE

**Séance du 3 Décembre 1941.**

*Présidence de* M. Paul Mathieu, *président.*

## PROCÈS-VERBAL

La rédaction du procès-verbal de la précédente séance est mise aux voix et adoptée.

## CORRESPONDANCE

La correspondance comprend :

1° Les journaux et publications périodiques de la semaine.

2° Des lettres de MM. Sicard, Gérard-Marchant, R.-Ch. Monod, s'excusant de ne pouvoir assister à la séance.

3° Une lettre de la Société de Pathologie comparée invitant les membres de l'Académie à assister à sa séance solennelle annuelle qui aura lieu le mardi 9 décembre, à 16 h. 30, à la Faculté de Médecine de Paris, salle de thèses, n° 2.

4° Un travail de MM. Giraud et S. Kliszowski (Armée), intitulé : *Luxation sous-astragalienne récente du pied en dedans. Réduction sous anesthésie. Bons résultats fonctionnels.*
M. Sauvé, rapporteur.

5° Un travail de M. R. Thurel, intitulé : *Un projectile intracranien peut ricocher contre la paroi osseuse et changer de direction.*
M. Welti, rapporteur.

6° Un travail de M. Jean Demirleau, intitulé : *Les affections gastriques en Tunisie et la gastrectomie.*
M. Robert Monod, rapporteur.

7° Un travail de M. Marcel Chaton, associé national, intitulé : *Une technique du rétablissement de la continuité du grêle en termino-terminale (procédé du double bec de flûte)*, est versé aux Archives de l'Académie sous le n° 221.
Des remerciements sont adressés à l'auteur.

---

## A PROPOS DU PROCÈS-VERBAL

### *A propos de l'opération de Coffey dans l'exstrophie vésicale,*

par M. **Nandrot**, associé national.

Dans la discussion qui suivit la communication de M. Fèvre, le 22 octobre 1941, Heitz-Boyer rappela les résultats obtenus par l'opération qu'il avait conçue et décrite dans le *Journal d'Urologie* de janvier 1911 :

« Cette technique qui avait pour but de créer aux dépens de l'ampoule rectale, une nouvelle vessie a été mise en œuvre, déclare-t-il, une fois par lui, une fois par Grégoire et lui, une autre fois par le professeur Gosset et une quatrième fois, ajoute-t-il, par un de nos collègues de province, dont le nom m'échappe. »

S'il n'y a pas d'autres collègues réclamant cette priorité, je crois pouvoir dire que ce quatrième nom est le mien.

J'ai, en effet, communiqué, à la séance du 23 octobre 1935, l'observation d'une cure d'une exstrophie de la vessie, par le procédé de Marion-Heitz-Boyer, chez un jeune homme de vingt ans.

L'opération avait été faite en 1923 et je n'ai publié le cas que douze ans après.

Je ne reviens pas sur les difficultés opératoires qui m'ont paru considérables, mais le résultat fut bon, à part l'incontinence nocturne.

Je suis resté très longtemps sans avoir de nouvelles de cet opéré intéressant : on le trouve difficilement, car c'est un nomade à intellect des plus obtus.

Par le plus grand des hasards, il me revint il y a dix mois, dans un état bien misérable, mais qui n'avait rien à voir avec sa nouvelle vessie.

Au cours de l'opération de 1923, ayant enlevé complètement la vessie, j'avais eu énormément de mal à refermer l'abdomen et malgré une tentative de rapprochement des pubis, par fil métallique, la paroi était restée extrêmement faible, à la partie inférieure de la cicatrice, d'où éventration quelques années après l'intervention.

En janvier 1941, cette éventration augmenta, devint douloureuse et s'étrangla. Apparition de rougeur, puis fistule intestinale par éclatement.

Le malade, qui, par extraordinaire, était dans mes parages, fut transporté dans mon service et je constatai l'existence d'un véritable anus sur l'intestin grêle.

L'intervention fut assez compliquée par suite d'adhérences de toutes sortes.

Je dus réséquer une certaine longueur de l'anse ouverte et faire une anatomose termino-terminale.

Les suites furent assez tourmentées pendant quelques jours, mais l'opéré guérit.

Je profitai de son séjour pour l'examiner en détails et voici le résumé de mes constatations :

1° Malgré une néphrostomie bilatérale qui fut faite, comme temps préalable de l'opération de 1923, les reins se comportent très bien. Urines abondantes, claires ; urée sanguine, 0 gr. 37.

2° La continence du nouveau sphincter vésical est fort convenable pendant le jour : 7 à 8 mictions de 150 grammes environ.

La nuit, perte des urines.

Pendant quelques années, l'opéré se plaça chaque soir une sonde de Malécot dans l'anus, mais sa vie errante et le prix des sondes le dégoûtèrent de ce procédé.

3° La continence des matières fécales est restée la même qu'après l'opération, c'est-à-dire que le sujet va à la selle d'une façon normale, mais il y a quelques pertes quand les selles sont diarrhéiques.

4° Aucune irritation de la région périnéale.

5° Pendant son séjour à l'hôpital, quand les troubles intestinaux causés par la résection furent éliminés, j'instituai un traitement par la belladone et l'incontinence nocturne de l'urine cessa presque complètement.

6° La réparation de la paroi abdominale put se faire d'une façon plus solide que lors de la première opération. Vingt-cinq jours après l'acte opératoire, Jean V... quitta l'hôpital très satisfait de son sort.

Il a aujourd'hui trente-huit ans. J'ai essayé de le retrouver ces jours-ci, mais il avait repris sa vie errante.

Cette observation a pour elle l'avantage d'avoir un recul de dix-huit ans.

Le résultat obtenu, est, je crois, fort honorable.

Malgré cela, si je retrouve un cas d'exstrophie vésicale totale à opérer, j'adopterai, je crois, l'opération de Coffey, car cette dernière est certainement beaucoup moins grave.

Je termine en m'excusant auprès de mon ami Heitz-Boyer : ma première communication a été faite sous le titre de :

« Cure d'une exstrophie de la vessie par le procédé de Marion-Heitz-Boyer ».

J'ai appris depuis qu'il s'agissait du procédé « Heitz-Boyer-Hovelacque ».

Qu'il veuille donc bien accepter ces excuses, mon erreur n'étant due qu'à mon ignorance.

---

## RAPPORTS

### *Sur un cas de gangrène cutanée progressive de la paroi thoraco-abdominale consécutive à une appendicectomie pour appendicite gangréneuse,*

par M. **Pierre Relier.**

Rapport de M. A. Ameline

Le Dr Relier, ancien interne des Hôpitaux de Paris, chirurgien de l'hôpital d'Issoudun, vient de nous adresser une intéressante observation qui s'ajoute à celles que Wilmoth présentait en novembre 1938 à cette tribune. Je vous demande la permission de vous la résumer.

L..., quarante et un ans. Opéré d'urgence le 17 juillet 1937 pour appendicite

gangréneuse au troisième jour. Appendicectomie. Drain et mèches imbibées de sérum antigangréneux. Fermeture partielle de la paroi et sérothérapie antigangréneuse. Cours post-opératoire normal, qui permet d'espérer une guérison rapide jusqu'au quinzième jour. C'est au seizième jour qu'apparaît, au bord supérieur de l'incision, la complication maintenant classique.

« Sur une base œdémateuse rouge, 3 zones distinctes sont visibles : une zone centrale de 1/2 centimètre de large faite uniquement de tissus mortifiés jaunâtres et fétides ; une zone moyenne de plaque gangréneuse noire, et une zone œdémateuse rouge. »

Je passe sur les détails cliniques de l'extension inexorable de la gangrène cutanée ; les 3 photos que je vous projette, vous montreront l'état du malade le 20 décembre 1937, lorsque le Dr Relier, sous anesthésie générale, excise largement les lésions à la curette et au bistouri, débordant la plaque œdémateuse périphérique de 5 centimètres au moins : elles s'étendent du mamelon au pubis.

Le 7 janvier 1938, des greffes sont pratiquées, et le 15 mars 1938 le Dr Relier a la satisfaction de voir guérir complètement son malade.

La plupart des détails confirment ce que nous savons maintenant de cette curieuse et relativement rare affection :

Consécutive à une appendicectomie pour appendicite gangréneuse ;

Intervalle « libre » de seize jours ;

Réascension thermique vers 38° avec douleurs ;

Banalité de l'aspect histologique : « inflammation aiguë disséquante avec présence très abondante de polynucléaires » ;

Pas de spécificité bactériologique : après culture, streptocoques purs extrêmement nombreux ; staphylocoques de différentes espèces (dorés) ; bacilles fusiformes, spirilles, *bacillus fragilis ;*

Extension progressive et guérison seulement par une très large et très complète excision des lésions « jusqu'aux aponévroses ».

Je voudrais insister seulement sur l'aspect thérapeutique de la question. Le Dr Relier, fort documenté sur cette affection (je vous rappelle que son observation date de 1937, et que le beau rapport de mon ami Wilmoth est de novembre 1938), a mis en œuvre les thérapeutiques suivantes, toutes suivies d'échecs :

1° Injections locales de sérum antigangréneux en circonscrivant la zone sphacélique ;

2° Traitement insulinique, à la suite de traces de sucre découvertes dans les urines (glycémie normale) ;

3° Traitement vaccinal au Propidon, associé au Propidon local ;

4° Pansements aux hypochlorites (Dakin) ;

5° Pansement au sérum antistreptococcique ;

6° Emploi des sulfamidés, ou plus exactement des colorants azoïques (Rubiazol) ;

7° Traitement de Craps et Alechinsky : application de rayons ultraviolets sur la zone gangrenée, préalablement badigeonnée avec une solution de nitrate d'argent à 2 p. 100.

Aussi exprime-t-il son regret de s'y être attardé, et propose-t-il sagement de recourir d'emblée, très vite, à la large excision chirurgicale (bistouri ou bistouri électrique). Encore que ce traitement ait comporté des échecs (observation de Pergola par exemple), il demeure cependant, et de loin, le moins infidèle et le plus capable de guérir une affection dont vous savez la gravité.

Je vous propose de remercier M. Relier et de conserver son mémoire dans nos archives.

## *Hernies inguinales droites après appendicectomie,*

par M. **Brette,** chirurgien des hôpitaux de la marine.

Rapport de M. Albert Mouchet

M. Brette, chirurgien des hôpitaux de la Marine, nous a adressé deux observations de *hernies inguinales droites après appendicectomie* qu'il a dû opérer et qui prêtent à des considérations d'un réel intérêt pratique. Voici d'abord ces 2 observations :

Observation I. — *Hernie inguinale droite (oblique externe) après appendicectomie.*

Le 8 juin 1939, R... (Marcel), matelot mécanicien, vingt ans, entre dans notre service, porteur d'une volumineuse hernie inguino-scrotale droite qui se réduit et se reproduit très facilement, d'un seul coup. On ne sent pas l'épiploon ou l'intestin « filer » dans le ventre. Cette masse compacte est mate, indolore.

R... porte par ailleurs une cicatrice irrégulière, gaufrée, d'opération d'appendicite, *sans éventration.*

Il fut, en effet, opéré par nous le 3 octobre 1933 d une collection péri-appendiculaire, à la suite d'une crise grave. On dut se contenter d'ouvrir et de drainer largement le foyer purulent.

La hernie est apparue quatre ans après l'abcès appendiculaire opéré.

Cet antécédent, les caractères cliniques de la hernie nous font penser à une de ces hernies inguinales après appendicite, signalées dès 1922 et à plusieurs reprises par le médecin général Oudard.

Un examen du radiologiste, M. Le Gallon, indique après ingestion barytée que le cæcum est souple, mobile, indolore en position normale.

*Opération* le 15 juin 1939, sous anesthésie générale, au balsoforme en présence du médecin général Oudard.

Incision oblique sectionnant l'ancienne cicatrice de laparotomie et descendant jusqu'à un travers de doigt au-dessus de l'épine du pubis. Après avoir fendu l'aponévrose du grand oblique, on voit saillir un sac jaunâtre, épais, semblant contenir une masse compacte d'épiploon. On isole très facilement ce sac qui n'adhère au cordon que sur 1 centimètre de la face postéro-interne, très près du collet. Deux tentatives d'ouverture du sac échouent, car on tombe sur un fouillis inextricable d'épiploon adhérent. On décolle avec l'index gauche le plan musculaire petit oblique transverse qu'on sectionne.

On ouvre le péritoine le plus haut possible : il est libre à cet endroit. On débride aux ciseaux en redescendant vers le fond du sac. Ce sac est une membrane entièrement doublée d'épiploon qui lui adhère intimement. Saisissant cet épiploon le plus haut possible, on essaie en vain d'en faire le tour avec le doigt pour le pédiculiser : le bord externe fait littéralement corps avec la paroi et le sac.

En agrandissant l'incision musculaire et en sectionnant plus haut la paroi musculaire jusqu'à la hauteur de l'ombilic, on voit apparaître sous un fouillis d'adhérences épiploïques et de fausses membranes le fond du cæcum. C'est au-dessus de lui seulement qu'on peut pédiculiser l'épiploon, le sectionner et le lier. Résection du sac.

On a alors une ouverture béante où l'on voit dans l'angle supéro-externe un cæcum recouvert de toutes ses adhérences qui se laisse cependant attirer avec le péritoine pariétal, ce qui explique le compte rendu radiologique (mobilité du cæcum ; mobilité avec le péritoine pariétal, avec la hernie tout entière).

Ablation de l'appendice ; dégagement de l'anse grêle de ses adhérences.

Fermeture soigneuse du péritoine et de la paroi plan par plan.

Le 15 mars dernier, l'opéré est revu avec une cicatrice souple et une paroi solide.

Obs. II. — *Hernie inguinale droite directe après appendicectomie.*

P..., soldat, quarante ans, atteint d'une hernie inguinale droite qui, au moment de l'effort, soulève tout le canal inguinal et fait saillie à l'orifice cutané.

Cette hernie se reproduit aussi facilement qu'elle se réduit ; *elle n'est jamais descendue dans le scrotum.*

P... a subi, il y a quatre ans, une opération d'appendicite gangréneuse perforée, suivie d'un drainage et d'une suppuration pendant près d'un mois. *Il n'y a pas actuellement d'éventration.* Diagnostic : hernie consécutive à l'appendicectomie.

*Opération.* — Après incision de la peau et du grand oblique, le tendon conjoint apparaît distendu par une masse compacte, complètement indépendante du cordon.

Sectionnant le tendon conjoint entre deux pinces, nous constatons que la voussure est bridée par les vaisseaux épigastriques : c'est bien une hernie *directe*, « par faiblesse ».

Ouverture du péritoine en dehors des vaisseaux épigastriques. Le côlon ascendant apparaît, entouré d'un fouillis épiploïque, section des vaisseaux épigastriques entre deux ligatures et débridement presque jusqu'au pubis. En haut, faisant sauter l'ancienne cicatrice d'appendicectomie, nous réséquons la portion de paroi correspondante faite d'une lame mince de tissu fibreux relativement résistant. Dans cette vaste brèche, nous constatons que l'épiploon est adhérent depuis deux travers de doigt au-dessous de l'angle droit jusqu'aux fossettes inguinales, tapissant véritablement le péritoine. L'épiploon pédiculisé très haut est lié, sectionné et detaché du gros intestin, de la vessie et de la paroi.

Cæcopexie, le cæcum étant abaissé dans le petit bassin et réfection de la paroi.

Les deux observations de M. Brette, l'une de hernie inguino-scrotale volumineuse, l'autre de hernie directe interstitielle rentrent dans la catégorie de ces hernies développées à la suite d'appendicectomies.

C'est notre confrère Oudard (1) qui, dès décembre 1922, en collaboration avec Jean, attirait dans le *Journal de Chirurgie* l'attention sur cette variété curieuse de hernies inguinales droites. Oudard et Jean en publiaient neuf observations avec contrôle opératoire.

Le 14 décembre 1927, à la *Société nationale de Chirurgie*, Oudard, publiait 7 cas nouveaux.

Depuis cette époque, je dois signaler deux mémoires consacrés à cette question, un mémoire de P. Huard, de novembre 1935, dans les *Bulletins de la Société médico-chirurgicale de l'Indochine* et un mémoire de Martiarena, de décembre 1938, dans les *Bulletins de l'Institut de clinique chirurgicale* du professeur Arcé.

Les *caractères de ces hernies*, tels que les a décrits Oudard, restent toujours les mêmes ; elles apparaissent soit quelques mois, soit plus souvent de un à quatre ans après l'opération d'appendicite.

Elles peuvent très bien ne pas se différencier, à l'inspection, des hernies banales ; suivant l'ancienneté, ce sont des bubonocèles ou de volumineuses hernies. Elles sont réductibles et leur contenu paraît être de l'épiploon. Cet épiploon n'a pas la fluidité de l'épiploon sain ; il est granuleux, épaissi.

Si *la hernie est très prononcée et descend jusqu'au testicule, elle n'est réductible qu'en entraînant cordon et testicule* et, si on fixe le cordon, la hernie ne se réduit plus. C'est un *signe important* résultant d'adhérences épiploïques dues à l'épiploïte ancienne en relation avec la crise d'appendicite.

(1) Oudard et Jean. Hernies inguinales droites après appendicectomie. *Journal de Chirurgie*, **20**, 1922, p. 584.

La *paroi inguinale est affaiblie*, le canal inguinal et l'anneau cutané sont distendus. La saillie de la hernie prolonge en quelque sorte la voussure anormale de la paroi antérieure de la fosse iliaque droite, traversée par la cicatrice d'appendicectomie. *L'épiploon est intimement fusionné à cette paroi ;* ses adhérences peuvent s'étendre à toute la fosse iliaque, au cæcum et à des anses grêles.

*Dans la plupart des cas, on ne trouve pas de sac libre ;* la pellicule péritonéale qui le représente est intimement unie à la masse épiploïque incluse.

Il est évident, Oudard le reconnaît, qu'il peut apparaître une hernie inguinale banale chez un malade opéré antérieurement d'appendicite, sans qu'il y ait entre les deux affections la moindre relation de cause à effet.

Mais la variété de hernie décrite par Oudard reconnaît une pathogénie spéciale : elle survient chez des sujets qui ont été atteints de *formes graves d'appendicite* ayant nécessité des opérations compliquées et mutilantes (abcès appendiculaire, appendicite gangréneuse avec péritonite), *toutes causes d'épiploïte ;* la paroi abdominale a été très affaiblie par le traumatisme opératoire, par la suppuration et le drainage. Peut-être aussi a-t-elle été atrophiée à la suite de la lésion au cours de l'opération des nerfs grand et petit abdomino-génitaux. Cette dernière cause prédisposante est incriminée avec excès, nous semble-t-il, par Martiarena et par Garolus dans une thèse de Nancy de 1930.

La *cause déterminante* semble bien être, comme l'admettent Oudard et Jean, la *poussée de la masse épiploïque* sur l'orifice inguinal abdominal, poussée brutale puisque l'épiploon adhérent ne peut pas se dérober aux efforts (marche, saut, toux).

Pratiquement, dans cette variété de hernie, il faut être prévenu que la cure de la hernie peut exiger une *grande incision* dépassant largement la cicatrice d'appendicectomie, avec des *manœuvres complexes* de libération de l'épiploon, de l'intestin et la nécessité d'une réfection soigneuse de la paroi déficiente.

M. Brette fait remarquer l'inutilité d'une résection d'une cicatrice d'appendicectomie, si cette cicatrice n'est pas atteinte d'éventration ; il craint que cette cicatrice « ne recèle des spores plus ou moins nocives ». Il ajoute : « Lorsqu'on fait la cure simple d'une éventration, on sectionne des muscles déjà vaccinés, mais lorsqu'on fait une hernio-laparotomie, on sectionne des muscles « frais » qui pourraient se contaminer .» Aussi, lorsque la hernio-laparotomie l'oblige à réséquer l'ancienne cicatrice, M. Brette fait-il systématiquement à son malade, par précaution, une injection de sérum antigangréneux polyvalent.

Si l'on se trouve en présence d'une hernie directe, comme le cas est arrivé à M. Brette, il ne faut pas hésiter à vérifier la présence des adhérences épiploïques et à sacrifier les vaisseaux épigastriques.

Je vous propose, Messieurs, de remercier M. Brette d'avoir ramené notre attention sur des faits auxquels on n'a peut-être pas attribué l'importance qu'il convenait et de publier son travail dans nos *Mémoires*.

---

## COMMUNICATIONS

### *Tétanos post-abortif traité par sérothérapie, sédatifs et hystérectomie. Guérison,*

par MM. **H. Mondor, Cl. Olivier, H. Mascas** et Mlle **O. Jurain.**

Plus que la rareté, chaque année moins certaine, de cette forme de tétanos, sa gravité nous a incités à publier le récit suivant :

Mme P..., trente et un ans, après un retard de règles de deux mois et demi, tente, le 18 novembre 1939, de se faire avorter, en s'introduisant, jusque dans l'utérus, une sonde dure, bouillie, par laquelle elle injecte une petite quantité d'eau vinaigrée. Les suites furent d'abord telles qu'elle les souhaitait : expulsion du fœtus, pertes quotidiennes, mais peu abondantes. L'état général reste excellent ; aussi cette jeune femme n'attache-t-elle guère d'importance à la survenue, le 6 décembre, d'une certaine gêne à l'ouverture de la bouche. Cependant, le trismus s'accroît peu à peu. Tout essai pour écarter les arcades dentaires entraîne de vives douleurs. Aussi, le 9 décembre, notre malade va-t-elle demander conseil à Lariboisière. Là, le tétanos, aussitôt reconnu, détermine son hospitalisation. Elle reçoit, pendant cinq jours, deux injections quotidiennes de 40 c. c. de sérum antitétanique.

Le 13 décembre, elle est transférée à Bichat, dans le service du professeur Chiray, qui demande son admission en chirurgie. Le lendemain, nous nous trouvons en présence d'une malade fatiguée et abattue. La fièvre, la veille à 38°, est montée à 39°2. Le pouls bat régulièrement à 120. Le trismus est intense et douloureux. La nuque, dont se plaint à plusieurs reprises la patiente, est souple, de même que le reste de la colonne vertébrale. Les muscles de la paroi abdominale antérieure, en particulier les grands droits, sont en hypertonie. Enfin, la respiration est rapide, 30 à 40 par minute et irrégulière. Pas de spasme pharyngo-laryngé. On s'assure de la vivacité des réflexes sans déterminer redoublement ou extension des contractures des muscles striés.

Les antécédents génitaux sont aussitôt avoués : l'utérus est un peu gros, les culs-de-sac sont souples et indolores. Numération globulaire : Globules rouges, 4.000.000 ; Globules blancs, 5.000 ; Polynucléaires, 77 (5 p. 100). Le traitement, ce jour et le lendemain, comprendra : l'injection sous-cutanée de 80 c. c. de sérum antitétanique, l'absorption de 4 grammes de chloral, et enfin, en lavement, 6 c. c. de rectanol. Le 15 décembre, l'état est sérieux ; la fièvre, élevée la veille au soir à 40°, est restée à 39°. Il paraît, pourtant, possible de pratiquer l'exérèse du foyer tétanigène, qu'un examen soigneux et négatif de la vulve et du vagin laisse croire utérin. La laparotomie par voie abdominale (Mondor) permet une *hystérectomie subtotale* facile, sans drainage.

Le lendemain, la situation semble ne pas avoir été aggravée par l'acte opératoire. La malade, sous l'influence des sédatifs, dort sans cesse. Les tentatives pour écarter les mâchoires paraissent moins douloureuses, l'abdomen plus souple ; la respiration se déroule assez régulièrement au rythme de 20 alternances par minute. Le pouls n'a pas varié ; température 38°5. Ce jour, et les deux qui suivront, on prescrit 40 c. c. de sérum, 8 grammes de chloral, 6 c. c. de rectanol. L'amélioration apparaît clairement le 19 décembre. La température est de 37°4. Pouls 104. Respiration 22. Dans le courant de l'après-midi, cependant, de nouvelles inquiétudes surgissent : la malade dit avoir la sensation « d'une boule dans la gorge » qui la gêne pour avaler. Heureusement, après quelques heures, tout disparaît. Numération globulaire : Globules rouges, 3.350.000 ; Globules blancs, 1.400 ; Polynucléaires, 65 p. 100. Pendant 5 jours, 20 c. c. de sérum, 8 grammes de chloral, 5 c. c. de rectanol chaque jour.

Cette dernière médication est interrompue le 22. La malade commence, à ce moment, à ouvrir la bouche, suffisamment pour s'alimenter. Le pouls et la tempé-

rature sont revenus à la normale. La quantité de sérum injectée est baissée à 10 c. c., le 23 ; 5 c. c. les 24 et 25 ; le chloral à 4 grammes. Toute thérapeutique est supprimée le 26, et la malade sort le 2 janvier en excellent état général.

*Examen de la pièce opératoire : Macroscopiquement*, l'utérus est à peine *augmenté de volume. Petit hydrosalpinx gauche. Microscopiquement* (professeur agrégé Gauthier-Villars), de très grosses lésions vasculaires apparaissent dans le myomètre : nécrose fibrinoïde des parois artérielles, infiltration inflammatoire massive d'autres parois vasculaires. De plus, de véritables traînées suppurées irradient depuis la muqueuse jusqu'au couches profondes du myomètre. La cavité utérine contient des débris placentaires nécrotiques mêlés de très nombreux globules rouges non hémolysés. Il subsiste quelques éléments choriaux souvent nécrosés, mais pas de villosités placentaires. On note également dans cette zone de nombreuses cellules musculaires dégénérées, volumineuses et sombres. Des colorations par le Gram montrent relativement peu de germes. On ne peut pas identifier de bacilles tétaniques sporulés. Il y a donc une véritable panmétrite suppurée, avec nécrose fibrinoïde massive des parois artérielles.

Pour des raisons indépendantes de notre volonté, aucun examen bactériologique n'a pu être pratiqué.

Une mortalité, que les statistiques un peu étendues de tétanos post-abortifs fixent encore aux environs de 80 à 90 p. 100, devait nous faire considérer, avec une attention particulière, l'évolution heureuse de notre cas. Mais, ne s'agissait-il pas de ces rares exemples dont on dit « qu'ils auraient guéri seuls » ? On pouvait, en faveur de cette thèse, évoquer quelques particularités de l'histoire clinique : la longue incubation, l'évolution assez lente, enfin l'absence de grandes crises paroxystiques. Nous ne croyons pas qu'une telle opinion doive convaincre. En effet, la maladie qui nous occupe n'est pas, d'ordinaire, une complication de ces avortements précédés d'abondantes métrorragies et dont les premiers jours attirent l'attention par une forte hyperthermie. En général, rien ne paraît, au contraire, annoncer la catastrophe. Qu'entre le trismus et les manœuvres abortives dix-huit jours aient pu s'écouler peut sembler d'un bon pronostic.

Mais il faut observer que si la date extrême de l'incubation peut être fixée, dans de tels cas, avec précision, on ne peut en dire autant de son début. Chalier et Rousset, Kuhnau, ont déjà insisté sur le rôle contaminant des canules vaginales douteuses et des liquides malpropres que, dans un soi-disant dessein d'asepsie, bien des malades approchent de la plaie utérine béante après l'avortement. Si, malgré une sérothérapie qui n'a pu être que retardataire, l'extension des contractions s'est faite chez Mme P... assez lentement, on ne peut nier le changement subit et sérieux survenu à la fin de la première semaine. Une telle ascension thermique passe pour grave : chez la patiente d'Auvray et Frantz, jusque-là apyrétique, elle précéda de quelques heures la mort. Il ne s'agissait pas, chez notre malade, d'accident sérique ; d'autre part, l'imprégnation par la toxine n'était pas limitée, puisque les muscles abdominaux étaient en hypertonie. Surtout, il existait des troubles respiratoires importants avec dyspnée, telle qu'on la décrit dans les formes splanchniques. Plus tard, un spasme pharyngien vint confirmer cette participation sympathique.

Ces aspects ne semblent pas les plus fréquents dans le tétanos post-abortif ; à peine la moitié des cas (Joris). Mais tous les auteurs s'accordent sur leur pronostic presque toujours fatal. Certains caractères manquaient : hydrophobie, hoquet, spasmes laryngés. L'absence de redoublement paroxystique sur les muscles striés y est par contre assez habituelle.

Ainsi, loin de croire à sa bénignité, nous pensons nous être trouvés en présence d'une forme grave de la maladie.

Cela nous donne à croire que, grâce à ses divers éléments, la thérapeutique a compté dans le succès. Des calmants, nous ne dirons rien, sinon qu'instruits des remarques de notre ami Louis Bazy nous avons prescrit avec discrétion le rectanol. Les doses de sérum sont restées modérées ; elles n'ont pas paru empêcher l'aggravation. L'amélioration, comme dans les formes périphériques observées par Goyer, Arrivat, a semblé, au contraire, coïncider avec la mise en œuvre de la chirurgie. De là à accorder à celle-ci le rôle essentiel il n'y a qu'un pas ; mais il faut quelque discussion pour s'en assurer. L'acte opératoire ne peut se concevoir bien entendu qu'en association avec les thérapeutiques médicales. C'est cette adjonction aux moyens humoraux, de l'exérèse chirurgicale du foyer, que bien des auteurs discutent encore dans le tétanos post-abortif. Outre le reproche théorique d'être sans action sur la nocivité d'une toxine déjà fixée, on lui impute les dangers, chez une patiente fragile, d'aggravation par le shock.

Ces arguments ne nous paraissent pas sans réplique. Lorsqu'on le recherche avec méthode, on vérifie presque toujours le siège utérin du bacille de Nicolaïer. Desbonnets, en janvier 1939, opposait 15 examens positifs à 4 négatifs. D'autres examens probants, ceux d'A. Sicard par exemple, ont été rapportés depuis ; au total, dans nos recherches, vingt et une fois sur vingt-neuf, la recherche du microbe a été couronnée de succès. Une réponse négative n'a qu'une valeur restreinte, surtout quand à l'examen direct n'ont pas été associées les cultures en milieu anaérobie et les inoculations au cobaye. Même si toutes ces précautions ont été prises, rien ne prouve que l'inoculation utérine, limitée ou profonde, n'a pas échappé.

Pour nous, l'emploi de la chirurgie améliorera probablement les résultats, car elle permet de lutter, non seulement contre le bacille de Nicolaïer, mais contre les aérobies et anaérobies si souvent associés. Nous avons comparé, sans ignorer la relativité de ces informations, la léthalité dans deux séries d'observations récentes. Dans la première, qui comporte 32 tétanos post-abortifs, l'opération a été associée à la sérothérapie. Nous en exclurons 4 malades, morts, après disparition des signes tétaniques, d'autres complications : cellulite gangréneuse du petit bassin, embolie, broncho-pneumonie avec abcès du poumon. Parmi les 28 autres, 10 ont guéri. Pour arriver à un chiffre égal de succès, pour les malades traités par la seule sérothérapie, il nous faut compulser 41 dossiers.

Les principes, comme les gains obtenus par l'acte chirurgical, nous semblent pouvoir être opposés aux principes et aux résultats des abstentionnistes. A. Sicard, à propos de deux faits personnels, a déjà mis en lumière tout l'intérêt de l'emploi précoce de la chirurgie active.

Quelle modalité de celle-ci en proposer ? curettage ou hystérectomie ? Le premier est incontestablement plus simple, plus rapide et doit être préféré, si l'état général ne permet pas de faire mieux. Dans 14 cas, où il était associé à la sérothérapie, la mort n'est survenue que dix fois. Mais l'exérèse de l'utérus, s'il est démontré qu'elle n'aggrave pas l'état général, est plus radicale et sur un nombre égal de malades elle a permis 6 guérisons. C'est que les lésions sont loin de n'être que d'endométrite ou de rétention placentaire. Blondin écrit : « L'utérus est du volume des deux

poings, violacé, les pédicules infiltrés d'œdème », et chez une autre patiente : « L'utérus du volume d'un pamplemousse est violacé. » Dans l'exemple de Fulconis, l'interne remarque, au cours du curettage, une perforation utérine, que confirma la laparotomie. Dans notre observation, l'histologie, dont les résultats ont été jusqu'ici assez exceptionnellement cités, découvrit de très grosses lésions vasculaires et de véritables traînées suppurées irradiant depuis la muqueuse jusqu'aux couches profondes du myomètre. Il y a plus, et dans un cas d'évolution fatale déjà cité ailleurs par l'un de nous, malgré un curage digital fait par un chirurgien de carrière, les cultures, faites sur les parois *de l'utérus* chirurgicalement enlevé dix-huit heures plus tard, révélèrent encore la persistance de bacilles de Nicolaïer. Un argument voisin ne nous semble pas avoir jusqu'ici retenu suffisamment l'attention. C'est la possibilité de tétanos malgré une revision utérine ou un curettage faits dans les tout premiers jours de l'avortement. Dans le cas de Petersen, le curettage fut exécuté le 8 avril, le trismus apparut néanmoins le 20. Dans celui de Hartmann, treize jours s'écoulèrent entre le curage digital et les premiers symptômes. L'emploi d'agents abortifs rigides, sonde en os, aiguille, qui paraissent particulièrement répandus dans les cas que nous avons retrouvés, explique peut-être une inoculation limitée mais intra-pariétale ?

L'exemple du tétanos post-abortum ajoute aux ressemblances entre la gravité d'une plaie utérine d'avortement provoqué et la gravité des plaies de guerre. Si l'on veut réaliser, comme ailleurs, l'ablation complète du foyer tétanigène, il semble qu'on doive, autant que la résistance de la malade le permettra, associer aux méthodes médicales *l'hystérectomie.*

## *Résultats du traitement chirurgical de 85 cas de cancer du col utérin,*

par M. **P. Wilmoth.**

La communication de Leveuf sur le traitement du cancer du col utérin, en date du 6 mai 1931, provoqua une longue discussion qui ne fut close qu'à la fin de l'année 1932 ; cette discussion, souvent passionnée, mit aux prises les partisans du seul traitement chirurgical, ceux de la radiumthérapie préalable, suivie de l'exérèse chirurgicale, ceux de la radiumthérapie seule. J.-L. Faure concluait ces débats par cette affirmation : « C'est en traitant les malades au début de leur mal, non pas par la curiethérapie, mais par l'opération, que nous en sauverons le plus grand nombre, que nous les sauverons presque toutes. »

En intervenant, dans cette discussion, le professeur Ch. Lenormant montrait que l'expérience et un choix plus judicieux, dans les indications opératoires, permettaient d'obtenir des succès immédiats de plus en plus satisfaisants : 86 cancers du col utérin, traités par la colpo-hystérectomie élargie, de 1904 à 1931, donnaient, par périodes successives, des résultats régulièrement améliorés : de 1904 à 1914, mortalité opératoire de 55 p. 100 ; de 1919 à 1925, 36 p. 100 ; de 1926 à 1931, 8,8 p. 100. Dans cette première série, sans pouvoir vous donner des chiffres, nous comptons d'assez longues survies, j'en citerai deux exemples : une femme opérée en 1927 d'un cancer du col utérin par le professeur Lenormant, est revenue en

mai 1941, à la Clinique chirurgicale de Cochin, pour se faire enlever un squirrhe du sein gauche, et, en septembre 1941, elle a été opérée d'urgence pour une appendicite aiguë ; j'ai opéré, en 1929, une femme qui est morte en septembre dernier, dans son village du Multien. Ces survies de quatorze et de douze ans sont dépassées pour la malade de Freund, promoteur de la colpo-hystérectomie dans le cancer du col, qui pouvait, en 1904, la présenter à ses collègues allemands ; elle avait été opérée en 1878.

La statistique, que je vous soumets, porte sur 85 cas, opérés de janvier 1932 à septembre 1941, à la Clinique chirurgicale de Cochin. Quatre de ces malades ont succombé dans le mois qui a suivi la colpo-hystérectomie. Dans le même service, la mortalité opératoire, qui était de 8,8 p. 100 pour la période comprise entre 1926 et 1931, s'est abaissée à 4,07 p. 100. Cela tient à ce que notre technique opératoire s'est constamment améliorée, mais ce qui importe ce sont les résultats, à date éloignée, que nous avons obtenus. Avant de vous les soumettre, je préciserai dans quelles conditions nous sommes intervenus.

Les cas que nous avons estimés devoir bénéficier de l'exérèse chirurgicale, sans radiumthérapie préalable, correspondent, selon la nomenclature adoptée par l'Institut du Cancer à Paris, et qui est celle établie par la sous-Commission du Cancer du Comité d'Hygiène de la Société des Nations, à tous ceux du stade I et à la variété du stade II, le cancer endocervical propagé au corps utérin. Par conséquent, il ne s'agit pas de cancers ayant envahis, au moins cliniquement, soit un cul-de-sac vaginal, soit un paramètre ; la cystoscopie, le toucher rectal ont été faits systématiquement avant de prendre la décision d'opérer.

*L'âge des malades.* — Deux fois l'opérateur a négligé de noter l'âge. Restent 83 cas se répartissant ainsi :

| | |
|---|---|
| 25 à 30 ans | 3 cas. |
| 31 à 40 ans | 12 — |
| 41 à 50 ans | 35 — |
| 51 à 60 ans | 24 — |
| 61 à 70 ans | 9 — |

L'opérée la plus jeune avait vingt-huit ans, la plus âgée soixante-neuf ans.

Le Dr Perrot, chef de laboratoire à la Clinique chirurgicale de Cochin, a revu toutes les coupes histologiques. Je lui avais demandé ce qu'il pensait de l'utilité d'une classification des différents épithéliomas du col utérin. Voici sa réponse : « La classification histologique des cancers du col utérin, théoriquement simple et claire, se montre, du point de vue pratique extrêmement difficile. Ceci tient à deux raisons principales :

« 1° Les cancers malpighiens du col, différents en cela des cancers malpighiens cutanés, ont des caractères souvent mal tranchés et très variables suivant les points examinés. En dehors des formes kératinisantes (ou parakératinisantes) méritant bien l'étiquette de spino-cellulaire, ils sont d'un type intermédiaire, d'ailleurs très différent de celui des épithélioma cutanés et dont les tendances évolutives sont très variables suivant les points. Une classification plus précise ne saurait être que le résultat d'une impression « composite » résumant, à la manière d'une moyenne de statistique, les images observées.

« Cette irrégularité et ce manque de précision des critères histolo-

giques sur lesquels sont basées les classifications sont tels que des divergences dans l'estimation du sous-groupe de classification sont inévitables entre observateurs différents, même s'ils sont de la même école. On peut même ajouter que pour un histologiste donné, il y aurait des divergences entre les classements de mêmes séries de coupe faits à diverses reprises !

« 2° La grande fréquence des formes plus ou moins métaplasiques, nées dans le canal endo-cervical, ou à son orifice externe, complique profondément la situation. Les cancers endo-cervicaux se classent schématiquement en :

« *a*) Formes glandulaires pures, typiques ou atypiques ;

« *b*) Formes mixtes, où l'on voit côte à côte des images glandulaires et des plages en métaplasie malpighienne plus ou moins complète ;

« *c*) Formes malpighiennes.

« Il est évident que, dans un classement, ne tenant compte que des caractères histologiques, ne peuvent entrer dans ce dernier groupe des cancers endo-cervicaux malpighiens que ceux, incomplètement évolués, qui laissent deviner, par quelque caractère, leur origine métaplasique (par exemple aspects pallissadiques nets, vagues ordinations glanduliformes ou, comme dans une observation, la persistance de l'activité sécrétante mucipare dans des cellules morphologiquement malpighiennes).

« C'est dire qu'un certain nombre de ces épithélioma endo-cervicaux métaplasiques, nombre que nous croyons personnellement être très important, ne peuvent être identifiés comme tels et sont rangés, faute de savoir les reconnaître, parmi les tumeurs du versant vaginal malpighien du col. »

Grâce à la technique que le professeur Lenormant a décrite, dans sa communication du 1er juillet 1931, et que nous avons utilisée dans la très grande majorité des cas, nous avons fait de larges colpo-hystérectomies. En disséquant chaque uretère jusqu'à la corne vésicale, en séparant aussi bas que possible la vessie du vagin, la section porte très bas sur celui-ci ; sur la pièce opératoire, la collerette vaginale est toujours importante. En liant l'utérine contre la paroi pelvienne latérale, on ne peut laisser en place les ganglions et le ligament large et sa base sont aussi complètement que possible enlevés.

Tandis que pour les 86 colpo-hystérectomies relatées par le professeur Lenormant jusqu'en 1931, on pouvait enlever vingt-deux fois des ganglions, dont 12 étaient envahis par le néoplasme, dans la seconde série de 85 cas qui va de 1932 à 1941, quatorze fois l'adénopathie a pu être mise en évidence et trois fois seulement les ganglions étaient indemnes.

*Les résultats.* — Les chirurgiens sont moins exigeants que les curiethérapeutes, quant au délai écoulé depuis la date du traitement, pour apprécier les résultats. J.-L. Faure parle de guérison, lorsque la malade est en vie deux ans après l'opération. Simone Laborde exige un délai minimum de cinq ans pour prononcer le mot de guérison, et affirme que le taux des guérison ne s'abaisse au delà de la cinquième année et surtout de la sixième année, que dans une très faible proportion.

En admettant le délai minimum de deux ans, nous éliminerons 12 cas opérés de 1939 à 1941. Restent 73 cas. Malgré une enquête minutieuse (1),

(1) Un nombre relativement important d'opérées se trouve encore en zone libre ; d'autres ont changé de domicile sans donner leur nouvelle adresse.

nous manquons de renseignements éloignés pour 30 malades : 73 — 30 = 43. Sur ces 43 malades, 23 sont encore en vie, ce qui donne :

| | | |
|---|---|---|
| 9 ans | 1 | guérison. |
| 8 ans | 3 | — |
| 7 ans | 5 | — |
| 6 ans | 3 | — |
| 5 ans | 3 | — |
| 3 ans | 3 | — |
| 2 ans | 5 | — |

4 malades décédées ont pu être suivies :

| | |
|---|---|
| Pendant 7 ans | 1 |
| Pendant 4 ans | 1 |
| Pendant 3 ans | 2 |

4 malades sont mortes des suites opératoires (de deux à trente jours). 12 opérées sont décédées dans les deux ans qui ont suivi l'opération, soit avec récidives pelviennes, soit avec métastases hépatiques.

La comparaison avec les résultats obtenus à l'Institut du Cancer de Paris est instructive. Simone Laborde, faisant état d'une statistique de 132 cas — malades traitées par la seule curiethérapie de 1921 à 1931 et suivies au delà de la cinquième année — trouve 58 malades vivantes, ce qui donne un pourcentage de 43,9, tandis qu'entre nos mains l'exérèse chirurgicale ne donne que le chiffre de 21,9 p. 100 de survie au delà de ce terme. La supériorité d'une méthode sur l'autre paraît évidente.

Les raisons qui nous ont fait rester fidèles au traitement chirurgical sont de trois ordres. C'est d'abord la bénignité des suites opératoires, pour une intervention réputée meurtrière. Simone Laborde attribue les échecs de la colpo-hystérectomie à l'infection post-opératoire. Or le large drainage, par le vagin, au moyen d'un drain et de deux mèches, du tissu cellulaire pelvien, la protection de la grande cavité péritonéale par le cloisonnement colo-vésical font que nous ne redoutons plus guère la cellulite pelvienne, ni la péritonite post-opératoire. Le second motif qui nous faisait rester fidèles à l'acte chirurgical pur, c'est que nous estimions suffisamment étendues la résection des paramètres, la section du vagin. Or nous avons constaté 10 récidives pelviennes. Ces récidives sont survenues dans la première année ou dans le cours de la seconde année, après l'intervention. Ce sont les malades âgées de moins de cinquante ans qui font les récidives pelviennes rapides. Nous avons donc sous-estimé la malignité du cancer du col utérin chez les femmes âgées de moins de cinquante ans.

Un autre motif nous a également fait agir, celui-là est d'ordre sentimental. A l'heure actuelle encore, lorsqu'on parle d'un traitement par le radium à une femme qui vient consulter pour des pertes sanguines, il est bien rare qu'elle ne comprenne aussitôt qu'elle est atteinte d'un cancer ; bien des fois nous avons déploré le refus de tout traitement, lorsque le mot de radium avait été prononcé. La colpohystérectomie a le mérite de laisser planer un doute sur la nature du mal, mais puisqu'elle s'avère inférieure, dans ses résultats éloignés, à la curiethérapie, le chirurgien doit reconnaître la supériorité de celle-ci.

M. **Pierre Mocquot** : La communication de notre collègue Wilmoth

m'engage à vous soumettre quelques réflexions que m'ont suggérées les faits observés dans le service de gynécologie de l'hôpital Broca depuis 1936.

Le temps des comparaisons entre le traitement chirurgical du cancer du col utérin et son traitement par le radium et les rayons X me paraît révolu. Malgré la diminution de la mortalité opératoire que font bien ressortir les très beaux résultats obtenus par M. Wilmoth, la supériorité du traitement par les radiations apparaît, pour la majorité des cas, indiscutable, à cause de la mortalité très réduite, des possibilités de traitement beaucoup plus étendues, du nombre plus grand des résultats durables.

A cet égard, je crois qu'il est sage de s'en tenir au terme de cinq ans. Il n'a qu'une valeur conventionnelle ; il y a sans doute des récidives tardives. J'ai vu, il y a peu de temps, une malade que j'avais opérée en 1926, il y a quinze ans, pour un épithélioma du col, se présenter à moi avec une récidive dans la cloison recto-vaginale. Mais les récidives après cinq ans sont tout de même rares et ce délai est admis partout. Gardons-le.

Donc la majorité des cancers du col utérin, les incurables mis à part, relève d'un traitement par les radiations. Mais l'action habituellement combinée du radium et des rayons X ne guérit pas tous les cancers et il convient de chercher aujourd'hui, me semble-t-il, si l'action chirurgicale ne doit pas encore trouver place à côté de la curiethérapie et de la rœntgenthérapie.

Lors de la discussion à laquelle a fait allusion M. Wilmoth, Regaud avait laissé quelques indications à l'intervention chirurgicale : l'hystérectomie lui semblait justifiée ou même nécessaire : 1° lorsque l'application du radium ne peut pas être faite d'une façon correcte en raison des dispositions anatomiques : sténoses ou malformations vaginales ; 2° lorsque les radiations n'ont pas réussi à arrêter la prolifération néoplasique et que les lésions sont encore opérables ; 3° en présence de certaines lésions infectieuses de l'utérus ou des annexes. Les agents thérapeutiques que nous possédons aujourd'hui ont réduit beaucoup le nombre de ces cas : 4° enfin, en présence de cancers radio-résistants, et il envisageait surtout les épithéliomas cylindriques du col, que certains curiethérapeutes disent aujourd'hui accessibles à l'action des rayons. Ces indications restent au moins en grande partie valables.

Les statistiques actuellement établies dans les divers centres de traitement du cancer sont toutes basées sur la classification en quatre stades suivant le degré d'extension apprécié par l'examen clinique, classification établie par le Comité d'Hygiène de la Société des Nations. Ces statistiques ont eu une très grande utilité au moment où il fallait démontrer l'efficacité du traitement par les radiations, le comparer aux autres méthodes, choisir les procédés d'application.

Aujourd'hui il nous faudrait autre chose : le degré d'extension n'est pas le seul élément de gravité du cancer et son appréciation clinique comporte de graves causes d'erreur ; je n'y insiste pas.

Ces statistiques nous montrent que même parmi les cancers du stade I, un certain nombre échappent à l'action du radium : la proportion des guérisons durables à ce stade était de 79 p. 100 dans la statistique citée par Regaud en 1932 ; elle était de 64 p. 100 dans la statistique de Gernez et Mallet ; elle est de 57,5 p. 100 dans celle de M[me] Laborde (1939) à l'Institut du Cancer. Dans le troisième exposé annuel sur les résultats de la radiothérapie du cancer du col de l'utérus, publié en 1939 par le Comité

d'Hygiène de la Société des Nations, le taux relatif des guérisons pour les cancers au stade I est de 57,2 p. 100. La statistique porte sur 9.061 malades dont 7.958 ont subi un traitement radiothérapique. Ainsi, même parmi les cas peu avancés, parmi les cancers du stade I, un certain nombre ne sont pas guéris par les radiations.

Quels sont donc ces cas : les statistiques ne nous le disent pas. Regaud pensait que presque tous les échecs, au stade I, étaient dus à des récidives ganglionnaires. Pour Mme Laborde, la proportion des ganglions néoplasiques s'élèverait à 50 p. 100 dans les cas du stade I et les récidives se font presque toujours au niveau des ganglions pelviens. J'ai fait un certain nombre d'opérations pour enlever les ganglions après traitement par le radium : je n'ai pas vu que les ganglions fussent constamment ni même fréquemment envahis et je crois qu'il faut faire à cet égard une distinction très nette entre le cancer des femmes âgées et celui des jeunes.

Je me demande si parmi ces cancers encore limités, qui échappent à l'action du radium, il n'en est pas certains que l'exérèse chirurgicale pourrait guérir.

Mais, pour arriver à des données plus précises, il faudrait faire intervenir dans les statistiques d'autres éléments que le degré d'extension du cancer.

Quels éléments ? D'abord l'âge des malades. Si je m'en rapporte aux faits que j'ai observés, l'action du radium est beaucoup plus efficace chez les sujets âgés que chez les sujets jeunes. La gravité du cancer chez les jeunes est un fait bien établi, les observations de M. Wilmoth le confirment, mais on peut se demander si dans certains cas la chirurgie réussirait mieux que les radiations.

M. Wilmoth nous a dit qu'il était très difficile d'établir un pronostic d'après les caractères histologiques : peut-être pourrait-on cependant y trouver quelques éléments d'appréciation.

On en trouverait peut-être aussi dans les caractères anatomiques que quelques auteurs, comme Schröder, ont fait intervenir, en distinguant les cancers végétants exophytiques, les cancers endophytiques, ulcéreux et destructeurs, les cancers nodulaires, sans pousser à fond la recherche.

En somme, au lieu de s'en tenir à une appréciation globale des résultats, établie d'après le degré d'extension du néoplasme, il faudrait en faire une étude détaillée en tenant compte de tous les éléments d'information. On verrait peut-être que certains cas gagneraient à être traités par la large exérèse chirurgicale.

J'ajoute que ce n'est pas la seule forme sous laquelle la chirurgie peut intervenir dans le cancer du col. Beaucoup d'entre vous sans doute se souviennent de la belle communication faite ici même par notre regretté collègue Gernez avec M. Mallet sur le traitement des cancers inopérables par l'électro-coagulation et des remarquables résultats qu'il avait obtenus.

Depuis cinq ans, j'ai employé cette méthode. Je sais que certains curiethérapeutes la considèrent avec dédain et même pensent que l'électro-coagulation préalable nuit à l'action du radium. Je n'ai rien vu de semblable, mais ce dont je suis sûr, c'est que ce procédé nous a donné des guérisons tout à fait remarquables. Définitives ? Je n'en sais rien. Le recul n'est pas suffisant pour que nous puissions établir une statistique, mais il l'est assez pour me permettre d'affirmer que les malades en ont largement tiré profit.

M. **Robert Monod:** Au centre anticancéreux de la Salpêtrière, au cours des huit ans pendant lesquels mon maître M. le professeur Gosset m'avait fait l'honneur de m'en confier la direction, nous avons systématiquement pratiqué l'association du radium (appliqué par M. Wallon) et de la chirurgie, conformément aux principes exposés dans un article de *La Presse Médicale* (Octave et Robert Monod, 8 février 1922) et ici même (Gosset et Monod, *Bull. Soc. Chir.*, 2 mai 1923). Les résultats thérapeutiques obtenus par cette association, portant sur une tranche de sept ans, ont été publiés en 1927 chez Masson dans la 2e série des Travaux de la Clinique chirurgicale de la Salpêtrière (voir tableaux annexés). Ils portaient à cette date (pour la seule pratique hospitalière) sur 75 cas avec les résultats suivants : guérisons suivies, 68 p. 100 (44/75), pourcentage abaissé à 52 p. 100 pour la tranche la plus ancienne comprenant 25 cas de guérison datant de plus de quatre ans (dont 2 cas de plus de six ans, 7 de plus de cinq ans). En dehors de cette statistique, j'ai notamment l'occasion de suivre de près une malade guérie que j'ai opérée il y a plus de dix ans. Nous tirions de l'analyse de nos résultats les conclusions suivantes :

1° La curiethérapie préopératoire offre le double avantage d'obtenir la stérilisation des lésions cancéreuses du col et d'aseptiser les cratères ulcérés et les tumeurs bourgeonnantes, parfois si gravement infectées. Loin de compliquer la chirurgie, elle prépare des conditions opératoires meilleures (74 hystérectomies avec 3 morts, soit 4 p. 100, dont 32 opérations de Wertheim avec 0 mort).

2° L'hystérectomie pratiquée cinq à six semaines plus tard, surtout si on l'élargit du côté des paramètres et des ganglions, siège habituel des récidives, donne, après le radium, une seconde garantie de guérison.

L'examen histologique systématique de nos pièces opératoires a montré vingt-deux fois la persistance de lésions néoplasiques en activité.

Sur les 22 cas positifs, 15 ont été suivis — et de ces 15 cas 7 sont morts, 8 sont restés guéris. Ces chiffres sont éloquents, ils mettent bien en valeur l'utilité de l'hystérectomie complémentaire qui permet de récupérer un peu plus de la moitié des cas non guéris par le radium (8 sur 15).

Nous déduisions alors de l'étude de ces résultats que l'exérèse chirurgicale donnait à la malade une garantie supplémentaire de guérison.

Il est vrai que depuis cette date (1927), les techniques de radiothérapie pénétrante se sont perfectionnées et l'utilisation d'ampoules plus puissantes permet une action plus efficace sur les paramètres et les ganglions.

Il faut donc s'incliner devant les statistiques convaincantes apportées depuis par les radiothérapeutes.

Néanmoins, les faits apportés par M. Wilmoth et le professeur Lenormant m'incitent à penser que l'association curiethérapie-hystérectomie élargie doit conserver encore actuellement un certain nombre d'indications.

M. **Moulonguet:** Comme mon ami Wilmoth, j'opère à nouveau certains cancers du col utérin. La raison de ma conduite vient d'être dite par M. le professeur Mocquot : elle est dans les échecs de la curiethérapie appliquée à certains cas favorables, très favorables, de cancer du col utérin.

C'est pour avoir vu évoluer sans rémission, ou avec une rémission très

brève, quelques cas de cancers au début que j'avais confiés avec un bon pronostic au physiothérapeute que j'ai compris qu'il existait dans le mode d'action du radium et des rayons X des facteurs qui nous sont complètement inconnus et donc imprévisibles, et que la chirurgie d'exérèse conservait ses indications dans les cas strictement limités au col utérin, sans extension aux ligaments larges, ni au vagin.

Les filles de Saint-Lazare, que leur profession conduit à de très fréquents examens gynécologiques, sont favorisées au point de vue du diagnostic très précoce du cancer de l'utérus, au stade où seule la biopsie peut assurer ce diagnostic. La proximité de la maison Dubois me fait recevoir cette clientèle. J'ai donc eu l'occasion de prendre plusieurs fois la décision : colpo-hystérectomie, ou traitement par les radiations ? Je pense que dans ces cas favorables la chirurgie conserve des indications, puisque nous sommes assurés d'enlever complètement la lésion, tandis que nous ne pouvons pas savoir si elle est de celles que le radium guérira ou ne guérira pas, et que la décision, une fois prise, est définitive sans opportunité de changement de thérapeutique.

Les statistiques de curiethérapie colligées par la S. D. N. que rappelait M. Mocquot donnent environ 55 p. 100 de guérisons pour les cancers au stade I et 36 p. 100 pour les cancers au stade II. Les chances de guérison ne sont donc pas tellement plus grandes pour les cancers du stade I que pour ceux du stade II, quand on les traite par les radiations. Et cela est bien surprenant pour nous qui savons pouvoir guérir les premiers et sommes absolument désarmés contre les seconds.

Dans la discussion qui eut lieu ici il y a quelques années, sous la conduite de mon maître M. J.-L. Faure, M. Gosset a dit, en faveur du radium susceptible de guérir des cancers que nul ne songerait à opérer, « qui peut le plus, peut le moins ». Les faits n'ont pas confirmé cet adage : c'est parce qu'il intervient dans la sensibilité d'un cancer aux radiations, et par conséquent dans sa curabilité, d'autres facteurs que l'extension anatomique et, notamment, des facteurs cytologiques, de structure cellulaire, que nous ne connaissons pas encore et qui jouent dans les statistiques en des sens absolument imprévisibles.

Tant que de nouveaux progrès dans l'anatomie pathologique de ces cancers ne nous permettront pas de prévoir leur radiosensibilité ou — résistance sur la biopsie préalable, je pense que nous devons opérer les quelques cancers, peu nombreux d'ailleurs, que nous voyons au stade de stricte limitation au col utérin.

M. **Heitz-Boyer**: A propos de cette association radium et électro-coagulation, j'ai constaté qu'à la suite de 3 cas Lacassagne m'a déconseillé de le faire. Je voudrais savoir quelle est la technique de M. Mocquot et si on a fait du radium avant l'électro-coagulation ou si l'on a suivi l'ordre inverse comme je l'avais fait.

M. **Pierre Mocquot**: L'électro-coagulation a toujours été pratiquée dans mon service avant l'application de radium.

Elle a pour but de détruire une partie importante du néoplasme, de diminuer l'infection locale en supprimant les végétations néoplasiques infectées ; lorsque la plaie est détergée, les escarres éliminées, c'est-à-dire après dix à quatorze jours, nous faisons l'application de radium.

M. **Maurer**: Je voudrais apporter une observation qui m'avait frappé alors que j'étais au Centre anticancéreux de l'hôpital Tenon dans le service de M. Proust. Il s'agissait d'une de nos infirmières qui présentait au niveau du col utérin une ulcération grande comme une pièce de 50 centimes. C'était une femme obèse, avec un cœur fatigué. J'ai pensé dans ce cas qu'il était préférable de faire un traitement radiumthérapique, qui fut appliqué dans de très bonnes conditions au Centre anticancéreux. Or j'ai eu l'ennui de constater, pour cette lésion tout à fait au début, que quelques jours après la malade se plaignait de souffrir au niveau de la clavicule gauche. Elle fit une fracture spontanée. Pour cette fracture, on appliqua du radium au moyen d'un appareil moulé. A la suite de la radiumthérapie, cette métastase a admirablement guéri. J'ai revu la malade à différentes reprises, elle est guérie à la fois de sa lésion utérine et de sa lésion claviculaire. Fait curieux, que je ne m'explique pas, c'est que le radium qui a d'abord été nocif, puisque son application a été suivie d'une métastase, a guéri ensuite cette métastase et enfin la lésion utérine. On ne peut donc dire que cette lésion fut radio-résistante.

Il est heureux que la métastase ait été curable, que son siège ait été favorable à son traitement. En conclusion, même dans un cas au début, la radiumthérapie peut présenter des inconvénients.

M. **Wilmoth**: Malgré l'intervention de Maurer, j'ai l'impression que la chirurgie en matière de cancer du col utérin a regagné du terrain aujourd'hui. En vous apportant nos chiffres et en les comparant avec ceux de Simone Laborde je pensais que la radiumthérapie gagnait du terrain, mais d'après ce que j'ai entendu, il me semble qu'un certain nombre d'entre nous restent fidèles à la chirurgie.

## *Sur la gastrectomie totale,*

par MM. **F. d'Allaines** et **J. Rachet**.

Les malades chez lesquels il est indiqué et possible de pratiquer une gastrectomie totale sont encore actuellement rares. A propos de 3 opérés, nous avons été amenés à quelques conclusions que nous nous permettons de vous soumettre.

Les indications de la gastrectomie totale sont rarement réalisées, elles nous paraissent surtout au nombre de deux :

*a*) Une opération de cette importance et d'une gravité certainement plus grande que la gastrectomie subtotale banale, doit être réservée à la lésion grave que constitue le *cancer de l'estomac infiltrant largement les faces* mais ne dépassant pas ces territoires. Peut-être un ulcère géant, tel qu'on les observe à la face postérieure de la portion verticale commanderait-il une gastrectomie totale, jusqu'ici je n'ai jamais dû m'y résoudre, même dans les ulcères haut situés.

Ducuing, Soula et Frankel (1), dans leur travail de 1934 sur la gastrectomie totale, signalent 127 cas de cancer contre 5 cas d'ulcère (2).

(1) Ducuing, Soula et Frankel. *J. de Chir.*, 44, 1934, p. 175.

(2) Bien entendu nous voulons parler ici de la gastrectomie totale vraie, celle où l'on coupe l'œsophage au-dessus du cardia, et non de la gastrectomie subtotale où l'on coupe au-dessous du cardia en y laissant une collerette d'estomac.

*b*) Pour être réalisable dans les conditions actuelles de la technique, il faut *un cas anatomiquement favorable :* sujet assez maigre, pas trop âgé, tissus environnants encore souples, état général encore conservé (toutefois notre malade n° 2, amaigrie et fatiguée, ne pesait plus que 42 kilogrammes).

Les 3 cas que nous rapportons sont 3 cancers de l'estomac ; le premier est un échec, c'est le plus ancien en date.

M. T..., soixante-huit ans, opéré le 3 avril 1935 à l'hôpital Tenon, dans le service de notre maître M. Roux-Berger : cancer de l'estomac à type de linite



Fig. 1. — M^lle^ H.... Radiographie préopératoire. Infiltration massive de toute la portion verticale de l'estomac. Disparition de la poche à air. Béance et rigidité du cardia.

plastique, début clinique six mois auparavant, amaigrissement notable, état général touché, insomnie et douleurs. La radiographie montre un estomac rigide, sans contraction, la portion horizontale est en bec de flûte avec pylore rigide et incontinent. La rigidité des courbures remonte jusqu'au cardia. Diagnostic : linite plastique totale.

Opération le 3 avril 1935. Anesthésie locale, anesthésie de base par le nembutal et morphine complétée de quelques inhalations de Schleich.

Incision médiane sus-ombilicale. On découvre une tumeur gastrique étendue

depuis le pylore jusqu'au delà de la partie moyenne de la petite courbure, néanmoins la gastrectomie paraît possible.

Au-dessus de la tumeur, l'estomac est épaissi et il existe d'assez nombreuses adhérences avec le foie et surtout vers la gauche avec la rate. En décollant ces adhérences on provoque une hémorragie dans la région splénique, celle-ci est due à une rupture du pôle inférieur de la rate adhérente et friable. On est conduit à pratiquer immédiatement une splénectomie facile. On libère alors progressivement l'estomac et on se rend compte que pour enlever largement la tumeur on est conduit à faire une gastrectomie totale. Ligature des vaisseaux de la petite courbure jusqu'à l'œsophage juste au-dessus du cardia. La tranche œsophagienne a une ouverture un peu plus large qu'une pièce de 5 francs. Les parois sont très épaisses surtout à la partie droite où la tunique musculaire se rétracte très haut, anastomose de l'œsophage au jéjunum assez facile en deux plans avec anse longue précolique. Jéjuno-jéjunostomie complémentaire. L'anastomose œsophago-jéjunale est appuyée par 2 ou 3 points supplémentaires.

Libération progressive de l'estomac, section à 2 centimètres après le pylore. Fermeture du duodénum en 3 plans. Application d'une mèche sous le diaphragme de chaque côté de l'anastomose.

Fermeture pariétale en 2 plans (soies perdues dans le muscle).

La pièce montre une tumeur infiltrant largement la portion verticale de l'estomac, sans ulcération véritable, muqueuse, mamelonnée, donnant l'impression d'une linite plastique.

L'examen histologique confirme qu'il s'agit d'une linite plastique.

Suites opératoires : d'abord simples pendant quarante-huit heures, alimentation au bout de vingt-quatre heures, le malade est maintenu assis dans son lit, pas de fièvre ; puis vers le troisième jour écoulement de liquide par la plaie, témoignant de la désunion de l'anastomose, accélération du pouls, augmentation de la température, déchéance progressive de l'état général, mort le sixième jour.

A l'autopsie, désunion presque complète de l'anastomose œsophago-jéjunale, l'anse grêle semblant tirée en bas par le poids du côlon qui passe en sautoir sous elle.

Ce cas nous paraît instructif par les raisons que l'on peut y rencontrer d'expliquer cet échec :

Amaigrissement et fatigue manifestes chez un homme âgé, ce sont de *mauvaises conditions pour réaliser une anastomose sur un organe dont la structure* (pas de péritoine, peu de vaisseaux) *n'est pas propice à la cicatrisation rapide.*

*Traction exercée par l'anse anastomotique* suspendue uniquement à l'œsophage et supportant le poids du côlon transverse, surtout en position assise. En effet, lors de l'autopsie, nous avons constaté que le côlon semblait par son poids constituer une véritable bretelle tirant en bas l'anse jéjunale anastomotique.

Pas de jéjunostomie et alimentation trop précoce par les voies naturelles.

Le deuxième cas concerne une femme de cinquante-trois ans, atteinte d'un cancer gastrique qui a guéri et a vécu un an.

Elle fut opérée le 16 juin 1939 pour un cancer de la portion verticale englobant la grosse tubérosité. Début clinique six mois auparavant par sensation d'arrêt des aliments, puis vomissements et amaigrissement de 9 kilogrammes, la malade ne pesait plus que 42 kilogrammes lors de l'opération.

La radiographie montre une large infiltration de toute la portion verticale de l'estomac, la grosse tubérosité est rétractée, rigide, irrégulière ; le cardia est béant et rigide.

La tumeur paraissait probablement inextirpable, l'état général était légèrement touché, anémie à 3.600.000 avec 11.550 globules blancs.

Voici le protocole opératoire du 15 juin 1939 :

Anesthésie : protoxyde d'azote. Laparotomie médiane sus- et para-ombilicale. On découvre une tumeur presque totale de l'estomac, infiltrant toute la portion verticale de l'organe ainsi que la grosse tubérosité. L'exploration complète montre l'absence de toute métastase. L'estomac est mobile, mais il entraîne dans sa mobilité la rate et la queue du pancréas qui sont adhérents au néoplasme au niveau de la grosse tubérosité. On libère l'œsophage thoracique que l'on arrive à descendre d'environ 7 centimètres dans l'abdomen. Dans ces conditions, une gastrectomie est possible, mais elle doit entraîner la suppression de la rate et de la queue du pancréas qui sont adhérents et peut-être envahis par le néoplasme. On décide de la faire comme étant la seule intervention possible. Libération progressive de l'estomac, section de la queue du pancréas avec les vaisseaux spléniques. Libération progressive de la grosse tubérosité et mobilisation de l'œsophage jusqu'à le rendre abaissable. On sectionne alors le duodénum que l'on enfouit sous 3 plans, passage d'une anse jéjunale à travers le mésocolon transverse et établissement d'une anastomose œsophago-jéjunale, celle-ci est

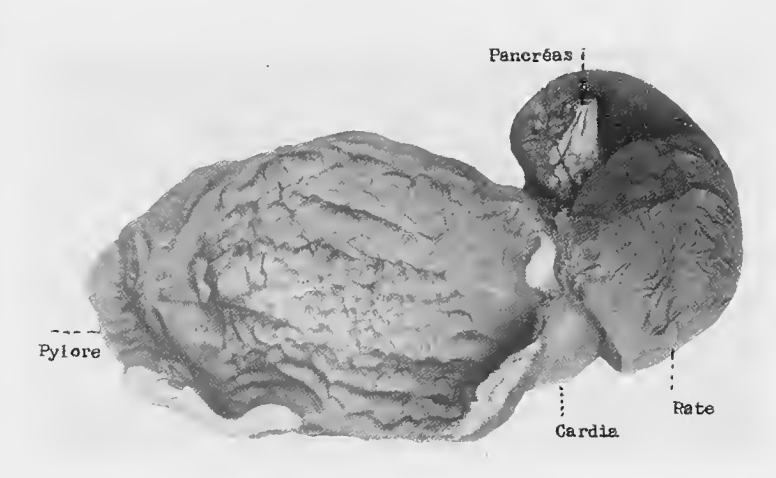



FIG. 2. - Aspect de la pièce opératoire. Infiltration des parois gastriques, pas d'ulcération La rate est collée à l'estomac par la rétraction du mésogastrospiénique.

pratiquée par implantation de l'œsophage dans la convexité de l'anse grêle. L'anastomose est établie progressivement avant de sectionner l'estomac de manière à profiter de la traction que l'on exerce grâce à cet organe. Finalement on arrive à faire une anastomose en 3 plans en avant, en 2 plans en arrière et l'on suspend l'anse jéjunale au diaphragme de manière à éviter toute traction. On termine par une fermeture de la brèche du mésocolon autour de l'anse du jéjunum et enfin par une jéjunostomie à la Witzel que l'on fait passer par une incision latérale droite. Fermeture de la paroi aux soies, une mèche cellophane au contact du moignon du pancréas d'où viendra vraisemblablement une petite fistule.

Opération d'une durée d'une heure et demie.

La pièce montre un estomac petit, rétracté à parois plus épaisses dans la portion verticale que dans la portion horizontale. La muqueuse est intacte, non ulcérée, très plissée, les parois sont épaisses, blanchâtres, et les divers plans de la paroi sont impossibles à distinguer.

L'examen histologique montre une linite plastique caractérisée par l'infiltration diffuse des tuniques sous-muqueuses et musculaires, par des îlots et des bandes d'épithélioma atypique enfouis dans un stroma fibreux et irrité. La muqueuse est intacte, la rate présente des lésions de congestion, le pancréas montre quelques zones de pancréatite parenchymateuse.

Suites opératoires très simples retardées le treizième jour par une congestion pulmonaire droite fugace. Alimentation immédiate par la jéjunostomie, au bout

de quarante-huit heures par la bouche. Sonde jéjunale enlevée le dixième jour.

La malade est revue au bout de huit mois, elle a eu pendant quelque temps quelques vomissements aqueux une demi-heure après les repas, ceux-ci ont disparu ; elle ne suit pas de régime, mais sur notre demande fait des repas petits et fréquents, a repris 15 kilogrammes, se porte bien et est capable d'une activité presque normale.

Elle est morte en juin 1940, un an après l'opération d'une pleurésie gauche métastatique ; son éloignement de nous n'a pas permis de la revoir.

Voici l'examen radiologique pratiqué quatre mois après l'opération. Cet examen est curieux car il montre l'apparence d'un estomac qui a trompé le radiographe, dont voici le compte rendu résumé :

« L'estomac se remplit facilement. Le cardia est aisément franchi. On note cependant un très léger antipéristaltisme œsophagien passager.

« L'estomac est haut situé, hypertonique.

« La poche à air est assez volumineuse et présente des contours réguliers. Elle ne vient pas au contact de la coupole diaphragmatique gauche, même en décubitus.

« L'estomac s'évacue normalement par la bouche.

« *Une heure et demie après l'ingestion, il subsiste encore une petite quantité de gélobarine dans l'estomac.* »

En réalité, la radiographie ci-jointe montre que les parois de ce nouvel estomac ont les contours des valvules du jéjunum, mais il reste qu'*il s'est constitué un réservoir fonctionnel* (appelons-le estomac si nous le voulons) *large au fond au niveau du diaphragme, rétréci en bas et qui garde la gélobarine pendant une heure et demie.*

Malheureusement, les circonstances ne nous ont pas permis de faire un examen du chimisme de cette poche.

Je me suis demandé si la constitution de ce nouvel estomac n'était pas influencée par la large fixation de l'anse grêle en haut, élargissant sa base diaphragmatique et par son passage à travers le mésocolon rétrécissant son issue.

Le troisième cas concerne un cancer de l'estomac qui a guéri opératoirement mais que les circonstances m'ont fait perdre de vue très rapidement :

Un homme de cinquante-huit ans atteint d'un cancer de la petite courbure, étendu largement aux deux faces jusqu'à donner un aspect pseudo-biloculaire à l'estomac. Début clinique huit mois auparavant, vomissements, une hématémèse, malade ayant maigri de 12 kilogrammes, mais conservant un bon état général, 3.600.000 globules rouges, 13.000 globules blancs.

Opération le 25 mai 1940, calquée sur la précédente, mais la rate est intacte et le mésogastro-splénique long non infiltré permet d'éviter la splénectomie.

Anesthésie au protoxyde d'azote. Laparotomie médiane : on découvre un cancer de la petite courbure envahissant en éventail les faces, atteignant la grande courbure à la hauteur de la rate. Estomac mobile mais rigide, pas de métastase ; œsophage facilement accessible, on le libère immédiatement de son orifice diaphragmatique et il descend de 5 à 6 centimètres. On décide de pratiquer une gastrectomie totale.

Section première du duodénum. Libération de la grande courbure et de la grosse tubérosité. Section de la faux de la coronaire à 2 centimètres de l'estomac ; passage d'une anse jéjunale à travers le mésocolon transverse. On commence immédiatement le plan postérieur de l'anastomose œsophago-jéjunale, puis section de l'œsophage et anastomose œsophago-jéjunale par implantation, 2 plans en avant, 2 plans en arrière, fil de lin, points séparés. Suspension large de l'anse jéjunale à la coupole, 4 centimètres de chaque côté, à l'aide de points séparés au

lin. Fermeture de la brèche du mésocolon autour de l'anse, jéjuno-jéjunostomie entre les deux pieds de l'anse anastomotique. Enfin jéjunostomie à la Witzel, un drain sous-hépatique. Paroi à la soie perdue.

La pièce montre un vaste cancer de l'estomac, ulcéré au niveau de la petite courbure et semblant largement infiltrer les faces.

L'examen histologique confirme la nature maligne de la tumeur largement infiltrant les plans pariétaux.

Suites opératoires : température, 38°5, puis descente progressive vers 37°

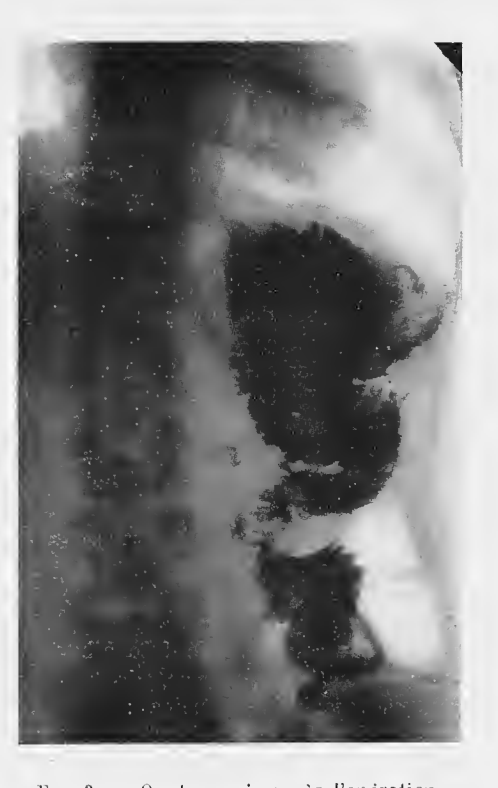


Fig. 3. — Quatre mois après l'opération.
Apparence d'un estomac conservant plus d'une heure et demie la bouillie opaque.

le sixième jour. Alimentation immédiate par la sonde, au bout de quarante-huit heures par les voies naturelles. Le dixième jour, le malade est levé, il sort le quinzième jour. Evacué, perdu de vue jusqu'ici.

De ces 3 cas nous voudrions conclure par quelques règles utiles ; ces indications n'ont pas été toutes suivies dans le premier cas qui fut un échec, ont été suivies dans les deux autres qui ont guéri.

I. Indications opératoires. — Les *conditions anatomiques* (extension du néoplasme, visibilité et voie d'abord) sont évidemment la partie la plus importante des indications, mais à côté et préalablement il faut apporter une particulière attention à l'*état général du malade*.

Nous estimons que la cicatrisation de l'anastomose œsophago-jéjunale

se présente dans des conditions *a priori* précaires, l'œsophage est peu vascularisé car il ne faut pas compter conserver une branche des artères coronaires ou gastrique postérieure, or la vascularisation apportée par l'œsophage thoracique est minime. Sur les 3 cas opérés, je n'ai jamais vu la tranche œsophagienne saigner abondamment.

Nous estimons qu'on doit réserver la gastrectomie totale aux malades encore résistants, pas trop âgés, et notre premier malade qui a succombé à la désunion de l'anastomose est un exemple de ces cancéreux âgés, fatigués, amaigris, souffrant et ne dormant pas pour qui cette opération est trop risquée ; chez cet homme je fus conduit à enlever tout l'estomac à la suite d'un incident opératoire, sinon je ne l'aurais pas fait.

II. Technique. — La *traction exercée par l'œsophage sur les sutures nous paraît le danger principal de désunion.* La technique doit mettre en œuvre toutes les précautions pour éviter cette traction. Tous les auteurs recommandent ce principe.

1° *Libération œsophago-diaphragmatique.* En dehors des cas où l'œsophage abdominal est long, 5 à 6 centimètres, il faut avant toute décision opératoire dégager l'œsophage de son conduit diaphragmatique pour l'abaisser de quelques centimètres et le soustraire aux mouvements du diaphragme. C'est là non seulement un temps explorateur essentiel mais aussi c'est la clef de l'opération, rendant l'œsophage accessible et maniable sans traction ; si cette manœuvre est impossible (trop profond sujet gras) ou ne rend pas, je préfère abandonner. L'idée de la libération œsophago-diaphragmatique est ancienne, Finsterer (3) entre autres dit la pratiquer toujours sauf quand l'œsophage abdominal est long (1 cas sur 12 gastrectomies totales faites par Finsterer). On a accusé cette libération de danger [Kocher (4), ouverture de la plèvre] ; cette opinion n'est plus recevable actuellement où l'opération de Heller est couramment pratiquée sans incident de ce genre.

2° Un artifice utile déjà recommandé [Moynihan-(5)-Finsterer] est de *conserver l'estomac non sectionné, servant de tracteur* pendant le commencement des sutures œsophago-jéjunales : on renverse l'estomac en haut et à gauche pour voir la face postérieure de l'œsophage, la pose de quelques points de suture permet la section de l'œsophage sans risquer de voir fuir ce conduit.

3° Quand on lit les travaux parus sur la gastrectomie totale, on apprécie le rôle trop important que l'on fait jouer aux *pneumogastriques*, pour les uns (Ducunig, Soula et Frankel) la chirurgie expérimentale montre que la section des pneumogastriques « tendus comme une corde » permettrait un abaissement facile de l'œsophage ; pour d'autres, il serait bon d'infiltrer de novocaïne les deux nerfs avant la section œsophagienne. Ces deux précautions nous ont paru inutiles, la présence des deux pneumogastriques ne paraît ni plus dangereuse, ni plus gênante que lors de la section haute de la petite courbure dans la gastrectomie large.

4° Dans le but d'éviter les tractions du diaphragme sur l'œsophage, on a recommandé la section physiologique du *phrénique*, novocaïne ou

(3) Finsterer. *Wiener klin. Woch.*, 1925, p. 298.
(4) Kocher, *in* Ducuing, Soula et Frankel. *Loc. citat.*
(5) Moynihan. *The Lancet*, 1911, p. 430.

même le pneumothorax préopératoire ; cela nous paraît inutile et même inopérant, l'orifice œsophagien est entouré de fibres naissant des deux piliers diaphragmatiques, l'immobilisation d'un seul côté n'offre aucun intérêt ; du reste l'œsophage sous-diaphragmatique est relativement peu entraîné par les contractions du muscle, celles-ci ne gênent pour ainsi dire pas, ce qui gêne c'est la profondeur. Enfin, la libération œsophago-diaphragmatique supprime et les mouvements communiqués par le diaphragme et dans une certaine mesure diminue la profondeur.

5° Enfin, pour éviter toute traction sur les sutures, nous avons encore utilisé les artifices suivants : *l'anastomose est faite par implantation dans le sommet de l'anse jéjunale*, ce qui permet plus facilement de mettre tout autour des points de consolidation invaginant en quelque sorte l'œsophage dans l'intérieur de l'intestin grêle. *L'anse jéjunale doit être fixée très largement à la coupole diaphragmatique*, à droite et à gauche de l'anastomose, 4 centimètres environ de chaque côté, par des points bien appuyés au fil de lin. Nous avons observé plus haut que cet étalement de l'anse anastomotique avait peut-être contribué à la création de « l'estomac jéjunal » de l'observation II. La fixation au diaphragme a déjà été recommandée auparavant [Hilarowitz (6)]. Du côté de l'anse jéjunale, il nous paraît préférable de *faire passer une anse longue à travers le mésocolon transverse* qui est fermé autour des deux pieds de l'anse, il sera bon de pratiquer une *jéjuno-jéjunostomie* entre ces deux points. Le passage de l'anse jéjunale devant le côlon paraît dangereux, la traction exercée par le côlon transverse surtout en position assise, me semble avoir favorisé la désunion de l'anastomose, observée chez le malade n° 1.

Tels sont les moyens que nous avons employés dans le but d'éviter la traction sur la bouche anastomotique. Tous les autres artifices opératoires sont bien connus et sont étudiés longuement dans les articles récents sur la gastrectomie totale.

Ajoutons que nous avons utilisé deux compléments opératoires :

*a*) La *splénectomie* que nous avons dû pratiquer deux fois ne nous a pas paru aggraver le pronostic opératoire, elle ne constitue pas une contre-indication, elle me paraît plutôt raccourcir l'opération et faciliter l'hémostase dans les cas où le néoplasme atteint la grande courbure (cas habituel dans les limites plastiques). Ajoutons que notre malade n° 2, suivie pendant un an, ne présentait aucune anémie malgré une gastrectomie totale et une splénectomie.

*b*) La *jéjunostomie*, opération complémentaire très bénigne nous paraît utile, elle n'aggrave en rien le pronostic et permet l'alimentation immédiate et la mise au repos presque absolu de la bouche œsophago-jéjunale.

En conclusion, nous voudrions souhaiter que les observations de gastrites totales, surtout celles qui sont suivies à longue échéance, soient publiées.

Un point paraît déjà acquis depuis longtemps [expériences de Czerny Kaysen (7), première opération de Schlatter, 1897] ; *un sujet peut vivre sans estomac*, s'alimenter normalement, et la radiographie que nous reproduisons ici montre que mécaniquement la fonction gastrique peut être suppléée.

(6) Hilarowitz. *Zentr. für Chir.*, 1931, p. 2613.
(7) Ducuing, Soula et Frankel. *Loc. cit.*

Ducuing, Soula et Frankel ont montré par l'étude des travaux parus à ce sujet que la digestion et l'utilisation des matériaux alimentaires étaient à peu près normales, mais si nous savons bien que l'on peut vivre et vivre normalement sans estomac, il reste à connaître l'utilité de cette opération.

Il faut avouer qu'en apparence les cas publiés (cas isolés à peu près toujours) ne sont pas bien encourageants, la mort par métastase est fréquente entre cinq et quatorze mois après l'intervention et l'on compte quelques rares cas où les malades étaient en bonne santé dix-huit mois [Mac Donald (8), Even], quatre ans [Wrede (9)], six ans [von Haberer (10)], treize mois [Pull et Strang] après l'opération.

Nous estimons que les mauvais résultats à longue échéance sont très explicables et ne doivent pas faire renoncer à la gastrectomie totale dans le traitement du cancer de l'estomac. En effet, toutes les opérations rapportées concernent des cas de cancers très étendus, presque totaux, il s'agissait de « mauvais cas ». Veut-on les comparer au pourcentage de guérisons obtenues dans les cancers de l'utérus ou du sein ayant envahi presque tout l'organe, la comparaison serait peut-être en faveur du cancer de l'estomac !

En outre, il faut insister sur ce que *l'opération a été à peu près constamment suivie d'une amélioration très notable :* disparition des douleurs et des troubles fonctionnels, augmentation de poids quelquefois très importante, euphorie, reprise d'une vie normale et utile. Ces résultats heureux presque constants, même temporaires, doivent entrer en ligne de compte dans l'indication de cette opération. Ainsi même non curatrice, même dangereuse, la gastrectomie totale se présente comme une intervention bienfaisante contre une affection mortelle.

Pour conclure, nous souhaitons pouvoir *étendre les indications de la gastrectomie totale*, celle-ci présente encore certainement une mortalité opératoire élevée, mais il est évident que les progrès de la technique, l'emploi de cette opération d'une façon plus fréquente pour des lésions moins étendues et chez des malades dont l'état général est mieux conservé, amélioreront le pronostic opératoire pour arriver peut-être à le ramener au niveau de celui de la gastrectomie habituelle dans le cancer de l'estomac.

Actuellement, on admet que la gastrectomie totale est une opération que l'on peut tenter avec de grands risques dans les cancers de l'estomac qui ont dépassé les limites habituelles de l'exérèse « autrement dit, une acrobatie chirurgicale dangereuse s'adressant à de très mauvais cas ». Pourquoi ne faut-il pas admettre que, comme pour les autres cancers, l'ablation totale de l'organe malade deviendra la règle, même en cas de cancer gastrique au début ? Autrement dit, avec certaines réserves techniques concernant la visibilité et l'accessibilité de la région, on peut souhaiter que la gastrectomie totale devenant plus banale, plus fréquente, finisse par être considérée comme l'opération idéale dans le cancer gastrique au début.

(8) Mac Donald et Child. *The J. of Amer. Med. Ass.*, 1898, p. 538.
(9) Wrede. *Zentr. f. Chir.*, 1923, p. 1775.
(10) Von Haberer. *Deutch. med. Woch.*, n° 14, 1930.

## RAPPORT

### *Trois cas de gastrectomie totale,*

par M. **Jean-Louis Lortat-Jacob.**

Rapport de M. D. Petit-Dutaillis,

M. J.-L. Lortat-Jacob nous a adressé un très intéressant mémoire sur 3 cas de gastrectomie totale pour cancer avec 3 guérisons opératoires, car si l'un des malades est mort depuis l'intervention ce n'est vraisemblablement pas, nous le verrons, des suites de celle-ci. L'intérêt évident d'une telle série, tout à fait inhabituelle pour cette opération, nous engage à en chercher des raisons. Disons dès maintenant que c'est aux détails originaux de technique conçus par lui que l'auteur semble devoir de pareils succès et nous ne sommes pas éloignés de croire que ce travail marquera une étape dans l'avenir de cette opération, devant laquelle la plupart d'entre nous reculaient jusqu'ici, en raison même de son impressionnante mortalité.

Je ne puis malheureusement que résumer brièvement ces 3 observations :

Observation I. — Mme G... (Aurore), soixante-cinq ans, entre en avril 1941 à la Salpêtrière pour quelques troubles gastriques et un amaigrissement considérable. Radiologiquement on pouvait affirmer (Dr Garcia Calderon) une lésion de la petite courbure, de nature indéterminée, remontant haut vers le cardia. Mêmes constatations à la gastroscopie (Dr Moutier). Diagnostic hésitant entre syphilis et cancer. Une laparotomie exploratrice, faite le 29 avril, montre un estomac d'apparence normale, on retrouve au palper la même induration de la petite courbure sur 3 centimètres de large et 12 de long, remontant jusqu'au cardia, qu'annonçaient les moyens d'exploration. N'étant pas plus fixé sur la nature de la lésion par ces constatations macroscopiques, on prélève un ganglion. L'examen de ce dernier ayant montré qu'il était le siège de métastases d'un épithélioma glandulaire typique, la gastrectomie totale est pratiquée par M. Lortat-Jacob, le 27 mai, sous rachianesthésie à la percaïne à 1/1.500. L'intervention se déroule sans incident selon la technique dont nous parlerons plus loin. On termine par une implantation œsophago-jéjunale, sur une anse précolique et sans entéro-anastomose complémentaire.

La pièce ouverte montre, le long de la petite courbure, une lésion en tranchée sans aucune exhubérance tumorale. Histologiquement (I. Bertrand) : cancer ulcériforme. Epithélioma atypique dépassant largement les limites de l'ulcération. Envahissement massif de toute la paroi gastrique.

*Suites immédiates :* très simples. Sortie de l'hôpital moins de trois semaines après l'opération, ayant des fonctions digestives apparemment normales, des sensations de faim fréquentes et impérieuses... et prétendant qu'elle a l'estomac vide !

Revue le 15 octobre 1941. A repris 1 livre par semaine depuis sa sortie de l'hôpital. Elle continue à bien digérer ; fonctionnement intestinal parfait alors qu'auparavant elle était constipée. Formule sanguine marquant une amélioration sur l'état pré-opératoire (4.080.000 globules rouges contre 3.720.000 en juin, 8.000 globules blancs contre 10.600). Donc pas d'anémie. Contrôle radiologique de l'anastomose.

Obs. II. — Mme Th... (Léonie), trente-huit ans, mère de 4 enfants ; troubles gastriques et amaigrissement considérable. Cancer de la région antrale à la radio-

graphie. Tumeur, peu mobile, du volume d'un poing d'enfant au palper de l'abdomen.

Intervention, 21 juin 1941 (Lortat-Jacob). Rachi-anesthésie à la percaïne. Médiane sus-ombilicale. Libération du néoplasme qui adhère à la paroi et au mésocolon. Libération totale de l'estomac. Intervention prolongée de vingt-cinq minutes par des difficultés d'hémostase des vaisseaux courts. On craint d'être amené à faire une splénectomie. Celle-ci est cependant évitée. Anastomose œsophago-jéjunale sur une anse pré-colique.

La pièce emporte avec elle un grand nombre de ganglions du groupe sous-pylorique et des deux chaînes gastro-épiploïques droite et gauche. Histologiquement : épithélioma glandulaire typique à type muco-sécrétant. 3 ganglions sur 6 sont envahis.

Suites simples. Sortie trois semaines après l'opération. A ce moment, le contrôle radiologique (Dr Garcia Calderon) montre transit normal au niveau du diaphragme. L'anse anastomosée se remplit, principalement sa branche gauche, qui reste opacifiée, donnant l'impression d'un très petit estomac avec bulle d'air au niveau horizontal. La malade, revue récemment, se porte bien ; excellent appétit. Fait des repas peu abondants, mais fréquents et digère sans difficultés. Constipée avant l'opération, a depuis des garde-robes régulières. A engraissé de 3 livres. Formule sanguine sensiblement identique à la formule pré-opératoire (3.640.000 globules rouges contre 3.760.000, 7.000 globules rouges contre 6.400).

Obs. III. — M. H... (Léon), soixante-trois ans. Cancer évident du corps de l'estomac. Grosse tumeur encore mobile.

Intervention le 31 juillet 1941 sous anesthésie rachidienne à la percaïne. Opérateur Lortat-Jacob, aide D. Petit-Dutaillis. Gastrectomie totale selon la même technique que les précédentes. Opération se déroulant très simplement malgré des adhérences importantes du cancer au côlon transverse.

Examen de la pièce : énorme cancer occupant l'antre et le corps de l'estomac.

*Suites* troublées par un accès de *delirium tremens* (lequel fut jugulé par la strychnine) et par l'indiscipline du malade : a retiré dès le lendemain la sonde d'Eudel et a été surpris mangeant du pain, des nouilles et des pêches. Sort le douzième jour sur ses jambes malgré l'interdiction qui lui est faite. Entre temps s'était constituée une fistulette œsophagienne, ne laissant passer que des liquides.

Nous avons appris par sa femme que la fistule s'était fermée spontanément quelques jours après sa sortie de l'hôpital, mais que le malade était mort en septembre d'une congestion pulmonaire.

Tels sont les trois résultats obtenus en série par M. Lortat-Jacob pour des cancers étendus de l'estomac. Bien qu'un de ses malades, le dernier, soit mort un mois après l'opération, on ne saurait dans ce cas l'imputer à celle-ci. Il s'agissait d'un malade indocile, alcoolique, ayant fait des excentricités alimentaires dès le deuxième jour et qui est sorti à pied de l'hôpital le douzième jour, malgré les objurgations du chirurgien. Il avait le droit de faire une fistule œsophagienne sans devoir l'imputer à une technique qui pour les deux autres s'était avérée excellente. Au surplus, cette fistule s'était tarie spontanément par la suite et il semble bien que le malade soit mort d'une affection pulmonaire intercurrente. Il n'est donc pas exagéré de considérer cette série de 3 cas comme répondant à 3 succès opératoires. Ces 3 observations viennent s'ajouter à celle, non moins remarquable, que nous rapportait ici même notre collègue Banzet en 1937 ainsi qu'aux 6 autres cas récemment publiés par le même auteur.

Le peu de faveur dont semble jouir auprès de nous jusqu'à présent cette opération, malgré les efforts tentés à l'étranger pour en perfectionner la technique et en étendre les indications, n'était pas pour surprendre. S'il était démontré, en effet, que fonctionnellement l'opéra-

tion, contrairement à toute attente, est parfaitement défendable, la vie de ces sujets sans estomac étant très supportable grâce aux adaptations surprenantes de l'intestin, les chirurgiens de notre pays reculaient jusqu'ici devant l'emploi d'une opération qui, aux risques d'une mortalité considérable, évaluée par les plus optimistes à 50 ou 60 p. 100, joignait le bénéfice douteux d'une guérison durable. Il n'en est pas moins vrai que l'on connaît quelques survies de plus de cinq ans. Moynihan a rapporté l'observation d'un malade qui restait en bonne santé au bout de trente ans. Il ne faut pas méconnaître que l'opération a été trop souvent réservée à des cas avancés et peu favorables. Avant de pouvoir juger sa valeur thérapeutique dans le cancer, il faudrait avant tout améliorer son pronostic immédiat. C'est en cela que le travail de M. Lortat-Jacob nous paraît du plus haut intérêt.

L'auteur insiste avec raison sur l'intérêt d'adopter partout la même terminologie pour ces gastrectomies totales, beaucoup d'auteurs qualifiant ainsi des exérèses incomplètes laissant une partie de la grosse tubérosité. Il propose à cet égard d'adopter la classification de Herlyn et Stucke. Ces auteurs distinguent : 1° *les gastrectomies totales anatomiquement*, c'est-à-dire passant exactement en muqueuse œsophagienne ; 2° *les gastrectomies fonctionnellement totales*. Celles-ci peuvent être *trans-cardiaques* (horizontales ou obliques) ou *sous-cardiaques*. Les 3 observations de M. Lortat-Jacob répondaient respectivement à une gastrectomie *sus-cardiaque* (obs. I), trans-cardiaque oblique (obs. II) et trans-cardiaque horizontale (obs. III).

Contrairement à Banzet qui avait employé l'anesthésie à l'éther, M. Lortat-Jacob insiste beaucoup sur les avantages de la *rachi-anesthésie à la percaïne à 1 p. 1.500* qu'il a employée pour ses 3 malades. Si Banzet a réussi le tour de force de pratiquer son opération en une heure vingt, je pense avec Lortat-Jacob qu'il faut moins chercher à battre des records de vitesse qu'à réaliser une technique impeccable. L'opération entre les mains de l'auteur n'a jamais duré moins de deux heures et quart. C'est une raison suffisante pour renoncer à l'anesthésie générale.

La voie d'abord de choix semble bien être la laparotomie médiane et l'on peut s'étonner avec l'auteur des voies d'abord complexes et souvent inattendues que l'on a tour à tour proposées. Par l'incision médiane prolongée plus ou moins suivant la conformation du sujet on a tout le jour désirable. Il est même inutile de sectionner le ligament triangulaire gauche, manœuvre proposée par Gray Turner et adoptée par Lahey pour mieux écarter le foie. De bonnes valves suffisent.

Du point de vue technique, le problème essentiel est de pallier au lâchage éventuel des sutures œsophago-jéjunales. La péritonite, ainsi qu'il ressort des cas publiés, est incontestablement la cause de mort la plus fréquente. A cet égard, la technique de M. Lortat-Jacob, qui s'inspire quelque peu de celle de Lahey (de Boston) en l'améliorant, marque à notre avis un progrès très net sur les techniques anciennes. L'originalité du procédé consiste, une fois l'estomac à peu près complètement libéré, avant de dégager le cardia, à ménager deux lambeaux péritonéaux antérieur et postérieur, qui serviront de moyen de suspension à l'anse jéjunale anastomosée et soulageront ainsi les sutures œsophagiennes. L'auteur conseille de préparer ces lambeaux dès la section de la coronaire stomachique : « Repérant alors, dit-il, avec un long fil, la *pars condensa* du petit

épiploon, nous en poursuivons les deux feuillets pré- et rétro-gastriques, dont nous pratiquons le décollement progressivement de bas en haut ; nous abordons ainsi le péritoine relativement bas, à trois travers de doigt environ du cardia, comme dans l'opération de Heller. Quelques longs fils repèrent les bords libres du péritoine ainsi décollé. Le cheminement est alors aisé, avec les ciseaux de Murphy, au contact de la musculeuse œsophagienne ; et peu à peu on abaisse l'œsophage de plusieurs centimètres — 5 ou 6. » Il est certain que cette manœuvre est très satisfaisante, ainsi que j'ai pu m'en rendre compte moi-même en aidant Lortat-Jacob à opérer un de mes malades et en réalisant moi-même tout récemment la même opération avec son assistance. Dans le procédé de Lahey, cette collerette est dégagée au pourtour de l'orifice diaphragmatique et au début de l'opération, ce qui doit être de réalisation beaucoup plus malaisée.

Pour ce qui est de l'anastomose elle-même, Lortat-Jacob insiste sur l'importance de ne mettre aucun clamp sur l'œsophage. Il se sert de l'estomac rabattu sur le thorax comme tracteur. Après dégagement de l'œsophage, les sutures se font ainsi presque hors du ventre. Après fixation de la lame péritonéale postérieure au jéjunum, on réunit le jéjunum à l'œsophage par des points séparés musculo-séreux à la soie. C'est alors seulement que l'œsophage est ouvert sur sa paroi postérieure. Un tube de caoutchouc branché sur aspiration continue est aussitôt introduit dans le conduit, en même temps que l'on retire le tube d'Eudel de l'estomac pour le faire pénétrer dans la partie efférente de l'anse jéjunale (point sur lequel nous reviendrons). Ce n'est qu'après avoir réalisé le plan total postérieur à points séparés, que la section de l'œsophage est complétée. On termine par un double plan antérieur et, enfin, par la fixation au jéjunum de la partie antérieure de la collerette péritonéale conservée. L'incision du jéjunum, contrairement à la technique de Lahey, est faite perpendiculairement à l'axe de l'intestin. J'ajoute que M. Lortat-Jacob fait toujours passer l'anse anastomosée en avant du côlon transverse et, de même que Lahey, il s'est abstenu dans ses 3 cas de pratiquer une jéjuno-jéjunostomie complémentaire sur le pied de l'anse. Cette mesure de précaution semble bien s'avérer ici inutile et le temps de l'intervention s'en trouve diminué d'autant. Enfin, Lortat-Jacob, contrairement à beaucoup de chirurgiens étrangers, et en particulier Finsterer, s'est également abstenu de la jéjunostomie, mesure destinée à permettre d'alimenter le malade, en laissant au repos les sutures œsophago-jéjunales.

M. Lortat-Jacob, connaissant les écueils de la jéjunostomie, arrive au même but par un moyen plus simple et qui m'a paru excellent. Il fait avaler au malade une sonde d'Eudel avant l'opération. Au cours de la gastrectomie, il l'introduit dans la branche efférente de l'anse jéjunale. C'est par cette sonde qu'il alimente ses malades dès les premiers jours. Cette sonde permettrait également de mettre en place l'appareil de Vangensteen au cas où des troubles de circulation intestinale se manifesteraient, ce qui d'ailleurs ne s'est pas produit. On peut ainsi retarder le plus possible l'alimentation *per os* et c'est sans doute un excellent moyen d'éviter les fistules œsophagiennes. Le seul malade qui ait présenté cette complication, à titre d'ailleurs temporaire, est celui de l'observation III dont nous avons noté l'indocilité et qui avait arraché sa sonde lui-même le lendemain de l'opération.

Bien qu'on ne puisse parler de suites éloignées pour ces 3 malades

dont les 2 survivants ont été revus seulement trois à cinq mois après l'opération, il est intéressant toutefois d'observer qu'ils continuent à se bien porter et ne présentent pas de modification de leur formule sanguine. Des examens radiologiques de la bouche ont été faits sur 2 malades. Le premier, fait trois semaines après l'opération, montre le remplissage des premières anses jéjunales. Il semble que tout passe directement dans l'anse efférente qui commence à se dilater un peu et présente une bulle d'air avec niveau horizontal. L'œsophage n'est pas visible. Sur la seconde, faite trois mois après l'opération, la baryte s'accumule dans l'anse anastomosée et celle-ci présente une dilatation très nette.

L'auteur enfin discute les indications de la gastrectomie totale : « En conclusion, dit-il, s'il semble prématuré encore de faire de la gastrectomie totale, l'opération idéale à opposer au cancer de l'estomac quel que soit son siège, pourquoi ne pas en faire bénéficier au moins les cancers haut situés, dont les prolongements intramuraux vers le cardia font reculer l'opérateur, pourquoi aussi ne pas en faire bénéficier les cancers du cardia et de la grosse tubérosité, mises à part toutes contre-indications extrinsèques (métastases, adhérences diaphragmatiques, etc.). » Je ne puis que partager pour ma part ces conclusions. J'ajouterai que la linite plastique, le sarcome de l'estomac devront bénéficier aussi de la gastrectomie totale dans l'avenir, si cette intervention, comme tant d'autres, acquiert avec les progrès de la technique un droit de cité auquel jusqu'ici elle n'avait pas osé prétendre. Pour ma part, ayant vu opérer Lortat-Jacob, ayant été frappé de la simplicité et de la perfection de la technique qu'il a contribué à réaliser, ayant constaté les suites remarquablement simples de ses malades, je serais tout porté à croire que cette échéance n'est pas très lointaine.

Je vous propose de verser à vos archives dans son intégralité le beau travail de l'auteur et de le remercier de nous l'avoir fait parvenir.

---

## PRÉSENTATION DE PIÈCE

### *Sarcome de l'estomac,*

par M. **Jean Quénu.**

La pièce opératoire que j'ai l'honneur de vous présenter, à cause de sa relative rareté, est un *sarcome de l'estomac*, que j'ai observé avec mon collaborateur Charles Jacquelin.

Cliniquement, il s'agit d'une femme de quarante-sept ans, qui a présenté à plusieurs reprises, dans l'enfance, des troubles digestifs assez importants. Elle vient nous consulter en septembre 1941 pour un amaigrissement rapide (8 kilogrammes en un an), des crises de diarrhée, des éructations et du gonflement abdominal après les repas, un état nauséeux et, récemment, un petit vomissement.

La palpation décèle une volumineuse tumeur épigastrique, arrondie, d'une extrême mobilité.

La radiographie fournit des images lacunaires polycycliques de l'antre

faisant songer aux aspects des tumeurs bénignes, et précise l'importance de la stase gastrique.

A l'opération (16 septembre 1941), on trouve la moitié inférieure de l'estomac occupée par des bosselures arrondies multiples, contiguës, dures, n'ayant pas du tout l'aspect habituel du cancer de l'estomac. Gastrectomie des trois quarts.

La pièce ouverte montre que les bosselures font également saillie sur la paroi interne, et qu'il existe à leur niveau des ulcérations assez superficielles, sans envahissement de la muqueuse.

On constate d'autre part que certains noyaux assez volumineux, dont l'un est gros comme un œuf de pigeon, sont indépendants de l'estomac, et sont en réalité des ganglions péripyloriques.

Examen histologique (Dr Lavedan) : La tumeur gastrique est formée de petites cellules rondes, presque toutes égales, à protoplasma acidophile, à noyau volumineux, disposées en travées irrégulières, séparées par de minces trousseaux conjonctifs. Présence de nombreux vaisseaux néoformés. Sarcome. Le ganglion est envahi par la tumeur.

Les suites opératoires ont été simples et la malade est actuellement bien portante.

---

*Le Secrétaire annuel* : M. G. Rouhier.

Imprimé par l'Ancne Impie de la Cour d'Appel, A. Maretheux, Dir., 1, r. Cassette, à Paris (France).

# MÉMOIRES DE L'ACADÉMIE DE CHIRURGIE

**Séance du 10 Décembre 1941.**

*Présidence de* M. Paul Mathieu, *président.*

## PROCÈS-VERBAL

La rédaction du procès-verbal de la précédente séance est mise aux voix et adoptée.

## CORRESPONDANCE

La correspondance comprend :

1° Les journaux et publications périodiques de la semaine.

---

## RAPPORT

### *Reconstitution du massif facial inférieur,*

par le médecin-commandant **G. Ginestet.**

Rapport de M. L. Dufourmentel.

Le D[r] Ginestet nous adresse, avec une suite intéressante de photographies, une très belle reconstitution du massif maxillaire inférieur.

Parmi les lésions traumatiques de la face, une des plus graves et des plus difficiles à traiter est la destruction de son tiers inférieur. Dans le cas présent, la lèvre inférieure, toute l'étendue de la branche horizontale de l'arc mandibulaire, le plancher buccal et la région sus-hyoïdienne participaient à la destruction. L'orifice buccal béant s'ouvrait sur la région sous-hyoïdienne, l'alimentation n'était possible qu'avec un tube, la salive s'écoulait en permanence, la phonation était profondément troublée.

En présence d'une telle infirmité la prothèse restauratrice est tout à fait insuffisante, elle cache la lésion sans améliorer les fonctions. Il convient donc de chercher à établir un sphincter buccal continent et une saillie mentonnière. Le D[r] Ginestet a obtenu un très beau résultat et, dans le travail qu'il nous envoie, il a la délicatesse de faire remarquer qu'il a suivi d'une façon à peu près exacte la technique que j'avais employée pendant la guerre de 1914-1918 et dont j'ai présenté ici même les résultats (Société de Chirurgie, 8 avril 1919).



*Publication périodique bimensuelle.*

Voici succintement l'observation :

Ch... (M.), soldat de 2e classe, 11e R. E. I. ; blessé par balle le 27 mai 1940. Les lésions réalisent la mutilation ci-dessus décrite et que montre la figure 1.

Après cicatrisation des plaies, le traitement est entrepris le 13 août 1940. Sous anesthésie au rectanol on fait :

1° Libération de deux moignons de lèvre qui subsistaient et qui bordaient dans sa partie supérieure la brèche.

2° Taille de deux lambeaux jugaux à pédicule interne destinés à former le plan profond intrabuccal. Les deux volets cutanés retournés sont suturés l'un à



Fig. 1. — Le sujet vu de profil après cicatrisation.

l'autre verticalement sur la ligne médiane. Leur bord supérieur est uni au bord postérieur des moignons de la lèvre remis en place, le bord inférieur est suturé à la lèvre supérieure d'une incision horizontale sous-hyoïdienne.

3° Préparation d'un grand lambeau bipédiculé de 8 centimètres de largeur maxima, aux dépens du cuir chevelu.

4° Le lambeau est amené au niveau de la région à recouvrir par rotation autour des deux pédicules temporaux. Son bord supérieur est suturé au bord antérieur des moignons de la lèvre et dans la partie moyenne au bord supérieur des lambeaux jugaux. Latéralement il est uni par une série de crins à la tranche supérieure bordant la perte de substance cutanée créée dans la joue par le prélèvement des premiers lambeaux. Son bord inférieur est suturé au versant inférieur des bréches jugales et à la lèvre inférieure de l'incision sous-hyoïdienne médiane (fig. 2).

Les berges de la plaie cranienne sont rapprochées autant que possible par des anses de crin.

Le blessé après l'opération est maintenu en position dorsale stricte pour éviter l'écoulement de la salive au niveau des lignes de sutures ; dans le même but, un aspirateur électrique est mis en place à son chevet. Une infirmière est chargée nuit et jour d'aspirer toutes les sécrétions buccales. Pastilles de Gonacrine, alimentation par sonde nasale.

Les suites opératoires sont absolument normales, aucun point de sphacéle n'est apparu.

Le 2 septembre 1940 : le blessé mobilise volontairement son menton et arrive à clore la bouche. Cela est possible, à mon avis, en grande partie grâce à la conservation de la musculature de la partie de la lèvre soigneusement récupérée.

A noter que le frottement de la peau du menton donne au blessé une impression de chatouillement sur le vertex où il porte aussitôt la main.

Le 3 octobre 1940 ; Section du pédicule gauche du lambeau de cuir chevelu sous anesthésie locale. La partie flottante ainsi libérée remise en place sur la paroi cranienne aprés préparation au bistouri et à la curette de son lit. Au niveau de la joue, un léger amincissement du cuir chevelu permet le nivellement avec la peau normale.



Fig. 2. — Le lambeau bipédiculé est transplanté.

Le 16 octobre 1940 : Section du pédicule droit et remise en place de la portion flottante du cuir chevelu.

Au cours de ces deux derniéres interventions, il a été nécessaire de mettre à plat la portion des lambeaux libérés qui avait pris un aspect boudiné par enroulement spontané.

Le 21 janvier 1941 : Le milieu de la lèvre néoformée est encoché parce que les deux moignons étaient trop courts pour être réunis à leur extrémité. Au-dessous, un sillon vertical parcourt la région sus-mentonniére sur une longueur de 3 centimètres. Il est dû à un excédent d'étoffe du lambeau à ce niveau. Une section horizontale à 1 centimètre au-dessous du bord libre sur laquelle est branchée une incision en V à charnière supérieure et à pointe dirigée vers le menton permet de détacher un lambeau triangulaire vertical qui, retourné horizontalement à 90° sous le bord libre flottant, le suréléve, permet de compenser en partie l'incissure médiane du bord libre et efface le sillon médian dû à la plicature du lambeau à ce niveau.

Il reste maintenant à « armer » les parties molles néoformées pour remplacer l'arc osseux détruit, ce sera le dernier stade du traitement, mais Ch... (M.) qui a hâte de reprendre contact avec ses affaires, me demande de n'entreprendre l'opération que dans quelques mois.

Le 14 juin, il part muni d'un appareil de prothèse qui remplace l'arcade dentaire détruite et le bloc osseux mentionner (fig. 3).

Cette reconstitution peut sembler exceptionnellement utile. J'ai pourtant eu personnellement l'occasion d'y recourir environ dix fois. Les quatre premiers cas furent des blessés de guerre. Le cinquième fut un mutilé dont la mâchoire entière fut éliminée à la suite d'un double accident de dent de sagesse. Dans les deux cas suivants la reconstitution fut imposée par d'énormes éliminations dues à une radium-nécrose. Un autre encore avait perdu l'arc mandibulaire à la suite d'un accident de chasse. C'est dire que ce n'est pas seulement les projectiles de guerre mais des



Fig. 3. — Les pédicules ont été remis à leur place initiale.
La mutilation est restaurée. Un appareil de prothèse remplace les dents.

processus multiples qui peuvent déterminer la destruction de la région mandibulaire.

D'autres procédés ont été préconisés. C'est ainsi que j'ai vu revenir d'Allemagne, en 1918, un blessé qui portait au menton une énorme greffe cutanée prélevée dans la région dorsale. Le chirurgien n'avait pas eu le temps de modeler cette greffe qui formait un sac pendu au bord de l'orifice buccal.

On a essayé également de déplacer en masse le tégument sous-jacent pour le ramener jusqu'au niveau de la bouche. Il en résulte naturellement une perte de substance sous-jacente au prélèvement assez difficile à combler.

Les avantages du lambeau cranien bipédiculé sont multiples : tout d'abord la vaste cicatrice d'emprunt est parfaitement cachée sous les cheveux ; d'autre part, le lambeau forme à lui seul une sangle qui maintient parfaitement en place la lèvre inférieure alors que les lambeaux

prélevés dans le dos ou sur la poitrine exercent au contraire une fâcheuse traction vers le bas.

Il reste évidemment, dans l'observation de M. Ginestet, la reconstitution du squelette osseux. J'ai pu à différentes reprises obtenir cette reconstitution d'une façon si satisfaisante, au moyen de greffes osseuses, que le blessé avait retrouvé l'intégralité des mouvements de la langue et des lèvres. C'est donc que de nouvelles insertions musculaires avaient pu se faire sur l'arc mandibulaire reconstitué. (Des projections fixes et cinématographiques montrent les différents types de cette mutilation et la suite des opérations.)

Entreprendre pour la mener à bien la reconstitution d'une mutilation aussi étendue demande une certaine audace, beaucoup de temps et de soin. M. Ginestet a surmonté tous les obstacles d'une façon remarquable.

Je puis ajouter que j'ai vu tout récemment dans son service de Lyon un certain nombre de mutilés en voie de reconstitution sur lesquels il avait obtenu de très bons résultats.

Je vous propose donc de remercier M. Ginestet pour son beau travail et de l'insérer dans les *Mémoires* de l'Académie.

---

## DISCUSSION EN COURS

### *Ostéosynthèse osseuse « Mixte », par implant d'Os mort et essaimage d'os vivant ; Résultats éloignés et Technique : utilisation du Réducteur-Fixateur,*

par M. **Heitz-Boyer.**

Le rapport documenté de notre collègue Menegaux sur les très instructives observations de Masmonteil continue à mettre en lumière les difficultés que rencontre l'ostéosynthèse métallique pour donner toute sécurité quant à une parfaite tolérance, et cela même entre les mains les plus expertes. Je trouve donc là une occasion et un encouragement pour faire un nouveau plaidoyer en faveur de cette technique personnelle d'ostéosynthèse sans aucun métal, qui fut, voici vingt-cinq ans, réalisée d'abord expérimentalement, puis exécutée sur une série de sujets de 1918 à 1922 : *Ostéosynthèse osseuse, pratiquée avec une instrumentation adéquate, en utilisant un matériau mixte : implant d'os mort d'une part, avec d'autre part essaimage plus ou moins abondant de menues parcelles d'os vivant*, l'abondance de celles-ci dépendant de l'ancienneté de la fracture, et devant, par exemple, être très riche lorsqu'on intervient pour pseudarthrose.

Ce nouveau plaidoyer (car déjà, lors de la première communication de Menegaux en 1935 (1), j'en avais prononcé un succinct) s'appuie cette fois sur une série de documents et de pièces, en même temps que par

(1) Menegaux. Les Ostéosynthèses à prothèse perdue, envisagées au point de vue biologique ; influence de la nature du métal. *In* discussion : Heitz-Boyer. Le clavetage par cheville d'os mort. *Bull. Soc. de Chir.*, n° 26, 16 octobre 1935.

ces planches vous sont montrés la technique opératoire et les instruments à utiliser.

Base biologique. — Quelques mots auparavant, pour justifier du point de vue biologique cette technique.

C'est en 1917 — après avoir pratiqué dans mon service de chirurgie osseuse de la IIIe armée beaucoup d'opérations d'Albee par implant vivant, certes avec succès, mais en constatant la longueur et le côté souvent difficultueux de cette technique — que me fut suggérée l'utilisation de l'Os mort à la suite de la communication magistrale de Nageotte sur les greffes de tissu conjonctif mort. Grâce à la collaboration de la maison Leclerc et de son chef mon ami Lemeland (que je tiens à remercier ici pour son dévouement, son habileté et sa compétence), je pouvais dès 1918 *constituer tout un matériel de Greffe et d'Ostéosynthèse*, c'est-à-dire des *clavettes-clés* (2) pour les différents os longs en trois tailles, des *vis* grosses et petites, armées et non armées pour le col du fémur notamment, des *chevilles* pour enclouer... La partie scientifique et expérimentale de cette technique de l'Os mort était présentée en 1918 par M. Roux à l'Académie des Sciences (3), car une série de coupes avait permis de suivre la destinée de l'implant à l'intérieur de l'os où il était enclavé, avec son remaniement histologique indiscutable et son action ostéogénétique certaine. Mais, malgré tout, aussi bien les constatations microscopiques que les faits macroscopiques observés sur les patients me conduisirent à reconnaître que le rôle ostéogénétique de l'Os mort était moins rapide et finalement moins actif que celui de l'Os vivant : certes, celui-ci implanté finissait bien aussi par mourir, pour être ensuite remanié tout comme l'Os mort ; mais sa réhabitation s'effectue plus intensément et plus vite, en même temps que le métabolisme des sels calciques se produit de façon plus énergique, en « laves plus larges » (4).

Sur cet ensemble de constatations a été basée l'idée simple de mettre à profit conjointement, dans une technique « mixte » de chirurgie osseuse (5), l'ensemble des avantages que peuvent fournir l'os mort et l'os vivant :

l'os mort permettra de créer un implant osseux rigide et solide, réalisant l'élément de contention : étant préparé à l'avance, il est parfaitement adapté, comme calibre et longueur, aux différentes variétés d'os à réparer ;

l'os vivant apportera son action ostéogénétique puissante, utilisée sous forme de tout petits copeaux prélevés superficiellement aux alentours, en cours d'opération, sur les extrémités osseuses adjacentes ; ils constitueront autant de petites greffes, dont la guerre précédente nous avait montré l'efficience et les beaux résultats, notamment entre les mains de Delagénière.

Observations. — Voici quelques-uns des résultats obtenus par cette technique d'Ostéosynthèse ; ils vous en montreront l'efficacité et l'intérêt qu'elle présente particulièrement pour les fractures anciennes avec cal

(2) L'emmanchement, par lequel une troisième pièce venant s'intercaler entre deux autres, les rend toutes trois solidaires, s'appelle en effet en menuiserie et en ébénisterie un *emmanchement « à clé »*.

(3) Heitz-Boyer. Action ostéogénétique de l'Os mort. Note présentée par M. Roux. *C. R. de l'Acad. des Sciences*, décembre 1918.

(4) Tout cela a été exposé en détail dans ma communication au Congrès français de Chirurgie de 1918. Esquillectomie et Réparation des pertes de substances osseuses, 9 octobre, p. 565.

(5) Heitz-Boyer. A propos de 25 cas de greffes osseuses massives, in *Soc. de Chir.*, 15 janvier 1919. Dans cette communication sont relatés les résultats très concluants de cette technique personnelle utilisée comme matériel de « Greffe mixte ».

vicieux ou pseudarthrose. Et de suite, je vous présente les radiographies particulièrement démonstratives d'un cas, où se trouvait réuni le maximum de difficultés, et où le succès obtenu, à la fois immédiat et éloigné *à vingt ans de distance*, se montre particulièrement probant.

Obs. I. — Il s'agissait d'une fracture de jambe ancienne, à grand chevauchement, datant de quatre mois et demi, non réduite, fracture intéressant les deux os de la jambe avec fracture très oblique du tibia, le fragment externe pointant sous la peau (fig. 1) ; après quatre mois et demi, le cal était resté mou avec flexibilité et la jambe raccourcie.

Je vis ce patient en février 1919 dans cet état, ne voulant à aucun prix rester estropié et acceptant les risques d'une intervention grave, puisque chez lui il fallait tout à la fois refaire une fracture fraîche, réduire le raccourcissement après cinq mois, et contenir ensuite les fragments réduits. Le patient fut mis au courant de la technique qui devait être utilisée, en recourant à l'Os mort. L'opération fut pratiquée avec l'aide de mon collègue et ami Labey, en présence de chirurgiens anglais et américains, dont Blake et Peck. Tout se passa suivant le plan prévu, et se trouvait terminé en quarante minutes. Voici le résultat de suite après l'opération (fig. 2) : la réduction est parfaite ; on voit la clavette d'os mort incluse dans la tranchée faite avec la fraise et encerclée de fils de catgut le tenant en place ; de nombreux petits copeaux osseux ont été disséminés autour de la clavette.

Une série de radios prises à intervalles réguliers permettent de suivre le processus de réparation, qui, chose remarquable, se montre très abondant au bout de cinq semaines, précisément au niveau des copeaux d'os vivant, qui ont ainsi joué un rôle très efficient. A noter que le catgut détermine une série d'écranchures profondes dans le cal néoformé si vite ; elles sont causées par l'emploi de catguts chromés qui, dans plusieurs de mes autres cas, ont déterminé des résorptions osseuses à leur contact ; c'est donc là un matériel à proscrire absolument.

Ce malade au bout de trois mois avait un cal solide et pouvait marcher, alors que précédemment au bout de quatre mois il était en pseudarthrose. Voici l'épreuve prise (fig. 5), alors qu'il marchait depuis huit jours. Le patient très reconnaissant me donna régulièrement de ses nouvelles ; il a pu mener une vie de diplomate très active sous tous les climats, comportant une part physique importante ; il montait chaque jour à cheval, chassait à courre, jouait au golf et au tennis : malgré cela, son ostéosynthèse a toujours été parfaitement tolérée, sans le moindre incident, sans la moindre douleur.

Et voici, pour couronner l'observation, document infiniment précieux, et je crois unique : des radiographies de *vérification* de cet implant d'Os mort ont été prises *juste vingt ans après l'opération* (fig. 7, 8, 9 et 10). On est en droit de déclarer le résultat parfait à tous points de vue ; et tout particulièrement doit être notée la fusion intime de l'os mort avec l'os environnant : il existe simplement, au niveau de la région de la clavette, une condensation plus forte du tissu osseux. On remarquera également la légère exubérance du cal, qui correspond aux petits débris d'os frais essaimé, qui ainsi, à vingt ans de distance, confirment combien leur action ostéogénétique a été efficiente. D'ailleurs, pour élucider davantage le sort de la clavette d'os mort implantée vingt ans avant, deux autres radiographies (fig. 9 et 10 *bis*) furent prises de très près, avec fort grossissement ; elles permettent de constater, sur la vue de face, une résorption totale de l'implant, et sur la vue de profil, le vestige de

quelques petites travées fluettes, correspondant sans doute à la partie superficielle élargie de la clavette, et formant chapiteau pour qu'elle ne s'enfonce pas trop dans la tranchée osseuse.

Obs. II. — Voici un second résultat, tout aussi probant de façon immédiate, comme le montrent ces quatre radiographies successives, prises avant et après l'ostéosynthès.e En revanche, pour ce cas, la vérification n'a pas pu être aussi éloignée, car je n'ai plus eu de nouvelles du patient après cinq ans.

Ce cas est particulièrement intéressant en ce qu'il s'agissait d'un malade victime à deux reprises d'une pseudarthrose : sur une fracture ancienne de jambe mal réduite, en vue de remédier à une première pseudarthrose, on avait pratiqué une première opération en sciant les fragments et en les réunissant par une ostéosynthèse métallique ; or, quatre mois après, le résultat était nul. Dans ce cas, je n'eus, vis-à-vis des fragments qui étaient bout à bout, qu'à les rafraîchir ; aussi très rapidement put être pratiquée la tranchée avec le clavier porte-guide, et fut mise en place la clavette, cerclée par six catguts : en vingt-cinq minutes, toute l'opération était terminée ; et deux mois et demi après, le malade était guéri, avec cal solide lui permettant de s'appuyer sur la jambe.

Dans mes autres observations, malgré tout un peu éparses après dix-huit et vingt ans, j'ai retrouvé encore un troisième cas de fracture de jambe, un cas de fémur, deux cas d'humérus et un d'avant-bras, avec tous de bons résultats. Volontairement, je laisserai de côté dans cette communication le matériel « Vis », notamment l'utilisation de grosses vis pour le col du fémur : je les ai employées personnellement dans 4 cas, avec deux vis non armées et deux autres armées, celles-ci ayant conservé leur armature métallique ; c'étaient des patients d'hôpital, et je n'ai pas eu de leurs nouvelles éloignées. Je me rappelle aussi avoir aidé Dujarrier dans deux cas opérés également par cette technique ; et il me semble encore que Basset l'a utilisée. Chez tous mes opérés, la tolérance de l'implant d'os mort a toujours été parfaite, du moment qu'on intervenait *dans un milieu parfaitement aseptique :* cette condition est essentielle, et j'ai tenu à insister sur cette réserve, car, chez des blessés de guerre ayant suppuré depuis longtemps, j'ai eu par contre des éliminations de l'implant ; ceci ne saurait avoir rien d'étonnant.

Voici donc quelques documents suffisamment probants pour encourager à pratiquer cette technique.

Technique opératoire. — Par ailleurs, du point de vue mécanique et strictement Opératoire, cette technique est d'une extrême simplicité, des plus aisées à exécuter à condition de posséder l'outillage nécessaire.

Fig. 1. — Fracture ancienne de quatre mois et demi, non réduite, avec grand chevauchement et cal à peine formé, resté flexible. Ostéoporose commençante du fragment tibial supérieur.

Fig. 2. — Résultat de la réduction obtenue intégralement, avec bout à bout parfait, maintenu par une « *clavette-clé* » *d'os mort*, implanté à cheval sur les deux fragments. Résultat au bout de trois semaines. Remarquer la poussée déjà intense de cal, due à l'essaimage des menus fragments d'*os vivant* dans le foyer de fracture et prélevés aux alentours.

Fig. 3 et 4. — Aspect face et profil du foyer de fracture au bout de cinq semaines. Les flèches repèrent les deux extrémités de la clavette d'os mort implanté. Noter l'influence des 6 cercles de catgut *chromé* maintenant la clavette osseuse, qui ont même entamé la substance compacte de la face interne du tibia : ce matériau chromé est à proscrire.

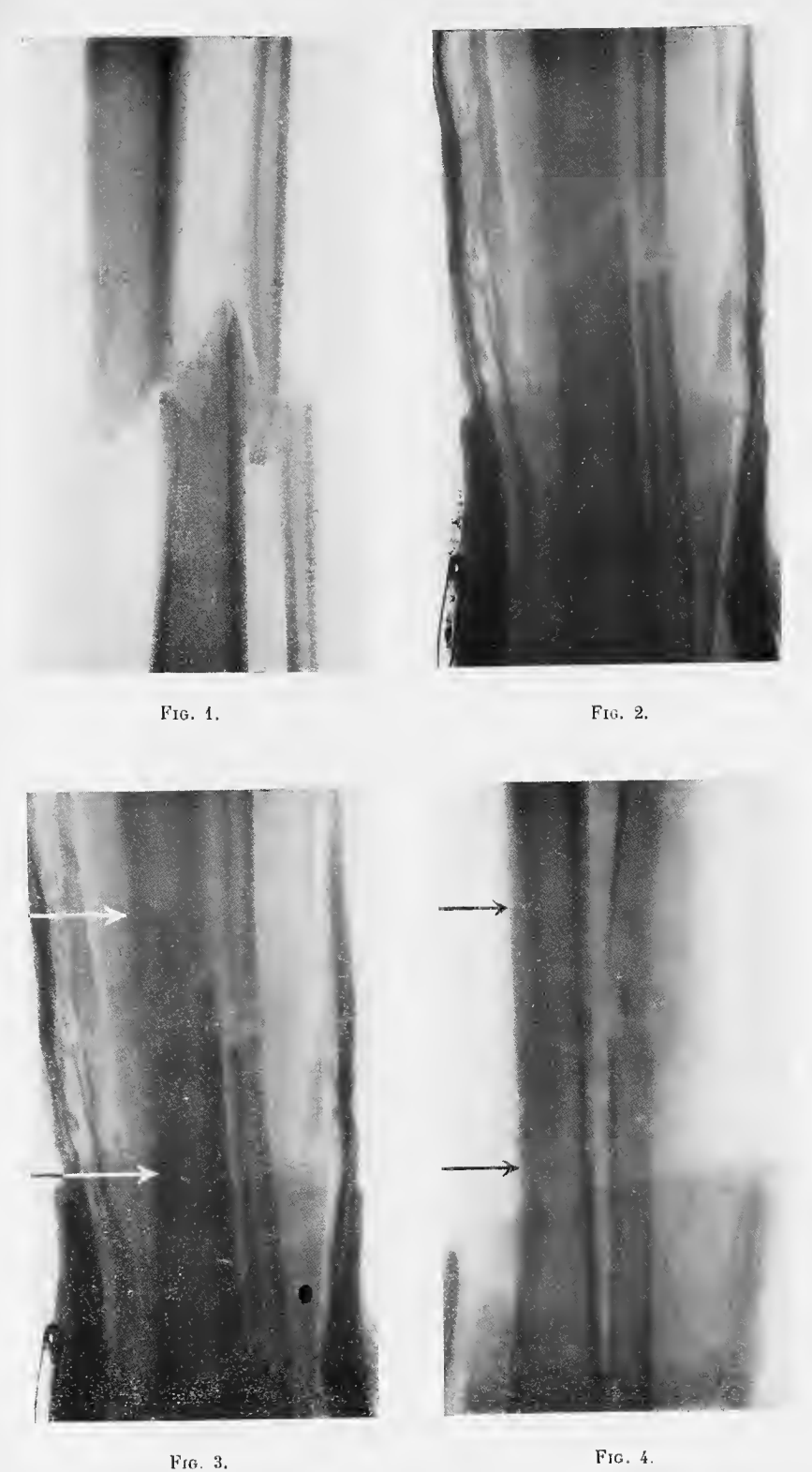


Fig. 1.

Fig. 2.

Fig. 3.

Fig. 4.




Fig. 5 — Face

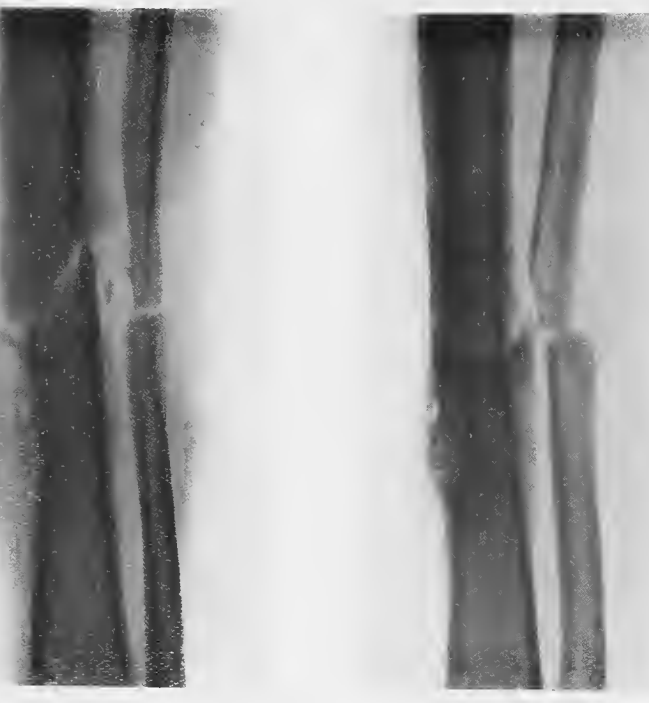


Fig. 6. — Profil.



Fig. 7.



Fig. 8.

Or, celui-ci se réduit : a) comme Instruments, à mes deux Daviers osseux, complétés par le Réducteur-Fixateur ; et b) comme matériau, à la Clavette, à la Vis appropriées.

Les Daviers sont assez répandus, pour que je n'insiste pas ; seulement pour cette utilisation, ils doivent être pourvus chacun d'une rotule, que viendront enserrer et au besoin bloquer les pinces du Réducteur-Fixateur.




Fig. 9. — Face. Fig. 10. — Profil.

Fig. 9 et 10. — Le même foyer de fracture datant de vingt ans, radiographie à fort grossissement, pour déceler les détails du foyer de l'ancienne ostéosynthèse. On ne peut retrouver comme trace de la clavette d'os mort qu'une traînée fluette plus sombre (cette partie résistante correspond sans doute à la partie superficielle plus large et épaisse de la clavette, dont elle forme le chapiteau).

Celui-ci a comporté deux types : l'initial, fait avec M. Collin père, est celui (fig. 11) qui fut présenté ici à la séance du 14 mars 1917, et à l'Académie des Sciences par M. Quénu, le 15 avril 1918 ; il m'a donné d'excellents résultats, mais il n'était orientable que dans deux dimensions

Fig. 5 et 6. — La fracture consolidée au bout de neuf semaines, le malade commençant à marcher. On voit, — dans cette vieille fracture restée presque cinq mois en quasi pseudarthrose — l'intensité de la calcification réparatrice, en même temps que la perfection du maintien de la réduction : ce double résultat a été acquis grâce à cette technique « mixte », assurant à la fois la contention par l'os mort et l'action ostéogénétique par l'os vivant. La clavette d'os mort commence à se fusionner avec le reste de l'os.

Fig. 7 et 8. — La même fracture *au bout de vingt ans* ! apportant la preuve de la complète tolérance et de la résorption de la clavette d'os mort, maintenant fondu dans le tissu environnant. Le patient a pu se livrer à tous les sports les plus violents, et n'a jamais éprouvé la moindre gène locale. Le résultat très éloigné est donc parfait, et démontre l'intérêt de la technique.

sur trois ; — ce qui m'a fait créer en 1920 ce second modèle (fig. 12), orientable dans tous les sens, et imposant de ce fait l'utilisation d'articulations à rotule. Je tiens à remercier la maison Collin pour l'aide qu'elle m'a apportée dans la réalisation de ces instruments, le second modèle ayant exigé de nombreux remaniements, car la difficulté est grande pour obtenir un parfait blocage de Fixation.

Je ne veux pas insister sur la manœuvre de *Réduction*, laquelle

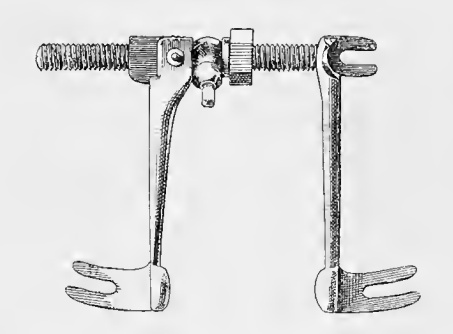


Fig. 11.

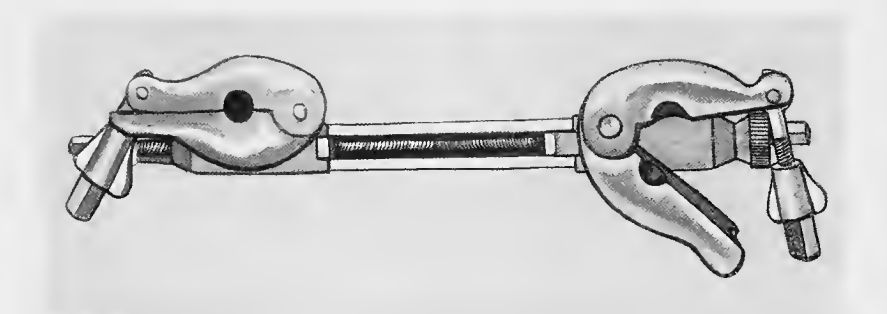


Fig. 12.

Fig. 11 et 12. — Les deux modèles successifs du réducteur-fixateur. Le premier présenté à la Société de Chirurgie en 1917, le second en 1919. Ce second a l'avantage sur le premier de pouvoir, grâce à son emmanchement sur rotules, de pouvoir s'orienter dans les trois plans : à gauche, la pince serre-rotule est fermée et bloquée ; à droite, elle est ouverte prête à recevoir la rotule solidaire de chaque davier.

se comprend d'elle-même, puisque, par le réducteur intermédiaire aux deux daviers, a été créé un levier d'une puissance formidable. Quant à l'action de *Fixation*, elle est obtenue grâce au blocage simultané des deux daviers avec le Réducteur, cet ensemble créant un quadrilatère désormais indéformable, constitué latéralement par les daviers, en bas par le Réducteur, en haut par les deux fragments réunis bout à bout et bloqués ensemble. De la sorte, sur l'os à réparer, le chirurgien *pourra désormais travailler comme sur un établi :* tout le secret, et aussi la nouveauté de la technique sont là. Pratiquement, on placera à ce moment, à cheval sur les deux fragments, un troisième davier portant en bout le « guide »

orientable (voir fig. 13, l'ensemble de la manœuvre vue d'en dessus). La « matrice-guide » est destinée à diriger rigoureusement la progression de la fraise qui en cinq ou six secondes creusera, par moitié sur les deux fragments, la tranchée destinée à la clavette-clé. Sur la fraise existe un épaulement, qui l'empêche de pénétrer trop profondément et d'entamer alors la substance compacte de l'autre côté de la cavité médullaire.

La clavette-implant, qui sera appropriée à chaque cas, est introduite dans la tranchée ; de préférence, on recourra au modèle pourvu d'un

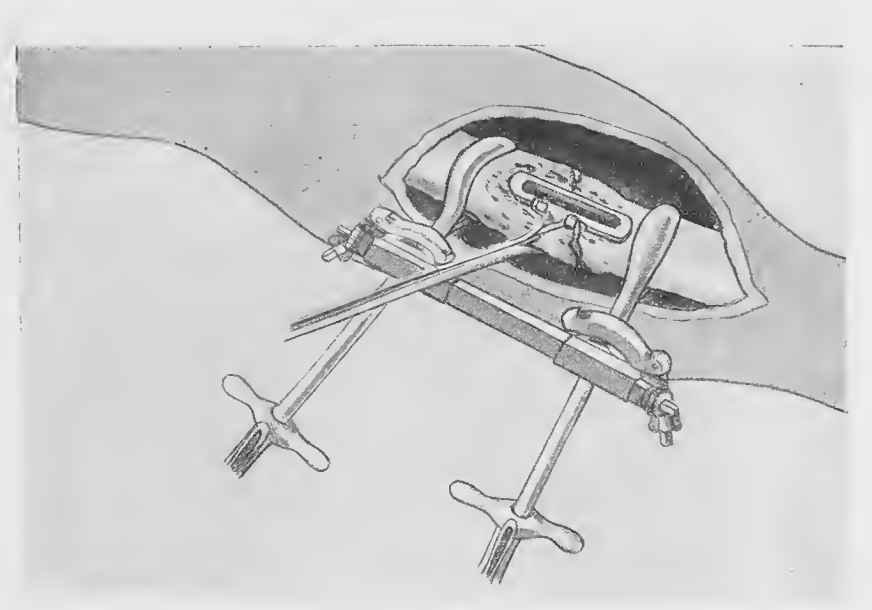


Fig. 13. — Vue, après réduction des fragments, de l'ensemble du Réducteur-Fixateur et des deux daviers bloqués, formant un quadrilatère rigide indéformable. A cheval sur les deux fragments est fixé le troisième davier portant en bout la *matrice-guide*, grâce à laquelle la fraise a pu creuser la tranchée destinée à recevoir la *clavette-clef d'os mort*. (Noter que dans ce cas, les prises des deux Daviers de Réduction et de Fixation ont été faites *par dessus* l'os fracturé.)

éperon à une de ses extrémités : étant insinué dans la cavité médullaire, cet éperon assurera automatiquement la fixité de cette extrémité de la clavette. Puis, celle-ci est couchée tout entière et un peu à force dans son lit osseux, où elle sera immobilisée sur toute sa longueur par 4, 6 ou 8 catguts circulaires, suivant la dimension de la clavette.

La clavette osseuse ayant été mise en place, il ne reste plus qu'à prélever aux alentours de la fracture ces petits copeaux osseux minimes, presque de la poudre, qu'on essaimera tout autour de la clavette ; les radios nous ont bien montré l'efficience de cette adjonction, qui, au cas de fracture ancienne et surtout de pseudarthrose, prendra une importance capitale.

Le modèle clavette présente trois tailles : une grande pour fémur et tibia, une moyenne pour humérus, une petite pour avant-bras. Ces clavettes, fournies autrefois par la Maison Leclerc avec M. Lemeland,

vont l'être sans doute maintenant par l'Institut Pasteur : j'ai l'honneur d'avoir comme auditeur aujourd'hui son directeur, M. Tréfouël, et j'espère que, de cette séance, il sortira convaincu de l'intérêt de cette technique, à laquelle il voudrait bien ainsi apporter sa collaboration ; on aurait de la sorte toutes les garanties d'une parfaite préparation et d'une asepsie absolue.



A grands traits a été résumée cette Technique qui, une fois la réduction obtenue et le Réducteur-Fixateur bien bloqué, *demandera pour être exécutée au maximum entre huit et dix minutes.* Et alors, pas besoin de

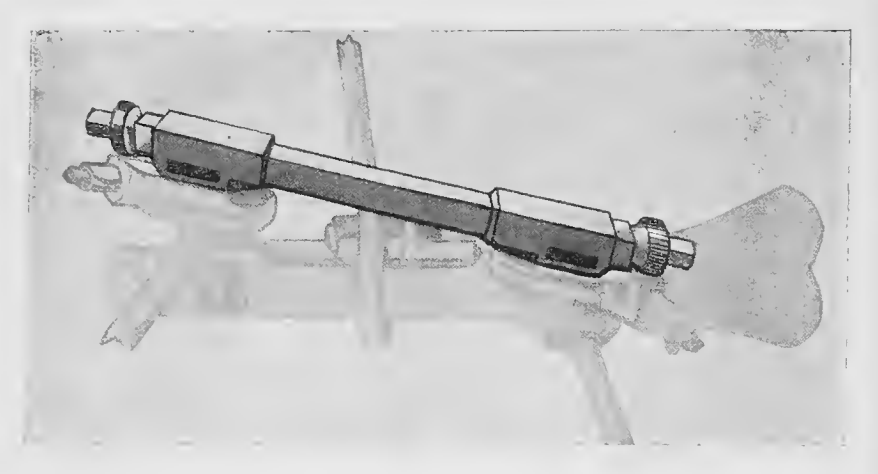


Fig. 14. — Le même ensemble du Réducteur-Fixateur et des deux Daviers, vu par en dessous, pour montrer l'emmanchement des deux rotules des Daviers avec les deux pinces du Réducteur-Fixateur. (Ont été mises aussi en grisé les deux pinces quoiqu'elles fassent partie du Réducteur-Fixateur.)

vissage avec ses manœuvres toujours délicates, pas besoin d'adapter les plaques métalliques, et surtout ne sera laissé à demeure dans les tissus aucun matériel non résorbable. Tout le matériel utilisé est appelé à disparaître plus ou moins vite, en développant même une action favorable à l'Ostéogénèse : l'implant va en quelques mois se fondre en quelque sorte dans l'os, pour faire corps finalement avec lui, comme le montrent ces radios prises vingt ans après.

Cette technique, déjà intéressante pour les fractures fraîches, prend toute sa signification dans les cas de fractures anciennes, où elle comportera vis-à-vis de l'Ostéosynthèse métallique des avantages irremplaçables. L'avantage est double alors : on sait la surface irrégulière, tourmentée, de ces fragments anciens, sur lesquels l'application d'une plaque est toujours difficile, souvent quasi-impossible ; au contraire, avec la technique de la tranchée, celle-ci sera alors exécutée aussi facilement que sur une surface plane. L'autre avantage est l'élément ostéogénétique caractéristique de cette technique, dont deux cas typiques passés sous vos yeux, avec leur consolidation parfaite et rapide obtenue, nous apportent la preuve.

Un dernier mot : on pourra peut-être s'effrayer à l'idée que cette brèche faite dans l'os, avec ouverture large de la cavité médullaire, puisse, si le moindre germe y était introduit, déterminer une infection ostéomyélitique redoutable : aujourd'hui, même cette crainte doit complètement disparaître, grâce à l'introduction dans la brèche une fois faite de poudre de sulfamide, dont les travaux publiés ici de Legroux, Nitti et de Lenormant nous ont montré la puissance prophylactique. Et M. Tréfouël vient de m'assurer que, par cette manœuvre, le processus ostéogénétique ne pouvait en rien être entravé, puisque c'est précisément sur des fragments de moelle osseuse qu'ont été exécutées les belles recherches d'Osgood, démontrant l'absence d'action nocive des sulfamides sur les cellules. Il y a là donc une garantie nouvelle en faveur de cette technique, dont j'espère vous avoir démontré aujourd'hui par ces documents l'efficience et la facilité d'exécution.

---

## COMMUNICATIONS

### *Sur un cas d'iléite régionale,*

par M. **A. Ameline** et M[lle] **P. Gauthier-Villars.**

En janvier 1939, notre collègue Moulonguet, envisageant quelques observations « d'iléite terminale », disait : « Nous sommes, me semble-t-il, actuellement, au stade de rassemblement des documents, et non pas encore à celui de leur discussion ». C'est en effet un simple document anatomo-clinique que nous vous apportons aujourd'hui. Voici cette observation.

M[me] G..., quarante-six ans, vient consulter le 20 septembre 1941 pour des douleurs et de la diarrhée, adressée par notre ami le D[r] de Palma.

*Antécédents :* Deux grossesses sans incidents. En 1922, expulsion de plusieurs ascaris. En 1931, nouvelle expulsion d'ascaris. Depuis cette époque aucune expulsion de parasites intestinaux n'a été constatée. Vers 1931, apparition de coliques hépatiques, assez typiques semble-t-il, par le siège de la douleur, son horaire, ses irradiations. A noter en 1925 un incident d'asphyxie assez sérieux par les émanations d'un poêle à charbon.

*Maladie actuelle :* La malade est très précise. Elle aurait débuté en 1933 par une crise de rhumatisme, généralisé, fébrile, atteignant surtout les grandes articulations du membre supérieur et membre inférieur du côté droit. Presque en même temps apparaissent les deux signes majeurs, qui n'ont guère varié en huit ans, les douleurs abdominales et la diarrhée. Diarrhée continue, allant jusqu'à 10 selles par jour, puis limitée à 6 régulièrement, selles en « bouse de vache » dit spontanément la malade. Les douleurs ont semblé suivre un horaire digestif (cinq à six heures après les repas) ; elles sont actuellement à peu près continues. L'amaigrissement est de 20 kilogrammes. Les médecins consultés pendant huit ans, et les thérapeutiques suivies, sont innombrables. Aucune amélioration.

*Examen.* On est frappé, sur cette malade très amaigrie, par un certain ballonnement douloureux, avec coliques, qui permet de penser à une subocclusion du grêle. Le palper met en évidence un côlon droit spasmé et douloureux. Combiné au toucher vaginal on devine une masse pelvienne, médiocrement sensible, qu'on attribue au cæcum en ectopie pelvienne. La radiographie montre :

1° Une vésicule qui s'injecte après opacification, puis se vide, dans des délais normaux.

2° Un côlon spasmé en totalité ; une ptose du transverse ; un cæcum ptosé, pelvien, à bord interne très mal dessiné. Pas d'hyperthermie ; pas de leucocytose (6.500) ; légère anémie (3.500.000) ; tension artérielle, 14 1/2-8. Wassermann négatif. Temps de saignement et de coagulation normaux.

On pose le diagnostic de colite, entretenue par une appendicite chronique ; avec cependant des réserves en faveur d'une tuberculose iléo-cœcale. Une intervention est proposée. Notre ami, le Dr de Palma, qui suit la malade depuis des années, insiste pour qu'elle soit largement exploratrice, ce qui est notre avis. *En fait, sur des antécédents d'aussi longue durée, et surtout sur un examen radiologique autrement conduit (par voie haute, combinée ou ajoutée à la voie basse), je pense que nous aurions pu faire le diagnostic pré-opératoire exact.*

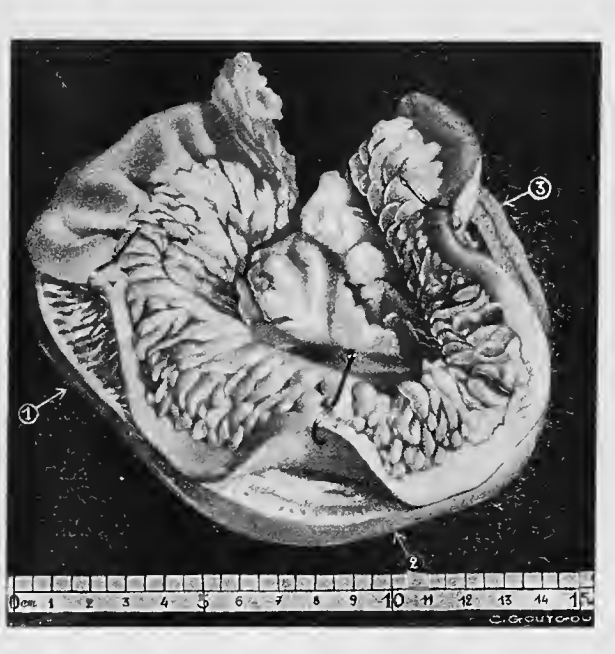



Fig. 1. — L'anse malade.

*Intervention le 7 octobre* 1941. Anesthésie générale au balsoforme Incision de Jalaguier. Côlon droit normal sauf quelques voiles de péricolite ; cæcum pelvien, mobile, qu'on extériorise très facilement, et qui montre un appendice sensiblement normal. La dernière anse iléale est par contre le siège de lésions extrêmement importantes. Elle est lourde, dure, rigide, blanc rosé, avec un mésentère extrêmement épaissi (plusieurs centimètres), cartonné ; on a de réelles difficultés pour l'extérioriser, et suivant la très heureuse expression de M. Capette, on a peur de la « casser ». Les lésions siègent très exactement sur la fin de l'iléon (25 à 30 derniers centimètres) et aucun autre segment du tube digestif ne paraît atteint. On procède à une résection de l'anse malade (d'un côté au ras du cæcum, de l'autre en zone saine) ; avec large résection en coin du mésentère. Suture latéro-latérale iléo-cœcale, au-devant de laquelle on ramène l'épiploon. 10 grammes de septoplix dans le péritoine, et un drainage rétro-colique par lame de caoutchouc ondulé, enlevé le troisième jour. Paroi en 3 plans.

Suites opératoires immédiates simples. Plus de douleurs, plus de diarrhée. La malade reprend actuellement du poids. Elle suit un traitement intermittent avec des colorants azoïques (rubiazol), et avec tout ce que nous savons de cette curieuse maladie, rien ne nous permet de prévoir ou d'annoncer une guérison éloignée,

L'intérêt anatomo-pathologique de cette pièce ne m'avait pas échappé. J'avais senti, dans le mésentère, une sorte d'épaississement axial, probablement vasculaire ; et j'ai demandé à notre collègue P. Gauthier-Villars d'en faire, avec son obligeante compétence, l'examen anatomo-pathologique.

*Examen anatomo-pathologique.* Cette pièce de résection comporte deux segments extrêmes ayant le calibre et l'aspect habituels du grêle, et un segment moyen long de 25 centimètres nettement plus dense, au niveau duquel la lumière est de calibre très réduit. Le mésentère présente dans cette zone une induration marquée qui semble centrée par un trajet vasculaire.

L'ouverture longitudinale de l'intestin a montré que dans la zone rétrécie la lumière est réduite au calibre d'une plume d'oie ; ce calibre est régulier sans autre lésion pariétale visible qu'une rougeur diffuse de la muqueuse qui est tapissée par de grosses masses de mucus rosé. La limite entre les zones saines et la zone pathologique est parfaitement nette, linéaire, sans aucune transition insensible.

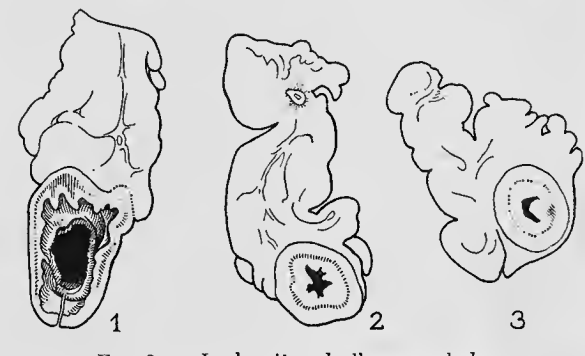



Fig. 2. — La lumière de l'anse malade.

Des coupes histologiques ont été faites en plusieurs points de la zone centrale, sur la transition avec la zone saine, et sur le mésentère.

Ce qui frappe au premier regard c'est la tuméfaction assez diffuse de la muqueuse dont les axes sont épaissis du fait d'une infiltration cellulaire importante ; cette infiltration se retrouve à la surface d'une large ulcération plane située à l'opposé de l'insertion du mésentère sur un seul des fragments, et dans la zone sous-muqueuse qui contient, non pas des follicules clos bien isolés, mais une série de petits foyers cellulaires épars. La cavité centrale ne contient pas de pus ; la topographie des tuniques musculaires et du péritoine n'est pas modifiée.

A un grossissement plus fort la zone ulcérée, dont le fond ne dépasse pas la partie toute superficielle de la sous-muqueuse, apparaît tapissée et infiltrée uniquement de lymphocytes et de très nombreux plasmocytes, sans aucun facteur suppuré, sans non plus aucune tendance cicatricielle. Les mêmes cellules lympho-plasmatiques dissocient les axes de la muqueuse et suivent en profondeur le tracé des vaisseaux. Il n'existe aucune lésion suppurative des tuniques profondes, aucun foyer cicatriciel témoignant de la guérison anatomique d'une perforation ancienne, aucune sclérose péritonéale.

La sous-muqueuse est certainement plus épaisse qu'à l'état normal mais davantage du fait de la béance des vaisseaux et de l'infiltration diffuse de vésicules adipeuses, que du fait de lésions inflammatoires franchement évolutives.

Ces lésions sont les mêmes, à l'exception de l'ulcération, sur les fragments prélevés aux confins de la zone rétrécie ; elles font suite brusquement à la muqueuse normale.

Le mésentère a été intéressé par la coupe tout le long d'un trajet artériel dont on peut suivre les sinuosités. Cette artère a des parois épaisses et montre en

dedans de sa limitante élastique interne une couche endartérielle manifestement élargie sur certains segments de son contour. On ne voit pas de foyers d'athérome, l'aspect étant en somme celui des endartérites chroniques à tendance oblitérante. Les tuniques externes de ce vaisseau montrent encore des amas de fibres élastiques autour des vasa vasorum qui sont beaucoup plus visibles que normalement du fait de l'épaississement de leurs parois.

Un ganglion lymphatique du mésentère ne montre que des lésions très discrètes d'adénite subaiguë.

Si l'on veut comparer ces lésions à ce qui a été dit des iléites terminales, nous y retrouvons bien les aspects des formes subaiguës de la maladie avec leurs ulcérations muqueuses, leur infiltration lympho-plasmocytaire, sans suppuration franche ; mais ce qui frappe, pour des lésions si anciennes, c'est l'absence ou

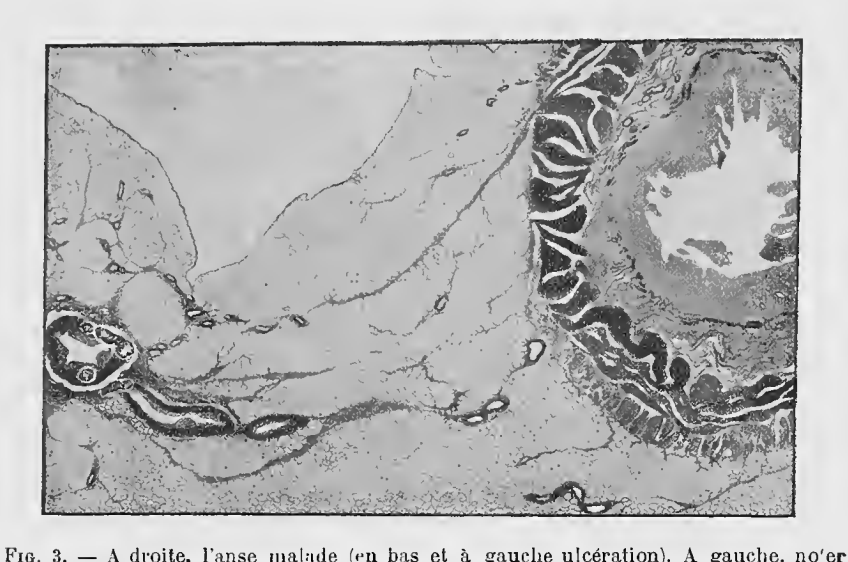


Fig. 3. — A droite, l'anse malade (en bas et à gauche ulcération). A gauche, noter l'endartère irrégulièrement épaissie, en dedans de la limitante élastique interne.

tout au moins la très grande discrétion des lésions de sclérose de la sous-muqueuse et du péritoine ; et c'est surtout l'aspect des vaisseaux du mésentère : au moins peut-on affirmer que dans l'appendicite subaiguë ou chronique il n'arrive pas de trouver des lésions d'endartérite chronique oblitérante comme conséquence habituelle de l'inflammation appendiculaire.

Aussi sommes-nous en droit de supposer que l'atteinte vasculaire chronique est en partie responsable des lésions actuelles. Nous ne pouvons certes pas deviner, pour une affection datant de huit ans, si, comme l'expérimentation permet de l'observer chez le lapin, le trouble vasculaire a été le premier en date, mais au moins pouvons-nous lui attribuer un rôle dans le caractère segmentaire des lésions et dans leur longue persistance.

Voici donc une observation d' « iléite terminale » qu'il faut bien appeler subaiguë et même chronique, avec des lésions macroscopiques et microscopiques qui ne permettent pas en effet de la distraire actuellement du cadre nosologique (bien fragile) des iléites terminales. Les antécédents digestifs ne mettent en évidence qu'une parasitose intestinale (étiologie invoquée par certains). La maladie semble avoir débuté par une note infectieuse, avec polyarthrite fébrile ; puis elle a pris la symptomatologie maintenant classique de l'iléite chronique. Or, l'examen du

mésentère montre des lésions segmentaires d'endartérite chronique à tendance oblitérante. (Je n'ai pas besoin de dire qu'*a posteriori* j'ai procédé et fait procéder à l'examen artériel complet de cette malade. Avec




Fig. 3 *bis.*

nos moyens actuels d'exploration il a été impossible de mettre en évidence une atteinte vasculaire quelconque.) Au moment où l'étiologie de cette curieuse affection est encore largement discutée, et parfaitement inconnue, nous avons pensé qu'il n'était pas inutile de vous apporter cette observation où la cause vasculaire apparaît comme difficilement discutable

## *Les fièvres post-opératoires,*

par M. **Jean Gosset.**

Un accès fébrile aux environs de 38°, 38°5 est un des phénomènes les plus banaux des suites post-opératoires immédiates et, s'il manque souvent après les opérations mineures, on ne peut nier qu'on l'observe après la majorité des opérations importantes et plus particulièrement après celles qui intéressent les organes abdominaux ou les grosses articulations des membres.

Il serait évidemment absurde de prétendre que ces fièvres offrent des caractères schématiques ; leurs allures, leur mode d'installation progressif ou rapide, leur degré allant de la fébricule insignifiante à 37°8, 38° jusqu'à l'hyperthermie inquiétante à 39°, 39°5, leur disparition précoce ou tardive, lente ou brutale sont trop divers et cette diversité est trop connue des chirurgiens pour que nous osions prétendre schématiser leur évolution.

C'est cette fièvre si fréquente pendant les deux ou trois premiers jours qui suivent l'ablation d'un appendice, d'une vésicule, d'un estomac ou d'un utérus, que nous désignerons sous le nom de fièvre post-opératoire précoce et commune ; c'est à propos de son origine, de ses mécanismes, de ses effets que je voudrais poser un certain nombre de questions.

Il me paraît d'autant plus indiqué de poser aujourd'hui ces questions que, depuis une quarantaine d'années, la banalité du phénomène semble l'avoir soustrait aux recherches des chirurgiens et des physiologistes.

Le premier problème est le suivant : s'agit-il d'une fièvre septique ou d'une fièvre aseptique ou, pour user de termes qui ne prêtent à aucune confusion, d'une fièvre microbienne ou d'une fièvre amicrobienne. Si je n'en juge que par mes recherches bibliographiques qui furent assez étendues, peu de chirurgiens ont publié leur avis sur ce point ; en ne m'en rapportant qu'à une impression personnelle, aux enseignements oraux que j'ai reçus, à des conversations privées, j'ai acquis une conviction (mais je m'empresse d'avouer la fragilité d'une conviction pareillement établie). Cette conviction, c'est que la majorité des chirurgiens pensent qu'il s'agit là d'une fièvre microbienne et me reprocheront peut-être fort d'oser le mettre en doute.

En effet, si le début de ce siècle a vu le triomphe de la chirurgie aseptique et ses victoires les plus brillantes, ces victoires ne se sont maintenues qu'au prix d'une lutte constante et parce que nous avons tous acquis cette hantise de l'infection, cette soumission absolue à l'observance des règles rigides de l'asepsie établies par nos maîtres qui vécurent les drames de la chirurgie du XIXe siècle. Nous savons de quel prix se paie toute transgression, nous savons aussi que l'asepsie absolue, intégrale n'est qu'un idéal irréalisable et combien il est ardu de s'en approcher suffisamment pour assurer la sécurité de nos opérés.

C'est pourquoi il faut aujourd'hui quelque témérité pour prétendre sortir du cadre des phénomènes d'origine microbienne certaines fièvres post-opératoires. On me dira même peut-être que si cette prétention était fondée elle n'en serait pas moins dangereuse. La fièvre cessant d'être le témoignage formel de nos négligences techniques, nous risquerions d'admettre trop facilement son origine amicrobienne et de négliger bientôt notre asepsie. Son éclosion, signe annonciateur d'une complication locale ou générale, pariétale, pulmonaire ou vasculaire, éveillait toujours notre attention, et nous incitait à la recherche d'un foyer infectieux. Etendre le cadre des fièvres aseptiques, surtout si l'on ne donne pas un moyen sûr de les différencier des fièvres septiques, n'est-ce pas offrir aux chirurgiens une excuse trop facile dans des cas embarrassants ? Admettrait-on même une part de vérité dans ce que j'avancerai, qu'on me laisserait peut-être entendre qu'il est des vérités qu'il vaut mieux taire.

C'est parce que je prévois ces reproches et qu'à certains points de vue je reconnais leur bien-fondé que j'ai voulu, d'emblée, leur faire une place. L'analyse des faits sera sans doute ma meilleure défense.

Contre la nature infectieuse des fièvres post-opératoires précoces je ne tirerai pas d'arguments de la perfection relative de nos techniques actuelles. En dehors de toute faute opératoire, l'air de nos salles, la peau de l'opéré, une section viscérale, si méticuleuse soit-elle, peuvent être la source de l'infection. Eliminerait-on même toute pollution du champ opératoire que l'acte chirurgical pourrait mobiliser des microbes de l'organisme et qu'on pourrait invoquer l'action de « microbes de sortie », une bactériémie post-opératoire.

Mais aussi, aucune preuve n'étant possible, que de présomptions contre cette origine de la fièvre post-opératoire, présomptions qu'on ne saurait

négliger. L'infection à point de départ viscéral ne peut tout expliquer, puisqu'on observe aussi bien cette fièvre après des opérations extra-péritonéales. Si vraiment la fièvre témoignait d'une infection exogène, comment concilier sa fréquence extrême avec le caractère exceptionnel des suppurations pariétales ?

A cet égard, voici une observation personnelle qui me paraît intéressante. Le 5 août 1938, j'opérais à l'hôpital de la Salpêtrière un malade de cinquante-deux ans, affligé d'une distension d'une cicatrice sus-ombilicale de gastro-entérostomie. Je me bornai à un avivement musculaire extra-péritonéal et à une suture à la soie de l'aponévrose des droits. Les réactions fébriles post-opératoires furent violentes : montée en flèche atteignant 39°6 le deuxième jour au matin. Le malade avait un facies vultueux, aucune pâleur. Il guérit sous l'influence de la réfrigération. Aucun moyen anti-infectieux ne fut mis en œuvre. On ne put déceler la moindre réaction inflammatoire au niveau de la cicatrice. La surveillante générale du service me rappela alors qu'après la gastro-entérostomie que j'avais pratiquée le 4 juillet 1936, soit deux ans avant, cet opéré avait déjà présenté une hyperthermie post-opératoire alarmante sans la moindre localisation infectieuse apparente. Doit-on dire que les deux fois il s'agissait d'une fièvre infectieuse ? Ce cas ne ferait-il pas plutôt songer à une prédisposition constitutionnelle et à un rôle du terrain sur lequel je reviendrai tout à l'heure ?

Voici un autre cas non moins curieux : le 7 avril 1941, je suis appelé à examiner à la Salpêtrière une femme de trente-sept ans, chez laquelle, cinq jours auparavant, M. Herzog, interne du service, a pratiqué une hystérectomie totale pour fibrome. La fièvre (fig. 1), l'oligurie sont vraiment alarmantes. Pourtant l'abdomen est souple, la malade a normalement rendu ses gaz, elle n'accuse aucune douleur, le toucher rectal, l'auscultation sont négatifs. Loin d'admettre par principe l'existence d'une infection cachée, je songe à une fièvre post-opératoire aseptique et je prescris l'administration de doses massives de sérum physiologique sous-cutané (3 litres dans les vingt-quatre heures), de sérum glucosé rectal glacé (2 litres), des injections de sels de quinine, des inhalations de carbogène, l'application de trois vessies de glace constamment renouvelées l'une sur le ventre, les autres sur la racine des cuisses. Dès ce moment la fièvre tombe, une polyurie se déclenche. La malade guérit sans incident et si simplement qu'elle put quitter l'hôpital seize jours après l'opération.

De tels cas méritent, je crois, de retenir toute notre attention.

Je reconnais que rien n'empêche de prétendre que ces fièvres étaient d'origine infectieuse, aussi n'est-ce pas dans cette voie que je veux poursuivre mon argumentation.

Ce que je veux montrer, c'est comment, en dehors de toute notion d'infection, la confrontation de nos connaissances actuelles sur la physiologie de la thermo-régulation d'une part, et sur la physio-pathologie du choc opératoire d'autre part, peut à elle seule expliquer ces hyperthermies et nous faire entrevoir leurs mécanismes. L'observation clinique suffirait, nous dira-t-on. Ne connaît-on pas d'abord en médecine les fièvres nerveuses, endocriniennes, protéiniques, puis en chirurgie le syndrome de pâleur et hyperthermie de l'enfant et de l'adulte, les grandes hyperthermies succédant aux interventions sur le cerveau ou sur le corps thyroïde, les fièvres traumatiques des fracturés, les fièvres dites

par résorption sanguine. Oui, mais ce sont là des cas spéciaux et dont les pathogénies trop particulières (du moins celles qui sont communément admises) nous écartent de l'hyperthermie post-opératoire banale que je veux seule envisager.

Je ne crois pas que les explications actuelles de certaines de ces hyperthermies très spéciales nous éclaireraient grandement sur le mécanisme des fièvres post-opératoires courantes. Je crois au contraire que c'est en cherchant l'explication des fièvres banales parmi les notions très générales que nous possédons sur le choc opératoire que nous obtiendrons une

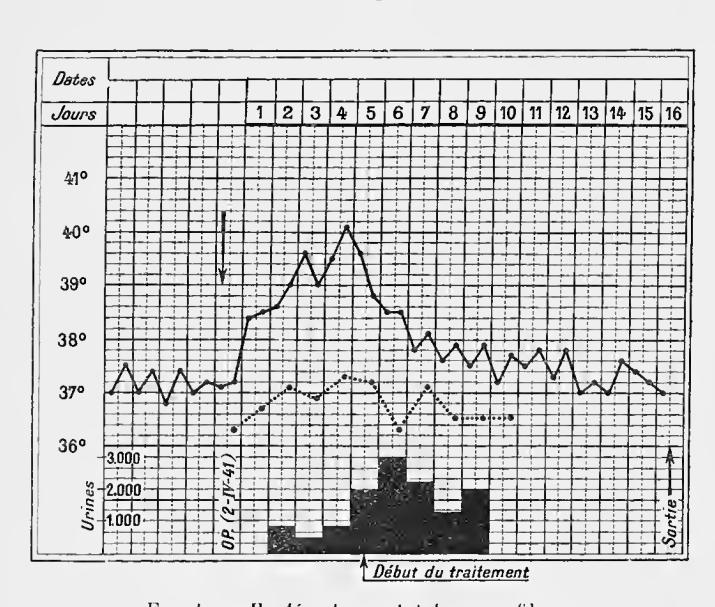



Fig. 1. — Hystérectomie totale pour fibrome.

vue d'ensemble du syndrome hyperthermique, syndrome général qui englobera ensuite les formes spéciales.

Sans doute, certains ne me suivront pas sans réticences dans la recherche de causes traumatiques ou nerveuses à l'origine de quelques accidents post-opératoires que l'on rattache classiquement à l'infection. Je me permettrai de leur citer un Maître du siècle passé dont les paroles ont des résonances étrangement modernes.. Il a dit : « Lorsqu'une plaie se réunit par première intention, on observe quelquefois une fièvre traumatique ; il est alors difficile d'admettre que la plaie ait pu déterminer une intoxication de l'organisme par suite de la résorption des liquides septiques sécrétés à sa surface... Dans ces cas, avec Just Lucas-Championnière, nous pensons que la fièvre traumatique résulte de phénomènes essentiellement nerveux, qu'elle tient à l'excitation de centres nerveux encore mal déterminés, siégeant soit en un point nettement délimité, soit, comme le veut le professeur Vulpian, échelonnés sur toute la longueur de la moelle. » Ces phrases sont de Félix Terrier (1887) qu'on ne peut accuser d'avoir négligé le rôle de l'infection en chirurgie.

Je voudrais rechercher si ces conceptions ne sont pas confirmées

aujourd'hui par la physiologie moderne. Je ne fais ainsi que répondre au désir exprimé à cette tribune par M. Jean Quénu dans sa brillante communication du 20 janvier 1937 : M. Jean Quénu nous demandait d'apporter d'autres documents sur les syndromes de pâleur-hyperthermie. Il désirait que « partant du syndrome pâleur-hyperthermie du nourrisson, on élargisse la question et qu'on envisage un trouble opératoire d'un ordre très général qui peut également frapper l'adulte, soit de façon très atténuée, soit exceptionnellement de façon terrible ». C'est ce que je veux essayer de faire, mais en sens inverse : partant des hyperthermies post-opératoires banales, éclairer le mécanisme du syndrome de pâleur-hyperthermie.

Notre constance thermique, notre homéothermie est régie par l'équilibre de deux mécanismes : l'un de thermogénèse, l'autre de thermolyse, tous deux soumis à un système régulateur, neuro-endocrinien. Dans les hyperthermies, il nous faut donc considérer la combinaison possible de *trois facteurs :* un *trouble de la régulation*, une *augmentation de la thermogénèse*, une *diminution de la thermolyse.*

Dans leur communication, MM. Quénu et Alajouanine rapportent l'hyperthermie aux lésions cérébrales de vaso-dilatation et d'œdème qu'ils ont trouvées à l'autopsie de leur malade. Ces lésions étaient surtout marquées au voisinage du 3e ventricule. Selon eux « l'atteinte du tuber, siège de la fonction thermo-régulatrice, et des centres vaso-moteurs supérieurs explique suffisamment l'hyperthermie rapide et excessive. La relation de cause à effet étant admise entre la lésion anatomique et le syndrome clinique, il reste à savoir... comment l'acte chirurgical a créé la lésion ». Malgré la grande autorité de ces auteurs, je me permettrai de contester ce point, et cela pour une raison bien simple : tout concourt à prouver que cet œdème cérébral intense, important, est la conséquence de l'hyperthermie et non sa cause. Il a été trouvé par tous les auteurs qui ont fait des autopsies de sujets morts de « coup de chaleur » : par Zimmermann, par Hartman, par Kopp et Solomon, par Hill, par Gradwohl et Schisler, par Gauss et ses collaborateurs après des accidents provoqués par l'hyperpyrexie thérapeutique (ondes courtes, caisses chauffantes de Kettering), par Wilcox chez des soldats morts de chaleur en Mésopotamie. Chez l'animal soumis au coup de chaleur expérimental, Hall et Wakefield, Hartman, Dérobert et bien d'autres ont observé les mêmes lésions.

Si nous discutons l'explication que MM. Quénu et Alajouanine tirent de l'anatomie pathologique *post mortem*, nous sommes loin d'éliminer d'autres moyens d'action du traumatisme opératoire sur les centres thermo-régulateurs. Mais ceci sous deux réserves. Il faut d'abord cesser d'envisager l'existence d'un centre thermo-régulateur localisé au tuber, idée que les effets thermiques des traumatismes tubériens ont trop longtemps accréditée. Thauer a apporté la plus remarquable démonstration expérimentale de ce fait qu'il n'existe pas de zone dont la suppression suffise à faire disparaître la régulation thermique. Il ne faut donc plus imaginer un centre thermique restreint, mais un système régulateur diffus, non plus anatomique mais fonctionnel où agissent synergiquement les diverses parties de la région di-mésocéphalique (tuber, parois du 3e ventricule, partie haute du plancher du 4e), le système neuro-végétatif périphérique, le système endocrinien.

Il faut ensuite concevoir que les agressions contre ce *système régu-*

*lateur* pourront être complexes et diverses : nerveuses, toxiques ou circulatoires. Nous verrons comment l'acte opératoire peut les déclencher.

Dans les suites opératoires immédiates, on observera des perturbations des *mécanismes thermogénétiques et thermolytiques périphériques* qui vont favoriser la fièvre déclenchée par l'agression contre le système régulateur, enrayer les moyens de défense, aggraver souvent l'hyperthermie jusqu'à la rendre fatale. C'est à Mayer et ses élèves que revient surtout le mérite d'avoir souligné l'importance de ces mécanismes périphériques. Voyons en premier lieu *certains des facteurs post-opératoires qui excitent la thermogénèse.* Rapport a montré que dans tout choc il y a une augmentation de la sécrétion d'adrénaline. Maddock, Pedersen et Coller ont pu mesurer les augmentations de l'adrénalinémie (dix à trente fois la normale) pendant la crise post-opératoire. Ceci n'a rien pour nous surprendre puisque nous savons que toute opération s'accompagne d'une exagération de l'activité du système sympathique. Or, quels sont les effets thermiques de l'adrénaline ? Ils sont indiscutés : augmentation du métabolisme, apparition de fièvre (Freund, Crile, Boothby et Sandiford, Cannon, Maigre, etc.). Simultanément la crise post-opératoire s'accompagne d'une *baisse de la thermolyse*, d'un freinage des principaux modes de déperdition calorique : radiation, convection, évaporation d'eau. La déperdition de chaleur par convection et radiation (75 p. 100 de la thermolyse normale) dépend de l'intensité de la circulation sous-cutanée. « Tout phénomène vaso-constricteur s'exerçant sur les régions périphériques (peau) entraînera la conservation de la chaleur à l'intérieur, et le refroidissement rapide de la surface du corps » (Dérobert). Or, les études thermo-électriques concordantes de Hustin et surtout de von Brandis démontrent que la vaso-constriction périphérique post-opératoire est un phénomène constant, balancé souvent par une vaso-dilatation splanchnique. La vaso-constriction, élément du syndrome sympathique post-opératoire, est hyperthermisante : on a le droit de parler d'une hyperthermie par pâleur.

La réfrigération par évaporation (25 p. 100) dépend de la transpiration (perte sensible) et de la perspiration (perte insensible de Mayer). Un sujet fébrile doit évaporer environ 2 litres d'eau par jour pour assurer son équilibre thermique. Toute diminution de la masse d'eau disponible va compromettre cette thermolyse. Barbour et ses collaborateurs ont montré les rapports qui lient le métabolisme de l'eau et la thermo-régulation. Ils ont montré qu'une cause essentielle de la fièvre est l'impossibilité pour l'organisme de compenser l'augmentation de la thermogénèse par une augmentation correspondante de la vaporisation de l'eau. La lutte contre la fièvre exige l'apparition d'une dilution sanguine ; or, s'il est un fait solidement établi, c'est bien la constance de la concentration sanguine post-opératoire immédiate. Des fièvres artificielles ont pu être obtenues en réalisant simplement des déshydratations sanguines, des augmentations de la pression osmotique.

En résumé, tout ce que nous savons du choc opératoire, terme que nous employons à dessein comme synonyme de maladie post-opératoire, explique l'atteinte des mécanismes de la thermo-régulation. Quelles sont les causes de cette atteinte directe ? Quelles sont les causes favorisantes qui aggravent cette atteinte ? C'est ce qu'il me reste à examiner. Je crois qu'il faut diviser les causes qui agissent directement sur le système thermo-régulateur en causes nerveuses, toxiques et circulatoires. Quelles

sont leurs parts respectives, leur interdépendance ? Il serait vain de vouloir le préciser aujourd'hui.

*Les excitations nerveuses* qui peuvent agir sur l'ensemble du système sympathique depuis la périphérie jusqu'à la région tubérienne sont multiples : opératoires et post-opératoires. Il y a l'émotion, cause psychique non négligeable. Il y a le traumatisme des éléments sympathiques situés dans le champ opératoire, qu'ils soient cutanés, aponévrotiques, viscéraux ou vasculaires. Il est banal de rappeler les graves répercussions de toute manœuvre brutale affectant le système végétatif. Il y a longtemps que les chirurgiens ont noté la fréquence des élévations thermiques graves qui surviennent après les interventions portant sur des régions à riche innervation sympathique : région cœliaque, région carotidienne. Le traumatisme opératoire peut enfin porter directement sur certains centres eux-mêmes : c'est le cas de maintes interventions de neuro-chirurgie.

Bien plus, je me demande si à côté des agressions mécaniques sur le système végétatif, il ne faudrait pas faire une part aux agressions thermiques. Je veux parler du refroidissement du champ opératoire et de l'opéré pendant l'intervention. Ce « coup de froid » noté par maints auteurs n'excite-t-il pas les centres thermo-régulateurs ? Les effets heureux de l'irradiation infra-rouge ne viennent-ils pas surtout de ce qu'elle met à l'abri de ce refroidissement ?

A côté de ces causes nerveuses qui réagissent sur les centres directement ou indirectement (voie réflexe, hormonale ou circulatoire) il nous faut envisager les *causes toxiques :* action sur les centres de substances albuminoïdes dégradées, de produits microbiens (nous ne les oublions pas) issus du champ opératoire.

Restent enfin les *causes circulatoires.* Toute réduction circulatoire au niveau des centres va entraîner leur souffrance, leur dysfonctionnement ; on sait leur sensibilité extrême à l'anoxémie. On devine l'importance de l'anoxie des anesthésies imparfaites, le danger de toute réduction de la masse sanguine circulante (hémorragie, stase sanguine post-opératoire).

Enfin, après l'opération tout ce qui diminuera la ventilation pulmonaire, tout ce qui aggravera la déshydratation, tout ce qui freinera la déperdition calorique par radiation, rayonnement ou vaporisation (malade trop couvert, atmosphère chaude et humide) sera un facteur de fièvre.

En résumé, je conçois à l'origine de la fièvre post-opératoire une cause essentielle : une dysfonction du système thermorégulateur, deux causes connexes : les variations des mécanismes de la thermogénèse et de la thermolyse, la première étant exagérée, la seconde freinée. Mais je m'écarte de MM. Quénu et Alajouanine en pensant qu'au niveau du système thermorégulateur et plus particulièrement dans la région di-mésocéphalique, le trouble initial est d'abord purement fonctionnel. Ce n'est que secondairement qu'apparaissent, dans les formes graves, des lésions de ces centres, lésions bientôt irréversibles. Ces lésions sont l'effet de l'hyperthermie et de son cortège humoral décrit par M. Binet et ses collaborateurs. Il se forme un cercle vicieux : l'opération crée la fièvre, la fièvre, dont le syndrome humoral propre est calqué sur celui de la maladie post-opératoire, aggrave cette dernière.

Mais pourquoi, dans certains cas, l'organisme ne peut-il se rendre maître de l'hyperthermie ? Comment expliquer les formes fatales ? Peut-être par une violence particulière du trauma opératoire ; plutôt, selon

moi, par un ensemble de *facteurs favorisants, dépendant de la constitution, du terrain de l'opéré.*

Chez le jeune enfant, on a depuis longtemps invoqué, avec M. Ombrédanne, la labilité de son système végétatif, l'imperfection de sa thermo-régulation. C'est un facteur essentiel ; nous n'y reviendrons pas.

La déshydratation pré-opératoire favorise grandement l'hyperthermie ; tous les pédiatres connaissent par exemple les fièvres de « lait sec ». La réhydratation pré- et post-opératoire est une nécessité trop communément admise pour que nous y insistions. Par contre, le rôle *des déséquilibres neuro-végétatifs* dans l'étiologie des fièvres graves ne saurait être assez mis en lumière. C'est parce qu'ils sont des déséquilibrés à tendance

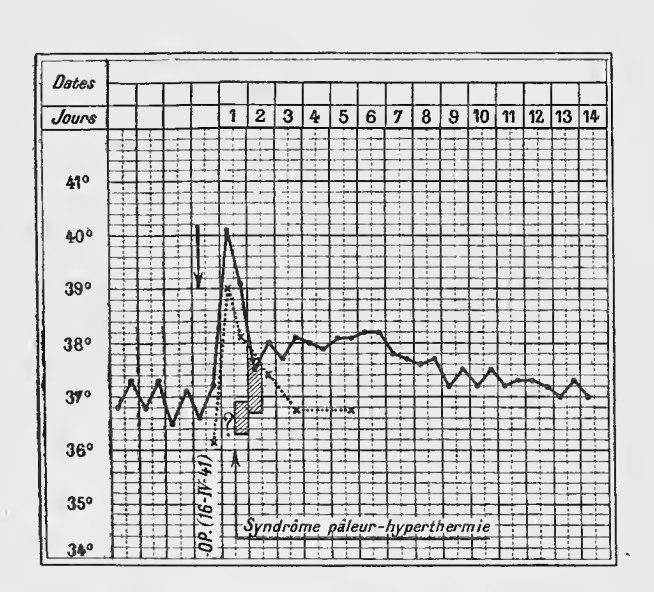



Fig. 2. — Appendicectomie et libération d'adhérence. Syndrome de paleur-hyperthermie.

sympathicotonique que les basedowiens font des crises hyperthermiques si intenses. Les vagotoniques, au contraire, ne font que de faibles réactions thermiques post-opératoires. Des déséquilibres neuro-végétatifs, il faut rapprocher les états *d'instabilité humorale.* Richet, Mouriquand ont signalé ce rôle des déséquilibres humoraux, du terrain colloïdoclasique dans la prédisposition au « coup de chaleur ». Toute sensibilisation spécifique peut agir dans le même sens.

Mais surtout on devine combien toute *lésion du système nerveux central,* toute altération préexistante de la région infundibulo-tubérienne en particulier, pourra favoriser de pareils accidents. A cet égard, je vous apporte une observation particulièrement instructive. Le 16 avril 1941, mon collègue et ami, le Dr Funck-Brentano, opérait à la Salpêtrière un homme de quarante-quatre ans qui se plaignait de troubles gastriques. L'examen radiologique n'était pas formel. Le Dr Funck-Brentano fait, sous anesthésie générale à l'éther, une exploration sus-ombilicale, ne trouve pas d'ulcère, détruit de nombreuses brides de périviscérite et enlève

l'appendice par la même incision. Le soir même, le malade va bien. Le lendemain matin (fig. 2), M. Funck-Brentano me demande de l'examiner avec lui. Le diagnostic est certain : c'est un syndrome de pâleur-hyperthermie typique : le malade est livide, couvert de sueurs froides, la température est à 40°1, le pouls à 140. La tension artérielle est réellement imprenable. J'institue d'emblée un traitement inspiré des principes que je vous exposerai tout à l'heure. Le soir même, la température est à 39°1, le pouls à 120, la tension artérielle à 9,5-6,5. Le lendemain, enfin, température à 37°5, tension artérielle : 13,5-8,5. Le malade guérit sans autres complications. Ce qui fait l'intérêt de cette observation, c'est que j'ai pu réexaminer récemment ce malade grâce à l'amicale autorisation de

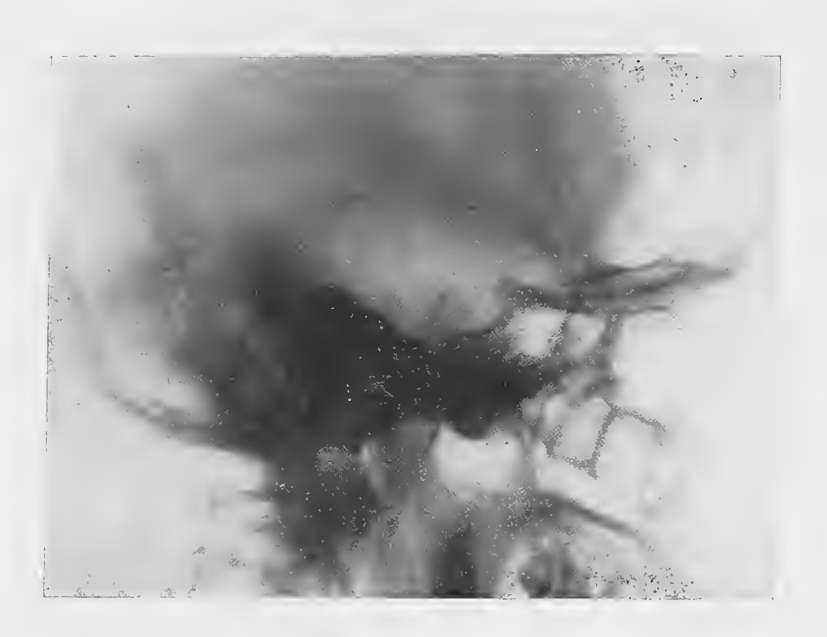


Fig. 3. — Anomalies de la selle turcique.

M. Funck-Brentano. Cet examen a été passionnant : cherchant un déséquilibre sympathique, j'ai trouvé l'existence d'un syndrome de Raynaud au niveau de la main droite. Cherchant la possibilité d'une atteinte hypophyso-tubérienne, j'ai fait faire une radiographie de la selle turcique (fig. 3) ; celle-ci est indiscutablement anormale, élargie, soufflée avec un aplatissement du sinus sphénoïdal et un relèvement de la lame quadrilatère. La présence d'une tumeur hypophysaire intra- et peut-être sus-sellaire est très probable. Les accidents post-opératoires de ce malade reconnaissent sans doute une double origine : endocrinienne par troubles du fonctionnement hypophysaire, nerveuse par compression de la région infundibulo-tubérienne.

Plus récemment, M. le Dr Ferrier, auquel nous exprimons ici toute notre reconnaissance, a bien voulu étudier chez ce malade quelques tests de fonctionnement endocrinien. Un des faits notés au cours de cet examen me paraît avoir une valeur démonstrative considérable. Il fut fait une

application de diathermie transcranienne, front-vertex, avec une intensité juste suffisante pour que le courant passe : la réaction circulatoire fut impressionnante. De 14-8 à l'oscillomètre enregistreur, la tension artérielle devint imprenable avec un indice qui ne dépassait pas 1 millimètre, témoin de la vaso-constriction périphérique. Le D[r] Ferrier avait donc pu reproduire expérimentalement les manifestations circulatoires que nous avions notées après l'opération.

Quoi qu'il en soit, il n'est pas sans intérêt d'avoir été guidé vers la recherche et la découverte d'une lésion hypophyso-tubérienne uniquement par le caractère anormal des réactions thermiques survenues après une opération banale.

Ce fait m'incite à suggérer que la fréquence des cas de pâleur-hyperthermie chez les enfants atteints de lésions congénitales de la tête et du cou, particularité notée par tous les chirurgiens, est peut-être en rapport avec la coexistence de malformations congénitales endocraniennes associées. Des chirurgiens d'enfants pourront peut-être nous renseigner ultérieurement à cet égard. La lésion centrale aggravante n'est pas forcément uniquement tumorale ou hypophysaire. Il peut s'agir de lésions diffuses, dégénératives ou vasculaires. M. Boudreaux m'a demandé de vous rapporter prochainement l'observation d'un cas de pâleur-hyperthermie survenu après un simple vissage épicondylien chez une femme de trente-six ans. A côté d'une déficience glandulaire généralisée (destruction hypophysaire, myxœdème, hypoplasie génitale), l'autopsie permit de constater des lésions cérébrales de deux ordres : les unes récentes, œdème intense et hémorragies multiples réalisant une sorte de purpura bulbaire, les autres anciennes, fine atteinte dégénérative du tissu nerveux et lésions d'endartérite.

Je sais que certains chirurgiens à la lecture de cet exposé me soupçonneront d'esprit romanesque et m'accuseront de faire disparaître derrière un fatras physiopathologique, l'origine, pour eux essentielle, dès fièvres post-opératoires : l'infection. L'avenir seul nous dira l'importance réelle et comparée des fièvres aseptiques et des fièvres septiques dans les *suites immédiates des opérations non compliquées* que j'envisage seules ici Mon unique but aujourd'hui, est de montrer que certaines fièvres post-opératoires méritent d'être intégrées dans le syndrome de la maladie post-opératoire, qu'un même mécanisme peut expliquer leurs formes les plus diverses, de la forme banale et bénigne à la forme la plus grave du syndrome de pâleur hyperthermie.

C'est au sens clinique des chirurgiens qu'il appartiendra de distinguer les fièvres septiques des fièvres aseptiques et ce diagnostic a une *importance pratique :* l'hyperthermie par elle-même est un syndrome dangereux et qui peut tuer, chacun le sait. Lier l'une à l'autre les notions d'hyperthermie et d'infection, c'est courir à d'inévitables erreurs thérapeutiques. Parler d'infection, de septicémie devant toute hyperthermie post-opératoire dramatique, conduira souvent à administrer largement des sulfamides ou tout autre antiseptique à un malade qui n'a besoin que de réfrigération, de quinine, de carbogénothérapie. Le cas de la malade de Herzog le démontre à l'évidence.

Envisager toute la thérapeutique des fièvres aseptiques post-opératoires dépasserait les possibilités de cette communication. Je n'en veux souligner que certains aspects. D'abord l'inutilité sinon la nocivité d'une substance

que presque tous les chirurgiens ont employée contre le collapsus des cas de pâleur-hyperthermie : l'adrénaline. Il est vraiment illogique de recourir à un vaso-constricteur hyperthermisant. Si l'on veut lutter contre le collapsus il faut user des analeptiques périphériques dont l'action dominante est de mobiliser les masses sanguines stagnantes et d'augmenter la circulation de retour, des analeptiques centraux, excitants des centres vaso-moteurs et respiratoires.

Je ne puis m'étendre sur l'emploi énergique de la réfrigération, de la réhydratation, de la rechloruration, des antithermiques classiques :

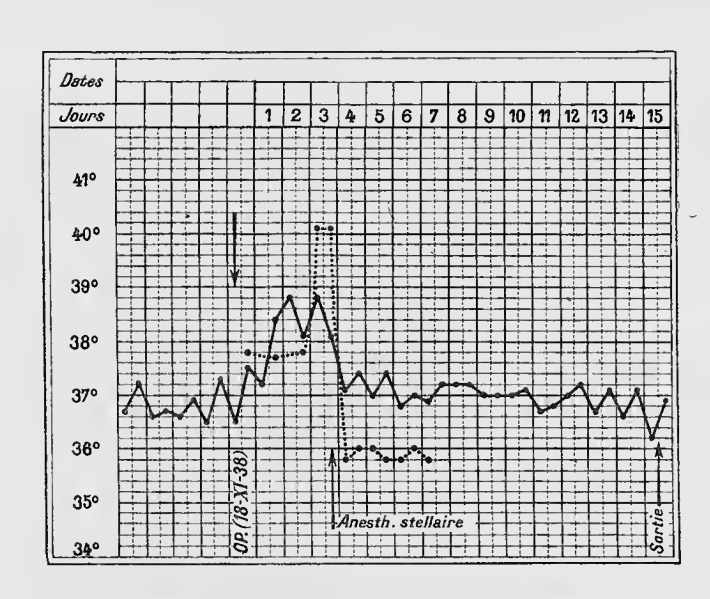



Fig. 4. — Gastrectomie pour cancer de la petite courbure. Tachycardie paroxystique. Novocaïnisation stellaire droite.

aspirine, quinine, sur l'utilité des extraits cortico-surrénaux de synthèse. Tout cela est connu.

Par contre on ne saurait assez insister sur la nécessité d'une carbogénothérapie intensive, permanente et prolongée. Les centres nerveux bulbaires, lésés, hypoexcitables ont besoin d'acide carbonique. D'autre part, celui-ci est un des produits connus aujourd'hui pour avoir une action vaso-dilatatrice sur les artères cérébrales. Il amplifie de plus la respiration superficielle des opérés de la région sous-diaphragmatique. Quant au besoin d'oxygène, il est augmenté, doublé, triplé chez les fébricitants, dont le métabolisme est accru. Il est nécessaire d'en donner beaucoup pour saturer au maximum la faible masse sanguine circulante et retarder l'anoxie, génératrice des lésions irréversibles des centres nerveux.

Tout ceci est un traitement symptomatique. Je m'étais bien demandé s'il ne serait pas possible *d'agir directement sur les mécanismes nerveux* : cela ne me paraissait guère possible lorsque le hasard m'a fourni les deux observations suivantes que je vous soumets.

Le 18 novembre 1938, j'opérai un homme de cinquante-six ans, atteint d'un cancer haut situé de la petite courbure et fis une gastrectomie large. Les suites furent d'abord simples (fig. 4). Le deuxième jour, la température oscillait entre 38°9 et 38°1. Le troisième jour, température identique, mais apparition d'un syndrome alarmant : une tachycardie à 160, une tension artérielle effondrée. Aucun signe d'hémorragie. Aucun signe pulmonaire. Tous les traitements médicamenteux étant restés inefficaces, je pratique, à dix-sept heures, une infiltration anesthésique du ganglion stellaire droit. En quelques secondes, le pouls retombe à 80 et n'en variera plus. Rien d'étonnant jusque-là : par contre, je ne fus pas peu surpris de voir le lendemain qu'une chute thermique brutale avait ramené

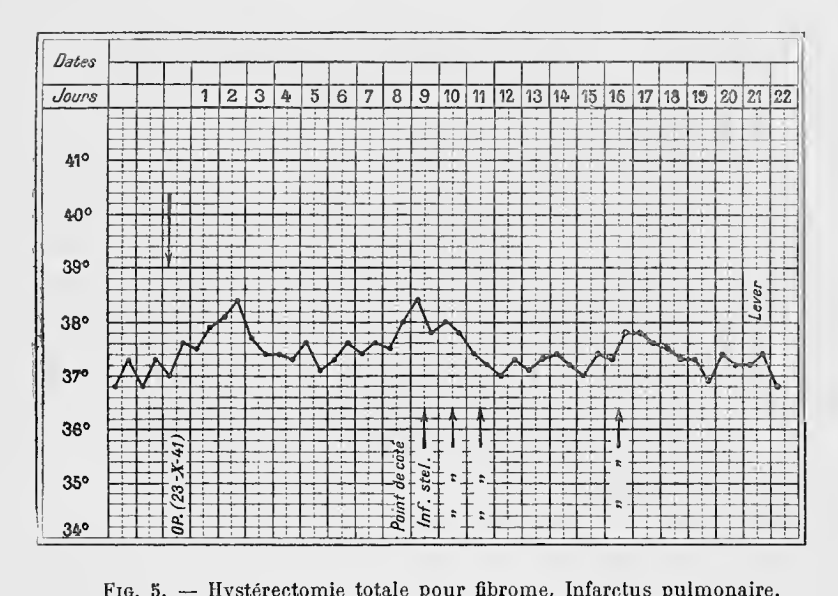



Fig. 5. — Hystérectomie totale pour fibrome. Infarctus pulmonaire. Novocaïnisation stellaire droite.

la température à 37°1 ; jusqu'à sa sortie, le quinzième jour, ce malade est resté apyrétique.

Le 23 octobre 1941, j'opère, sous anesthésie rachidienne une femme de quarante-deux ans. Hystérectomie totale pour fibrome. Suites immédiates simples (fig. 5). Le septième jour la température s'élève un peu. Le huitième jour au soir, elle atteint 38° et la malade ressent un violent point de côté à droite accompagné de dyspnée. Lorsque je la vois le neuvième jour au matin, elle a 38°4 et tous les signes d'un infarctus sérieux du poumon droit. Novocaïnisation stellaire droite. Disparition immédiate du point de côté et de la dyspnée. Le dixième jour, expectoration hémoptoïque, mais *la température tombe.* L'infiltration stellaire est répétée le dixième et le onzième jour. Le douzième jour la température est descendue à 37°. Une réascension survenue le seizième jour, sans signes pulmonaires, paraît avoir été bloquée par une dernière infiltration stellaire droite. Le vingt-deuxième jour, la malade quitte l'hôpital guérie, sans traces de séquelles pulmonaires, sans phlébite.

Comme vous le pensez, ces deux observations m'ont beaucoup fait réfléchir. Comment le blocage sympathique agit-il ? Est-ce en coupant un réflexe à point de départ périphérique ? Est-ce en modifiant directement le fonctionnement des centres méso-céphaliques ?

Discuter ces questions nous entraînerait trop loin de mon sujet : il est si vaste que je n'ai pu que l'effleurer, mais je crois tout de même avoir pu vous apporter des faits inédits et des conceptions nouvelles qui entraînent des conclusions pratiques.

---

## PRÉSENTATION DE PIÈCE

### *Fibrome naso-pharyngien (polype saignant de la puberté masculine),*

par M. **P. Truffert.**

---

## ÉLECTION DU BUREAU DE L'ACADÉMIE POUR L'ANNÉE 1942

*Président.*

Nombre de votants : 53.

| | | |
|---|---|---|
| MM. | Louis Bazy | 46 voix. Elu. |
| | Roux-Berger | 2 — |
| | Heitz-Boyer | 1 — |
| | Rouhier | 1 — |
| Bulletins blancs | | 3 |

*Vice-Président.*

Nombre de votants : 53

| | | |
|---|---|---|
| MM. | Heitz-Boyer | 36 voix. Elu. |
| | Roux-Berger | 9 — |
| | Bréchot | 1 — |
| | Mondor | 1 — |
| | Rouhier | 1 — |
| Bulletins blancs | | 5 |

*Secrétaires annuels.*

MM. Jacques Leveuf et de Gaudard d'Allaines sont nommés secrétaires annuels par acclamation.

M. René Toupet, trésorier, et M. A. Basset, archiviste, sont maintenus dans leurs fonctions par acclamation.

---

*Le Secrétaire annuel* : M. G. Rouhier.

# MÉMOIRES DE L'ACADÉMIE DE CHIRURGIE

Séance du 17 Décembre 1941.

*Présidence de* M. Paul Mathieu, *président.*

*PREMIÈRE SÉANCE*

## PROCÈS-VERBAL

La rédaction du procès-verbal de la précédente séance est mise aux voix et adoptée.

## CORRESPONDANCE

La correspondance comprend :

1° Les journaux et publications périodiques de la semaine.

2° Des lettres de MM. Roux-Berger, Gérard-Marchant, Fèvre, s'excusant de ne pouvoir assister à la séance.

---

## NÉCROLOGIE

### *Décès de M. J. Ch.-Bloch, membre titulaire.*

### *Allocution de M. le Président.*

Nous avons été douloureusement surpris d'apprendre le décès survenu le 12 décembre 1941 de Jacques Charles-Bloch, membre titulaire de l'Académie et nous étions nombreux hier qui assistions à ses obsèques au temple protestant où officiait (avec une émotion particulièrement ressentie) le frère d'un de nos collègues, fils d'un de nos anciens présidents.

Jusqu'à ces derniers temps, J. Ch.-Bloch était très assidu à nos séances. Depuis plusieurs mois, il restait silencieux au cours de nos débats, manifestement préoccupé et attristé. Il avait pourtant, il y a quelques années, fait à notre tribune de belles communications très étudiées sur la Technique de l'anesthésie loco-régionale en chirurgie gastrique, sur la Chirurgie du corps thyroïde, pour ne citer que les principales, et vous connaissez tous son beau rapport sur l'Evolution et le traitement des plaies des tendons de la main, au Congrès de l'Association française de Chirurgie en 1929. Il intervenait souvent dans nos discussions pour

apporter des faits de sa pratique, sur lesquels il basait une argumentation précise.

Appartenant à une famille d'officiers (un de ses grands-pères fut général, son père colonel du génie), J. Ch.-Bloch fit complètement son devoir dans les deux guerres. Parti comme médecin auxiliaire dans la première, il servit en France et en Orient, il revint comme médecin aide-major de I[re] classe avec la Croix de guerre et la Légion d'honneur. Dans la guerre récente, il était, comme médecin commandant, médecin chef d'une ambulance chirurgicale lourde. Ses collègues, qui l'ont vu à l'œuvre, témoignent tous avec éloges de sa conduite remarquable.

Né le 8 janvier 1889, J. Ch.-Bloch, après de brillants concours, fut nommé chirurgien des Hôpitaux en 1926. Il fut longtemps l'assistant de M. le professeur Cunéo à l'Hôtel-Dieu. Récemment il devint chef de service à l'hospice d'Ivry. Sa carrière était encore à son début, elle pouvait durer, brillante, de longues années encore...

Je salue la mémoire de J. Ch.-Bloch qui nous laisse le souvenir de sa très fine intelligence, de sa parfaite courtoisie, de son caractère généreux et de son beau talent chirurgical.

J'adresse à sa vieille mère, à sa femme désolée, à tous les siens, l'expression de nos profonds regrets.

Suivant l'usage, la séance est levée en signe de deuil.

---

## *DEUXIÈME SEANCE*

## RAPPORT

### *Ostéosynthèses temporaires discrètes,*

par M. **Adrien Samain.**

Rapport de M. Oberlin.

Le D[r] A. Samain, interne des Hôpitaux de Paris, nous a adressé un travail portant sur un procédé d'ostéosynthèse qu'il a eu l'occasion d'appliquer souvent à des fractures de type divers et dont les résultats lui ont paru suffisamment encourageants pour mériter de vous être présentés.

La technique de l'ostéosynthèse s'oriente à l'heure actuelle vers la recherche d'un matériel métallique, d'une part, parfaitement toléré, d'autre part, de volume réduit et d'application temporaire.

Sur la tolérance du métal par l'os et les tissus avoisinants, les travaux de Menegaux et de ses collaborateurs, ceux de Masmonteil ont apporté des précisions fructueuses.

Par ailleurs, on a pu peu à peu réduire le volume de la prothèse, en rechercher l'ablation facile, qu'il s'agisse de fixateurs ou de ligateurs externes, et si l'on use de plaques vissées, en préconiser l'ablation secondaire systématique.

De nombreux chirurgiens sont allés plus loin, et ont eu recours à l'embrochage, selon des techniques diverses.

Celle que nous apporte aujourd'hui M. Samain, et que je l'ai vu utiliser avec bonheur à plusieurs reprises dans le service de M. Chevrier, est sans doute déjà venue à l'idée de plus d'un chirurgien, mais M. Samain en a une expérience dont les conclusions sont intéressantes à connaître.

En effet, à force de diminuer le volume de la prothèse et d'en simplifier la forme pour ne plus utiliser comme moyen de contention que de simples broches, il ne faudrait pas s'exposer à une immobilisation insuffisante. Nous verrons, d'ailleurs, que ce danger n'a pas échappé à M. Samain ; il l'évite par l'adjonction dans certains cas d'un hémi-cerclage, et recourt toujours à une immobilisation plâtrée complémentaire rigoureuse.

Voici d'abord, résumées, les 12 observations du travail de M. Samain.

Observation I. — Géo... (Marcel), soixante et un ans. Le 22 novembre 1939 : hospitalisation service du Dr Bergeret, à l'hôpital Saint-Antoine. Fracture transversale de jambe. Le 23 : opération ; une broche ; plâtre immédiat. Le 17 décembre : ablation de la broche ; confection d'un nouveau plâtre de marche. Le 15 janvier 1940 : ablation de l'appareil plâtré. Bon résultat.

Obs. II. — Mme Caud... (Bernard), quarante ans. Le 11 janvier 1940 : hospitalisation service du Dr Bergeret à l'hôpital Saint-Antoine. Fracture oblique de jambe. Le 19 : intervention ; une broche ; plâtre. Le 8 février : ablation de la broche ; plâtre de marche. Le 8 mars : ablation du plâtre. Bon résultat.

Obs. III. — Per..., cinquante-deux ans. Le 29 juillet 1939 : hospitalisation service du Dr Chevrier à l'hôpital de la Pitié. Fracture ouverte de jambe par coup de barre de fer. Opération d'urgence ; 2 broches en croix. Le 20 août : ablation des broches ; la plaie est guérie ; plâtre de marche. Le 30 : évacuation du malade à la veille de la guerre.

Obs. IV. — Mlle Duch..., vingt-huit ans. Le 1er mars 1940 : hospitalisation service du Dr Bergeret à l'hôpital Saint-Antoine. Fracture oblique de jambe datant du 2 janvier 1940, plâtrée à Noyon, mal réduite et non consolidée. Le 5 mars : opération ; 2 broches dont 1 avec hémicerclage à la soie ; plâtre. Le 26 : ablation des broches et de la soie ; plâtre de marche. Le 1er mai : ablation du plâtre. Bon résultat.

Obs. V. — Lef... (Jean), soixante-deux ans. Le 22 décembre 1939 : hospitalisation service Dr Bergeret à l'hôpital Saint-Antoine. Fracture de jambe avec ouverture punctiforme ; 3 fragments ; réduction ; mauvaise contention, absence de consolidation. Le 12 mars : opération ; 2 broches et 2 hémicerclages à la soie qui solidarisent le fragment intermédiaire avec le fragment supérieur, d'une part, et le fragment inférieur, d'autre part ; plâtre. Dans les suites : suppuration modérée, la réduction se maintient parfaite. Le 15 avril : ablation du matériel de synthèse ; il persiste toujours une légère suppuration ; reprise de la marche avec une botte plâtrée. Le malade n'a été vu qu'en novembre 1940. Il avait éliminé un séquestre, la suppuration était guérie. Il marchait parfaitement sans canne.

Obs. VI (nous devons cette observation à l'obligeance du Dr Orsoni). — Tou... (Yves), trente ans. Le 21 octobre 1940 : hospitalisation à l'hospice de Bicêtre, service du Dr Toupet. Fracture des deux os de l'avant-bras. Le 30 : opération Dr Orsoni ; une broche pour chaque os ; plâtre. Le 6 décembre : ablation des broches. Le 16 : ablation du plâtre. Bon résultat.

Obs. VII. — Tol... (Fernand), cinquante-deux ans. Le 9 décembre 1939 : hospitalisation service du Dr Bergeret à l'hôpital Saint-Antoine. Fracture de l'humérus. Le 15 : opération ; 2 broches simples ; mauvaise immobilisation (homme de

120 kilogrammes). Dans les suites, écartement des fragments malgré les broches. Le 23 : réintervention. Mise en place d'un double hémicerclage au fil d'acier pour éviter l'écartement. Ce fut notre première opération de ce genre qui, répétée par la suite, s'avérait très satisfaisante. Immobilisation plâtrée. Le 8 janvier 1940 : ablation des broches et des fils. Le 1er février : ablation du plâtre. Bon résultat.

Obs. VIII. — Gaut... (Jean), vingt et un ans. Le 8 mai 1939 : hospitalisation dans le service du Dr Chevrier, à l'hôpital de la Pitié. Fracture de la clavicule. Le 9 : volumineux hématome. Le 10 : opération ; 1 broche ; immobilisation par bandage plâtré. Le 24 : ablation de la broche et du bandage plâtré. Bon résultat.

Obs. IX. — Lang... (Maurice), six ans. Le 27 octobre 1938 : hospitalisation service du professeur Ombrédanne, hôpital des Enfants-Malades. Fracture de la clavicule. Le 28 : opération ; 1 broche. Le 29 novembre : ablation de la broche. Le 1er décembre : un petit séquestre a été enlevé au niveau d'une fistule. Le 23 : enfant revu guéri.

Obs. X. — Bab... (Micheline), sept ans. Le 24 avril 1939 : hospitalisation service du professeur Ombrédanne à l'hôpital des Enfants-Assistés. Fracture oblique de cuisse. Le 29 : opération ; 2 broches. Le 27 mai : ablation des broches. Le 19 juin : ablation du plâtre et reprise de la marche. Bon résultat.

Obs. XI (nous devons cette observation à l'obligeance de notre maître le Dr Bergeret). — Laf..., vingt-cinq ans. Le 8 janvier 1939 : fracture supracondylienne du fémur. Le 14 : intervention Dr Bergeret ; 2 broches. Le malade, suivi et revu par le Dr Bergeret, eut un excellent résultat.

Obs. XII. — Rou... (Louis), quarante ans. Le 15 février 1940 : hospitalisation service du Dr Bergeret à l'hôpital Saint-Antoine. Fracture du crâne et fracture de cuisse. Le 5 mars : intervention pour la fracture de cuisse ; 1 broche ; 1 hémicerclage. Malade plâtré sur une attelle de Boppe. Extension de 5 kilogrammes par broche de Kirchner transtibiale. Le 26 : ablation de la broche et du fil d'hémicerclage. Le 30 avril : Levée de l'extension ; ablation du plâtre ; mobilisation du genou sur l'attelle. Le 8 mai : reprise de la marche. Bon résultat.

Le Dr Samain fait suivre ces observations des commentaires que voici :

Par ces observations et les clichés qui les accompagnent, nous avons voulu montrer que la méthode est applicable à une gamme variée de fractures ; il est utile, croyons-nous, de préciser quelques points de technique.

*Le matériel* consiste dans :

Une bonne chignole, la chignole à appui thoracique, analogue au modèle courant en mécanique ;

De bonnes broches en acier inoxydable, de trois calibres : fines, moyennes et grosses, les unes à pointe ordinaire, les autres à pointe en langue d'aspic ;

De la soie très solide ;

Un davier peu encombrant : le davier de Kirchner nous semble excellent.

Abord classique du foyer de fracture, mais avec une incision discrète ;

Réduction en dénudant les os sur un minimum de surface ; dans une fracture transversale ou peu oblique, une exposition minime du foyer de fracture est suffisante.

L'embrochage. — Signalons que pour embrocher une fracture transversale, même quand il s'agit d'un os de faible diamètre comme la

clavicule, il suffit d'amorcer le point de départ avec une broche en langue d'aspic.

L'embrochage oblique est aisé. Il n'est pas difficile non plus de viser de façon à bien embrocher les deux fragments qu'on veut solidariser.

Notons que, pour les fractures transversales, il n'est pas besoin de davier dans la plupart des cas.

L'hémicerclage. — S'il s'agit d'une fracture oblique et qu'on craigne, malgré l'embrochage, l'écartement des fragments, ou bien s'il s'agit d'une fracture à plusieurs fragments, il faut pratiquer l'hémicerclage. Pour éviter la présence de deux métaux à potentiel électrolytique différent, nous avons eu recours à la grosse soie.

Cet hémicerclage est facile, sauf dans certains cas de fracture de jambe où l'extrémité profonde de la broche est peu accessible : un passe-fil est nécessaire.

Comment se comporter avec le matériel de synthèse a la fin de l'opération ? — Nous avons toujours laissé dépasser l'extrémité de la broche et un bout du fil d'hémicerclage, afin de pouvoir enlever ce matériel, au lit du malade, le jour choisi.

Donc, à la fin de l'opération, le fil de soie dépasse, par la plaie, de 2 à 3 centimètres. La broche dépasse de cette même longueur, soit au niveau de la plaie, soit à proximité de celle-ci, si pour des raisons de commodité la broche a perforé la peau en un point plus adéquat.

Broche et fils sont noyés dans un pansement stérile.

Immobilisation. — L'immobilisation rigoureuse, c'est-à-dire plâtrée, doit suivre immédiatement l'opération. Cette opération orthopédique n'est ni plus ni moins importante que l'opération chirurgicale. L'une est complémentaire de l'autre. L'une maintient le bout à bout osseux, l'autre maintient le bon axe du membre et soulage le matériel de synthèse, ce qui doit avoir, croyons-nous, une certaine importance physiologique.

Pour bien immobiliser, il faut mettre au repos les muscles qui s'insèrent sur les différents fragments osseux à immobiliser.

Pour immobiliser une clavicule, il faut fixer la tête au même titre que le bras et le thorax.

Pour la jambe, la botte de Boelher est un bon mode d'immobilisation, à condition de maintenir tout le membre sur une attelle pendant quinze jours à trois semaines au minimum.

Pour une fracture de cuisse, le malade sera plâtré, après l'opération, *sur une attelle de Boppe ;* une extension continue de 5 kilogrammes, chez un adulte, luttera efficacement contre le tonus musculaire, évitera l'angulation et soulagera beaucoup le matériel de synthèse (extension par broche de Kirchner, bien entendu).

Quand enlever le matériel de synthèse ? — Dès que son ablation ne risque plus d'entraîner des modifications du bout à bout osseux. Si la fracture est bien immobilisée orthopédiquement, la présence d'une ébauche de cal mou est compatible avec l'ablation du matériel de synthèse.

La date est donc variable, suivant le type de fracture, suivant la perfection de la synthèse, suivant la qualité de l'immobilisation.

Ce sera tantôt le quinzième jour pour certaines fractures du membre supérieur, tantôt le quarantième jour pour une fracture ancienne de jambe, par exemple.

Comment enlever le matériel de synthèse ? — Au lit du malade, sans aucune anesthésie. La chignole est souvent nécessaire pour enlever la broche. Celle-ci enlevée, le fil vient tout seul par simple traction. Après l'ablation du matériel de synthèse, la fracture sera traitée de façon habituelle.

Cette méthode est passible de trois objections :

1° C'est une ostéosynthèse temporaire mettant en communication le foyer de fracture avec l'extérieur, d'où risque d'infection.

Ceci est en principe possible. En pratique, la communication du foyer de fracture avec l'extérieur est minime. Dans le cas présent : une broche avec ou sans fil. L'infection ne doit pas se voir si l'opération a été aseptique et les soins post-opératoires rigoureux.

Les adversaires de l'ostéosynthèse temporaire peuvent très bien modifier la méthode. Il leur suffit de couper la broche et le fil sous la peau qui sera suturée hermétiquement par dessus. L'ablation ultérieure ne sera pas beaucoup plus compliquée.

2° La broche risque de blesser un paquet vasculo-nerveux.

Nous croyons ce danger inexistant. Il suffit d'y penser et de viser en conséquence. En tous cas, au cours de 30 opérations, nous n'avons pas eu d'incident.

3° L'ostéosynthèse est mécaniquement insuffisante.

L'objection ne nous paraît pas fondée. Le matériel est irréprochable. Jamais de rupture. L'élasticité de la broche permettrait simplement un certain degré d'angulation, si l'axe du membre n'était pas maintenu rigoureusement par des moyens orthopédiques. Nous y avons suffisamment insisté.

Par contre, nous voyons à cette méthode trois avantages :

1° Le procédé est facile et nécessite une instrumentation simple.

2° Le même procédé est applicable à une grande variété de fractures : récentes ou anciennes, transversales, obliques, spiroïdes ou à plusieurs fragments, que la fracture siège sur un os volumineux comme un fémur d'adulte ou sur un os menu comme une clavicule d'enfant.

Enfin, si on est partisan de l'ostéosynthèse dans certains cas de fracture ouverte, ce procédé semble convenir.

3° Les ennuis inhérents à l'ostéosynthèse sont réduits au strict minimum : minimum de traumatisme opératoire tant sur les parties molles, que sur les os ; jamais d'incident mécanique ; matériel parfaitement toléré, car de faible volume, en acier inoxydable, à surface polie ; matériel le plus précocement et le plus facilement enlevable : au lit du malade, à la minute choisie, sans modifier l'immobilisation orthopédique.

C'est pour toutes ces raisons, croyons-nous, que cette méthode — qui a le mérite de concilier la chirurgie et l'orthopédie — nous a donné des consolidations de qualité, dans des délais intéressants.

Je me range volontiers aux conclusions de M. Samain : il semble que le procédé qu'il décrit comporte le maximum de simplification que puisse supporter l'ostéosynthèse métallique ; aller plus loin dans cette voie serait risquer l'échec. Une fois l'intervention sanglante faite, le rôle du chirurgien n'est pas terminé : l'application d'un appareil d'immobilisation rigoureuse est indispensable. Cette association des deux méthodes chirurgicale et orthopédique est logique dans son principe et heureuse dans ses résultats. Je vous propose de remercier M. Samain de nous l'avoir exposée.

M. **Paul Mathieu**: Depuis de longues années, en cas de fractures fermées, immédiatement irréductibles, il est d'usage dans mon service, *dans de nombreux cas* bien choisis, qui seraient à préciser, d'utiliser des modes d'ostéosynthèse simplifiée, et je crois que c'est un usage qui est commun à beaucoup de chirurgiens.

Après découverte du foyer, nous réduisons avec le minimum de dénudations, puis nous fixons par un ou deux fils, soit des crins, soit des fils d'acier inoxydable introduits par perforations superficielles des fragments et noués solidement. La plaie est suturée. Il est indispensable, pour éviter toute inflexion, d'ajouter l'usage d'un plâtre ou d'une extension continue par broches, immédiatement après l'ostéosynthèse simplifiée. Au membre inférieur, l'extension continue s'impose étant donné la force d'inflexion des muscles, et cette extension est appliquée dans la salle d'opération et non après le transport du blessé dans sa chambre.

M. **Sénèque**: Je demanderai à mon ami Oberlin comment il interprète les radiographies qu'il nous a présentées et concernant la fracture des deux os de l'avant-bras car, pour ma part, j'y vois plutôt l'image d'une pseudarthrose que celle d'une consolidation osseuse.

M. **Moulonguet**: La méthode qui nous est présentée paraît très facile. Je crains que cette facilité ne soit, entre certaines mains, un facteur de gravité. En effet, lors d'un bouleversement de la population hospitalière, j'ai reçu dans mon service d'Ivry, parmi un lot de malades dits chroniques, 4 ostéites du tibia consécutives à des interventions d'ostéosynthèse suivant cette technique.

M. **Rouhier**: Je ne veux dire qu'un mot à propos de l'intervention de mon ami Sorrel. Je ne partage pas entièrement sa confiance dans l'appareil plâtré, même le mieux fait, pour maintenir en place les fragments après reposition sanglante sans ostéosynthèse. Sans doute, un bon appareil fixe parfaitement la réduction, du moins immédiatement, mais des modifications surviennent bientôt dans la suite en dépit de l'appareil le mieux fait. Ces modifications tiennent à l'amaigrissement du membre immobilisé, le plâtre devient trop grand assez rapidement. Ce fait général qui se produit pour tous les membres est surtout important pour la cuisse qui flotte littéralement dans sa coquille plâtrée et dont les fragments peuvent se déplacer secondairement, sous la traction des muscles, de la façon la plus malheureuse.

M. **Bergeret**: Ne m'occupant pas de chirurgie osseuse, je n'ai fait

personnellement que deux ostéosynthèses selon le procédé qui vient d'être décrit : une pour une fracture articulaire complexe de l'extrémité inférieure du fémur. Vous avez vu tout à l'heure les clichés relatifs à ce cas, avant et après l'intervention. Il n'y eut d'immobilisation que celle réalisée par une attelle de Boppe. Le résultat fut en tous points excellent.

Le seconde concerne une fracture de la clavicule chez une jeune fille. Immobilisation par une simple écharpe. Résultat anatomique et esthétique des plus satisfaisants.

J'ai, par contre, vu Samain faire dans mon service un grand nombre d'ostéosynthèses par la broche de Kirschner, continuant à Saint-Antoine ce qu'il avait commencé à la Pitié, dans le service de M. Chevrier.

J'en ai vu beaucoup de très bons résultats et cette broche, si facile à mettre en place et si facile à enlever, m'a paru avoir une grosse supériorité sur le matériel plus volumineux que l'on emploie d'habitude.

J'ai l'impression que sa solidité est suffisante pour maintenir réduites des fractures aussi importantes que celles du col du fémur par exemple.

Si Moulonguet a pu recevoir dans son service, lors d'une évacuation, 4 cas malheureux, c'est que les conditions dans lesquelles intervenait Samain étaient particulièrement défavorables. C'est avec de grandes difficultés que je m'efforçais et sans y réussir d'ailleurs, de maintenir, au cours de 1940, un fonctionnement chirurgical voisin de la normale dans un service surchargé, terriblement encombré.

Je suis convaincu que ces ostéosynthèses faites dans des conditions convenables ne peuvent provoquer les ennuis qu'il a signalés.

M. **Oberlin:** La question de l'ostéosynthèse soulève toujours des discussions. Je n'ai pas voulu parler des indications de l'ostéosynthèse, et la remarque de M. Sorrel sur les bienfaits du seul plâtre est parfaitement fondée.

La méthode que je vous présente est utilisable dans des cas variés. Quant aux accidents dont a parlé M. Moulonguet, ils ne sont pas aussi graves qu'on pourrait le croire et M. Bergeret en a donné l'explication. Il est incontestable qu'avec une installation normale ces interventions doivent se faire sans risque.

Je remercie beaucoup M. Mathieu de nous avoir dit ce qui se fait depuis des années dans son service. Nous n'apportons pas, M. Samain et moi, une méthode nouvelle mais une méthode simple, un procédé intermédiaire entre l'ostéosynthèse pratiquée avec un matériel important et la simple immobilisation plâtrée.

Nous sommes d'accord avec MM. Huet et Merle d'Aubigné sur la nécessité d'associer le mieux possible l'intervention opératoire discrète et l'immobilisation plâtrée immédiate.

---

## COMMUNICATIONS

### *Sur le rôle du « bacillus funduliformis » en pathologie chirurgicale,*

par MM. **A. Lemierre, J. Reilly** et **A. Laporte,** invités de l'Académie.

Dans une communication faite en 1938 à l'Académie de Médecine, deux de nous, avec le professeur Grégoire et Roger Couvelaire (1), ont étudié les aspects chirurgicaux des infections dues au *bacillus funduliformis.* Ayant, depuis cette époque, recueilli des faits nouveaux, nous vous proposons d'attirer une fois encore l'attention sur ce sujet qui relève aussi bien de la pathologie chirurgicale que de la pathologie médicale.

Le *bacillus funduliformis* de J. Hallé, germe anaérobie commensal des voies digestives, urinaires et génitales, est susceptible, quand il exalte sa virulence, de s'attaquer aux parois des cavités où il végète à l'état saprophytique et de provoquer à leur pourtour des suppurations et des thrombo-phlébites. Celles-ci peuvent devenir le point de départ de décharges microbiennes éphémères, répétées ou subintrantes dans la circulation et d'embolies septiques, phénomènes qui confèrent aux bactériémies et aux septico-pyohémies à *bacillus funduliformis* un aspect particulier.

Pour dépister les infections générales ou locales dont ce bacille est responsable, nous possédons aujourd'hui, outre sa recherche dans le sang ainsi que dans les suppurations primitives ou métastatiques, un procédé de laboratoire mis au point par l'un de nous et H. Brocard (2), une réaction de floculation qui s'opère en mettant en contact un mélange d'extrait de *bacillus funduliformis* et de teinture de benjoin avec un peu de sérum sanguin du malade. Cette réaction est rigoureusement spécifique. Elle est relativement précoce et permet même, semble-t-il, d'affirmer le diagnostic rétrospectif d'une infection à *bacillus funduliformis* à une échéance assez éloignée. Elle est précieuse pour déceler les formes frustes de ces infections qui ne sont pas exceptionnelles.

Nous examinerons successivement les affections locales dues au *bacillus funduliformis,* les septico-pyohémies, puis les déterminations secondaires d'intérêt chirurgical.

Les abcès dentaires fétides peuvent avoir pour agent le *bacillus funduliformis* associé à d'autres germes aérobies et anaérobies. Nous en avons récemment observé un cas où ce bacille a été trouvé dans le pus, en même temps que la réaction de floculation du sérum se montrait positive. Autre fait curieux : une femme est hospitalisée à Claude-Bernard pour un état grippal vite terminé. Son sérum sanguin utilisé pour des recherches sur

(1) Lemierre (A.), Grégoire (R.), Laporte (A.) et Couvelaire (Roger). Les aspects chirurgicaux des infections à *bacillus funduliformis. Bull. de l'Acad. de Méd.,* **110,** n° 13, 1938, p. 352.

(2) Laporte (A.) et Brocard (H.). La réaction de floculation du sérum en présence d'un extrait alcoolique microbien dans les infections à *bacillus funduliformis. C. R. de la Soc. de Biol.,* **121,** n° 15, 6 mai 1939, p. 4.

l'épreuve de floculation, en même temps que d'autres sérums de provenances diverses tous négatifs, donne une réaction fortement positive. Nous apprenons alors que cette femme avait souffert, plusieurs mois auparavant, d'une ostéo-périostite suppurée du maxillaire supérieur consécutive à une carie dentaire et que le pus de cet abcès avait une odeur insupportable.

Du pus de plusieurs abcès amygdaliens nous avons isolé un *bacillus funduliformis* à l'état de pureté ou associé à d'autres germes. Toujours, en pareil cas, la réaction de floculation a été positive. Dans d'autres abcès amygdaliens où l'examen bactériologique du pus n'a pas été pratiqué, mais non dans tous, l'épreuve de la floculation a été nettement positive.

Deux fois nous avons vu un abcès péri-amygdalien se compliquer d'un phlegmon gazeux de l'hémiface et du cou ayant fusé jusque dans la région sous-claviculaire et présternale, et qui n'a guéri qu'au prix d'incisions multiples. Le pus gangréneux contenait un *bacillus funduliformis* et un streptocoque hémolytique. Cette propagation de l'inflammation par voie lymphatique, aboutissant à une suppuration putride mérite d'être notée, les accidents graves qui compliquent les phlegmons amygdaliens relevant le plus souvent d'une thrombo-phlébite de voisinage. D'ailleurs un de nos deux malades a présenté, pendant sa convalescence, un infarctus pulmonaire, témoin irrécusable d'une thrombophlébite.

Nous ne possédons pas d'observations personnelles où le *bacillus funduliformis* a été l'agent de lésions restées strictement localisées et développées aux dépens d'autres cavités naturelles que la bouche et le pharynx ou de leur pourtour immédiat. Nous rappellerons seulement que cet anaérobie a été trouvé dans le pus malodorant de certaines otites moyennes et de certaines mastoïdites par Rist, Guillemot et Hallé, d'abcès périuréthraux par J. Cottet, d'une bartholinite par J. Hallé, ainsi que dans l'exsudat de certaines endométrites putrides d'origine puerpérale par Jeannin, Wegeluis et Hamm.

Les septico-pyohémies post-angineuses à *bacillus funduliformis* seul, ou plus rarement associé à un streptocoque anaérobie, sont relativement fréquentes. Nous en avons recueilli une trentaine de cas personnels. Prises à leur début, elles peuvent être justiciables de la ligature et de la résection de la jugulaire interne dont quelques cliniciens allemands, Kissling (3) notamment, se sont faits les défenseurs. Nous n'avons eu l'occasion de la faire pratiquer qu'une seule fois, sans succès, dans une forme suraiguë. Mais récemment Ramadier et Mollaret (4) en ont rapporté un exemple où la résection de la jugulaire, après échec de l'amygdalectomie, a amené la guérison immédiate.

Des faits de septico-pyohémies à *bacillus funduliformis* consécutives à des otites moyennes ont été signalés par Jame et Jaulmes, par A. Grum-

(3) Kissling. Uber post-anginöse Sepsis. *Münchener Med. Wochenschrift*, n° 28, 1929, p. 1163 ; Die Anaerobier-Sepsis nack Angina. *Münchener Med. Wochenschrift*, 1934, p. 847.

(4) Ramadier et Mollaret. De la résection amygdalienne et jugulaire dans les septico-pyohémies à *bacillus funduliformis*. A propos d'un cas opéré et guéri. *Bull. et Mém. de la Soc. méd. des Hôp.*, 1941, p. 384.

bach et Claude Verdan, par Lamy et P. de Font-Réaulx. Là aussi, il peut y avoir indication à la ligature de la jugulaire interne.

Deux cas de septico-pyohémie à point de départ urinaire ont été mentionnés par J. Cottet (péri-uréthrite suppurée et abcès métastasique) et par Thomson et Beaver (prostatectomie, thrombo-phlébite périprostatique, abcès du poumon). Avec Heitz-Boyer, l'un de nous a observé une femme qui, à la suite d'une minime intervention portant sur de petits polypes du col de la vessie, a présenté une thrombo-phlébite des veines périvésicales, de grands accès fébriles et des infarctus pulmonaires. L'hémoculture n'a pu être pratiquée ; mais le sérum sanguin a donné une réaction de floculation fortement positive pour le *bacillus funduliformis*.

Dans un travail antérieur (5) nous avions émis l'hypothèse qu'il existe certainement des septico-pyohémies à *bacillus funduliformis* consécutives à l'accouchement et surtout à l'avortement. Cette hypothèse s'est trouvée réalisée : Delbove (6) en a, il y a peu de temps, publié trois observations, dont deux suivies de guérison, recueillies à Saïgon. Le professeur Mondor a fait récemment ici même allusion à des faits semblables.

Le *bacillus funduliformis* étant générateur au premier chef de thrombophlébites emboligènes, il nous semble, sans vouloir nous immiscer trop indiscrètement dans une question de thérapeutique chirurgicale, que les septico-pyohémies d'origine utérine constituent occasionnellement une indication aux ligatures et aux résections veineuses associées ou non à l'hystérectomie.

Il existe enfin des septico-pyohémies à *bacillus funduliformis* d'origine intestinale. Leurs points de départ étant tributaires de la circulation porte, elles ont pour particularité de se compliquer de suppurations hépatiques, tandis que les septico-pyohémies secondaires à une inoculation intéressant les organes qui appartiennent au territoire de la circulation cave s'accompagnent d'embolies septiques pulmonaires.

Dans un cas observé par l'un de nous avec le professeur P. Teissier, Rivalier et F. Layani (7) l'hypothèse d'une origine intestinale a pu être soulevée, à défaut de foyer originel constatable, parce qu'il existait de volumineux abcès intrahépatiques.

Plus récemment, aux Etats-Unis, Dixon et Deutermann (8) ont rapporté 6 cas de septicémie à *bacillus funduliformis* consécutives à des interventions portant sur des cancers du rectum. Dans ces 6 cas, des abcès du foie ont été la lésion prédominante constatée à l'autopsie. Les radicules portes issues de la région cancéreuse étaient le siège de thrombophlébites.

Nous avons observé récemment à Claude-Bernard un homme de qua-

(5) Lemierre (A.), Reilly (J.) et Laporte (A.). Les septico-pyohémies à *bacillus funduliformis*. *Annales de Médecine*, **44**, n° 3, octobre 1938, p. 165.

(6) Delbove (P.), Eliche (J.) et Nguyen-Van-Huong. Note sur 2 cas d'infection *post partum* à *B. funduliformis* observés à Saïgon. Infection mixte *post partum* à *B. funduliformis* associé au streptocoque. *Bull. de la Soc. de Pathol. exot.*, **32**, n° 3, 9 mars 1939, p. 272 et n° 9, 8 novembre 1939, p. 861.

(7) Teissier (P.), Reilly (J.), Rivalier (E.) et Layani (F.). Contribution à l'étude des septicémies primitives à microbes anaérobies. Etude clinique et expérimentale d'un cas de septicémie à *B. funduliformis*. *Paris Médical*, 30 mars 1929.

(8) Dixon (C. E.) et Deutermann (Joël E.). Post-operative bacteroïdes infection. *Journ. of Amer. med. Assoc.*, vol. CVIII, n° 3, 1937, p. 181.

rante et un ans qui présentait une fièvre irrégulière entrecoupée de grands accès hyperthermiques avec frissons intenses et chez lequel neuf hémocultures nous ont donné un *bacillus funduliformis* deux fois associé à un streptocoque hémolytique. Nous sommes rapidement arrivés à la conclusion que le point de départ de cette septicémie devait être une appendicite méconnue, survenue quinze jours avant l'entrée du patient à l'hôpital, et compliquée de suppurations hépatiques. Une laparotomie ne montra rien de net. La mort survint deux mois après le début des accidents. L'autopsie nous révéla l'existence d'un appendice chroniquement enflammé, entouré d'une gangue inflammatoire semée de microabcès et d'une pyléphlébite suppurée du tronc de la veine porte ainsi que de ses ramifications intrahépatiques. D'autre part, une observation, récemment publiée par Reynès (9), de syndrome abdominal aigu douloureux avec ictère et présence d'un *bacillus funduliformis* dans le sang, mais terminé par la guérison, concerne peut-être une appendicite avec bactériémie transitoire.

Signalons à ce propos que Schottmuller a constaté, au cours de certaines appendicites gangréneuses compliquées de pyléphlébite, des septicémies dues à l'association de streptocoques anaérobies et d'un *bacillus symbiophiles* que nous avons bien des raisons de croire identique à notre *bacillus funduliformis*. Nedelmann (10), dans un cas de cet ordre, a même obtenu par hémoculture un *bacillus symbiophiles* à l'état de pureté.

Les septico-pyohémies graves avec déterminations secondaires multiples échappent le plus souvent à l'action du chirurgien. Tout au plus a-t-il quelquefois l'occasion d'intervenir sur une ou plusieurs de ces métastases suppurées sans parvenir à interrompre l'évolution fatale de la maladie. C'est ce qui s'est passé chez un jeune homme que nous avons suivi avec Roger Couvelaire et chez lequel l'ouverture de l'articulation de la hanche et la résection de la tête fémorale n'ont pas empêché la progression de la septicémie. Pourtant, dans un cas d'allure sévère que nous avons observé avec René Moreau et qui a guéri contre toute attente, le professeur Mocquot a incisé, en pleine phase septicémique, un abcès de la région sus-claviculaire.

Plus intéressants sont les faits dans lesquels une septicémie de plus ou moins courte durée, ou bien une simple poussée bactériémique laissent derrière elles une localisation secondaire qui dès lors constitue toute la maladie.

Il en est parfois ainsi des infarctus pulmonaires évoluant en général vers la suppuration qui, avec les grands accès fébriles s'annonçant par un frisson intense et prolongé, constituent une des manifestations les plus caractéristiques des septico-pyohémies à *bacillus funduliformis*, notamment des septico-pyohémies post-angineuses. Il est vraisemblable que certains abcès du poumon, parfois justiciables de l'acte opératoire, rentrent dans cette catégorie de faits, notamment ceux qui ont été précédés d'une angine, même apparemment bénigne, ou d'une infection

(9) Reynès (V.). Bactériémie à *B. funduliformis* au cours d'un syndrome abdominal aigu. *Bull. de la Soc. de Pathol. exot.*, 32, n° 9, 8 novembre 1939.

(10) Nedelmann. *Bacillus symbiophiles* (Schottmüller) als einiger Erreger einer Pylephlebitis nach Appendizitis. *Deuts. Arch. für Klinische Medizin*, 1926, p. 40.

utérine, compte tenu du rôle que peuvent jouer aussi les streptocoques anaérobies dans cette dernière circonstance.

Nous avons rencontré souvent ces abcès du poumon au cours de septico-pyohémies post-angineuses à déterminations secondaires multiples et presque toujours mortelles. Mais récemment nous avons observé deux cas dans lesquels une suppuration pulmonaire, seul reliquat d'une courte phase bactériémique, a évolué pour son propre compte et a abouti une fois le vingt-septième jour, l'autre fois le trente-cinquième jour, à une vomique qui a amené la guérison.

Les infarctus corticaux du poumon peuvent se traduire cliniquement par un épanchement pleural purulent ou putride où l'on retrouve le *bacillus funduliformis* à l'état de pureté ou associé à un streptocoque anaérobie. Brunner (11) en a rapporté 3 cas, survenus peu de temps après une angine bénigne : deux ont guéri après pleurotomie. Nous-mêmes avons assez souvent vu se produire de tels épanchements pleuraux dans les septico-pyohémies post-angineuses mortelles. Un de nos malades était guéri de sa septicémie ; il était presque apyrétique et son état général était bon. Il ne persistait plus chez lui que la matité et un souffle à la base droite que nous surveillions l'aiguille à la main, nous tenant prêts à agir dès que la ponction pratiquée quotidiennement nous révélerait la présence de pus dans la plèvre. Un matin, au moment où nous nous disposions à faire une nouvelle ponction, une vomique putride survint au cours de laquelle le patient succomba à une syncope. L'autopsie nous montra qu'il n'existait qu'un seul infarctus cortical suppuré, au contact de l'épanchement pleural qui s'était développé dans les dernières vingt-quatre heures et s'était tout de suite ouvert dans les bronches. Une pleurotomie effectuée quelques heures et même quelques minutes plus tôt aurait sans doute amené la guérison. Les pleurésies purulentes à *bacillus funduliformis* constituent une indication d'intervention chirurgicale immédiate.

Les ostéo-arthrites, très fréquemment purulentes font partie, au même titre que les grands accès fébriles et que les infarctus pulmonaires, de la symptomatologie habituelle des infections générales à *bacillus funduliformis.* N'importe quelle articulation peut être atteinte, et nous avons même rencontré 2 cas d'ostéites suppurées abarticulaires développées l'une à la face interne de l'os iliaque, l'autre sur la branche antérieure du pubis.

Là encore la détermination ostéo-articulaire peut n'être que le seul reliquat d'une septicémie vite terminée ou d'une bactériémie éphémère. L'incision, parfois même une simple ponction de la collection purulente suffit à achever la guérison. C'est ce qui s'est passé chez un malade de Chalmot, Leichtmann et Leroux (12) ; c'est ce que nous avons observé chez deux femmes soignées à Claude-Bernard qui, en même temps que d'autres localisations articulaires de moindre importance, ont présenté une arthrite sacro-iliaque dont le pus avait fusé dans la profondeur de la fesse. Cette atteinte des articulations sacro-iliaques se traduisant par un abcès profond de la fesse nous a paru une manifestation fréquente et

(11) Brunner (W.). Uber *Bacillus funduliformis* Infektionen unter besonderer Berücksichtigung der pleuralen Erkrankungsformen. *Münchener Med. Wochenschrift,* n° 51, 1937, p. 2032.

(12) Chalmot (P.), Leichtmann (P.) et Leroux (A.). Les septicémies à *B. funduliformis* d'aspect chirurgical. *Paris Médical,* n° 33, 1939, p. 129.

digne d'être soulignée des septico-pyohémies à *bacillus funduliformis*. Déjà, en 1905, Kisskal (13) en avait publié un cas.

Nous résumerons en quelques lignes, pour terminer, l'histoire d'un jeune homme qui présenta une septicémie post-angineuse à *bacillus funduliformis* avec infarctus pulmonaires et suppuration du dos du pied gauche. Cette speticémie guérit ; mais, dès les premiers jours après son début, était survenue une hémianopsie homonyme latérale gauche, qui nous fit d'emblée soupçonner l'existence d'un abcès cérébral métastatique. La persistance de cette hémianopsie après la disparition de la fièvre, puis l'apparition, quelque temps après, de céphalalgie, de vomissements, de modifications du fond de l'œil entraînèrent une intervention chirurgicale. Celle-ci permit de constater la présence dans le lobe occipital droit d'une zone indurée, mal délimitée, dont la ponction fournit quelques gouttes de pus contenant à l'état de pureté un *bacillus funduliformis*. Après une brève amélioration, le sujet succomba quelques jours plus tard.

La plupart des faits dont s'est inspiré ce travail ont été recueillis dans un service de médecine. Nous sommes persuadés que des cas analogues, où le *bacillus funduliformis* est en cause, ne sont pas exceptionnels dans les services de chirurgie, notamment quand ils concernent soit des septicémies d'origine utérine ou appendiculaire, soit des infections urinaires, soit des suppurations de la face ou du cou à point de départ buccal ou pharyngé, ou encore des abcès du poumon, des pleurésies purulentes ou putrides, des ostéo-arthrites dont l'apparition suppose une bactériémie préalable. Des recherches bactériologiques orientées dans ce sens pourront nous renseigner sur ce point.

M. **H. Mondor**: Les infections à *funduliformis* sont un des chapitres de la pathologie où nous avons le plaisir, grâce à M. Lemierre et à ses collaborateurs, de voir la priorité des travaux français. J'apporte le résumé d'une observation de *septico-pyohémie à funduliformis* post-abortive que j'ai observée, il y a quelques semaines, avec Cl. Olivier et Mlle O. Jurain, et qui serait peut-être restée d'interprétation incertaine, si, instruit des travaux de l'hôpital Claude-Bernard, je n'avais demandé que les identifications de tous les accidents graves des avortements fussent minutieusement faites et que le *funduliformis* fût toujours recherché.

Cette malade de vingt-quatre ans, entrée à l'Hôtel-Dieu vers le 20 octobre, nia d'abord toute manœuvre abortive. Puis on apprit qu'avec une queue de persil, elle avait essayé, aidée d'une amie, d'atteindre sa cavité utérine. Elle fit sa fausse couche dans le rapide, entre Bordeaux et Paris, après une journée de frissons. Ceux-ci persistèrent et la température monta à 40°. C'est alors qu'elle fut dirigée sur le service. Elle frappa dès le premier jour par sa pâleur, sa fièvre très élevée, bientôt un nouveau frisson.

Le curettage ne donna aucune amélioration, mais il avait permis à l'interne, qui se trouvait être particulièrement informé de médecine, de s'étonner de la présence, sur le col très traumatisé, d'une sorte de fausse

(13) Kisskalt. Zur pathogenetichen Bedentung des *Bacillus funduliformis*. *Deuts. med. Wochenschrift*, n° 32, 1905.

membrane gris vert et noire, comme on en voit, dans des cas graves, sur les piliers amygdaliens.

La température resta irrégulière, 40° le matin, 37° le soir, ou inversement ; avec un pouls qui en accompagnait fidèlement les oscillations. Il y avait deux ou trois frissons par jour, pendant lesquels le facies se pinçait, se cyanosait, tandis que la polypnée et la tachycardie devenaient inquiétantes. On constata vite la présence de plusieurs foyers pulmonaires d'ordre embolique. L'anémie tombait à 1.900.000, puis à 1.700.000 ; la leucocytose montait jusqu'à 21.000. Quant aux signes physiques, ils étaient, avec une atténuation inchangée, ceux d'une tuméfaction mollasse, indolore, latéro-utérine, plaquée contre la paroi pelvienne et rejoignant un utérus resté gros et mou. Les résultats des hémocultures restaient douteux : on répondait, du laboratoire, qu'il y avait quelque chose sur milieu anaérobie, mais de désignation obscure. Les frissons répétés, la tuméfaction latéro-utérine œdémateuse, ce retard du laboratoire nous faisaient plutôt penser à une pyohémie et à une thrombophlébite pelvienne. Bientôt la prostration, remarquée dès le début, s'accusa, la langue devint sèche, le pouls faible et incomptable. L'hystérectomie, mieux qu'un suprême secours, parut au moins la promesse d'une instruction profitable.

Elle fit voir un utérus entièrement infecté, des abcès sans tension dans les bases de deux ligaments larges, une infiltration séreuse de tous les ligaments. C'est l'hémoculture faite en cours d'intervention qui révéla le *funduliformis*. On le trouva aussi dans les abcès du myomètre, et dans chacune des collections de la gaine hypogastrique. La malade mourut peu après l'intervention. Avant d'opérer, on avait, chaque jour, donné des sulfamides en quantités importantes et l'on prit soin, à la fin de la laparotomie, de sulfamider toute la cavité pelvienne. A l'autopsie, on vit une péritonite généralisée, de nombreux infarctus et abcès du poumon, des thromboses à la fois artérielles et veineuses. Il n'y avait pas d'endocardite.

Il nous a paru, à la réflexion, que les frissons, répétés comme dans les pyohémies, une prostration particulièrement invincible, l'irrégularité capricieuse de la fièvre, la précocité des métastases pulmonaires, peut-être aussi la nature de l'agent traumatisant et la fausse membrane cervicale auraient pu nous conduire au bon diagnostic.

Profitant de la présence, parmi nous, de M. Lemierre, et songeant à l'exceptionnelle expérience qu'il a des accidents infectieux, je me permets de lui poser cette question : Est-ce que les *sulfamides* ont, à Claude-Bernard, donné, dans le traitement des septicémies proprement dites, des résultats assez réguliers ou assez fréquents pour modifier le pronostic habituel de ces complications ?

M. **Paul Mathieu**: Ces questions de septico-pyohémies ne peuvent être traitées que par la collaboration de chirurgiens et de médecins ayant la compétence de M. Lemierre qui est à la fois un grand médecin et un grand bactériologiste. Je le remercie de ce qu'il nous a appris. J'espère qu'il voudra bien revenir souvent parmi nous.

M. **Lemierre**: La belle observation de M. Mondor constitue un exemple typique de septico-pyohémie à *Bacillus funduliformis*. Celle-ci se caractérise avant tout en effet par de grands accès fébriles s'annonçant par un frisson prolongé, pouvant durer une heure et plus, et d'une telle inten-

sité qu'ils plongent certains malades dans un véritable état de collapsus et leur inspirent dès leur apparition un sentiment de terreur bien compréhensible. Quand, à Claude-Bernard, nous voyons survenir un frisson semblable chez un sujet souffrant depuis quelques jours d'une angine, et surtout d'une angine phlegmoneuse, nous portons le diagnostic de septico-pyohémie à *Bacillus funduliformis*, qui est ensuite ratifié par le laboratoire. A ces grands accès fébriles s'adjoignent bientôt des infarctus pulmonaires et des arthrites. Cette triade symptomatique est caractéristique des infections générales dues au *Bacillus funduliformis*.

La constatation par M. Mondor de thrombo-phlébites des veines issues de l'utérus confirme d'autre part ce que je vous ai dit de la constance de cet ordre de lésions au voisinage du point de départ des septico-pyohémies à *Bacillus funduliformis* ; et je tiens à souligner comme très intéressante la présence qu'il a notée de suppurations du myomètre et du paramètre d'où a été isolé le germe anaérobie. Les septico-pyohémies à *Bacillus funduliformis* d'origine utérine sont exactement le pendant, tant au point de vue des lésions qui constituent leur point de départ que de leur symptomatologie, des septico-pyohémies d'origine amygdalienne.

En ce qui concerne le traitement des infections à *Bacillus funduliformis* par les sulfamides, je suis un peu embarrassé pour répondre. Nous avons traité un certain nombre de sujets atteints de ces infections par divers sulfamides et la plupart ont guéri. Mais il est à noter que, depuis trois ou quatre ans, presque tous les cas de septico-pyohémies à *Bacillus funduliformis* que nous avons suivis ont affecté des allures plus bénignes que celles que nous avons observées précédemment. Plusieurs ont guéri sans aucun traitement.

M. Mondor m'a demandé ce que je pense de l'emploi des sulfamides dans le traitement des septicémies en général. Je puis répondre très nettement que je n'ai jamais observé qu'un cas de septicémie vraie à streptocoques ait guéri grâce aux sulfamides. J'ai même vu une femme chez laquelle le rubiazol avait amené la guérison immédiate d'un érysipèle et la disparition de la fièvre, présenter, au bout de quelques jours, malgré la continuation du traitement, une septicémie streptococcique mortelle. Les sulfamides ont également échoué dans les septicémies à staphylocoques et dans 3 cas de septicémie à pneumocoques, alors que les pneumonies cèdent toujours et immédiatement à la thérapeutique par le Dagénan. Par contre, dans 2 cas de méningococcémie à forme pseudopalustre, la guérison a été obtenue en vingt-quatre heures par le Septoplix.

## *A propos d'une observation de dysembryome tératoïde kystique (alias kyste dermoïde) du médiastin antérieur,*

par MM. **Robert Monod**, **Ducastel** et **Walzer**.

Je vous présente, en collaboration avec mes collègues Ducastel et Walzer, une observation de tumeur kystique du médiastin antérieur que nous avons traitée avec succès par l'extirpation chirurgicale totale par voie transpleurale en un temps.

Ces tumeurs, sans être très fréquentes, ne sont plus des raretés.

Depuis le premier cas signalé en 1825 par Gordon, notre collègue Aurousseau, dans un article publié en 1924 dans la *Revue de Chirurgie*, ajoutait 18 cas aux 57 de la thèse de Nandrot (soutenue en 1907), ce qui faisait à cette date un total de 83 cas connus.

En 1929, Lamarque et Chaptal, à propos d'un cas publié à la Société médicale de Montpellier, arrivaient à un total de 167 cas ; en 1933, Hedblom trouvait 185 cas (dont 6 opérés par lui avec 4 guérisons et 2 morts ; plus récemment, au Congrès international de 1939, Harrigton, apportait une série personnelle de 17 cas opérés par lui, représentant 20 p. 100 des tumeurs intrathoraciques observées pendant cette période à la clinique Mayo.

Cependant, le précédent cas apporté à notre tribune remontant à 1921, il y a donc vingt ans (communication de MM. Pierre Duval et Clerc), il semble opportun de reprendre brièvement l'histoire toujours un peu confuse de ces tumeurs kystiques intrathoraciques.

I. Ces tumeurs se rattachent au groupe des tumeurs par vice de développement, dites tumeurs disgénétiques. Ces tumeurs hétérotopiques, voisines pathogéniquement de celles que l'on rencontre dans les régions génitales ou urinaires (lignée ovarienne, wolfienne, testiculaire) bien que moins fréquentes que ces dernières, sont couramment désignées aujourd'hui sous le nom de *dysembryomes*.

On en distingue dans le thorax plusieurs variétés : les unes strictement médiastinales sont isolées, sans relation avec les bronches et le poumon : c'est la variété médiastinale ; les autres contractent avec les bronches des rapports plus ou moins étroits : soit qu'elles communiquent *indirectement* avec une grosse bronche par l'intermédiaire d'une bronche distincte, la tumeur prenant alors la valeur d'un poumon en miniature, d'un poumon embryonnaire surajouté : c'est l'hamartome d'Albrecht, dont on connaît deux variétés : l'hamartokystome et l'hamartochondrome dans sa forme solide, comme celui de l'observation de Roux-Berger communiquée ici en 1936 ; soit que le kyste s'ouvre *directement* dans une bronche quelconque se rapprochant alors du groupe si intéressant des kystes congénitaux du poumon dont je vous ai apporté récemment quelques exemples (séance du 29 novembre) [voir fig. 1].

Au total, il existe, appartenant à la même lignée, plusieurs types de dysembryomes intrathoraciques (type déterminé par le stade du développement au cours duquel est apparue la malformation qui leur donnera naissance) : les uns, du *type bronchogénique*, sont développés aux dépens d'un seul feuillet : ce sont les kystes dits congénitaux ou kystes épithéliaux du poumon ; les autres, *du type tératoïde*, pouvant être : soit *simples*, quand ils se développent aux dépens d'un seul feuillet, ce sont lés kystes dermoïdes typiques ; soit de structure *complexe*, ceux-ci développés aux dépens de plusieurs feuillets comprennent différents tissus. Ce sont les tératomes vrais. Cette dernière variété semble la plus fréquente, sur 19 embryomes opérés par lui, Harrigton, compte 6 dysembryomes bronchogéniques, pour 13 dysembryomes tératoïdes.

L'on sait que toutes ces tumeurs d'origine dysplasique sont édifiées par des tissus normaux ; ce ne sont donc pas des cancers et leur potentiel de croissance est limité, néanmoins, elles peuvent au cours de leur évolution devenir cancéreuses. Harrigton note pour ses cas une transformation

en adéno-cancer pour 6 tumeurs bronchogènes et 2 transformations en épithélioma spino-cellulaire pour 13 tumeurs tératoïdes. La tendance à la malignité des deux variétés est donc sensiblement la même.

*Ce qui nous paraît intéressant à souligner c'est la filiation, la chaîne qui semble relier les uns aux autres les différents types de tumeurs embryonnaires intrathoraciques qui, suivant le stade évolutif des gènes originels qui ont servi de point de départ à leur édification, deviendront des tératomes plus ou moins complexes, des dysembryomes simples, des kystes dermoïdes du médiastin, des kystes congénitaux isolés du poumon ou de petits kystes multiples bronchogéniques, véritables bronchectasies congénitales.*

Le kyste que nous avons eu à traiter, comme l'a révélé l'examen histo-

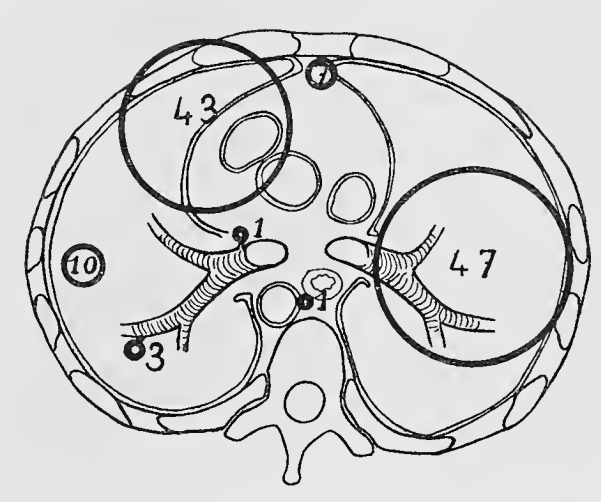



Fig. 1. — Coupe du thorax montrant les variétés topographiques des dysembryomes intrathoraciques et leur fréquence sur 112 cas.

logique pratiqué par Mlle Dobkevitch, chef de notre laboratoire, était un *dysembryome tératoïde kystique de variété* complexe (voir plus loin dans l'observation le texte complet de l'examen histologique).

La topographie des dysembryomes kystiques intrathoraciques mérite d'être précisée : les uns sont médians, franchement médiastinaux ; les autres sont latéraux, situés dans l'aire pulmonaire, ce sont les kystes thoraciques latéraux.

Dans le groupe des kystes *médians*, les uns sont *situés* dans le médiastin postérieur, c'est l'exception ; la majorité occupe le médiastin antérieur : dans ce groupe antérieur, les uns sont placés dans l'étage supérieur du médiastin, c'est la variété supérieure *cervico-médiastinale* (certains de ces embryomes peuvent se développer aux dépens de vestiges thymiques ou thyroïdiens) ; les autres sont placés dans l'étage inférieur près du diaphragme, c'est la variété *phrénico-médiastinale*. Dans ce groupe, le plus important numériquement, l'on doit distinguer des tumeurs strictement *médianes*, ce sont les kystes rétro-sternaux ; et des tumeurs latéralisées débordant dans l'hémithorax droit ou gauche, ce sont les kystes médiastino-thoraciques, variété la plus fréquente (140/185

Hedblom) : c'était le cas de notre kyste qui était situé dans l'hémithorax gauche entre le cœur et le poumon.

Kerr et Warfield ont donné sur la répartition topographique de ces kystes les chiffres suivants : sur 112 kystes, 50 étaient médiastinaux antérieurs ou rétro-sternaux (7 rétro-sternaux, 43 latéro-sternaux) ; 47 thoraciques latéraux droits ; 43 rétro-sternaux ; 10 latéraux gauches ; 3 intrapulmonaires ; plus 1 kyste de la bifurcation et 1 kyste médiastinal postérieur (voir figure 1, dans laquelle nous avons figuré sur une coupe du thorax cette répartition). En réalité, cette statistique est comme tant d'autres, inexacte en ce sens qu'un grand nombre de ces dysembryomes intrathoraciques s'infectent et dès ce moment sont fatalement confondus avec diverses suppurations pleuro-pulmonaires : pleurésie enkystée, pleurésie médiastine pour les grands kystes, abcès du poumon, bronchectasies cavitaires pour les petits. Les chiffres de cette répartition topographique ne sont donc valables que pour les kystes non infectés ; elle n'englobe pas les kystes suppurés non diagnostiqués qui sont certainement nombreux.

*En résumé*, le kyste que nous avons enlevé était un dysembryome tératoïde du médiastin antérieur, de siège latéro-sternal, développé dans l'hémithorax gauche où il refoulait fortement vers la droite le cœur auquel, comme on le verra plus loin, il adhérait fortement.

Voici d'ailleurs notre observation :

II. C'est l'observation-type des tumeurs bénignes intrathoraciques.

1. Une maladie sans histoire. — M. Ch..., trente et un ans, 1 m. 85, bien musclé, ne présente aucun antécédent pathologique notable, si ce n'est, deux ans avant la guerre, la notion d'un traumatisme dû à un accident d'automobile : choc du volant sur la région sterno-costale, assez important pour faire penser à la possibilité d'une fracture. Une radiographie pratiquée à titre de contrôle montre qu'à cette date, il n'existait pas de tumeur apparente dans le médiastin.

M. Ch... mène de tout temps une vie active et pratique différents sports, sans éprouver de fatigue anormale.

Mobilisé en 1939 dans un régiment d'artillerie montée, il fait toute la campagne sans éprouver le moindre malaise. Constamment au front, il s'y conduit en brave comme en témoignent ses 3 citations et sa Croix de Guerre avec palme. Démobilisé en août 1940, il reprend ses occupations d'ingénieur, fait de la bicyclette, joue au football le dimanche.

Toutefois, au cours des derniers mois, il constate le soir vers 18 heures, qu'il est plus fatigué qu'il n'était habitué de l'être avant la guerre et qu'il a considérablement maigri.

2. Syncope initiale. — La maladie se révèle par une forte douleur rétro-sternale suivie d'une syncope prolongée.

Le 27 avril dernier, vers 6 heures du matin, il est réveillé par une douleur rétro-sternale constrictive ; il se lève et perd connaissance d'une façon brutale, car dans sa chute, il se blesse à l'épaule et au menton. Revenu à lui après un laps de temps qu'il ne peut préciser car il est seul dans son appartement, il se retrouve étendu par terre dans sa salle de bains ; il éprouve de grandes difficultés à regagner son lit d'abord, ensuite à atteindre le téléphone pour réclamer de l'aide.

La douleur rétro-sternale persiste pendant trois heures environ.

Le Dr Ducastel qui arrive vers 9 h. 30 constate à ce moment un pouls ralenti à 40 et une température abaissée à 36°2 ; mais dans la journée, le pouls s'accélère à 100 et la température monte à 38° puis 39°, en même temps que des râles de bronchite font leur apparition.

En trois jours, les signes de bronchite disparaissent, la température revient à a normale et le malade, dont la mine reste altérée, est autorisé à se lever ; sur

le conseil de son médecin, il décide de cesser son travail, et le 9 mai, il part pour trois semaines se reposer dans sa famille.

3. Découverte radiographique d'une grande ombre arrondie intrathoracique.

Le 13 mai 1941, il est examiné à Clermont-Ferrand, par le Dr Boucaumont qui ne trouve rien d'anormal à l'examen clinique, mais découvre à l'examen radiologique une volumineuse tumeur arrondie pulsatile, surajoutée à l'image cardiaque, déformant le contour ventriculaire gauche. Les modifications de la tumeur dans les inspirations profondes et sa forme font penser qu'on a affaire à une collection liquide. Le diagnostic de tumeur probablement kystique siégeant dans le médiastin antérieur est alors posé.

Cette découverte par l'écran est suivie de radiographies et de tomographies.

Le cliché de face montre dans l'hémithorax gauche une tumeur volumineuse

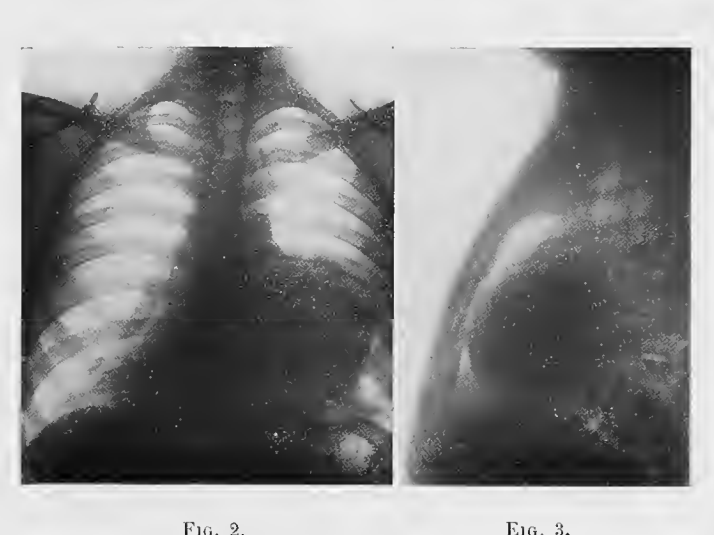


Fig. 2. Fig. 3.

Fig. 2. — Radiographie face. Remarquer le refoulement du cœur à droite du sternum.

Fig. 3. — Radiographie profil.

de densité analogue à celle du cœur dont elle déborde le bord gauche (fig. 2, remarquer le refoulement du bord droit du cœur).

Sur le cliché de profil, on apprécie mieux la forme, les dimensions et le siège de la tumeur qui est arrondie, a le volume d'un pamplemousse et est située dans le médiastin antérieur (fig. 3).

Les tomographies faites par le Dr Labesse précisent que le diamètre maximum de la masse est compris entre 14 et 17 centimètres du plan postérieur. L'homogénéité de l'ombre tumorale est totale sur toutes les coupes, sans image ou ombre surajoutée.

4. Le diagnostic reste hésitant, mais des signes d'inflammation font que l'on décide de pratiquer une thoracotomie exploratrice.

Impressionnante par son volume révélé par la radiographie, cette tumeur ne se traduit que par de petits signes de compression : un léger œdème en pèlerine, quelques dilatations veineuses dans la région sterno-costale. Le malade éprouve quelques vertiges et présente un amaigrissement notable : perte de 8 kilogrammes depuis la guerre, pendant laquelle il pesait 94 kilogrammes.

Divers examens sont alors pratiqués :

un examen de sang ;

la recherche de la réaction de Casoni qui est négative ;

un électrocardiogramme qui est, à peu de chose près, normal.

Plusieurs consultants sont appelés à donner leur avis ; ils conseillent le repos au lit, en attendant. Le diagnostic reste hésitant entre un kyste hydatique, un diverticule du péricarde ou une tumeur maligne.

On décide de pratiquer une injection de lipiodol dans la bronche gauche et d'établir un pneumothorax gauche, pour préciser la situation et les rapports exacts de la tumeur.

Le lendemain (28 mai) de cette consultation, le malade fait une nouvelle poussée fébrile à 39°2 ; le Dr Weiss, appelé, fait transporter le soir même le malade dans une clinique. La fièvre tombe le surlendemain ; le malade autorisé au bout de quelques jours à se lever, éprouve quelques tournoiements de tête. Devant les menaces d'infections, qui viennent de se manifester, la thoracotomie projetée est alors décidée. Un broncho-lipiodol, pratiqué le 8 juin, ne montre pas de communication de la tumeur avec les bronches, mais est suivi d'un peu de fièvre. Le malade retourne à la clinique le 16 juin, le 18 on établit un pneumothorax.

5. Thoracotomie exploratrice le 21 juin.

La thoracotomie exploratrice permet de poser le diagnostic de kyste dermoïde (?). Elle est suivie d'accidents graves.

Cette intervention est pratiquée le malade assis.

Incision sous-mammaire gauche. Pendant qu'on pratique l'hémostase des plans superficiels, l'opéré a une syncope avec disparition du pouls et des oscillations au Pachon qui se prolonge dix minutes. Il se remet et l'intervention qui avait été interrompue pendant ce temps, est reprise.

Ablation d'un court segment des côtes (3 et 4) qui donne accès directement sur la tumeur ; la plèvre est symphysée, la tumeur est ponctionnée, il passe dans la seringue un liquide contenant de gros flocons.

L'examen ultérieur de ce liquide montre qu'il contient de la matière sébacée et des cellules épithéliales.

Méchage et drainage de la plaie et le malade est reporté dans son lit avec précaution. Durée de l'intervention : une heure trente.

Dans le courant de l'après-midi, il se produit une véritable inondation bronchique avec expectoration de liquide filant, gommeux contenant des germes vulgaires (staphylo, Friedländer, quelques strepto.).

La température monte à 39°, le malade est asphyxique et son état demeure très inquiétant pendant deux jours ; on lui donne de l'oxygène en masse et tout finit par s'arranger sans qu'il soit nécessaire de recourir à une bronchoscopie aspiratrice comme on l'avait envisagé. La fièvre baisse lentement et une radiographie pratiquée quelques jours plus tard montre l'existence d'un épanchement pleural remontant assez haut.

L'exérèse de la tumeur est alors considérée comme aléatoire. Le malade sort de la clinique le 8 juillet et part le 15 pour Paris, où il m'est adressé pour une consultation.

6. Mise en observation et préparation opératoire : pendant douze jours, repos au lit, *traitement sédatif de l'excitabilité pneumogastrique*.

Aucune autre solution n'étant envisagée que l'ablation chirurgicale, le malade est mis en observation, en clinique.

*a*) L'examen *clinique* montre un cœur normal mais la tension est un peu basse (11,5-8) au Vaquez-Laubry), elle est sensiblement égale à celle des mois précédents.

La base gauche est submate à la percussion ; le murmure vésiculaire est nettement diminué à ce niveau.

Le réflexe oculo-cardiaque se montre exagéré : le pouls tombe de 72 à 48, en même temps qu'il s'affaiblit de façon impressionnante.

*b*) L'examen *radiologique* (Dr Truchot), montre la présence d'une ombre tumorale située dans le médiastin antérieur, très près de la paroi thoracique antérieure, juste au-dessus du bord gauche du cœur refoulé à droite du sternum. Cette masse, à l'aspect kystique, est animée de battements transmis et non de battements propres. Le contour de cette tumeur est régulièrement arrondi, sans aucun aspect polycyclique, d'opacité uniforme. Enfin, fait à retenir, le diaphragme gauche est très nettement surélevé et immobile (aspect de phrénicectomie),

paralysie du diaphragme due vraisemblablement à la compression du phrénique par la paroi adhérente du kyste.

c) *L'électrocardiogramme* montre, le 17 juillet des déformations relativement importantes qui n'existaient pas sept semaines auparavant : l'onde R est maintenant épaissie et bifide en D. I ; l'onde T s'est nettement inversée dans la même dérivation et aussi, quoique moins profondément en D. II. Ces anomalies d'installation récente témoignent d'une souffrance du cœur que l'examen clinique ne peut encore objectiver et, loin de contre-indiquer l'opération, y engagent au contraire.

d) *L'examen du sang* et des urines donne les résultats suivants :

*Examen hématologique :*

| | |
|---|---|
| Globules rouges | 4.800.000 |
| Hémoglobine | 85 |
| Valeur globulaire | 0,79 |
| Globules blancs | 5.200 |

*Formule :*

| | |
|---|---|
| Polynucléaires neutrophiles, p. 100 | 75 |
| Polynucléaires éosinophiles | 0 |
| Polynucléaires basophiles, p. 100 | 1 |
| Lymphocytes | 18 |
| Grands mononucléaires, p. 100 | 6 |
| 1° Temps de saignement, en minutes | 1,30 |
| Temps de coagulation, en minutes | 17 |
| 2° Urée sanguine | 0,36 |

c) Examen microscopique du culot de *centrifugation des urines.*

*Cytologie :*

| | |
|---|---|
| Polynucléaires | Très rares. |
| Cellules épithéliales | Très rares. |
| Hématies | Absence. |
| Cylindres | Absence. |
| Sédiment inorganisé | Absence. |

*Bactériologie :*

Pas de germes visibles.

*Les urines* ne contiennent ni sucre, ni albumine.

Etant donné le taux de la tension et la connaissance de la syncope initiale, des vertiges, et de la syncope récente survenue lors de l'intervention précédente, le malade est astreint, en Maison de Santé, à un repos complet d'une douzaine de jours et soumis à un traitement destiné à remonter et surtout à stabiliser la tension artérielle. Ce traitement consiste en : une injection de pressyl le matin, 2 c. c. de solucamphre le soir + 2 comprimés de pressyl, 1 le matin, 1 le soir. Sous l'influence de ce traitement appliqué pendant douze jours la tension passe de 11,5-8 à 13,5-7 et perd la labilité qui la faisait tomber d'un point ou d'un point et demi après dix minutes passées en position assise. Pour diminuer l'excitabilité du vague, on applique deux suppositoires de surparine : l'un la veille au soir, le second une heure avant l'opération.

7. Intervention le 4 aout 1941. — L'intervention est pratiquée en un temps par voie transpleurale, en présence des Drs Ducastel et Garcin. Aides : Lecœur, Jardel, Claude Monod.

Ont également été convoqués : le Dr Walzer, chargé de la surveillance de l'appareil cardio-vasculaire ; le Dr Lapine, prêt à pratiquer une insufflation et au besoin une broncho-aspiration d'urgence ; le Dr Viguier, pour faire une transfusion au moment voulu.

Une injection sous-cutanée de Duna 13 a été faite trois quarts d'heure avant

l'intervention. On complète avec une anesthésie loco-régionale de la paroi antérieure gauche du thorax.

Comme toujours dans nos interventions endo-thoraciques, l'anesthésie est renforcée à l'aide d'un appareil à protoxyde d'azote, permettant de donner à la demande une légère hyperpression (Dr Maroger).

Incision de la paroi — on repasse par la première incision que l'on prolonge en dehors vers l'aisselle, et en dedans par une petite incision verticale parasternale dépassant légèrement en haut le 3e cartilage.

La 3e côte et son cartilage sont réséqués sur une longueur de 10 à 12 centimètres, et l'on prolonge en dehors la résection de la 4e côte déjà en partie réséquée au cours de la thoracotomie exploratrice. On ouvre la plèvre et l'on tombe sur le bord antérieur du poumon gauche qui présente en dehors quelques adhérences molles à la paroi costale.

La tumeur apparaît immédiatement, animée de battements transmis du cœur ; elle a le volume d'une tête de fœtus et on entreprend sa libération. En avant, on trouve assez aisément un plan de clivage d'attaque, après l'avoir libéré de la paroi d'abord, puis de la face médiastine du lobe supérieur.

Cette libération est faite de proche en proche par la section des adhérences aux ciseaux courbes, sans faire de traction ni de manœuvre d'arrachement. A deux ou trois reprises, des essais de libération à la main sont suivis de baisse de tension enregistrée par M. Walzer. On trouve quelques adhérences assez fortes au diaphragme, mais les difficultés se présentent surtout au dehors du côté du poumon, où il existe une zone d'adhérences plus *intime*. Au cours de la libération du poumon, il se produit quelques déchirures du tissu pulmonaire et dans une zone plus adhérente, on ouvre plusieurs bronches dont on entend le sifflement caractéristique. La surface du kyste étant en grande partie libérée en dehors, en bas et en haut, il reste à le libérer du péricarde. L'adhérence au cœur dont le kyste paraît solidaire est fait sur une large surface, mais elle est surtout marquée en avant ; on arrive néanmoins à séparer la paroi du kyste du péricarde sur presque toute l'étendue de l'adhérence, sauf en un point où la fusion est si étroite qu'elle fait craindre une déchirure.

On décide alors d'inciser la paroi du kyste et d'évacuer son contenu, après s'être protégé.

Le contenu renferme une matière sébacée assez abondante, des fragments de peaux porteurs par endroits de poils fins longs et sinueux ; on ne découvre pas de dents à l'intérieur, comme l'image radiologique le laissait prévoir (fig. 6).

L'ouverture du kyste permet d'attaquer l'adhérence au péricarde par en avant et en arrière, et on arrive ainsi à séparer le péritoine de la tumeur, sauf sur petite surface linéaire, large de quelques millimètres que l'on abrasera ensuite. Le kyste est enlevé dans sa totalité.

La place occupée par la tumeur représente une cavité considérable dans laquelle bat le cœur et qui s'enfonce profondément vers le médiastin postérieur sur le versant dorsal du diaphragme.

Avant de refermer la paroi, on suture la brèche du poumon en enfouissant les petites fistules bronchiques, on répare au mieux la plèvre et la paroi est fermée en laissant passage à un gros drain n° 40 qui plonge dans la cavité. Après quelques secondes d'hyperpression le drain est clampé et l'opéré est transporté dans son lit.

8. Suites opératoires. — L'intervention a été remarquablement tolérée : le pouls, la respiration sont réguliers, la tension n'oscille qu'entre des limites étroites. Une transfusion de 150 c. c. est néanmoins pratiquée.

La première journée et la nuit suivante sont excellentes.

Le 5 août au matin, l'état continue à être rassurant ; mais dans la soirée, le malade est polypnéique, nerveux.

A 22 heures, ces troubles persistent et se sont accentués : alerté, je reviens le voir : le malade a un facies angoissé, est dyspnéique, ne crache pas et donne l'impression d'avoir de grosses difficultés à respirer ; l'auscultation ne montre aucun signe ni d'épanchement, ni de foyer pulmonaire et je pose le diagnostic de bronchoplégie. Ayant averti au préalable le Dr Lapine, celui-ci arrive peu après avec son instrumentation et une broncho-aspiration d'urgence suivie d'un petit lavage bronchique est immédiatement pratiquée.

L'amélioration est instantanée ; la bronchoscopie semblant avoir agi comme je l'ai souvent vu beaucoup plus en réveillant la contraction réflexe des bronches que par désobstruction ou par aspiration de sécrétions bronchiques.

Au cours de la bronchoscopie, j'ai pu vérifier moi-même l'immobilité et la flaccidité des parois des bronches, accolées au-dessous du tube.

Cette grosse alerte terminée, l'opéré, à partir de ce moment donne l'impression d'être hors de danger ; néanmoins, les suites seront ultérieurement compliquées par deux ordres de faits : 1° les troubles mécaniques de la respiration ; 2° la suppuration de la poche.

1° Gêne respiratoire. — Dans les jours suivants, la respiration s'accélère pour atteindre 40 par minute, gênée qu'elle est par une hypersécrétion trachéo-bronchique visqueuse, blanchâtre, parfois teintée de sang. L'auscultation révèle quelques râles sibilants et ronflants surtout à droite, car le murmure vésiculaire est aboli dans les deux tiers inférieurs du champ pulmonaire gauche.

L'existence probable d'une petite fistule bronchique rend la toux pénible et réclame une position demi-assise ou le décubitus latéral droit.

A la faveur de l'infection bronchique, la température s'est élevée, atteignant 39°6 le huitième jour pour décroître ensuite sous l'influence d'un traitement par les sulfamides et revenir à la normale le seizième jour.

Pendant ce temps le drain retire chaque jour une quantité de liquide séro-purulent qui atteint 260 c. c. le treizième jour, puis diminue progressivement et se tarit au vingt-septième jour.

A diverses reprises, l'auscultation décèle un amphorisme très net limité à la moitié supérieure de l'hémithorax gauche : timbre amphorique de la toux et pectoriloquie aphone, tintement métallique. Ces signes sont fugaces : perçus le matin, ils font défaut le soir, pour réapparaître, de façon aussi brève, deux ou trois jours après. Ces variations s'opèrent sans doute au rythme du fonctionnement inconstant de la fistulette bronchique.

La cavité médiastinale laissée par le kyste est remplie d'air qui, à l'auscultation, donne la fausse impression d'un pneumothorax ; de l'air sort continuellement en soufflant dans le bocal d'eau du drainage, comme s'il existait une grosse fistule bronchique ; néanmoins, le malade ne crache pas même quand le drain ne fonctionne pas et il ne crachera du pus à aucun moment malgré l'abondance de la suppuration de la cavité occupée par le kyste.

Cette poche aérique médiastinale paraît gêner considérablement la mécanique respiratoire ; or subissant l'effet bilatéral du vide pleural elle ne paraît avoir aucune tendance à s'affaisser et à diminuer.

Différentes positions de soulagement sont alors essayées, notamment la position ventrale avec dégagement du thorax ; de même, la position latérale. Elles sont ou compliquées à établir ou mal tolérées ; finalement, nous décidons de pratiquer une aspiration continue à l'aide d'une trompe à eau qui améliore considérablement et finit par supprimer la gêne respiratoire éprouvée par l'opérée.

2° Infection de la poche. — Pendant ce temps, le drain retire chaque jour un liquide d'abord fluide, puis séro-purulent de coloration mastic ; cet écoulement s'épaissit vers le dixième jour, pour atteindre une quantité de 250 c. c. le treizième jour. A partir de ce moment-là, il diminue progressivement et le drain peut être retiré au vingt-septième jour.

En même temps, cet écoulement s'est accompagné de fièvre : la température qui était à 37°3 le quatrième jour monte le lendemain, elle demeure aux environs de 38°-39°1 pendant cinq jours, pour redescendre à 37°, à partir du quinzième jour.

L'examen du liquide aspiré dans la poche montre la présence de staphylocoques. En fait, la suppuration a été pendant quelques jours assez sévère, compliquée de poussées de furoncles répartis sur l'ensemble de la surface du corps, mais plus nombreux au niveau du thorax, du dos et de l'abdomen.

L'infection fut traitée par le traitement sulfamidé qui fut d'ailleurs mal toléré.

Pendant toute cette évolution, le cœur n'a donné aucun signe de fatigue ni exprimé aucune excitabilité anormale.

Au cours des premières trente-six heures, le pouls bat à 120 puis se fixe aux environs de 100 ; il n'atteindra 80 que trois semaines après l'opération.

La tension tombe à 10,5-6,5 le deuxième jour, puis ne descendra plus au-dessous de 11,5-7, atteignant fréquemment 13-7. Plusieurs clichés pris pendant cette période montrent l'intégrité du poumon gauche et la remise en place progressive du cœur fortement refoulé vers la droite par la tumeur sur les clichés précédents.

Comparés avec celui du 18 juillet, les électrocardiogrammes recueillis après l'intervention présentent un réel intérêt :

Trois jours après l'opération, la bifidité de R en D. I tend à s'effacer. L'onde T est devenue positive en D. II, dérivation dans laquelle l'inversion était la moins accusée. En D. I, l'onde T, profondément inversée deux semaines auparavant, ne l'est plus qu'à peine.

Cinq semaines plus tard, l'onde R a pris des caractères normaux en D. I ;

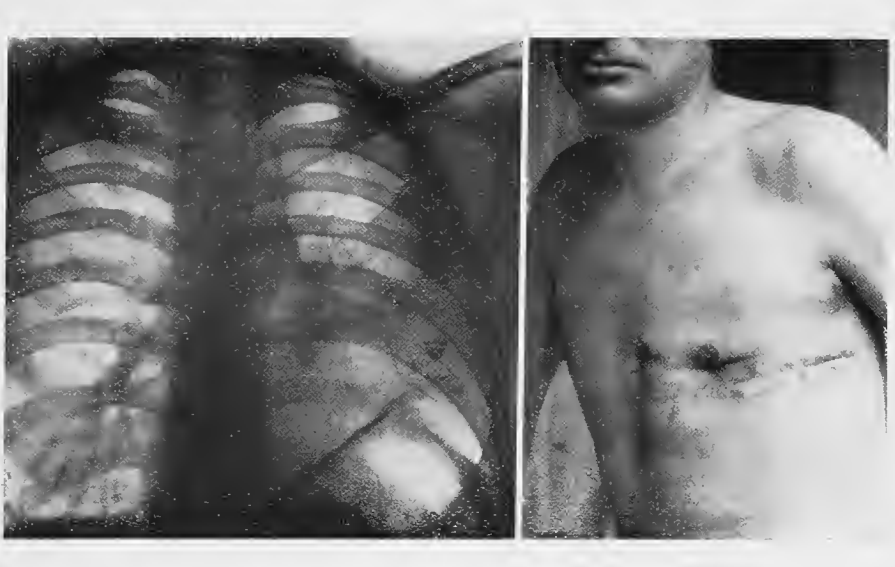


Fig. 4. Fig. 5.

Fig. 4. — Radiographie prise trois mois après l'intervention. Le cœur a repris sa place. L'ascension de la coupole gauche du diaphragme persiste (position de paralysie).

Fig. 5. — Photographie de l'opéré montrant le tracé de l'incision.

l'onde T est encore légèrement inversée dans cette dérivation. En D. II, l'onde T est revenue à la normale.

Enfin, neuf semaines après l'opération, l'onde T, apparaît faiblement positive en D. I ; les autres éléments du tracé sont redevenus normaux.

Le malade qui s'est levé dès le vingtième jour quitte la clinique le 25 septembre, en très bon état.

Nous l'avons revu récemment. Il a engraissé de 19 kilogrammes depuis l'intervention. Sa plaie est cicatrisée (fig. 4). Sa santé est excellente.

Sur la dernière radiographie (fig 5), on constate la clarté normale de l'hémithorax gauche, la persistance de l'ascension de la coupole diaphragmatique de ce côté, la remise en place du cœur (comparez avec fig. 2).

L'examen histologique de la pièce opératoire (fig. 6) montre qu'il s'agit d'un kyste à revêtement épithélial *pavimenteux*, dont la couche cornée desquame dans la cavité ; à cet épithélium sont annexées de très nombreuses glandes sébacées et des glandes sudoripares. On constate de plus la présence, dans la paroi du kyste, de tissus variés et bien différenciés : glandes salivaires séro-muqueuses ; cavités à revêtement endodermoïde cylindrique cilié ; cartilage ; muscle lisse ; tissu adipeux.

Il s'agit donc d'une tumeur complexe, d'un *dysembryome* tératoïde, dont la structure rappelle d'ailleurs la région dans laquelle il s'est développé. Tous les tissus qui en font partie sont parfaitement typiques, et on ne trouve aucun signe de transformation maligne.

Différents éléments de cette observation méritent quelques commen-

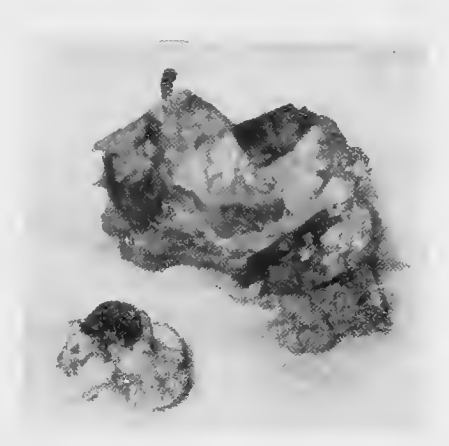


Fig. 6. — En haut le kyste ouvert, vu par sa face interne, très épaisse, vidé en partie de son contenu mastic, en bas, saillie intra-cavitaire ayant acquis les caractères d'un cuir chevelu, sur lequel sont implantés des poils fins et sinueux.

taires d'ordre technique et d'ordre séméiologique ; ceux-ci, étant donné la place restreinte qui nous est prescrite, seront publiés, tels qu'ils ont été exposés au cours de notre communication, dans un autre périodique.

## *Luxation antéro-externe isolée, directe, irréductible de l'extrémité supérieure du 5ᵉ métacarpien,*

par M. **J. Caraven** (d'Amiens).

J'ai l'honneur de vous présenter, un peu à cause de l'extrême rareté de ce déplacement, les films d'une luxation isolée de la base du 5ᵉ métacarpien en avant et en dehors.

Le cliché de face rend bien compte du déplacement en dehors ; la luxation est complète ; le 5ᵉ métacarpien a quitté en entier la facette correspondante du crochu. La partie la plus externe de son ombre touche celle du 3ᵉ métacarpien. L'os affecte avec l'apophyse unciforme du crochu les mêmes rapports que la tête humérale et la coracoïde dans les sous-coracoïdiennes, ou que l'apophyse temporale de la mâchoire et le malaire dans certains cas. Peut-être y a-t-il là une cause d'irréductibilité, entre autres ; cette luxation s'est en effet montrée irréductible par les moyens ordinaires.

Au-dessous du bord inféro-interne de l'os crochu on voit une ombre

allongée ; il s'agit sans doute de l'arrachement du tubercule d'insertion du cubital postérieur (fig. 1).

Ce cliché n'indique pas évidemment si la luxation est antérieure ou postérieure. Il pourrait sembler qu'un film de profil dût être décisif ; or un film pris en profil exact n'a pas donné ce renseignement décisif,

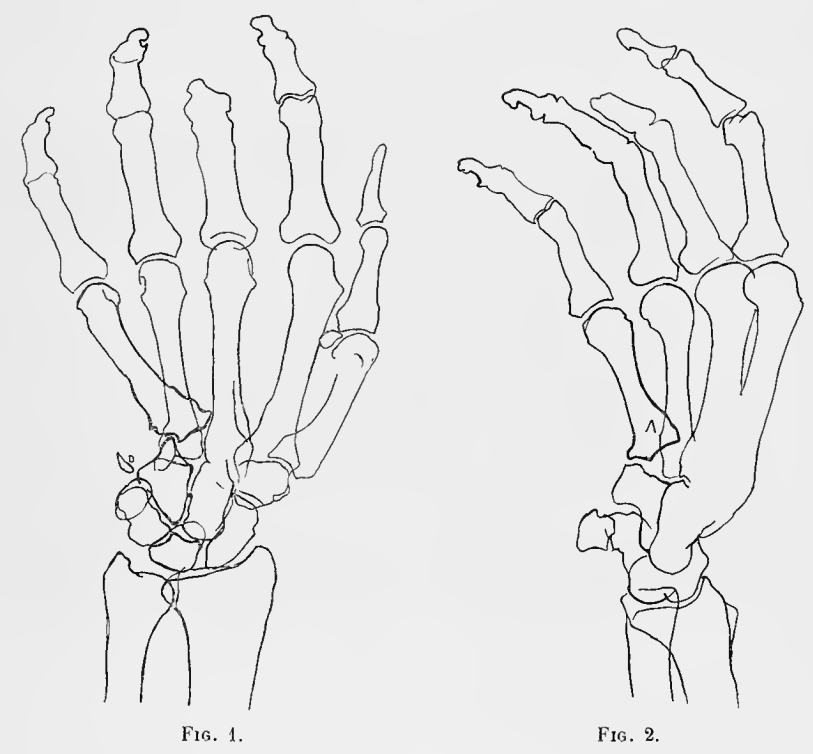



Fig. 1. — Radio de face.

Fig. 2. — Radio bord interne de la main sur la plaque en légère supination, *c'est en légère pronation qu'il eût fallu et qu'il faut radiographier* la région unci-métacarpienne.

malgré que la base métacarpienne soit de niveau avec l'apophyse unciforme du crochu ; tandis que sur le profil d'un poignet normal, quand il arrive que cette base et cette apophyse se voient bien, parce qu'elles s'impriment dans le V que forment le 1er et le 2e métacarpiens (fait assez rare), la base du 5e est en retrait sur l'apophyse. Mais cette région doit être prise dans une position différente, comme nous le verrons.

Un deuxième cliché, pris en légère supination (bord interne de la main sur plaque) montre bien un détail anormal, un espace triangulaire entre le crochu et la base du 5e métacarpien, mais il n'y a pas là l'évidence à laquelle on aurait pu s'attendre (fig. 2).

Par contre, deux symptômes ne laissaient pas de doute sur la position de l'os. Chez cet homme de trente-six ans, employé de chemin de fer, la luxation s'était produite au cours d'une chute dans la fosse d'une plaque

tournante, pendant la nuit ; elle s'était faite par choc direct, sur la face postérieure de la base métacarpienne ; on voyait là des traces d'une contusion violente, avec état parcheminé de la peau ; c'était clair que ce traumatisme avait chassé le métacarpien en avant.

En outre, le blessé déclarait qu'après l'accident il avait vu et palpé une dépression profonde à la face dorsale de la main, à la place de la saillie que le 5e métacarpien y fait normalement.

Quand j'examinai la main, trente-six heures après l'accident elle était très œdématiée ; il n'y avait pas de dépression dorsale visible, mais le palper soutenu en créait une, en déprimant l'œdème, à la place de la saillie osseuse normale.

L'extrémité inférieure de l'os était à sa place sur la courbe ondulée des têtes métacarpiennes.

La main était impotente, j'ai essayé de réduire sous anesthésie générale ; pendant qu'un aide tirait fort sur le 5e doigt, j'ai fait des pesées sur l'éminence hypo-thénar en direction postérieure et interne ; rien n'a bougé. La luxation s'est montrée franchement irréductible.

J'ai alors incisé le bord interne de la main dans la direction et la hauteur du métacarpien déplacé ; puis cheminant entre les faisceaux musculaires je suis arrivé sur lui ; c'était bien plus profond qu'on pourrait le supposer. Je l'ai dénudé à la rugine, courbé dans sa moitié supérieure, saisi dans la concavité de l'instrument, et ramené en dedans en appuyant un peu le dos de la rugine sur le 4e métacarpien.

La réduction a été assez facile, mais je n'ai pas pu affirmer qu'elle était absolument exacte ; la surface articulaire du crochu était plus ou moins comblée par des trousseaux fibreux et musculaires qu'il a été difficile de récliner. En outre on se rend mal compte, par défaut d'habitude, de l'endroit où il faut placer la base métacarpienne par rapport à l'apophyse unciforme du crochu, d'autant plus qu'elle est un peu battante, privée qu'elle est de toute insertion tendineuse.

Le contrôle radiographique fait en légère supination, bord interne sur plaque, n'a pas été décisif ; ce que l'on obtient ainsi, en raison de la grande concavité de la gouttière carpienne, *c'est en réalité une vue de face* et *non une vue de profil*, de la jointure unci-métacarpienne ; l'image n'est pas différente de celle d'un poignet normal, dans la même position.

J'ai fait plusieurs essais sur des mains pour déterminer comment on obtient un vrai profil de la base du 5e métacarpien et du crochu ; il faut mettre le bord interne de la main sur la plaque, le *poignet étant en demi-pronation*, le rayon normal pénétrant obliquement la face dorsale du carpe ; de cette façon seulement ce rayon est parallèle aux faces dites palmaire et dorsale de la base métacarpienne, qui sont en réalité antéro-externe et postéro-interne. On n'aperçoit pas l'apophyse unciforme sur ces clichés et on ne peut pas étudier ses rapports avec la face palmaire de la base métacarpienne. Mais le dessin de la face dorsale et celui du dos du crochu sont autrement importants à considérer ; ils constituent le bord extrême de l'image ; leurs profils sont très nets et dans le prolongement l'un de l'autre sur la main normale ; il en est de même pour mon opéré, et c'est la preuve que la réduction a été exacte.

C'est dans cette position de demi-pronation que le blessé aurait dû être radiographié au début, quand il avait sa luxation ; le cliché eût été

décisif en montrant le surplomb du crochu au-dessus et en arrière du logement métacarpien déshabité (1).

L'opéré a été immédiatement soulagé ; il a pu fléchir les doigts. Je l'ai revu au vingt-deuxième jour ; il a récupéré la presque totalité de sa souplesse et de son habileté ; il se prépare à reprendre son dur métier de chauffeur de route, sans incapacité.

## *Hernie obturatrice étranglée depuis douze à quinze jours, abordée par résection iléo-pubienne et guérie,*

par M. **J. Caraven** (d'Amiens).

La rareté de cette hernie, la parfaite exposition du sac, de son collet et de l'infundibulum péritonéal *par résection ilio-pubienne*, la facilité extrême que donne cette résection, la guérison malgré l'étonnante durée de l'étranglement, me paraissent légitimer la publication de cette observation.

Il s'agissait d'un homme de soixante-six ans et demi qui entra dans mon service fatigué à l'extrême, sans voix et presque sans pouls ; son haleine avait une odeur fécaloïde marquée.

Il me dit qu'il venait « pour des coliques », et quand il fut couché je vis se dessiner sur son ventre plusieurs anses intestinales, qui durcissaient périodiquement. Il n'avait pas de selles depuis quinze jours et pas de gaz depuis douze. Les siens et son médecin me confirmèrent la chose.

Il était manifestement en état d'occlusion subaiguë.

Le palper ne révélait pas de tumeur, le toucher rectal était négatif, l'état de fatigue ne permettait pas de faire une radiographie en position debout :

C'était jour de leçon ; j'examinai le malade devant les élèves et je leur indiquai la nécessité de toujours explorer les orifices herniaires en pareil cas ; je ne trouvai ni hernie inguinale, ni hernie crurale.

Finalement je fis le diagnostic de probabilité d'occlusion intestinale par tumeur, peut-être sur le gros intestin, à cause de la longueur relative des phénomènes occlusifs.

L'examen général ne révélait pas de métastases, péritonéale, hépatique, pleurale, sus-clavière gauche.

Opération immédiate. Anesthésie rachidienne. Laparotomie médiane sous-ombilicale ; les anses grêles sont extrêmement dilatées ; elles emplissent le ventre à tel point que je ne peux pas accéder à la fosse iliaque droite pour examiner le cæcum.

Je cherche en vain à découvrir le transverse en l'attirant par l'intermédiaire de l'épiploon.

Nulle part mes doigts, insinués comme ils peuvent, ne trouvent de tumeur et nulle part je ne vois de grêle normal.

J'incise la fosse iliaque droite ; le cæcum est plat ; la dernière anse iléale est toute petite et pâle. Il y a donc occlusion du grêle.

Je tire sur cette anse dans l'espoir d'arriver à sa jonction avec la portion dilatée ; peine perdue, rien ne vient.

Je repère l'anse avec une pince à mors souples et je reviens à l'incision médiane ; j'y trouve pince et anse, mais je ne peux pas extérioriser celle-ci ; elle tient invinciblement dans la profondeur. Le doigt qui la suit butte contre la

(1) Chez un homme de quarante-trois ans, qui s'était fait une fracture diaépiphysaire isolée de la base du 5e métacarpien en tombant de bicyclette sur la paume de la main, *la vue en demi-pronation* a montré que le dos du métacarpien et celui du crochu étaient dans le prolongement l'un de l'autre et qu'il n'y avait par conséquent aucun déplacement des fragments.

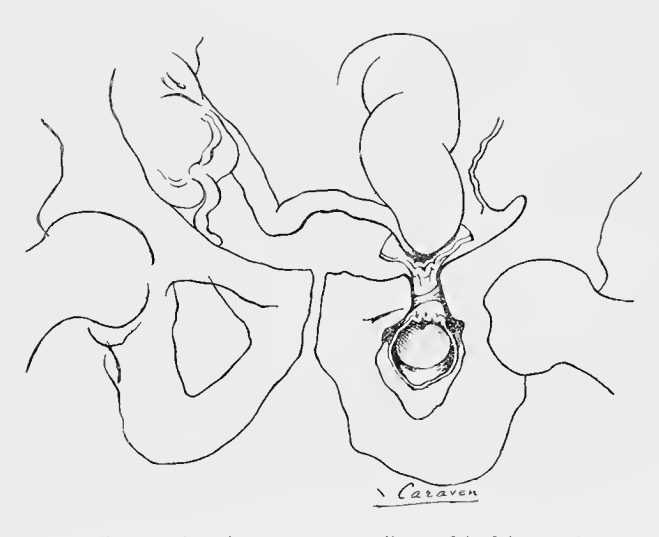
paroi antérieure du bassin et la sent disparaître sous la branche ilio-pubienne gauche. Il s'agit d'une hernie obturatrice étranglée, portant sur le grêle à 20 ou 25 centimètres du cæcum.

Je palpe la région obturatrice et, quoique prévenu, je n'y trouve rien d'anormal.

J'incise en dedans de la veine fémorale en direction de cette région, je coupe en travers le moyen adducteur, et j'arrive rapidement sur une hernie obturatrice du volume d'un tout petit œuf de poule. L'incision du sac, qui est épais, mène sur un intestin qui ne paraît pas avoir de lésions graves ; il s'agit cependant d'une entérocèle pure.

Je fais quelques pressions douces en même temps que je tire légèrement le bout inférieur par l'abdomen ; rien ne bouge.

Que faire ? Le malheureux, à bout de souffle, implore la pitié, et moi je me remémore les difficultés et la gravité de la kélotomie classique. Rapidement j'incise en travers les origines du pectiné, je rugine l'os, et de deux coups




Report des constatations opératoires sur une radiographie faite quelques jours après (radio postéro-antérieure, film au contact de la symphyse).

d'ostéotome j'emporte 2 centimètres environ de la branche ilio-pubienne, au droit du collet herniaire. *La hernie, son collet et l'infundibulum péritonéal sus-jacent sont à nu dans toute leur hauteur* (fig. 1).

Rien ne se réduit cependant. Le collet est froncé et ses plicatures longitudinales sont maintenues par une bride fibreuse très tendue qui l'enserre transversalement, en avant.

Section de cette bride ; incisions superficielles, longitudinales du collet, qui s'assouplit ; l'intestin rentre. Il n'a pas de lésion sérieuse. Il était étranglé jusqu'au bord mésentérique, mais sur une longueur minime. Suture des deux incisions de laparotomie ; dissection et *résection élevée du sac ;* suture de l'incision cruro-obturatrice.

Injection intraveineuse de sérum salé hypertonique. Quelques instants après le malade a une petite selle ; puis survient une vraie débâcle ; peu à peu le facies se transfigure ; le lendemain à l'heure de la visite la mine n'est pas mauvaise; le pouls est bon ; le malade paraît devoir vivre.

Effectivement il a bien guéri.

On ne peut pas imaginer à quel point la résection osseuse donne du jour ; il en résulte une prodigieuse facilité pour traiter le sac et son contenu ; dans une situation habituellement tragique cela donne à l'opé-

rateur une tranquillité spéciale. Ceux de mes collègues qui m'ont vu opérer ont eu la même impression.

On a le sac, le collet et le péritoine sous les yeux et sous le doigt et il serait facile de faire une hernio-laparotomie, comme en toute autre région, si on le désirait.

La résection de l'os donne accès à la hernie, mais c'est tout ; elle n'en permet pas la réduction à elle seule ; la hernie, au moins dans ce cas, est restée étranglée quand même et étranglée par une bride fibreuse qui faisait sans doute partie de la membrane obturatrice.

Je ne vois pas comment je serais arrivé à lever l'étranglement si je n'avais pas fait une résection osseuse et coupé à ciel ouvert la bride fibreuse antérieure.

Quand on lit les travaux parus sur la question, on est frappé par l'importance que les auteurs donnent à l'artère obturatrice et à ses branches, qu'elles soient coupées, qu'elles donnent des hémorragies profuses dans la kélotomie classique, toujours aveugle, rien d'étonnant à cela ; au contraire, après résection ilio-pubienne, *j'ai traité le sac et son collet par la résection élevée* sans plus m'occuper de l'obturatrice qu'on ne s'occupe de l'épigastrique dans les hernies inguinales ; je ne l'ai même pas vue.

---

## PRÉSENTATION DE MALADE

### *Fracture de la tubérosité tibiale interne opérée tardivement par relèvement de la surface articulaire et greffe cunéiforme,*

par M. **Merle d'Aubigné.**

---

## DÉCLARATION DE VACANCES

M. **le Président** : En raison du décès de nos regrettés collègues, MM. Marcille et Baudet, je déclare vacante une place de membre titulaire de l'Académie de Chirurgie.

Je rappelle qu'aux termes de l'article 7 de nos statuts, les membres titulaires de l'Académie se recrutent exclusivement parmi les associés parisiens et nationaux de l'Académie et que la candidature s'exprime par une demande écrite spéciale.

Les candidatures seront accueillies jusqu'au 12 janvier 1942.

---

# TABLE ALPHABÉTIQUE DES MATIERES

## POUR L'ANNÉE 1941

## A

## B



## C

## D

## E

## F

## G



## H

## I

## J



## K



## L



## M

## N

## P

## R

## S

## T



## U

## V

---

# TABLE ALPHABÉTIQUE DES AUTEURS

## POUR L'ANNÉE 1941 (1)

### A



### B



### C



### D



(1) Les chiffres en italiques se rapportent aux rapports, communications et présentations.

## M



## N



## O



## P

## Q



## R



## S



## T



## V



## W



---

*Le Secrétaire annuel* : M. G. Rouhier.

Imprimé par l'Ancne Imple de la Cour d'Appel, A. Maretheux, Dir., 1, r. Cassette, à Paris (France).